Kinderradiologie: Komplexe Technik trifft auf spezielle Bedürfnisse kleiner Patienten

Hightech für unsere Kleinen

Nicht nur die besondere Bedeutung des Strahlenschutzes für die kleinen Körper, die sich noch in Entwicklung befinden, macht die Kinderradiologie aus technischer Sicht zu einem hochspezialisierten Fachgebiet. Auch sonst stellen kleine und lebhafte Patienten mit hoher Herz- und Atemfrequenz und dem Unvermögen, sich ruhig und den Atem anzuhalten, viele technische Herausforderungen an Untersucher und Geräte. Hinzu kommen neben anderen Krankheitsbildern als im Erwachsenenalter anspruchsvolle physiologische Gegebenheiten und anatomische Proportionen. Das gilt vor allem bei Früh- und Neugeborenen, deren Untersuchung ein wesentlicher Schwerpunkt der Kinderradiologie ist. Insofern heißt die Aufgabenstellung, stets die bestmögliche Diagnostik einzusetzen.

Wer an Kinderradiologie denkt, dem kommen häufig zuerst die kleinen und niedlichen, aber oft auch unruhigen und schreienden Patienten sowie die damit verbundenen Herausforderungen an den Untersucher in den Sinn. Den meisten ist auch die besondere Bedeutung des Strahlenschutzes für die sich noch in der Entwicklung befindlichen kleinen Körper bewusst.

Sonografie/Ultraschall oft die erste Wahl

Die Sonografie ist bei sehr vielen Fragestellungen in der pädiatrischen Radiologie die erste und oft auch einzig notwendige bildgebende Methode mit entsprechend hohem Anspruch an die diagnostische Sicherheit. Aufgrund guter Schallleitung und oftmals kleinem Objektumfangs sind Kinder für eine sonografische Diagnostik ideal geeignet. Zudem kann diese Methode die raschen Bewegungen von Kindern sowie deren hohe Atem- und Pulsfrequenz am besten tolerieren oder sogar kompensieren.
Auch sind im Säuglingsalter alle Organsysteme außer dem Knochenmark und der belüfteten Lunge dem Ultraschall gut zugänglich. Der bettseitige Einsatz ermöglicht schonende Untersuchungen der kleinsten Patienten im Inkubator auf der Intensivstation ohne die für sie so belastenden Transporte.
Die permanente Weiterentwicklung der hochauflösenden Schallkopftechniken sowie die Einführung neuer Anwendungen (Standard-B-Bild, Farb- und Powerdoppler-Techniken etc.) und Innovationen (harmonische Bildgebung, 3D-/4D-Technik, Elastografie, Kontrastmittelsonografie etc.) haben in den letzten Jahren das diagnostische Spektrum zusätzlich erweitert. Mit neuen hochfrequenten Sonden bis zu 20 MHz sind weitere anatomische Details darstellbar geworden.

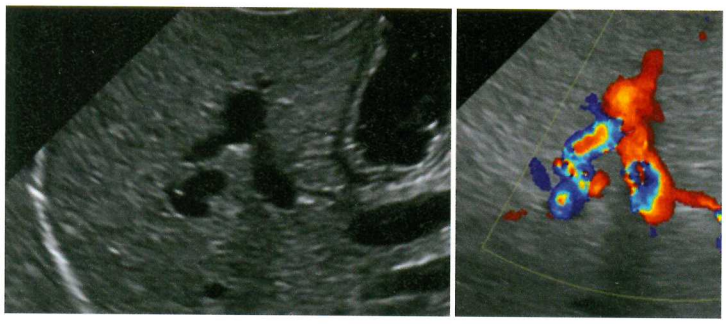

Hochauflösende Oberbauchsonografie bei einem spontan atmenden Frühgeborenen mit Darstellung einer Gefäßfehlbildung (portosystemischer Shunt) ohne Bewegungsartefakte (B-Bild li., Farbdoppler re.) Bild: PD Dr. Thekla von Kalle

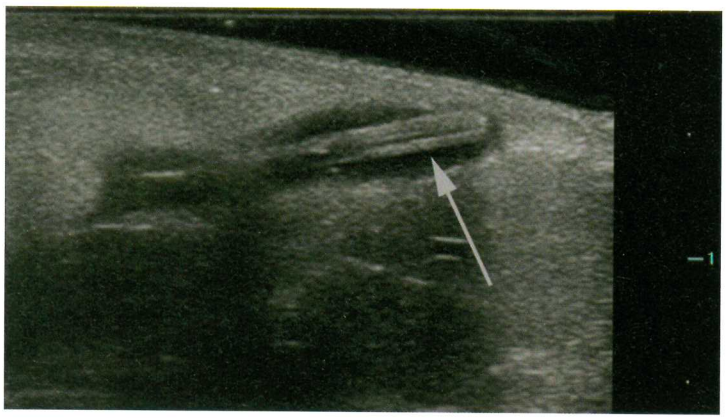

1–2 mm dünner Holzsplitter in der Subcutis eines Kindes; detaillierte sonografische Abbildung mittels 20-MHz-Linearschallkopf Bild: Prof.Dr. Hans-J. Mentzel

Viele unterschiedliche technische Ansprüche sind zu bedienen

Aufgrund der großen Bandbreite im Patientengut einer Kinderradiologie, die von Frühgeborenen mit unter 300 g Geburtsgewicht bis zu Adoleszenten im vollendeten 18. Lebensjahr oder adipösen Patienten bis 150 kg reichen kann (Faktor 500), sind besondere technische Ansprüche zu bedienen. Diese können nur Highend-Systeme mit mehreren sich ergänzenden Schallsonden von ein bis 20 MHz

erfüllen. Daneben müssen für optimale Untersuchungsbedingungen aber auch die Möglichkeiten der Software voll ausgeschöpft werden. Die Erstellung und Optimierung einer Vielzahl von Voreinstellungen für verschiedene Anwendungen und Schallköpfe (Presets) ist Voraussetzung für einen standardisierten Arbeitsablauf und eine gleichbleibende Untersuchungsqualität bei Verlaufskontrollen.
Dabei muss der Einfluss der verschiedenen Nachverarbeitungstechniken auf die häufig kleinen aber diagnostisch wichtigen Details der Abbildung eingehend analysiert und berücksichtig werden. So kann zum Beispiel ein auf erwachsene Patienten eingestellter Wandfilter die adäquate Ableitung des Dopplersignals auch der ‚großen' Gefäße eines sehr kleinen Kindes verhindern.
Der wesentliche Qualitätsfaktor bei der Sonografie ist aber der Untersucher selbst. Da er einen besonders großen Einfluss auf Dokumentation und Interpretation hat, ist hier eine sehr gute Aus- und Weiterbildung und Qualifikation des Anwenders erforderlich. Die Deutsche Gesellschaft für Ultraschall in der Medizin sieht hierfür verschiedene Qualifikationsstufen vor (www.degum.de/sektionen/paediatrie).

Röntgen spielt große Rolle in der Primärdiagnostik

Die konventionelle Röntgendiagnostik (Radiografie) spielt auch bei strenger und verantwortungsvoller Indikationsstellung weiterhin eine sehr große Rolle in der primären Diagnostik im Kindesalter. Insbesondere in der Beurteilung der kindlichen Lunge oder bei Unfällen ist das konventionelle Röntgenbild gefragt. Anders als die früheren Film-Folien-Kombinationen erlauben moderne Detektorsysteme, die Dosis zu variieren und optimal an die kleinen Patienten anzupassen. Röntgenaufnahmen im niedrigen Dosisbereich mit ausreichend gutem Signal-zu-Rausch-Verhältnis haben besondere Bedeutung, wenn im Krankheitsverlauf viele Aufnahmen erforderlich sind. Wenn es zum Beispiel bei der Korsett-Behandlung einer Skoliose nur auf die Form der Wirbelsäule und nicht auf knöcherne Details ankommt, kann so die Strahlenexposition gering gehalten werden. Dies ist prinzipiell mit fast allen digitalen Systemen möglich und nicht nur mit eigens für diese Fragestellung konstruierten Geräten.
Da das Signal-zu-Rausch-Verhältnis einer digitalen Röntgenaufnahme aber mit steigender Dosis besser wird und diese nicht mehr durch eine ‚Überbelichtung' auffällt, kann eine zu hohe Dosis leicht der Aufmerksamkeit des verantwortlichen Radiologen entgehen. Daher ist eine laufende Qualitätskontrolle unter Nutzung der Dosisindikatoren und Beachtung des Flächen-Dosis-Produkts erforderlich. Erst in der jüngsten Vergangenheit wurden die Dosisgrenzwerte der Strahlenschutzkommission aktualisiert und weisen nunmehr deutlich niedrigere Grenzwerte aus als zuvor.

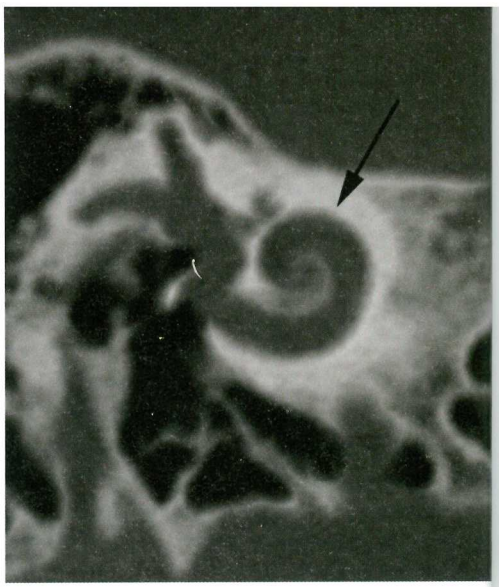

Darstellung der knöchernen Details einer kindlichen Cochlea (Hörschnecke), deren Durchmesser unter 5 mm liegt. Bild: Prof. Dr. Hans-J. Mentzel

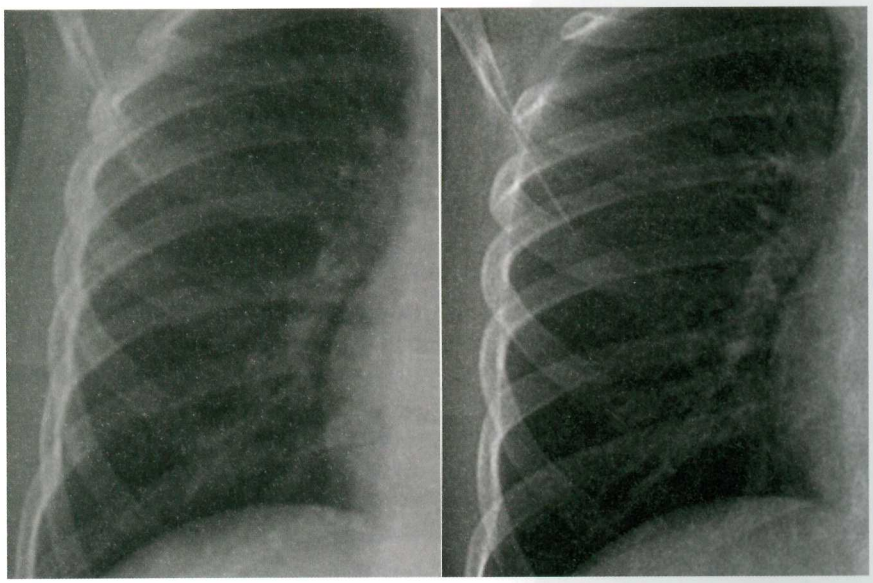

Zwei Röntgenaufnahmen des Thorax desselben Kleinkindes im Rahmen einer Tumornachsorge (gleich niedrige Dosis und ähnliche Aufnahmebedingungen): Die erste Aufnahme (li.) erfolgte nach der ersten Optimierung der Abbildungsparameter, die zweite Aufnahme (re.) mit besserer Detaildarstellung nach einer weiteren intensiven Optimierungsphase ein Jahr später. Bild: PD Dr. Thekla von Kalle

Nachverarbeitungsparameter sorgfältig auswählen

Aufnahmen kleiner Patienten mit Dosen an der unteren Grenze der Detektorempfindlichkeit erfordern Sorgfalt bei der Auswahl der Nachverarbeitungsparameter, um nicht die Abbildung kleiner Lungen- und Knochenstrukturen herauszufiltern. Gleichzeitig dürfen Methoden der Kontrastverstärkung und der Kantenanhebung nicht zu einer Hervorhebung des Bildrauschens führen. Es ist wichtig zu wissen, dass Komponenten dieser Bildnachverarbeitung (Post-Processing) in allen Schritten der Bildaufbereitung zur Anwendung kommen können und nicht nur in den für den Anwender einfach zugänglichen Parametereinstellungen. Neue digitale Röntgengeräte für die Anwendung in einer großen Kinderradiologie mit breitem Untersuchungsspektrum zu optimieren, kann daher mehrere

Monate in Anspruch nehmen und bedarf unbedingt der Unterstützung durch Applikationsspezialisten des Herstellers. Ähnliche Überlegungen zum Post-Processing gelten bei der Anpassung einer Durchleuchtungseinheit (Fluoroskopie) an ein pädiatrisches Untersuchungsspektrum. Wichtigster Punkt ist aber auch hier die Reduktion der Strahlenexposition durch gepulste Durchleuchtung und möglichst kurze Untersuchungszeiten.

Computertomografie bei Kindern sehr gezielt einsetzen

Die Computertomografie wird in der Kinderradiologie aufgrund ihres relativ hohen Dosisbedarfs und der Vulnerabilität von Kindern gegenüber ionisierender Strahlung möglichst selten eingesetzt. Aus Studien ist bekannt, dass Patienten, die in der Kindheit im CT untersucht wurden, ein erhöhtes Risiko haben, an Leukämie oder soliden ZNS-Tumoren zu erkranken. Dennoch spielt die Standard-Computertomografie insbesondere in der Akutdiagnostik im Schockraum bei Mehrfachverletzten zum Beispiel nach Hochrasanztrauma eine wichtige und oft lebensrettende Rolle. Kinder können auch im CT untersucht werden, wenn das Alara-Prinzip (as low as reasonably achievable) berücksichtigt wird sowie iterative Rekonstruktionstechniken, optimierte Kontrastmittelanwendungen, Strahlenschutzmittel (Linsen-, Schilddrüsen-, Mamma- und Gonadenschutz) oder auch simple Tricks (Röhrenposition beim Scout, Anzahl der Scouts, Reduktion der Spannung) zur Anwendung kommen. Für den Einsatz der Computertomografie bei Kindern ist es besonders wichtig, gewichts- und größenadaptierte Protokolle zu entwickeln und abzuspeichern, um in der Akutsituation das geeignete Programm einfach auswählen zu können (siehe www.imagegently.org).
Komplizierte Frakturverläufe im Bereich der Gelenkflächen und der Wachstumsfugen können präoperativ mittels 3D-Darstellungen im CT wesentlich sicherer beurteilt werden. Eine weitere Domäne bleibt die Bildgebung der kleinen Gehörknöchelchen. Alternativen wie die digitale Volumentomografie (DVT oder Cone-Beam-CT) werden derzeit auf ihre Tauglichkeit in der Untersuchung von Kindern evaluiert. Unverändert wichtig ist die Niedrigdosis-Computertomografie auch in der Diagnostik von Lungenparenchymerkrankungen, auch wenn die Magnetresonanztomografie in den letzten Jahren hier große Fortschritte gemacht hat. Neben der Sonografie kommt der Magnetresonanztomografie nicht nur wegen der fehlenden ionisierenden Strahlung eine wichtige Bedeutung in der Kinderradiologie zu.



SonoSite iViz –
Ihr persönliches medizinisches Ultraschallgerät

Scannen, Zugriff auf Lernmittel und Patientendaten, Untersuchungen speichern, Berichte übermitteln, Austausch mit Remote-Providern für unmittelbare Beurteilungen und mehr...

Erfahren Sie mehr unter
www.sonosite.com/de/sonosite-iviz
oder kontaktieren Sie SonoSite unter
069 / 80 88 40 30 oder
eraf-sales@sonosite.com
für mehr Informationen.

SONOSITE, das SONOSITE Logo und IVIZ sind Marken und registrierte Marken der FUJIFILM SonoSite, Inc. in verschiedenen Gerichtsbarkeiten. FUJIFILM ist eine Marke und registrierte Marke der FUJIFILM Corporation in verschiedenen Gerichtsbarkeiten. Alle anderen Marken sind Eigentum der jeweiligen Besitzer.

Copyright © 2016 FUJIFILM SonoSite, Inc. Alle Rechte vorbehalten. Änderungen vorbehalten. MKT02841 8/2016

Vorteil MRT: hohe zeitliche und räumliche Auflösung

Auch ihre hohe Ortsauflösung, ihre guten und vielfältig wählbaren Weichteilkontraste und die Darstellung in allen Raumebenen sind von Vorteil. Sehr kurze Kreislaufzeiten machen beim Kind MR-Sequenzen mit hoher zeitlicher und räumlicher Auflösung bei gleichzeitig gutem Signal-zu-Rausch-Verhältnis nötig. Erforderlich sind Schichtdicken von weniger als 5 mm und Pixelgrößen von deutlich unter 1 mm Kantenlänge (Matrix > Field of View). Wie bei erwachsenen Patienten ist die Spulentechnik eine wichtige Voraussetzung für die detailgenaue Darstellung. Unterschiedlich große Spulen aus flexiblem Material, die der jeweiligen Körperregion eng angelegt werden können, sind in der Kinderradiologie von großem Wert.
Da dedizierte Knie- oder Schulterspulen bei Kindern meist überdimensioniert sind, ist es gut, wenn moderne MRTs den flexiblen Einsatz und insbesondere die Kombination verschiedener Spulen erlauben. Eine Schulterspule kann so, in Kombination mit der im Tisch integrierten Wirbelsäulenspule, zu einer hochwertigen Kopfspule für kleine Säuglinge umfunktioniert werden. Dagegen kann eine Kopfspule gute Dienste bei der Untersuchung des Rumpfes eines Neugeborenen oder der Füße eines kleinen Schulkindes leisten.

Hilfreich: Unterstützung des Geräteherstellers

Diese relativ komplizierte Spulentechnik kann nur bei entsprechender Erfahrung der MTRA erfolgreich sein. Notwendigkeit und Ergebnisse dieser Kombinationen sind abhängig vom jeweiligen Spulendesign und von Gerät zu Gerät verschieden. Eine aktive Unterstützung durch die Anwendungsspezialisten des Herstellers ist auch hier äußerst hilfreich. Spezialisierte Hersteller bieten auch für Kinder besondere Spulen und Zubehör zu speziellen Fragestellungen an, zum Beispiel für die Untersuchung Früh- und Neugeborener im Inkubator. Diese MR-Inkubatoren gestatten eine Untersuchung sehr vulnerabler Patienten unter optimalem Binnenklima und günstigen Überwachungsmöglichkeiten.
Bei Säuglingen und Kleinkindern, bei denen eine aussagekräftige Magnetresonanztomografie nur in Sedierung möglich ist, bietet es ich vor allem bei onkologischen Fragestellungen an, weitere Eingriffe wie eine Tumorbiopsie, eine Knochenmarkpunktion oder eine Lumbalpunktion in derselben Sitzung durchzuführen. Dies bedarf zwar einer guten interdisziplinären Organisation und Zusammenarbeit, erweist sich im medizinischen Alltag aber als effizient und zielführend. Außerdem bedeutet es für die kleinen Patienten und deren Eltern einen deutlichen Gewinn an Lebensqualität: Klinikaufenthalte werden verkürzt oder reduziert und weniger Nüchternzeiten sind notwendig. Gewebe-Biopsien mittels TruCut-Systemen oder Feinnadeln können bei Kindern häufig ultraschallgesteuert durchgeführt werden. Für schwieriger zu erreichende Lokalisationen und Knochen stehen MR-gesteuerte Biopsien mit Führungskanülen aus Titan zur Verfügung. Biopsien im Bereich der Lunge bleiben auch bei Kindern der CT-Steuerung vorbehalten.

Bild: PD Dr. Thekla von Kalle

MRT, STIR-Sequenz coronar 3 mm: Darstellung des Thorax bei einem Dreijährigen mit abszedierender Pneumonie rechts; artefaktfreie Darstellung durch Atemnavigation und gute Anpassung der Oberflächenspule

Fazit: Die hohen technischen Anforderungen in der Kinderradiologie ergeben sich einerseits aus der besonderen Bedeutung des Alara-Prinzips bei der Auswahl der bildgebenden Methoden und dem konsequenten Einsatz dosissparender Algorithmen für CT, Röntgen und Durchleuchtung. Andererseits ist an allen Geräten – auch Sonografie und MRT – die Optimierung der Abbildungs- und Nachverarbeitungsparameter (Pre- und Post-Processing) eine wichtige Voraussetzung für eine bestmögliche Diagnostik der kleinen Patienten. Dazu bedarf es neben der klinischen Expertise auch des entsprechenden technischen Wissens der Radiologen und MTRA einer Kinderradiologie sowie oft auch der Unterstützung durch Applikationsspezialisten der Gerätehersteller.

Dr. Thekla von Kalle
(2. GPR-Vorsitzende)

Prof. Hans-Joachim Mentzel
(1. GPR-Vorsitzender)

Kontakt

GPR – Gesellschaft für
Pädiatrische Radiologie e. V.
www.kinder-radiologie.org

Klinikum Stuttgart
Radiologisches Institut Olgahospital
PD Dr. Thekla von Kalle
Ärztliche Direktorin
Kriegsbergstraße 62
70174 Stuttgart
Tel.: +49 711 278-73301
t.vonkalle@klinikum-stuttgart.de
www.klinikum-stuttgart.de

Universitätsklinikum Jena
Institut für Diagnostische und
Interventionelle Radiologie
Sektion Pädiatrische Radiologie
Prof. Dr. Hans-J. Mentzel
Am Klinikum 1
07747 Jena
Tel.: +49 3641 9328500
hans-joachim.mentzel@med.uni-jena.de
www.idir.uniklinikum-jena.de/
kinderradiologie