Embryologie des Magen-Darm-Traktes

Rosemarie Fröber

Institut für Anatomie I

Universitätsklinikum Jena

Magen-Darm-Trakt

kongenitalen Fehlbildungen betreffen häufig
Magen-Darm-Trakt

ganz unterschiedlicher therapeutischer Konsequenz

- Bauchwanddefekte
  Body stalk Anomalie, Gastroschisis und Omphalocele
  Meckelsches Divertikel, Nabelfistel
- Hemmungsmissbildungen
  Oesophagusatresie, hepatopankreatische Varianten von Gefäßen und Gangsystemen, Zwerchfelldefekte
- Malrotation
  Caecumhochstand, Caecum mobile, Mesenterium commune,
  Gefahr von Volvolus und Obstruktion
- Anorektale Malformationen
- Sonstiges
  Stenosen und Atresien
  Morbus Hirschsprung

- komplexe Morphogenese

Bauchwanddefekte

Embryologie der Bauchwand

3. Woche - 3 Höhlenstadium

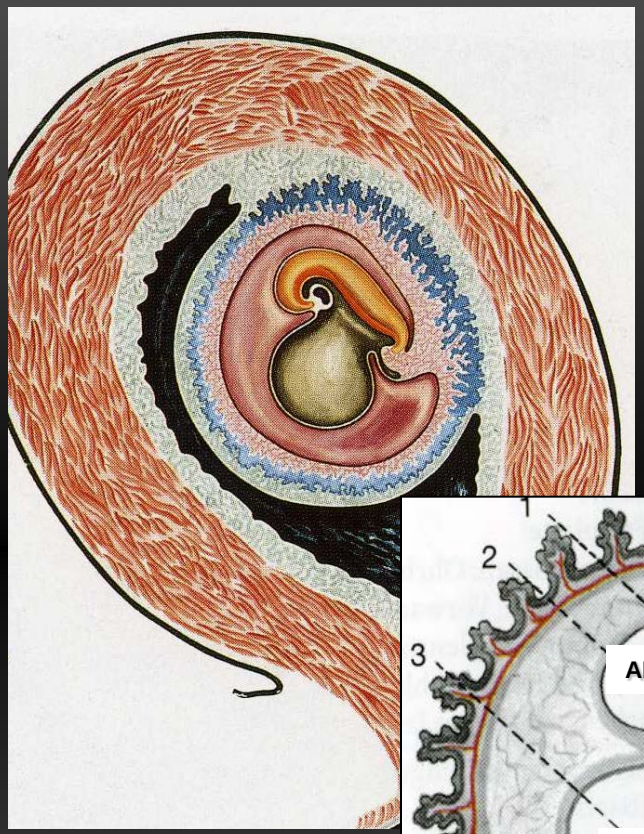

Chorionhöhle - Mesoderm

Dottersack - Entoderm

Amnionhöhle - Ektoderm

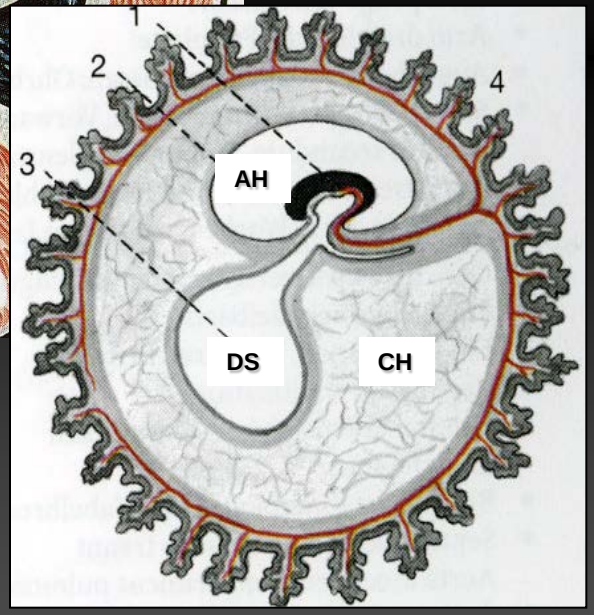

Haftstiel – Body stalk
mit Umbilikalgefäßen und Urachus

- Chorionnabel

Vergrößerung der Amnionhöhle auf Kosten der Chorionhöhle

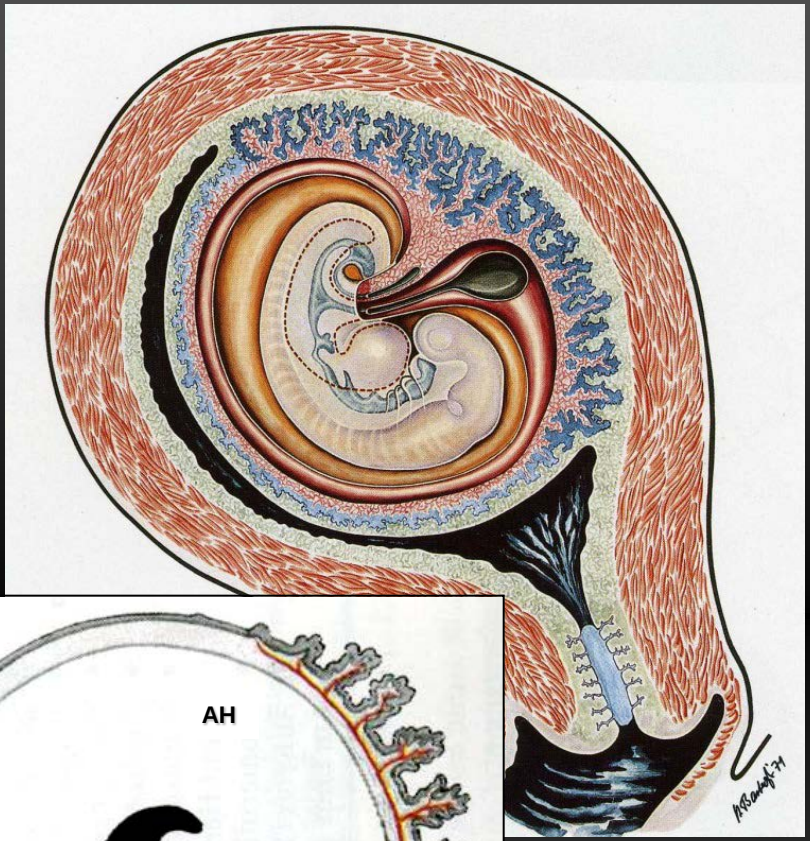

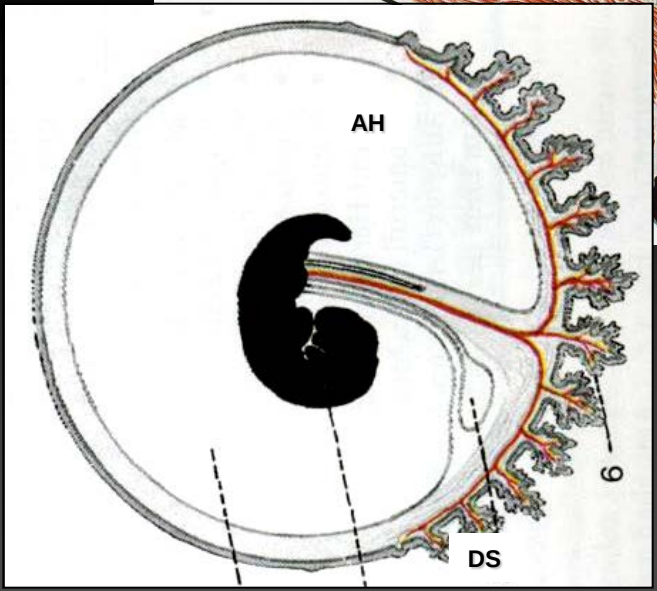

4. Woche - Abfaltung

Wachstum:

Kopf und kaudale Eminenz

Entfaltung der Amnionhöhle

Chorion- und Dottersackhöhle obliterieren

Haftstielmesoblast verbindet sich mit Amnionbindegewebe

Haftstiel wird Teil der Nabelschnur

- Amnionnabel

- Herausbildung der Nabelschnur Rumpfwandverschluß

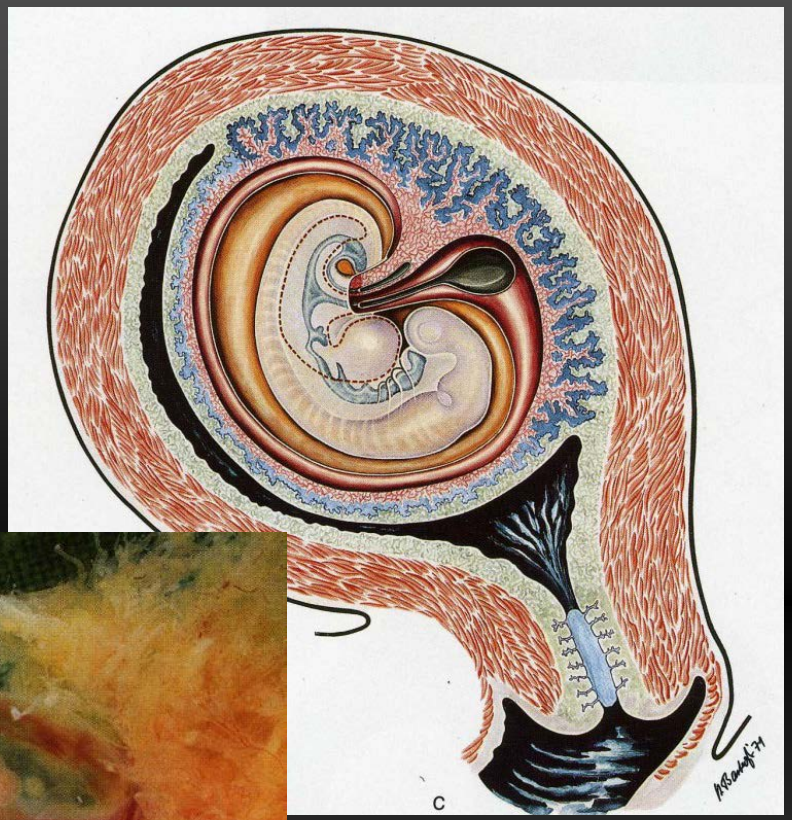

Ende 4. Woche

Nabelschnur

Nabelschnurlänge:
4. Woche: 0,5 cm
Ende 3. Monat: 16-18 cm
Ende 5. Monat: 33-35 cm
Geburtsreife: 50-52 cm

beinhaltet:

- Aa. V. umbilicalis
- Allantois
- Ductus vitellinus
- Rest der Chorionhöhle

entlang des Dotterganges: offene Verbindung zur intraembryonalen Coelomhöhle

Bauchwanddefekte

Body-Stalk-Anomalie

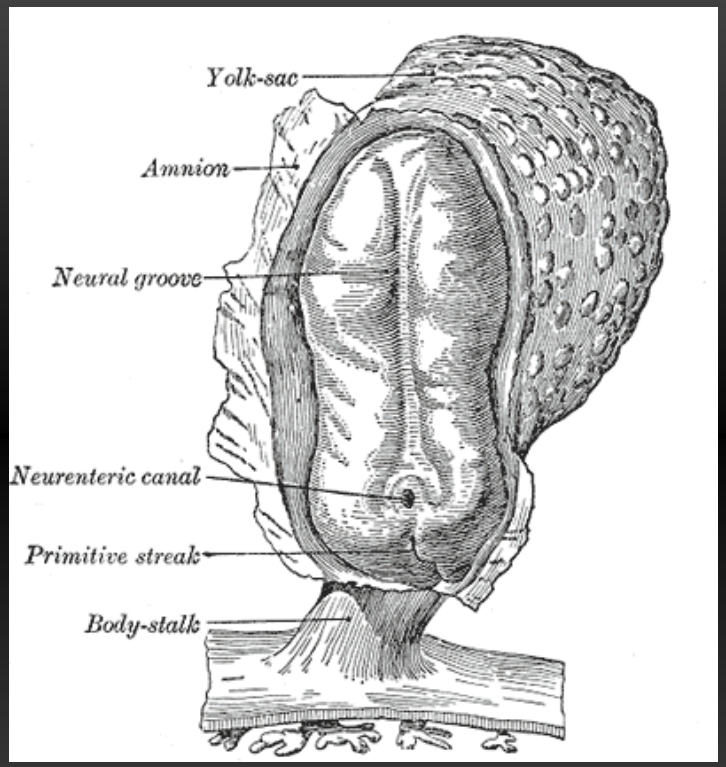

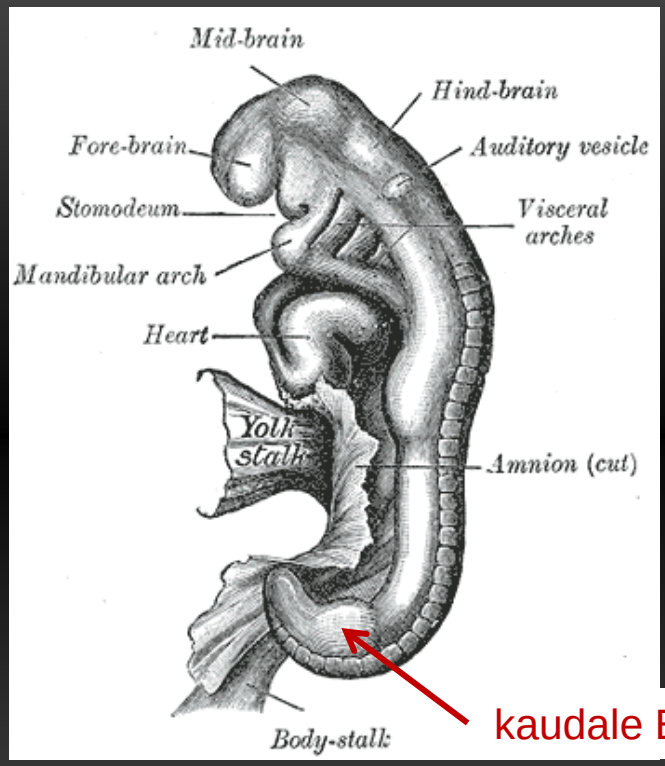

- Entwicklungsstörungen im Bereich der kaudalen Eminenz
- gestörte Herausbildung des Amnionnabels
- Persistenz des Haftstieles
- Fehlbildungskomplex der sog. „kurzen Nabelschnur“

Fallbeispiele

A …

11 Wochen + 6 Tage p.m.
10 Wochen p.c.; (SSL 64 mm; FL 8 mm)
Body Stalk Anomalie

A …

12 Wochen + 2 Tage p.m.
10 Wochen p.c. (SSL 55 mm, FL 8 mm)
Body Stalk Anomalie

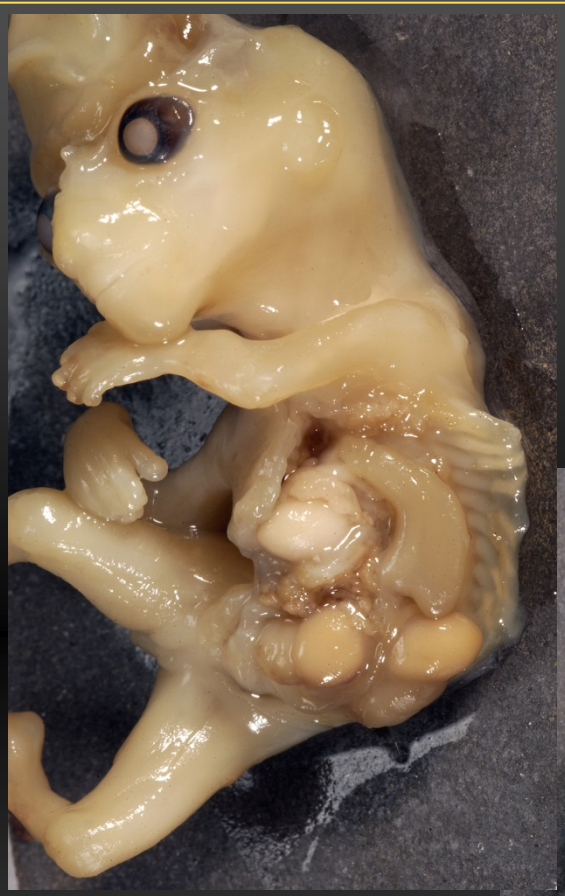

Fallbeispiel

Wachstumsstörungen: Kopf und kaudale Eminenz

- Anencephalie
- Agenesie der Enddarmderivate
  (Colon sigmoideum, Rectum)
- Harnblasenagenesie
- Analatresie

A …

10 Wochen + 3 Tage p.m.
10 Wochen p.c.; (FL 8 mm)
Body Stalk Anomalie

- # Body stalk Anomalie

– Syndrom der fehlenden bzw. kurzen Nabelschnur
– tritt mit einer Häufigkeit von 1:14000 sehr selten auf
– zählt zu den vorderen Bauchwanddefekten
– Anomalien des Enddarmes und der Urogenitalorgane, an Beckenring und Wirbelsäule, sowie am ZNS.

- # Ursache nicht klar definiert

– frühe teratogene Expositionen, sowie die Einnahme von Cocain, Marihuana und oralen Kontrazeptiva

– Sporadisch, ist in der Regel nicht mit chromosomalen Störungen assoziiert

– immer mit letalen Ausgang verbunden.

4. Woche

Ductus omphaloentericus (vitellinus)

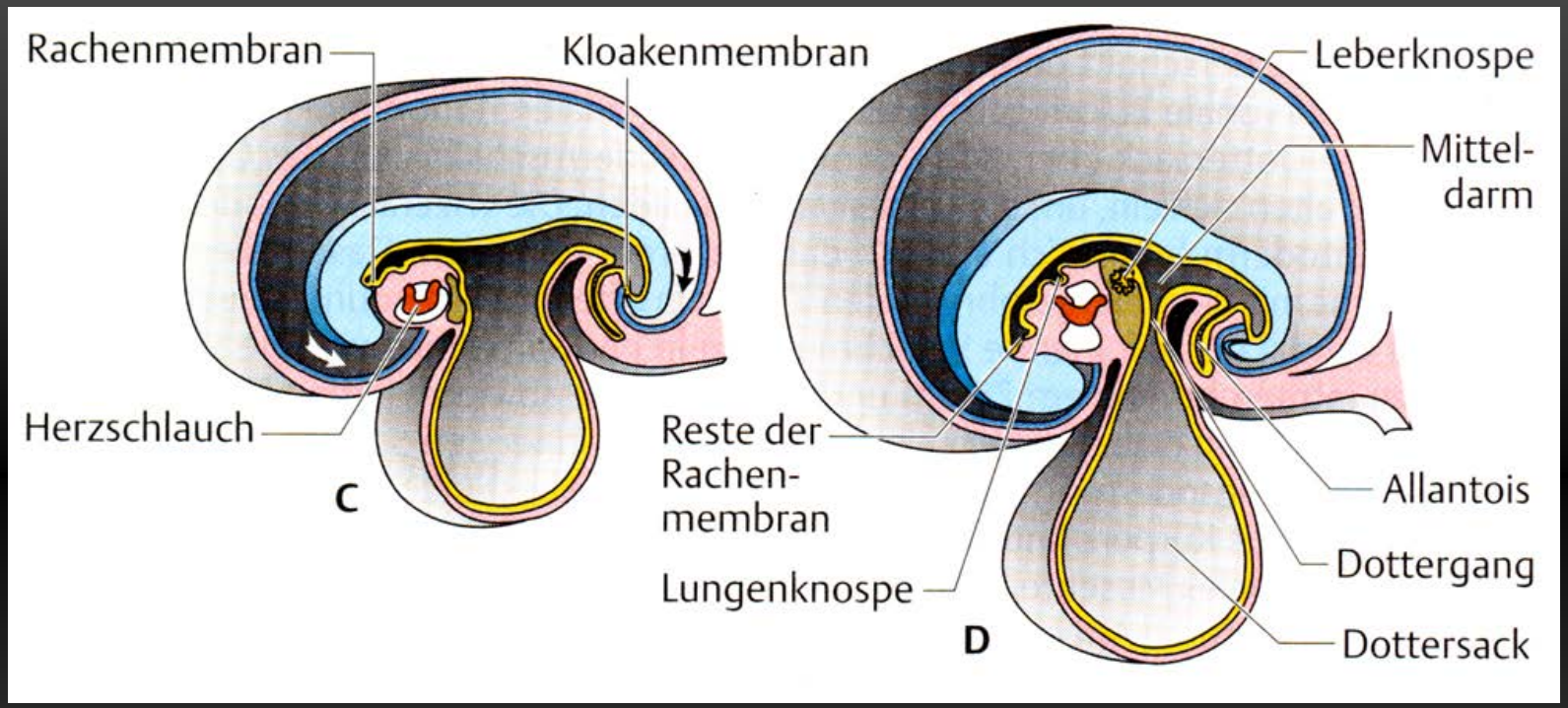

- ventrale Ausstülpung des Mitteldarmes
- spätere Verödung
- bei Persistenz des Dotterganges:
  - Nabelfistel (DD Persistenz der Allantois)
  - Meckelsches Divertikel

Fallbeispiele

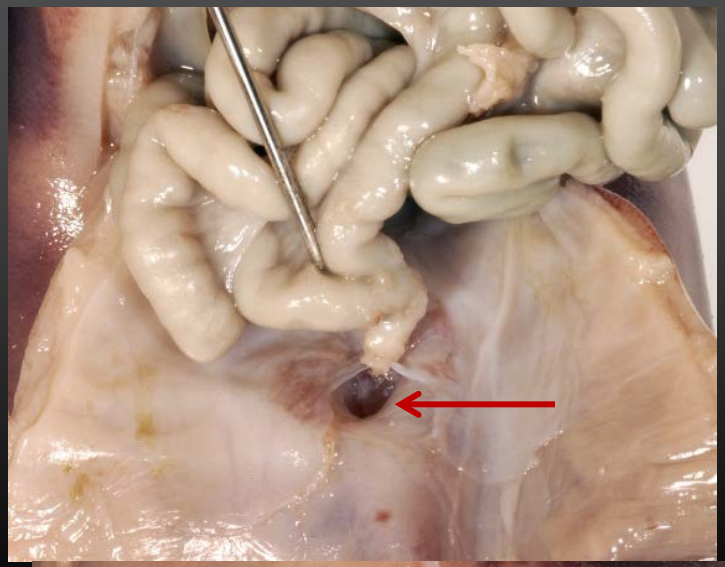

A …

17 Wochen p.c.; (SSL 153 mm; FL 31 mm)
Trisomie 18

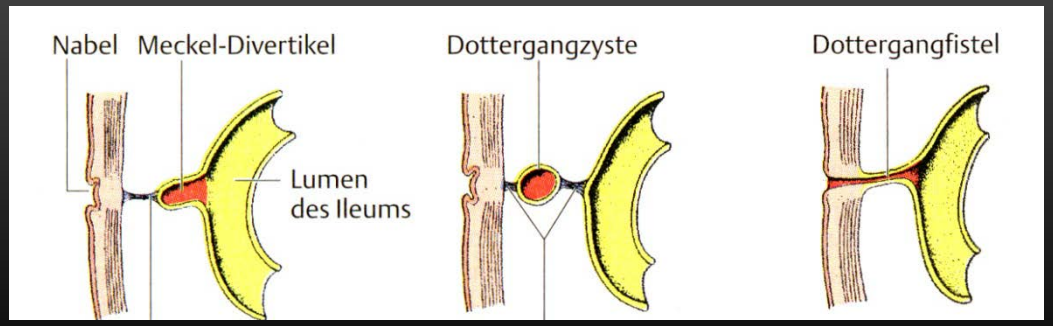

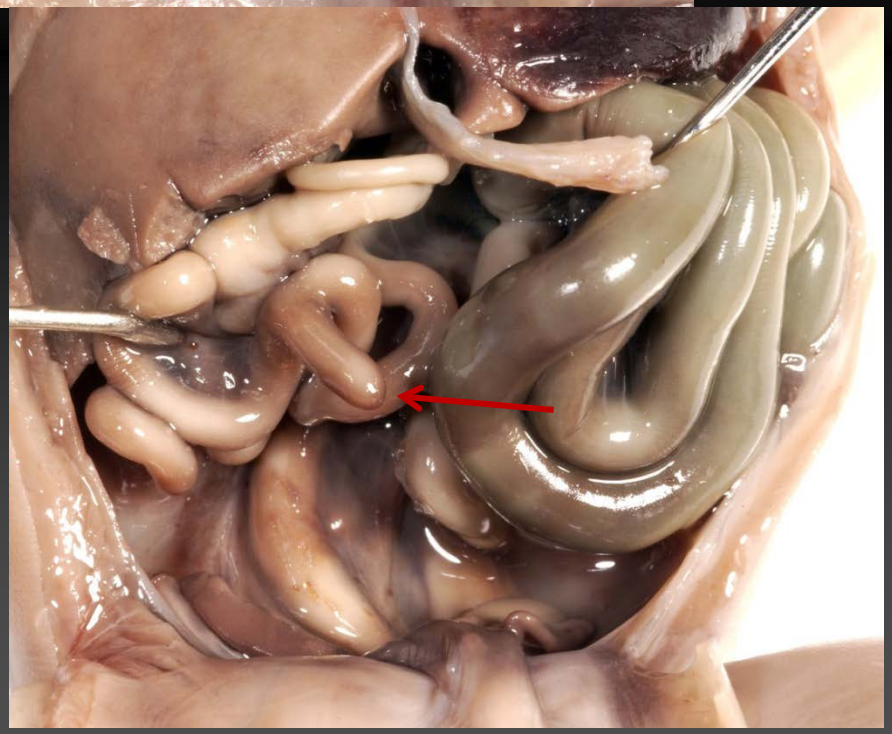

A …

16 Wochen p.c.; (SSL 138 mm; FL 25 mm)
Trisomie 21

- laut pädiatrischen Sektionsstudien in 1,5 % aller Fälle
- mit 3,2–4,5 % häufiger, anlässlich einer Blinddarmoperation

Primitives Darmrohr

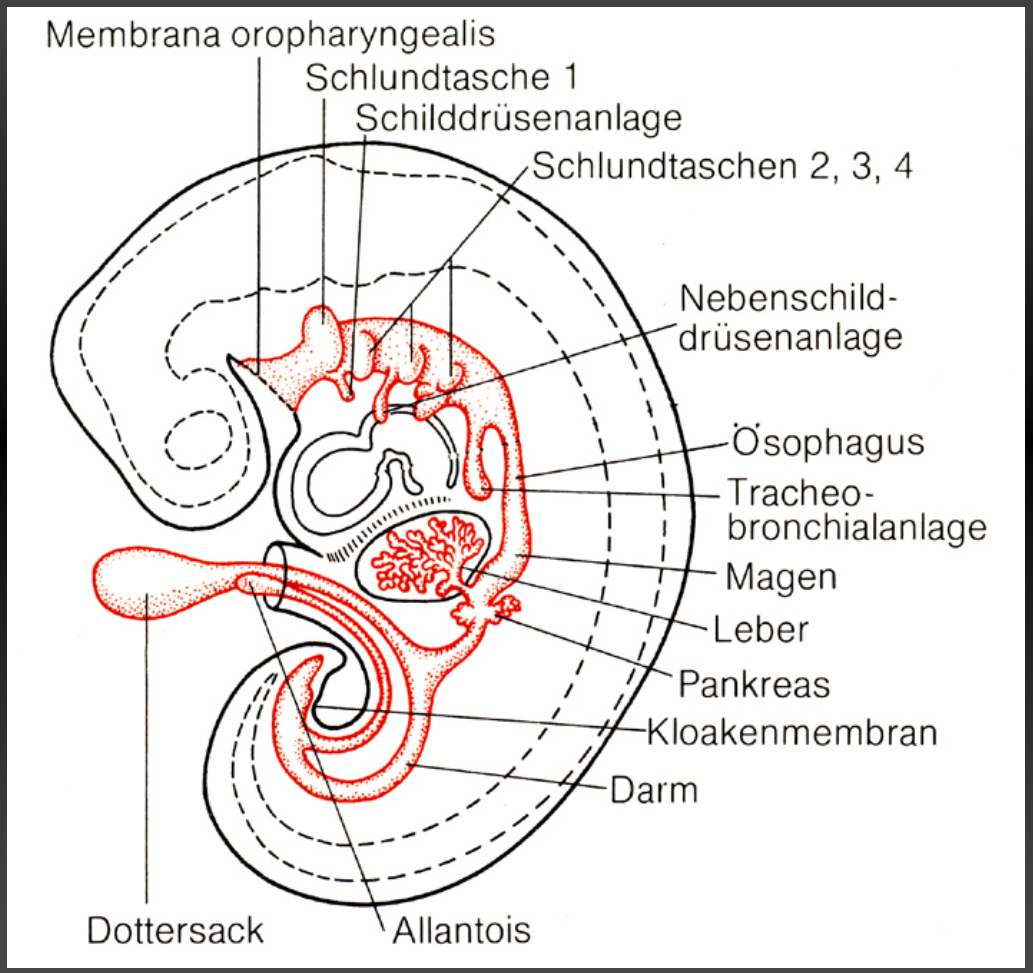

5. Woche; 5-9 mm

Vorderdarm:
Tracheobronchialanlage
Magenkurvaturen
Knospen für Leber und Pankreas

Mitteldarm:
Nabelschleife

Enddarm:
Anschluss an Kloake

- kraniokaudales Wachstumsgefälle

Primäre Nabelschleife

6. Woche p.c.; 8-14 mm

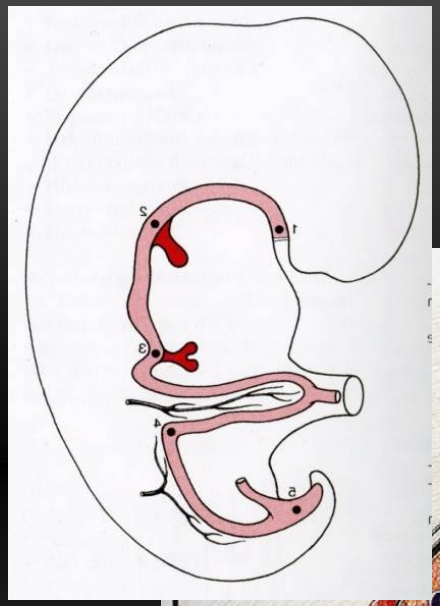

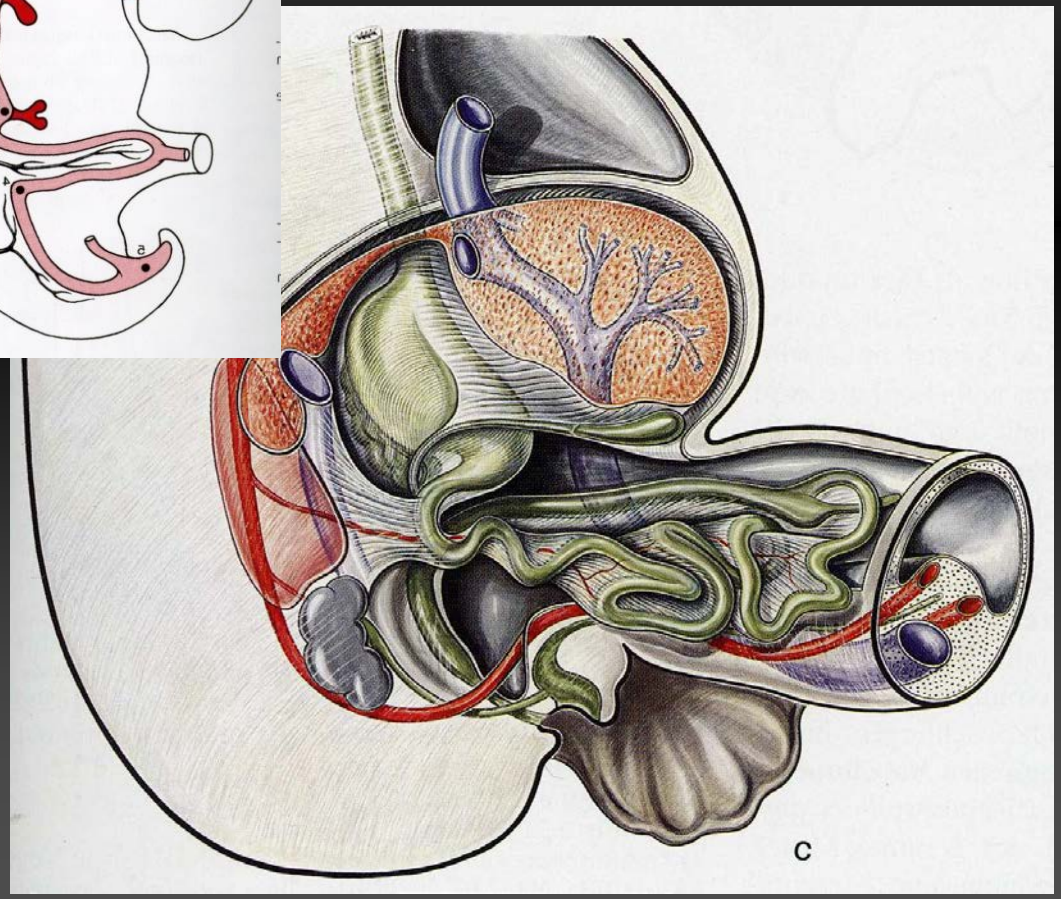

im Nabelcoelom

- physiologischer Nabelbruch
- reguläre Reposition
  10. Woche p.c. KRL 45 mm
- gestörte Reposition
  bei ungenügenden intraabdominalen Platzverhältnissen

➢ Omphalocele

Omphalocele

6.-10. Entwicklungswoche

Vorfall von Bauchorganen (vor allem Dünndarmschlingen) in die Nabelschnur

überzogen von Amnion

1 : 4000 Geburten

häufig genetische Defekte:
in ca 50% Extrakopie von Chromosomen (Trisomie)
in 1/3 der Fälle Beckwith-Wiedemann syndrome

meist mit weiteren Fehlbildungen vergesellschaftet

DD Gastroschisis

Vorfall von Bauchorganen (vor allem Dünndarmschlingen) neben der Nabelschnur

kein Amnionüberzug

Ursache unklar (gestörte Blutversorgung, Entwicklungsdefekt oder Verletzung der Bauchwand)

erhöhtes Risiko bei Frauen < 20 Jahren; Risikofaktoren: vasokostriktive Medikamente oder Drogen, Rauchen (bislang nicht bestätigt)

1 : 2000 Geburten

meist keine genetische Ursache; daher auch selten mit weiteren Anomalien vergesellschaftet

Fallbeispiel

A ...

23. Wochen p.m.
Beckwith-Wiedemann

- Makrosomie
- Makroglossie
- Visceromegalie

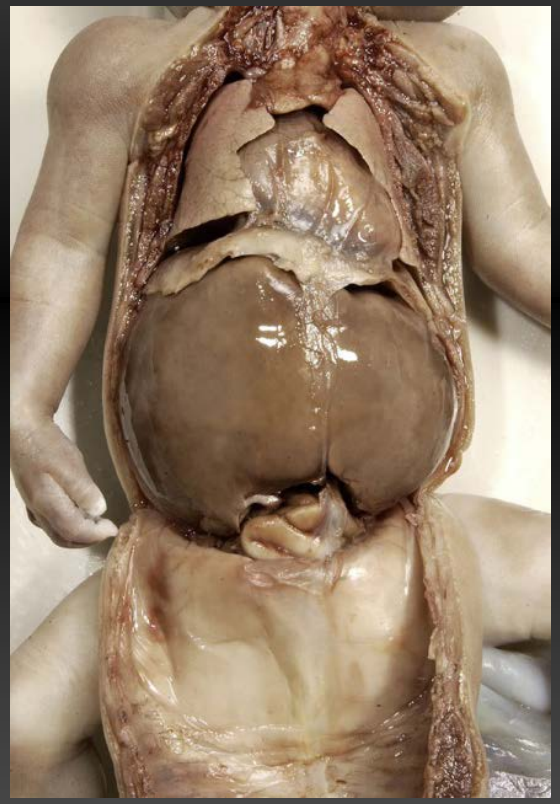

geleg. kombiniert mit Jejunalatresie

1: 14.000 Geburten

Ursache:
abnorme Genregulation auf einer spezifischen Region von Chromosom 11

Fallbeispiel

A ...

19 Wochen p.m.
Cantrell-Pentalogie

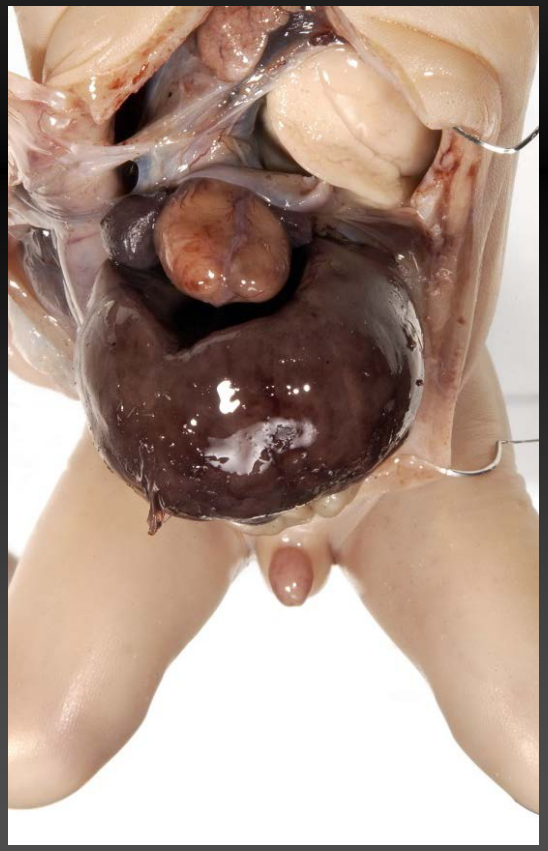

epigastrische (thorakoabdominale) Omphalocele assoziiert weiteren Mittelliniendefekten

- am Sternum
- am Diaphragma
- am Herz (DORV mit Pulmonalstenose und VSD)
- Ektopia cordis

DD Gastroschisis

Hemmungsmissbildungen

Embryologie des Vorderdarmes

Herausbildung von Oesophagus, Magen, Leber und Pankreas

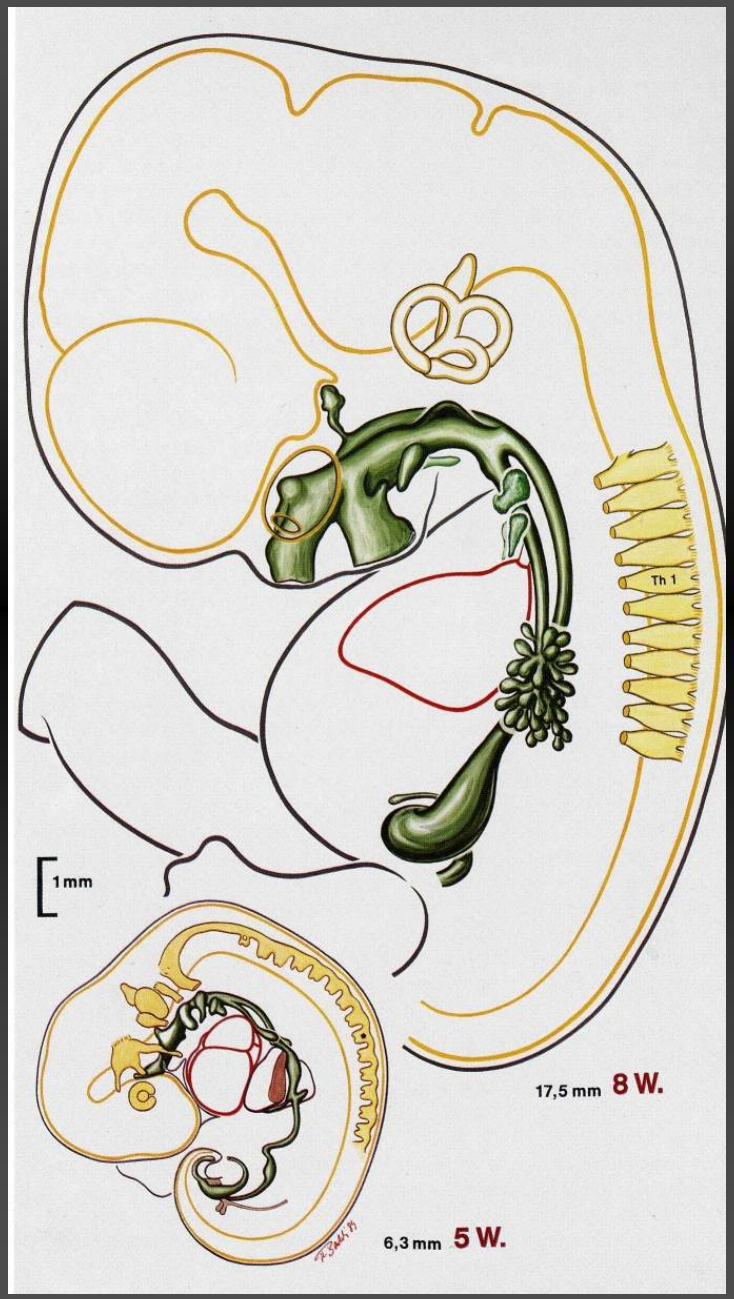

Vorderdarm

- Laryngotrachalrinne (3.-4. Woche)
- Septum tracheooesophageale

➢ Trennung der Luft- und Speisewege

Hemmungsmissbildungen des Oesophagus

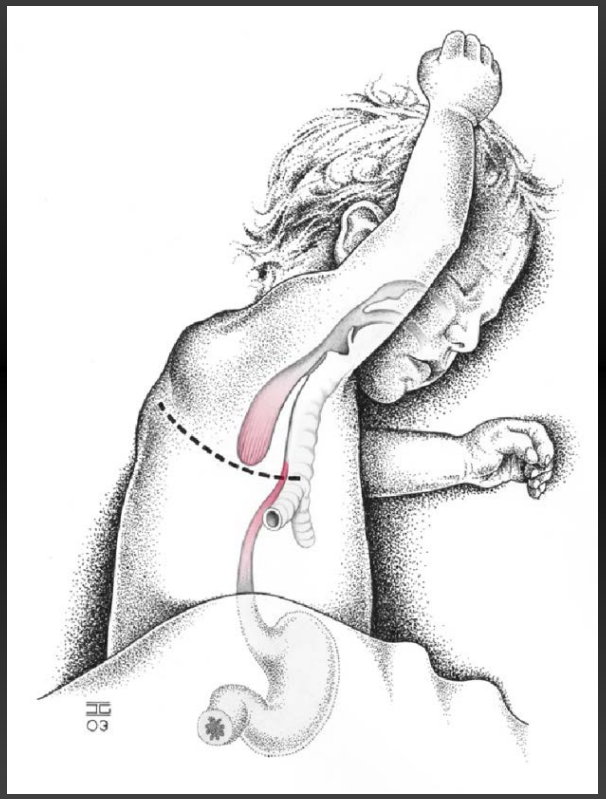

Typ Vogt I: Oesophagusaplasie (1%)

Typ Vogt II: Oesophagusatresie (6%)

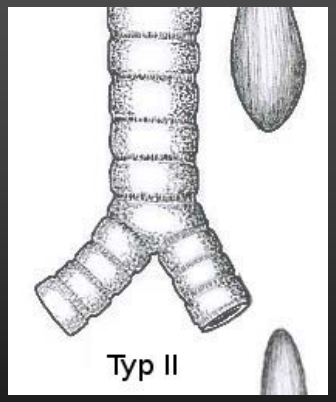

mit oesophago-trachealen Fisteln

Typ Vogt IIIa: obere Fistel (1%)

Typ Vogt IIIb: untere Fistel (85%)

Typ Vogt IIIc: obere und untere Fistel (5%)

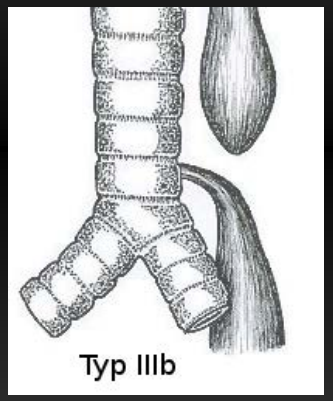

Typ Vogt IV: oesophagotracheale Fistel (H-Fistel) ohne Atresie (2%)

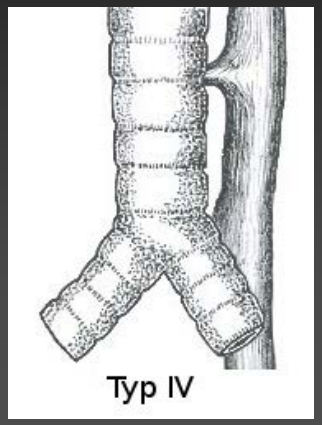

Oesophagusatresie
Fallbeispiele

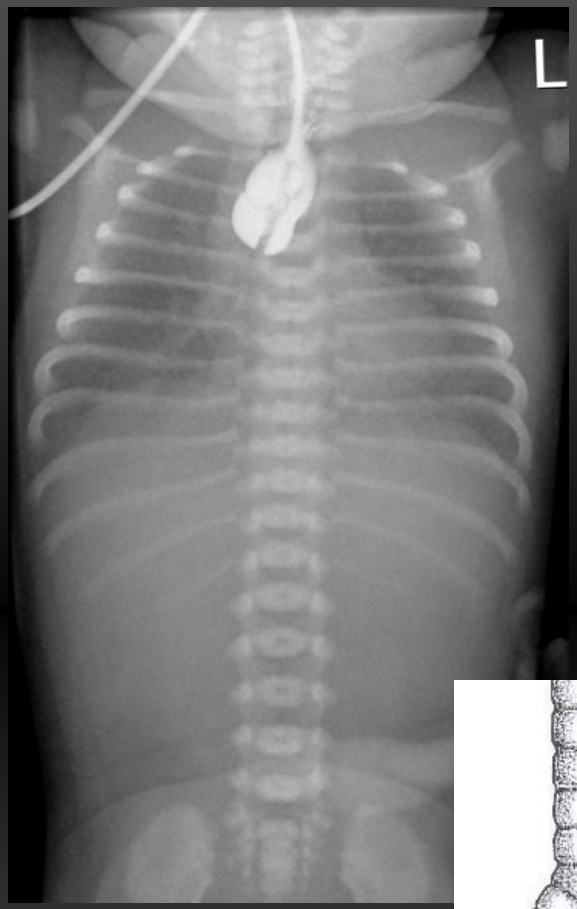

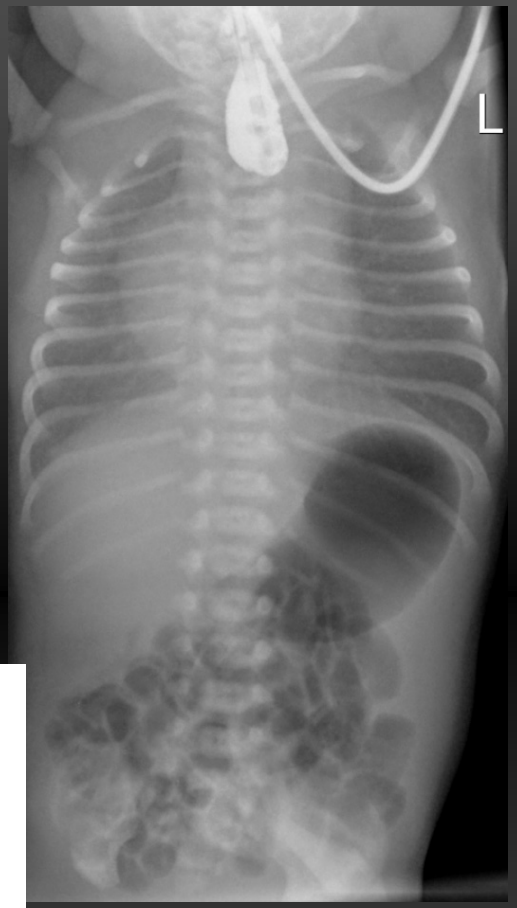

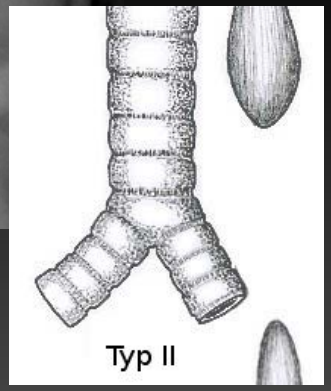

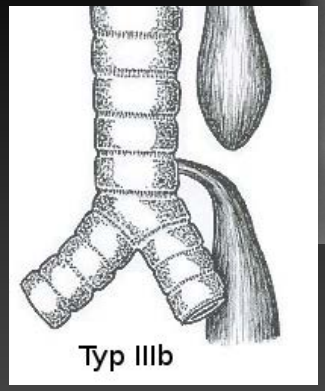

Typ 2 nach Vogt:
Kontrastmittel im oberen Blindsack,
keine Luft im Magen-Darm-Trakt.

Typ 3b nach Vogt:
Kontrastmittel im oberen Blindsack,
reichlich Luft im Magen-Darm-Trakt.

Stenosen des Oesophagus

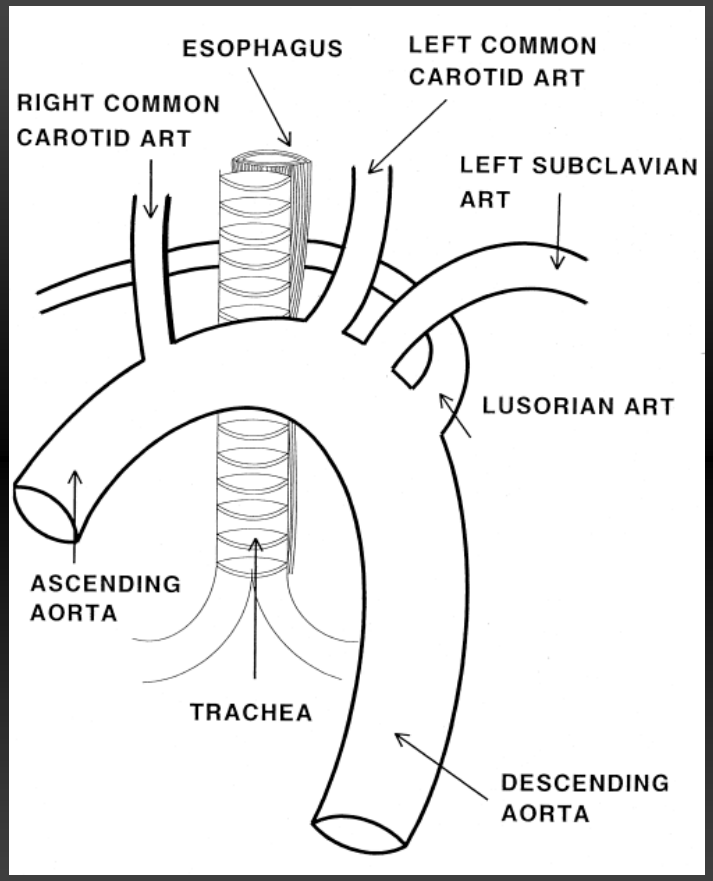

Angiography of the aortic arch allows the possibility of visualizing the anatomic relationship of the aberrant artery (large arrow). This figure shows a 60-degree left posterior oblique photograph of the aortic arch and arteries. Clearly the frequently found broad basis of the arteria lusoria can be seen (large arrow). Small arrow = common right carotid artery; open arrow = ascending aorta.

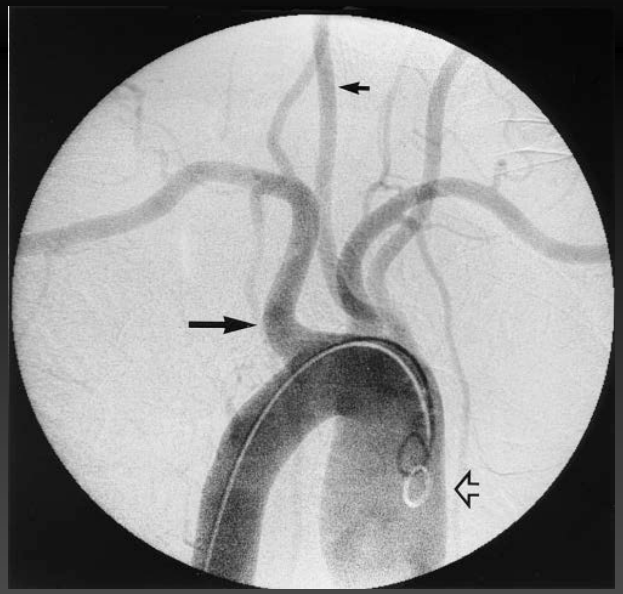

Dysphagia lusoria: clinical aspects, manometric findings, diagnosis, and therapy
M Janssen, M G A Baggen, H F Veen, A J P M Smout, J A Bekkers, J G J Jonkman and R J Th Ouwendijk
The American Journal of Gastroenterology (2000) 95, 1411–1416

Magen

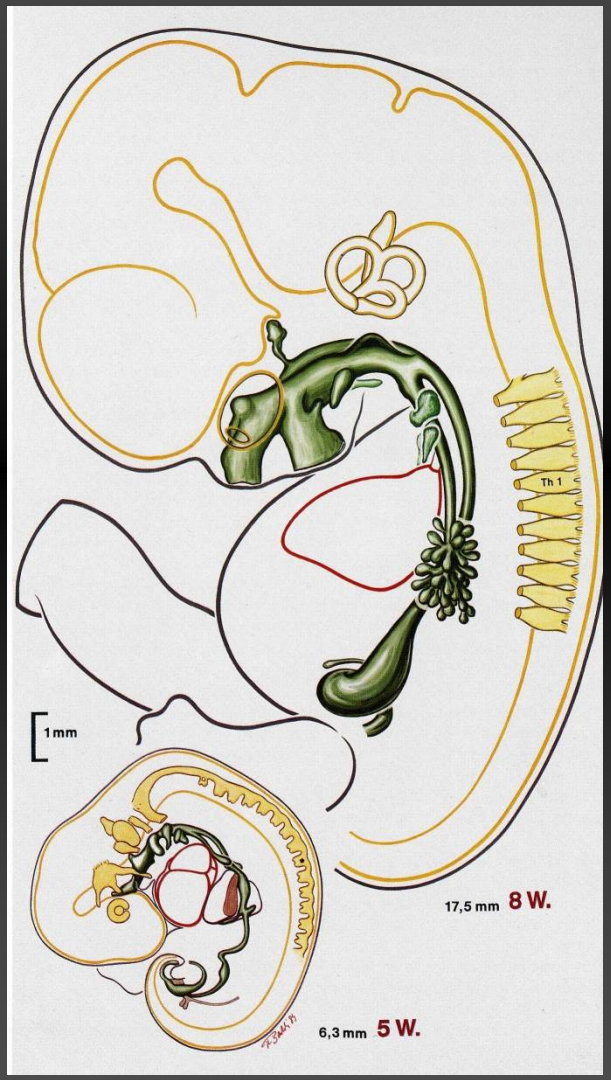

Gekröseverhältnisse und Kurvarturen

- Omentum minus (2) – kleine Kurvatur - ventral
- Omentum majus (4) mit Milz (3) – große Kurvatur - dorsal

➢ Wachstumsschübe - Magendrehung

➢ Fundus und Milz im linken Oberbauch

Leber

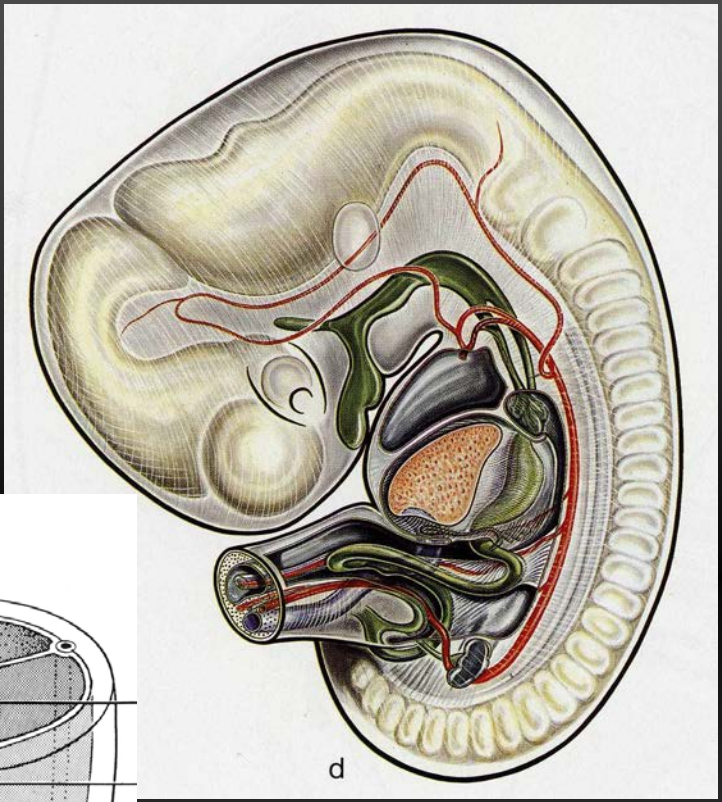

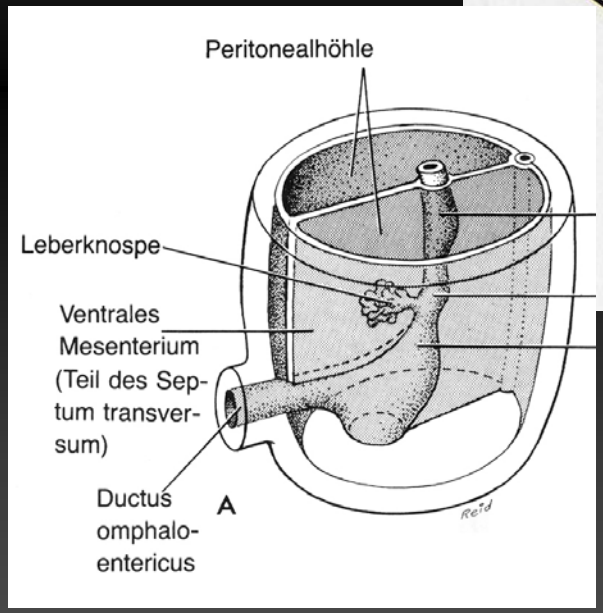

- Anschluss an bereits ausgebildetes Zwerchfell (später: Area nuda)

- Entfaltung im ventralen Mesogastrium

➢ Herz-/Leberbuckel
supraumbilikal

peritoneale Verhältnisse

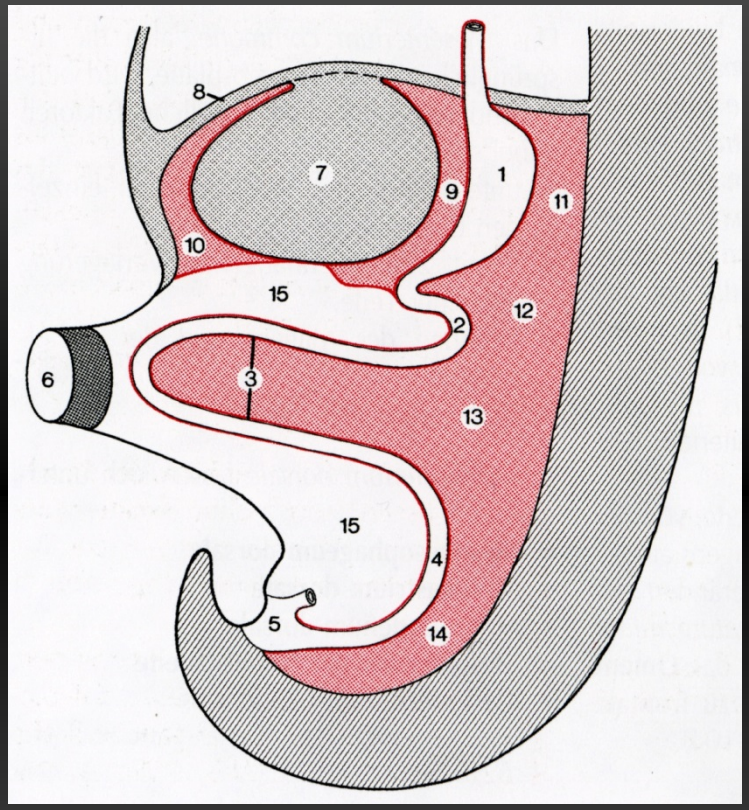

ventrales Mesogastrium (9,10)

Lig. falciforme (7)

Omentum minus (6)

dorsales Mesogastrium (11)

Lig. gastrosplenicum (4)

Lig. splenorenale (5)

Bursa omentalis (8)

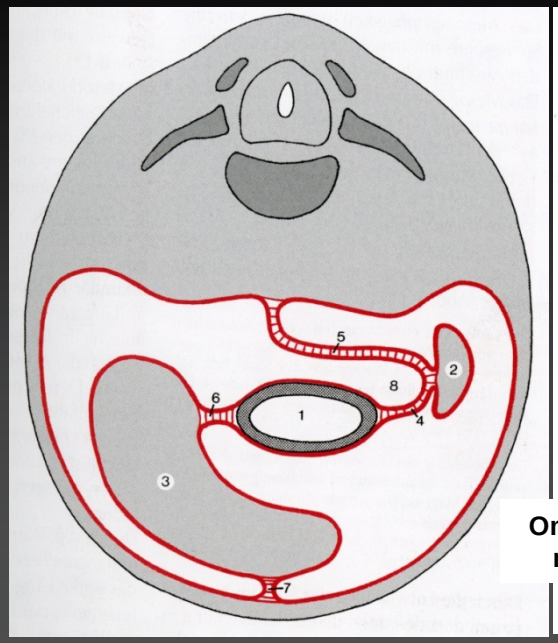

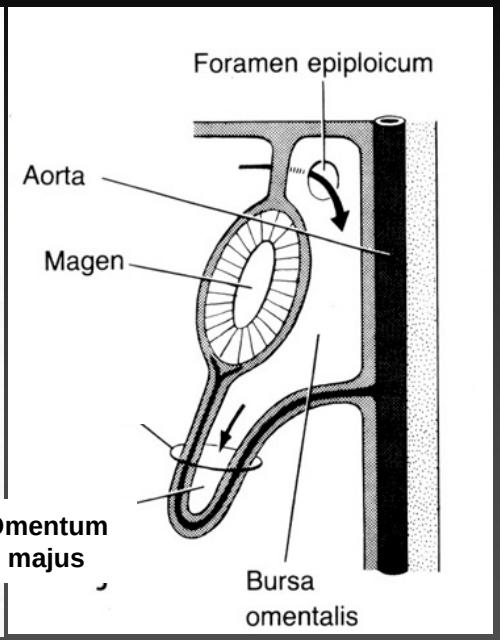

Pankreas

5./6. Woche

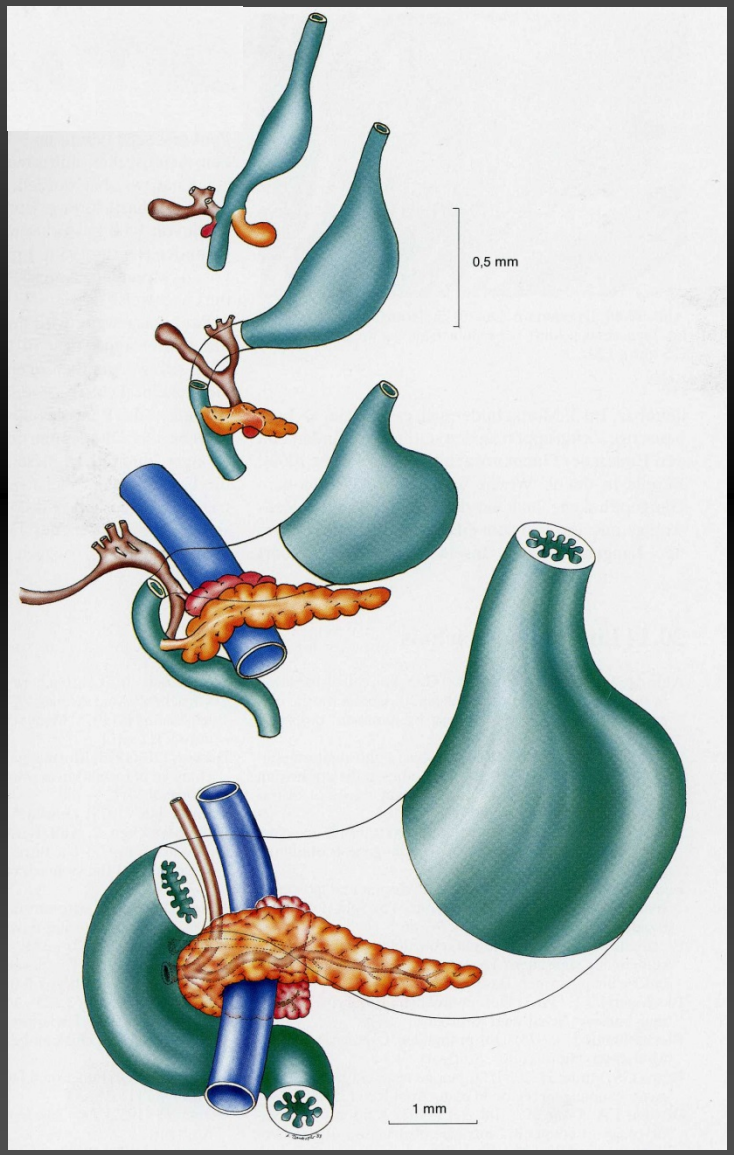

Epithelknospen des Duodenums

- Pankreas – ventrale Knospe
  gemeinsamer Ursprung mit Gallengang
  Pankraeskopf und Proc. uncinatus
  legt sich der dorsalen Anlage von dorsal an
- Pankreas – dorsale Knospe
  übrigen Pankreaskopf, -körper und Schwanz
- Vereinigung beider Anlagen
  im dorsalen Mesogasrium
  später sekundär retroperitoneal

Pankreas Anomalien (selten)

Pankreas anulare (gehäuft bei Trisomie 21)

- Drüsengewebe umschließt Duodenum
  funktionelle (extrinsische) Duodenalstenosen
- DD extrinsische Duodenalstenose durch praeduodenale Pfortader oder Laddsche Bänder

Pankreas – Verknüpfung der Gangsysteme

5./6. Woche

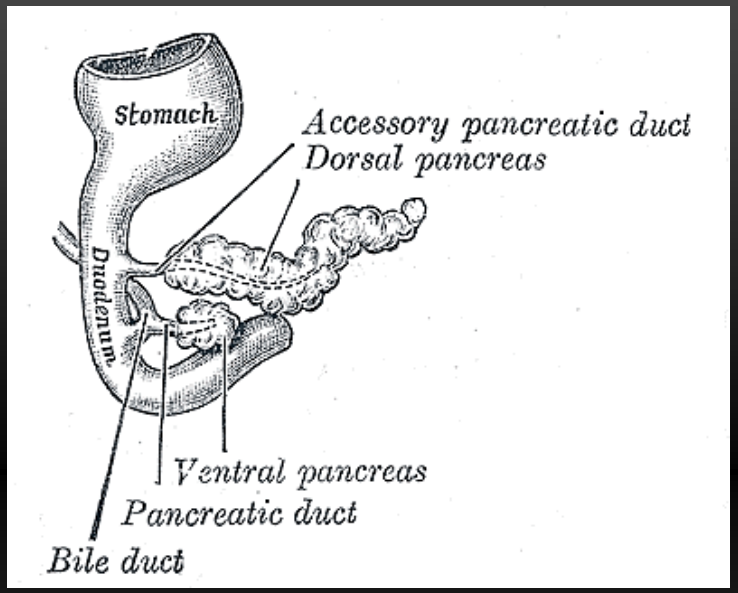

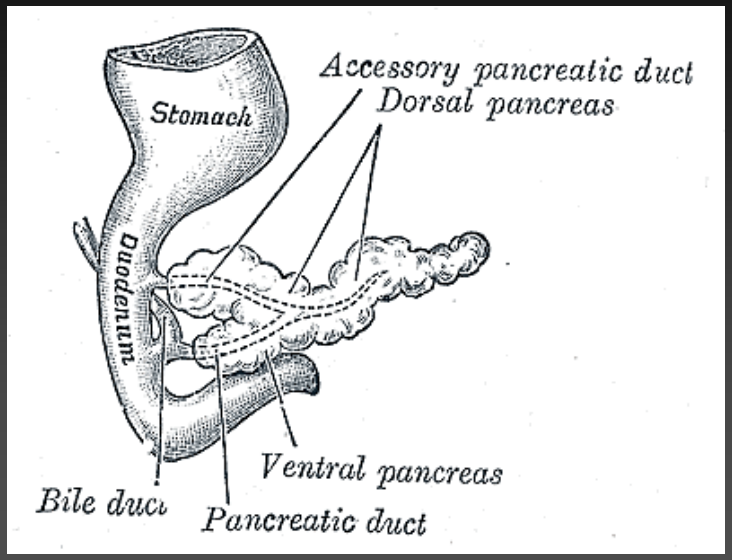

dorsale Anlage :
Pankreasnebengang (Ductus Santorini)
hinterer Pankreaskopf, Corpus und Cauda des Organs

ventrale Anlage:
vorderer Anteil des Pankreaskopfes mit dem Hauptgang (Ductus Wirsungianus) bis zur Einmündung in den Ductus Santorini
Hauptgang in Corpus und Schwanz stellt Verlängerung des Ductus Santorini dar

unvollständige oder ausgebliebene Verschmelzung beider Organanlagen

- Varianten der Gangsysteme
  (im Sektionsgut in 3-5% aller Fälle)

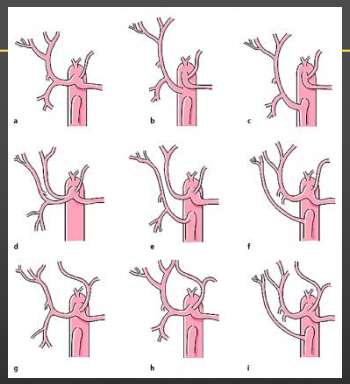

Anomalien des Vorderdarmes

Arterielle Varianten

Versorgungsgebiet der Leber

Norm: A. hepatica comm. aus Truncus coeliacus

Variante: A. hepatica comm. aus Aorta abdominalis

Variante: A. hepatica comm. aus A. mesenterica sup.

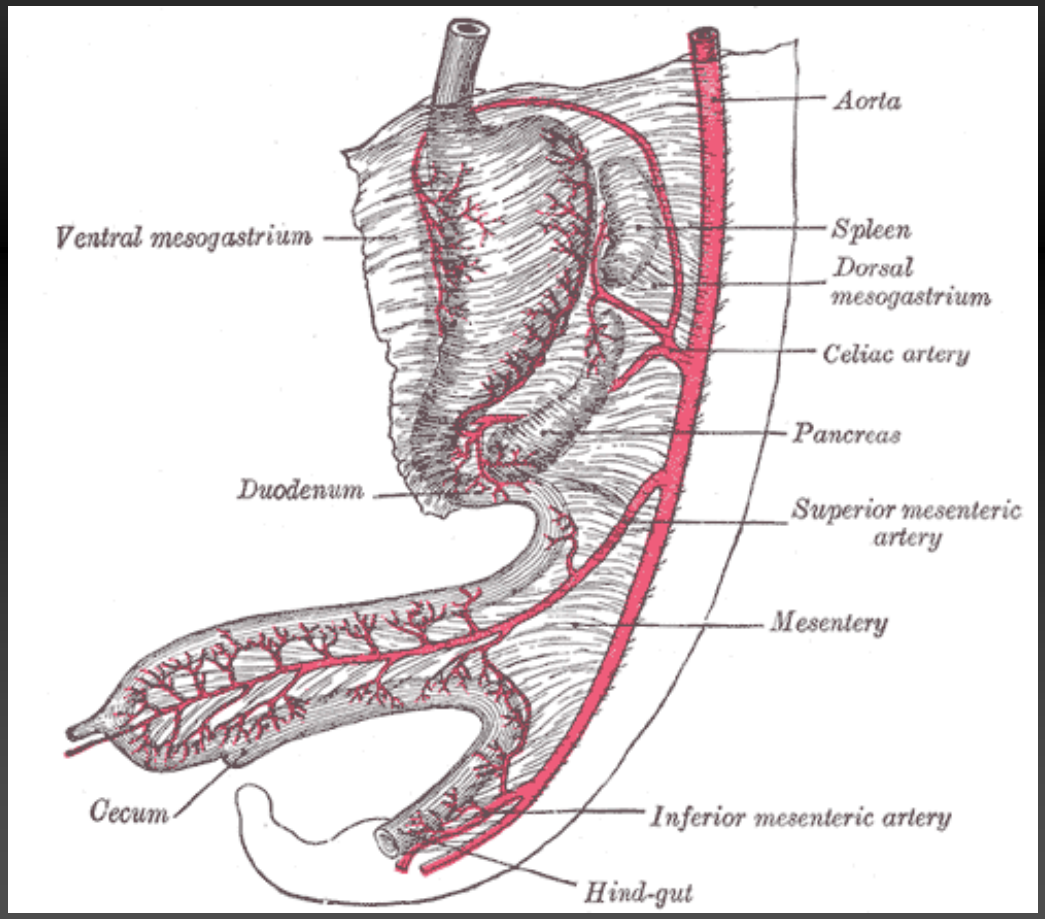

Lageanomalien

Zwerchfellhernien

- intrathorakale Lage

Lateralisationsdefekte

Situs inversus / Heterotaxie

- spiegelbildliche Lage

Fallbeispiel

A ...

19 Wochen p.m.
Lageanomalie der Oberbauchorgane
bei Diaphragmahernie

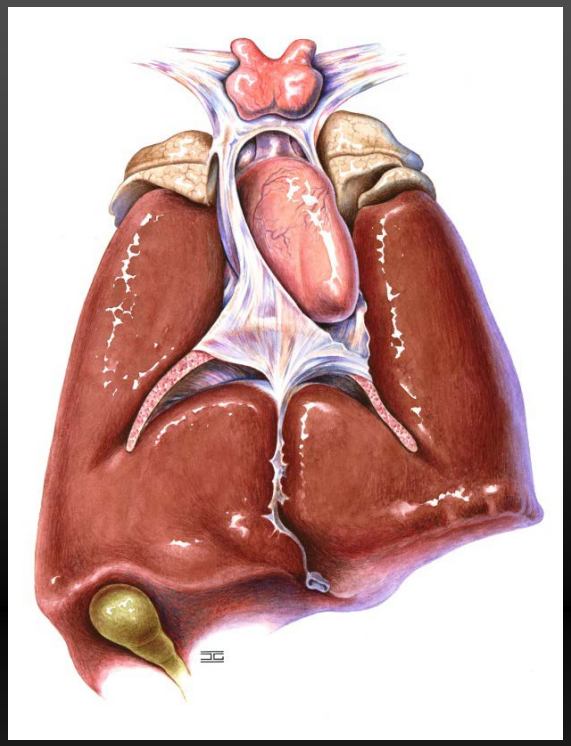

Intrathorakale Fehlposition von:

- Leber
- Magen (upside down)
- Pankreas
- Milz
- Dünndarmkonvolut

➢ Sekundär: massive Lungenhypoplasie

Fallbeispiel

A ...

20 Wochen p.m.
Lageanomalie der Oberbauchorgane
bei Linksisomerismus

spiegelbildliche Lage von Magen, Pankreas, Milz
abnorme Lage der Flexura duodenojejunalis

- konsekutive Malrotation von Dünn- und Dickdarm mit Mesenterium commune

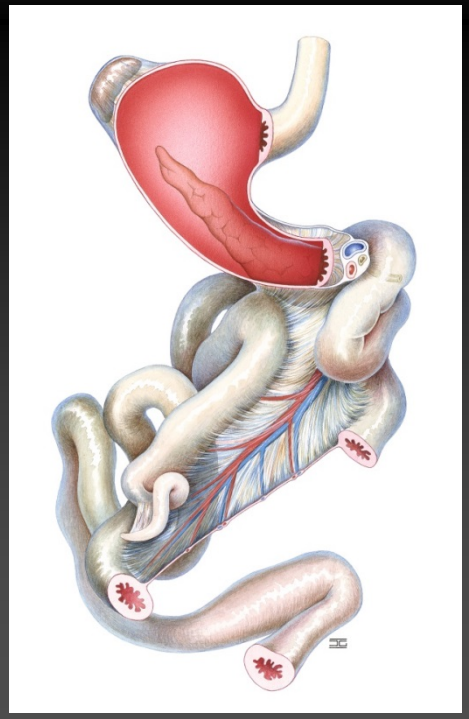

Malrotation

Embryologie des Mitteldarmes

Dünndarm und oraler Dickdarm

(bis Cannon-Böhm-Punkt)

Mitteldarm - Nabelschleife

im Nabelcoelom

ab 6. Woche p.c.; 8-14 mm

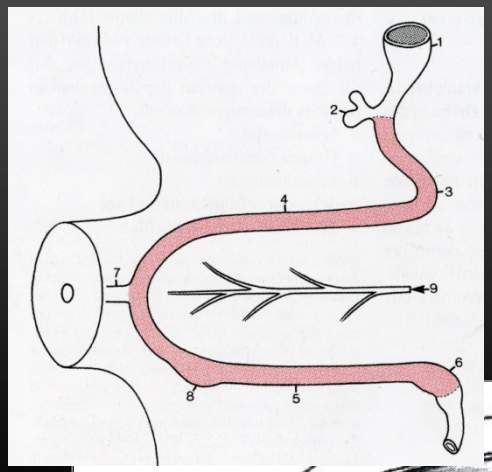

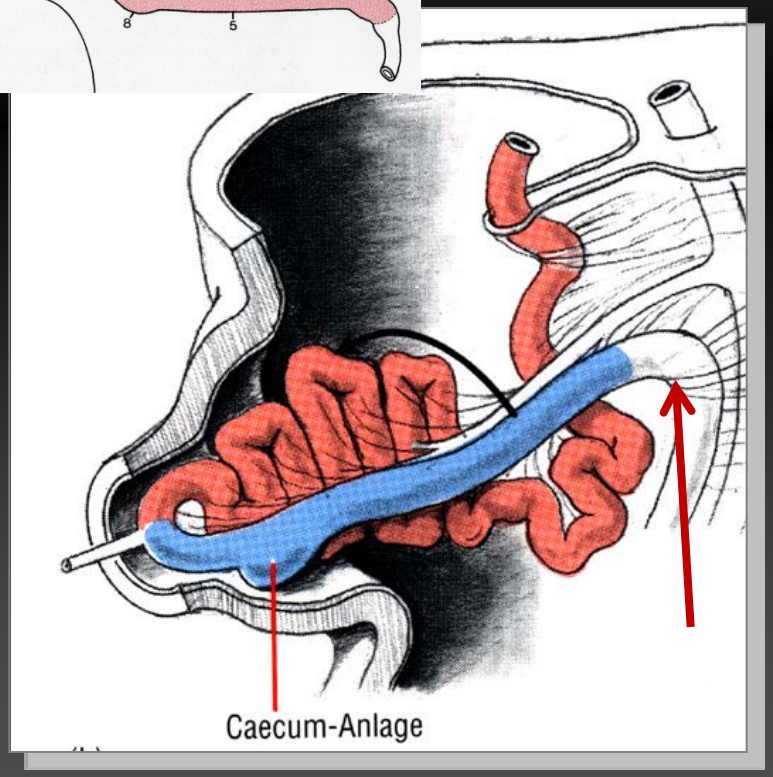

- oraler Schenkel
  - ➢ Jejunum und Ileum bis Ductus omphaloentericus
- aboraler Schenkel
  - ➢ restliches Ileum, Caecum und Colon bis Cannon-Böhmscher Punkt

➢ bevorzugtes Wachstum an Duodenum und oralem Schenkel; gelangt nach dextrokaudal

➢ konsekutive Verlagerung des aboralen Schenkels nach sinistrokranial

➢ Herausbildung der primären Colonflexur

1. Phase der sog. „Darmrotation“

Mitteldarm - Nabelschleife

nach Reposition ca. 10. Woche p.c. 45 mm

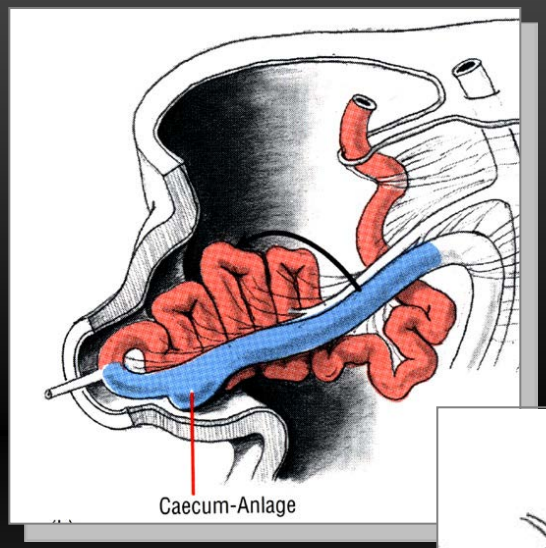

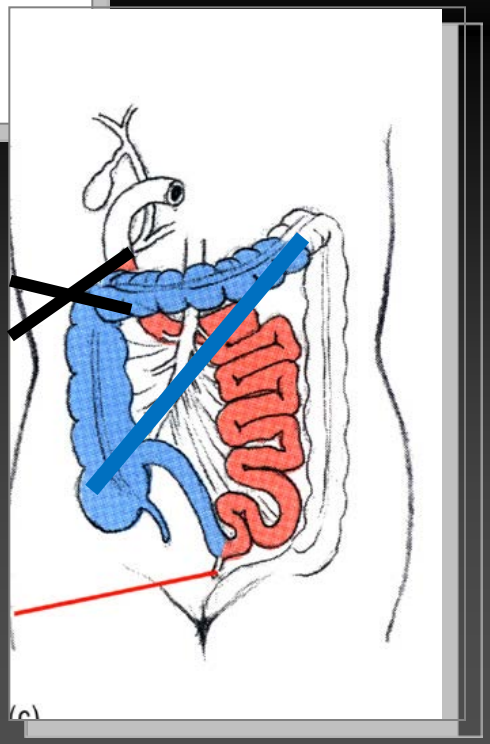

rechtsgelegenes Duodenum wächst kaudal des Gefäßstiels nach links

- Mitnahme der Jejunum- und Ileumschlingen
- Herausbildung der linken Colonflexur
  primäre Colonflexur verstreicht
  und wird zum Cannon-Böhmschen Punkt
  am linken Drittelpunkt des Colon transversum
- Verlagerung des Colon descendens nach links und peritoneale Anheftung
- konsekutive Anhebung des oralen Colons über den Gefäßstiel
- schräger Abstieg des oralen Colons;
  noch keine Differenzierung in Colon ascendens et transversum;
  noch keine rechte Colonflexur

2. Phase der sog. „Darmrotation“

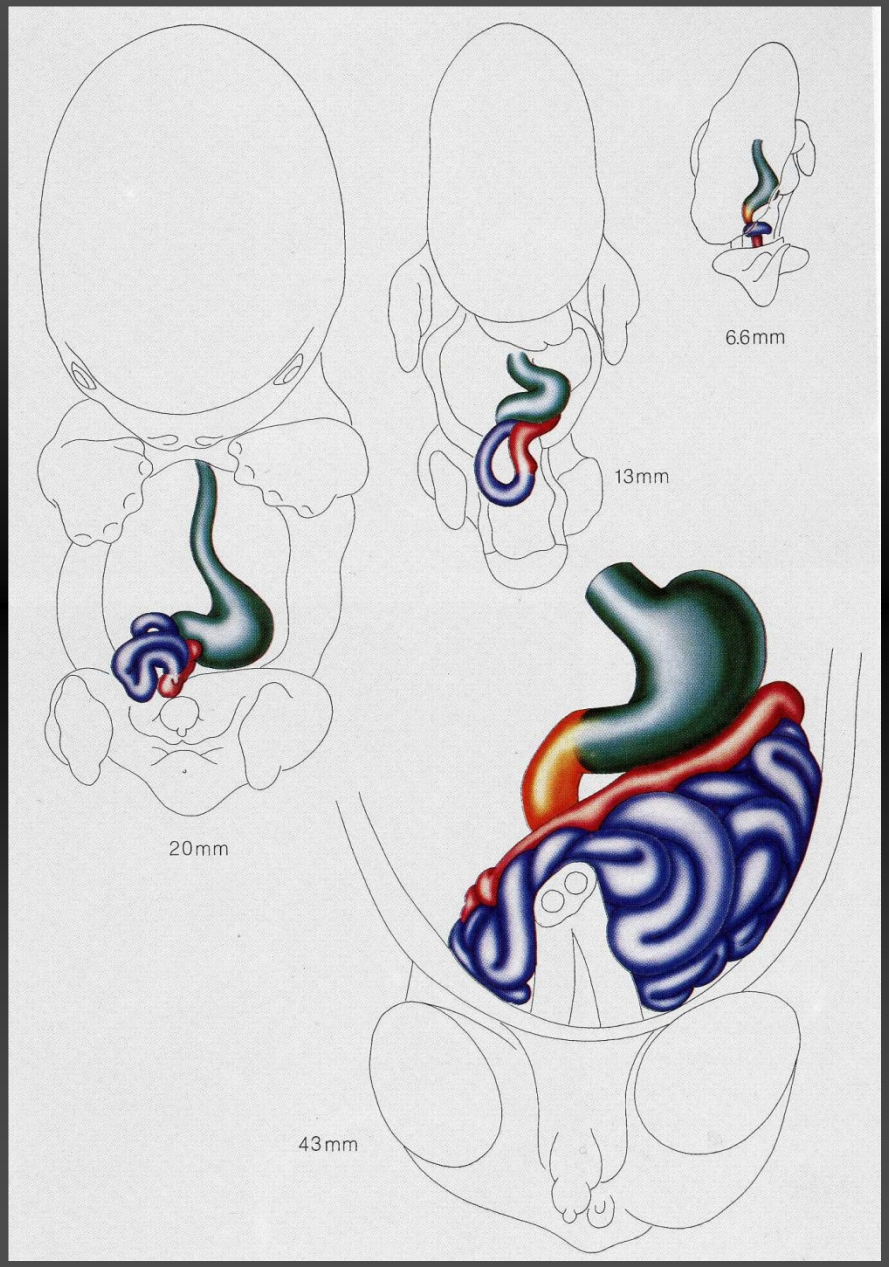

Entwicklung des Darmkonvolutes
6.-10. Woche

unmittelbar nach Reposition
schräger Colonverlauf

Caecum im rechten Unterbauch
linke Colonflexur im linken Oberbauch

- finaler Vorgang 3. Phase der Darmrotation:
  - Colon ascendens verlötet mit rechtsdorsaler Leibeswand
  - Herausbildung der rechten Colonflexur

Rotation versus Malrotation

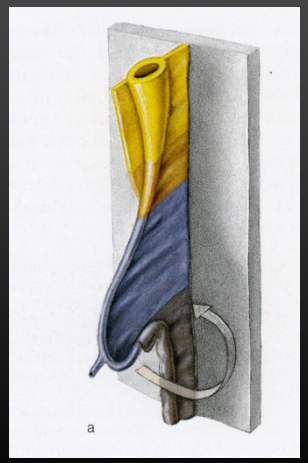

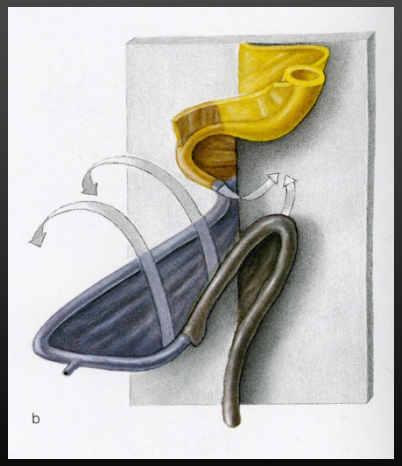

Normale Darmrotation: 3-mal 90° = 270° entgegen dem Uhrzeigersinn um die A. mesenterica superior (Nabelschleife).

Fußpunkte der Rotation
Oberer FP: Flexura duodenojejunalis
Schrittmacher der Rotation

Unterer FP: primäre Colonflexur
Später Cannon-Böhmscher Punkt
Wechsel der Blutversorgung und Innervation
Sacraler Parasympathicus
beachte: M. Hirschsprung in dieser Übergangsregion möglich

Rotation versus Malrotation

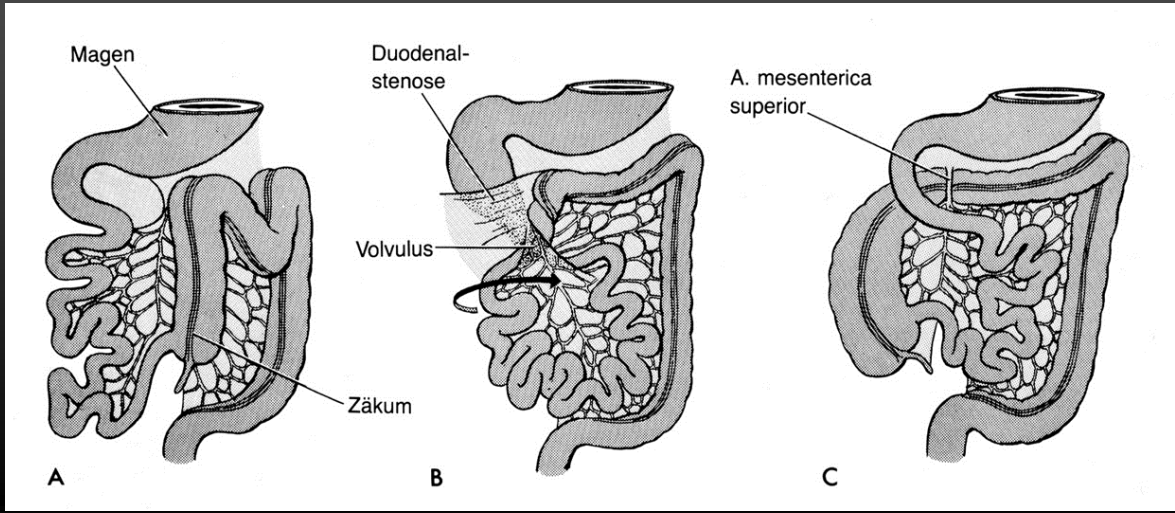

- **Epidemiologie**
  Inzidenz 0,2 % • Häufigkeitsgipfel vor dem 2. Lebensmonat.
- **Ätiologie/Pathophysiologie/Pathogenese**
  Kongenitale Fehlrotation des Darmes während der fetalen Entwicklung • Evtl. akute oder chronische, partielle oder totale Obstruktion • Malrotation auch bei fehlender Adhärenz des Kolons und der Mesenterialwurzel an der dorsalen Abdominalwand möglich mit Zug auf die mesenterialen Gefäße.
  Normale Darmrotation: 3-mal 90° = 270° entgegen dem Uhrzeigersinn um die A. mesenterica superior (Nabelschleife).
  Nonrotation: Häufigste Lageanomalie des Darms • Normal gerichtete, aber nur einfache 90°-Drehung • Dünn- und Dickdarm haben ein gemeinsames Mesenterium (Mesenterium ileocolicum commune).
  Malrotation I: Normal gerichtete, aber nur 2fache 90°-Drehung • Pars inferior duodeni dreht sich hinter die Mesenterialgefäßachse • Fehlende Fixation der kurzen Mesenterialwurzel • Evtl. Ladd-Bänder.
  Malrotation II: Wechsel der Drehrichtung • Zuerst normal gerichtete 90°-Drehung • Anschließend inverse Drehung um 90° oder 180° • Duodenum liegt prävaskulär vor der A. mesenterica superior • Zäkum und Colon transversum liegen hinter dem Mesenterialstiel.

Beachte:
Duodenalstenose durch Laddsche Bänder

- peritoneale Stränge fixieren rechtsseitiges Colon im rechten Oberbauch

Rotation versus Malrotation

Zeichen der Bildgebung

- **Röntgen-Abdomen**
  Kann unauffällig sein • „Double-bubble“-Zeichen bei funktioneller Obstrukion (DD: Duodenalstenose) • Zeichen der Passagestörung • Bei Meteorismus evtl. Lageanomalie erkennbar.
- **Magen-Darm-Passage**
  Nonrotation: Flexura duodenojejunalis rechts der Wirbelsäule und tiefer als Bulbus duodeni • Rechtsposition des gesamten Dünndarms • Spiraliger Verlauf des Dünndarms.
  Malrotation I: Kompression des Duodenums durch hochstehendes Zäkum (Coecum altum) und Colon ascendens möglich • Fixation des Zäkums durch peritoneale Bänder (Ladd-Bänder) zur hinteren Bauchwand möglich • Dann evtl. funktionelle Duodenalstenose.
  Malrotation II: Meist keine Kompression des Duodenums • Bild variiert je nach Ausprägung der inversen Rotation.

veränderte Lage der Flexura duodenojejunalis gibt Aufschluss über Vorliegen einer Malrotation
(normalerweise links der Wirbelsäule in Höhe des Bulbus duodeni)

= Schrittmacher der Rotation

Rotation versus Malrotation

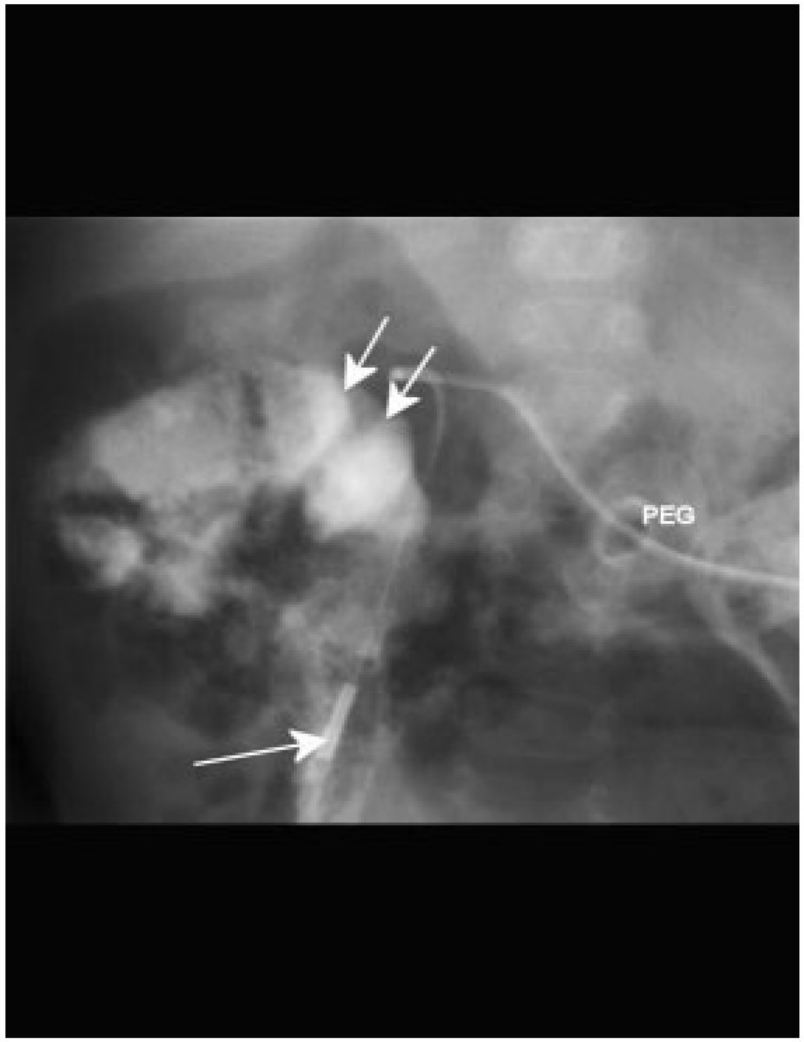

Abb. 57 Nonrotation. Magendarmpassage: Gabe von wasserlöslichem, nicht ionischem KM über den duodenalen Schenkel der PEG-Sonde (Pfeil). Atypische Lage der Flexura duodenojejunalis (Doppelpfeil) rechts der Wirbelsäule. Der Bulbus duodeni liegt kranial der Flexur.

Staatz, Gundula et al.: 2007

Pareto-Reihe Radiologie: Kinderradiologie
DOI: 10.1055/b-0034-23722
4 Gastrointestinaltrakt

Non-, Malrotation des Darms

Rotation versus Malrotation

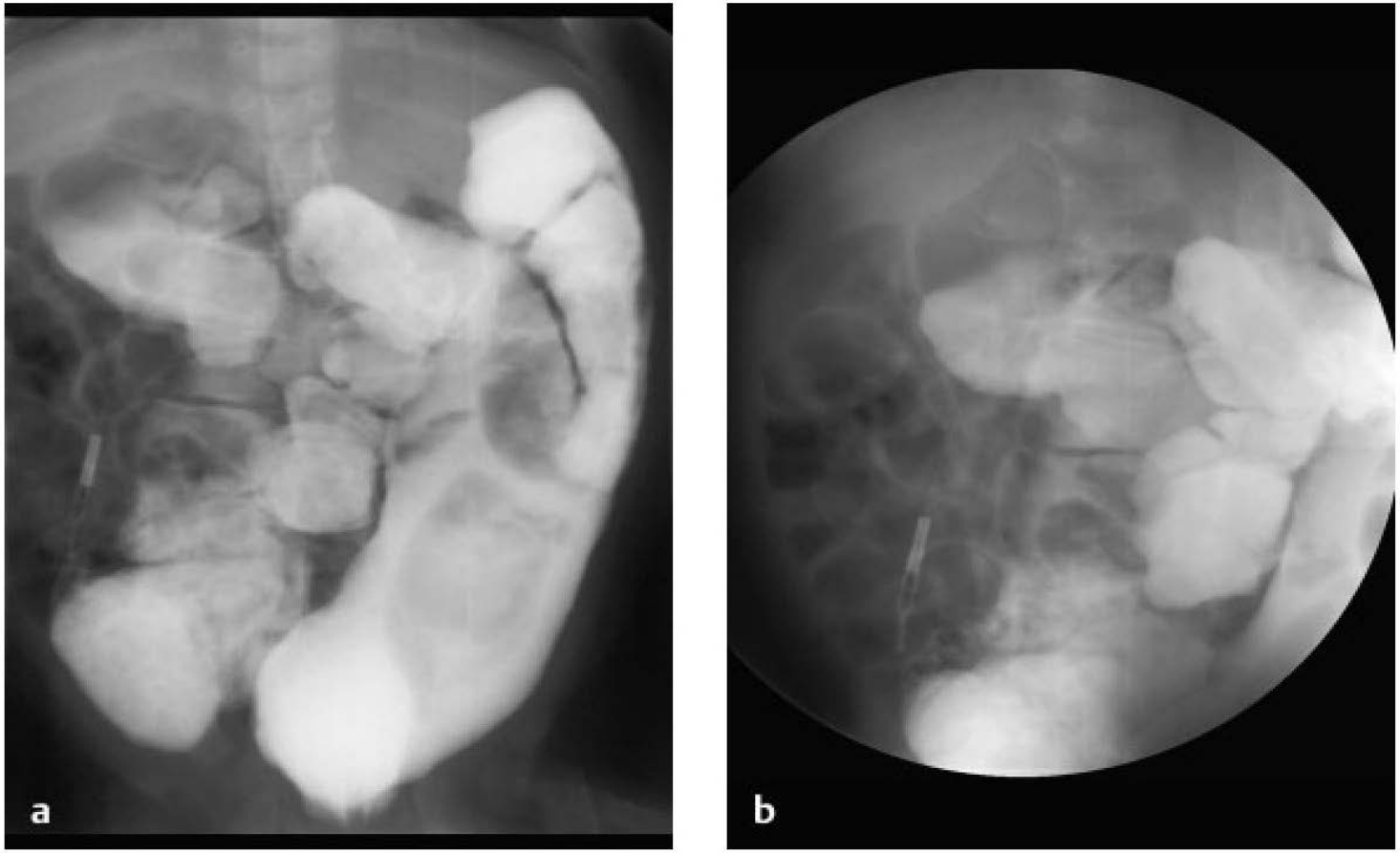

Abb. 58 Nonrotation. Kolonkontrasteinlauf: Das Kolon liegt überwiegend im linken Hemiabdomen (**a, b**). Die geblähten Dünndarmschlingen sind im rechten Hemiabdomen erkennbar (**b**).

Fallbeispiel

A ...

18 Wochen p.c.
„Malrotation“
bei rechtsseitiger Zwerchfellhernie (Brachmann- (Cornelia-) de- Lange – Syndrom)

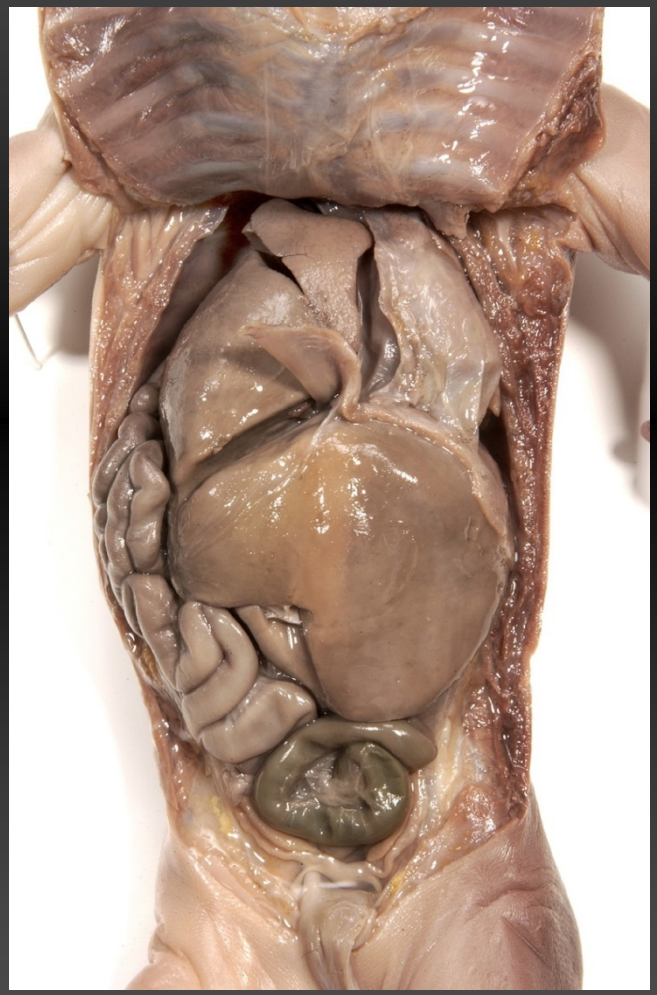

Fallbeispiel

A ...

16 Wochen p.c.
„Malrotation“
bei Meckel-Gruber Syndrom

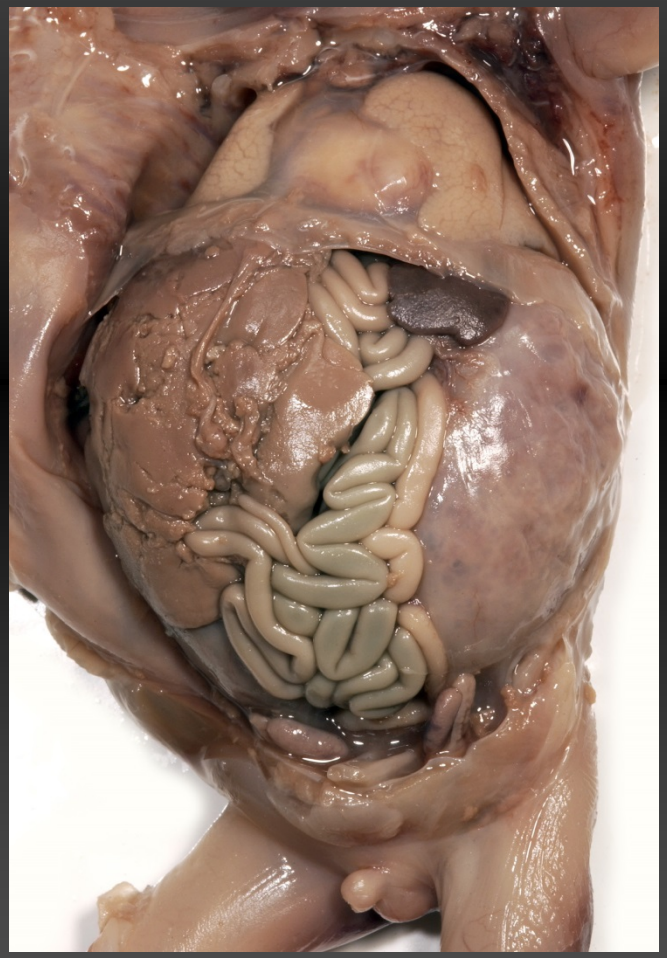

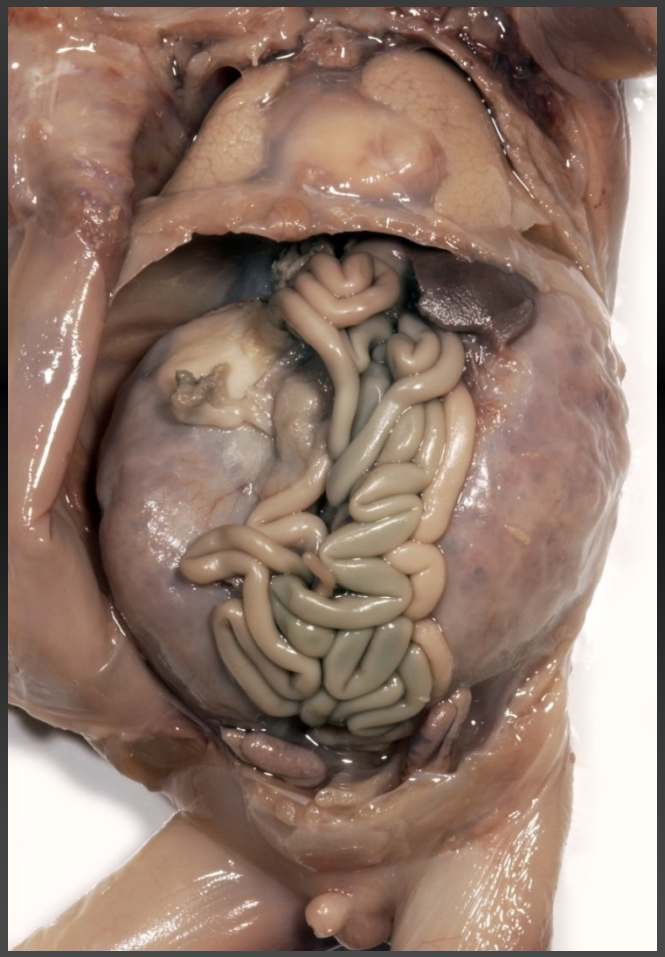

- Mesenterium commune

Fallbeispiel

A ...

20 Wochen p.c.
Lageanomalie
bei infravesikaler Harnwegsobstruktion

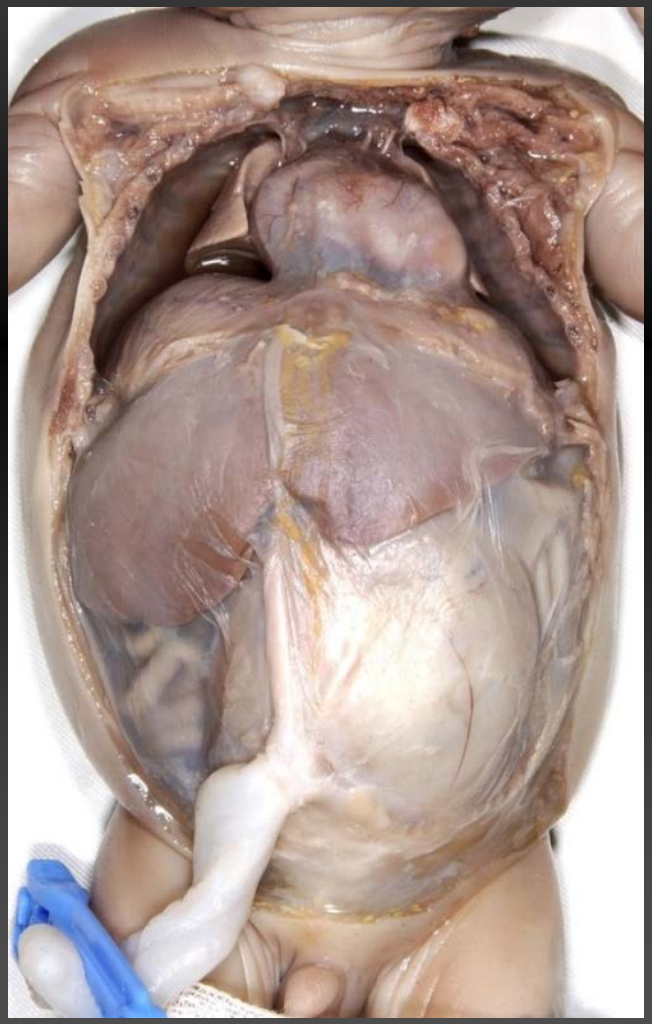

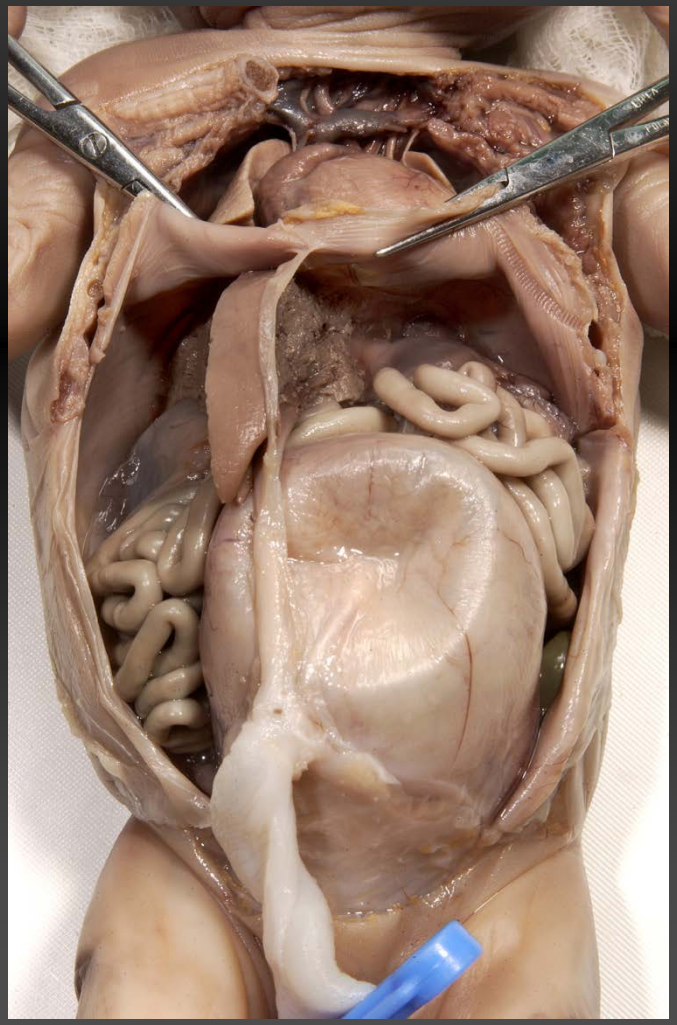

Anorektale Malformationen

Embryologie des Enddarmes

aboraler Dickdarm bis Anus

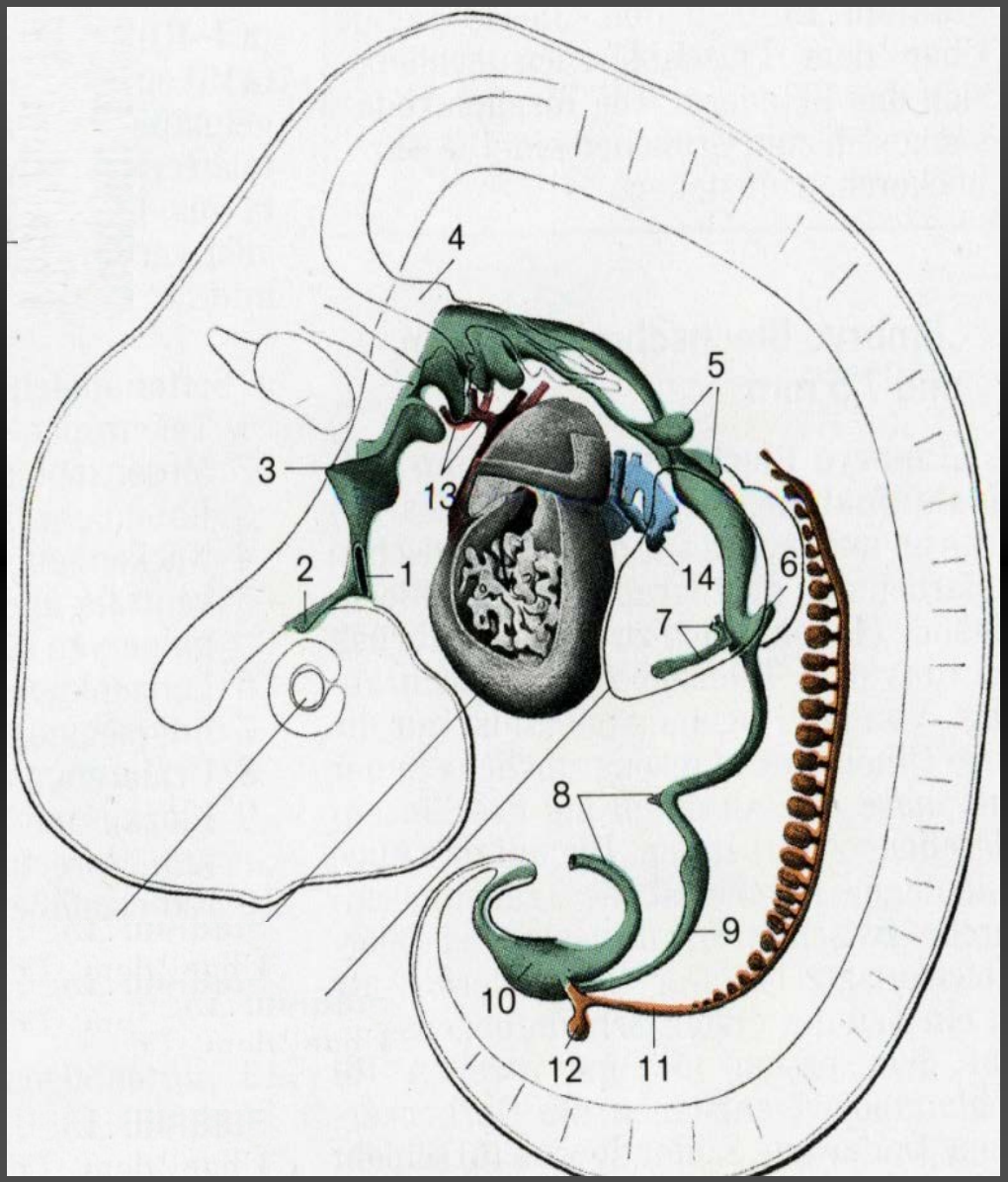

Enddarm

Anschluss an Kloake

32.-35. Tag p.c.; 5-7 mm

- entodermale Kloake
- Mündung der primitiven Verdauungs-, Harn- und Geschlechtswege
  (Enddarm und Urniere / Urnierenganggang)
- Abgang der Allantois (Urachus)

Kloake
primitives Ausscheidungssystem

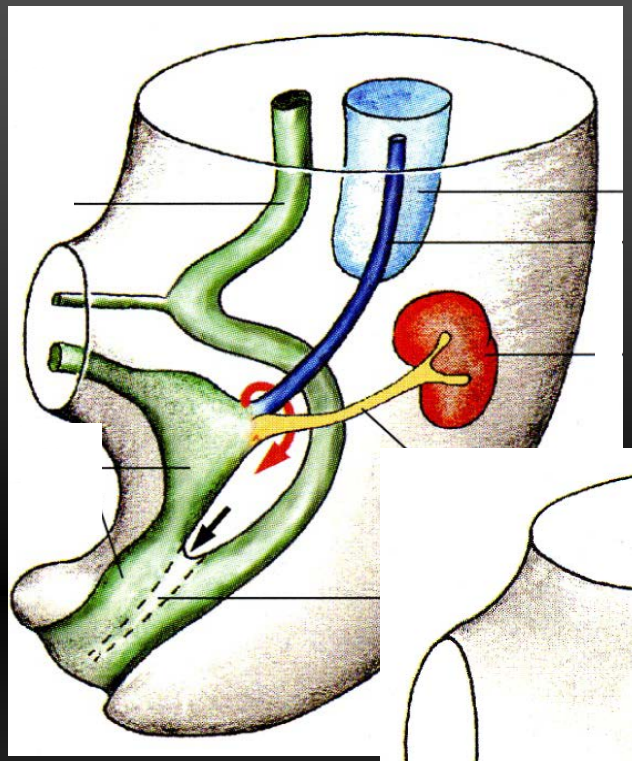

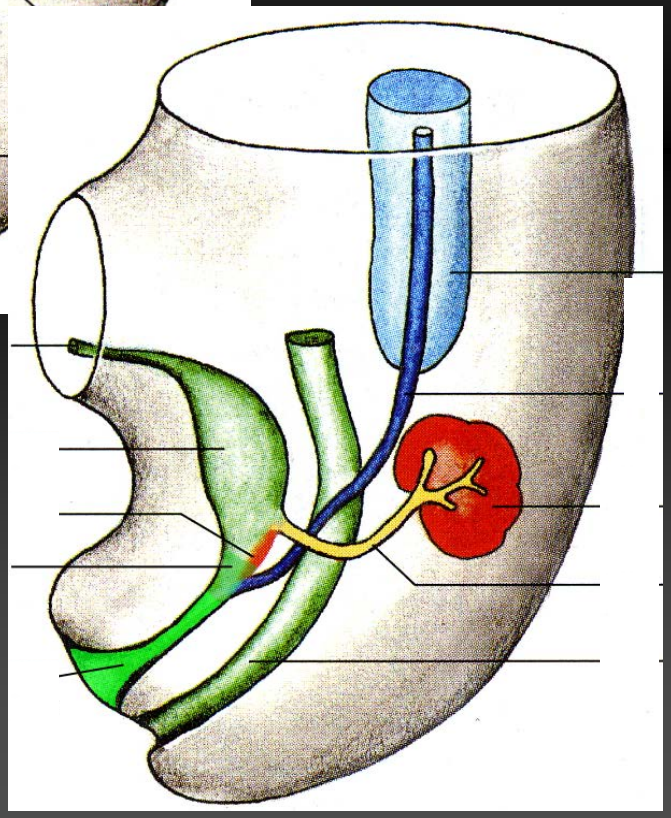

Septum urorectale
trennt Ausscheidungssysteme

- ventrale Kloake (Sinus urogenitalis):
  Mündung des Urogenitalsystems
- dorsale Kloake:
  Mündung des Verdauungssystems

Gestörte Septumbildung

Hemmungsmissbildung

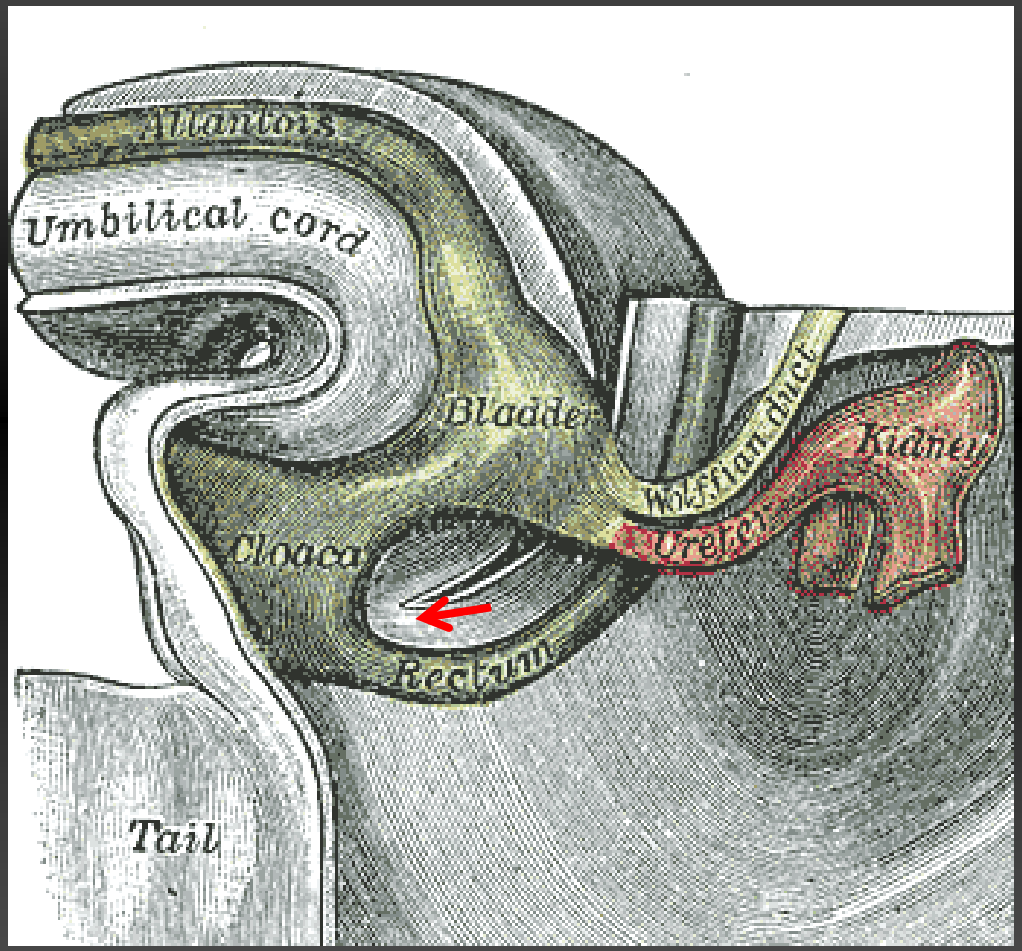

- gemeinsamer Körperausgang für Verdauungs-, Geschlechts- und Harnorgane bleibt erhalten

kloakale Dysgenesie-Sequenz

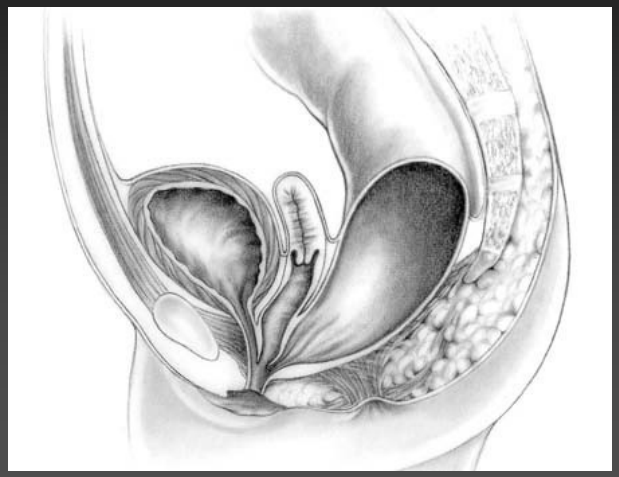

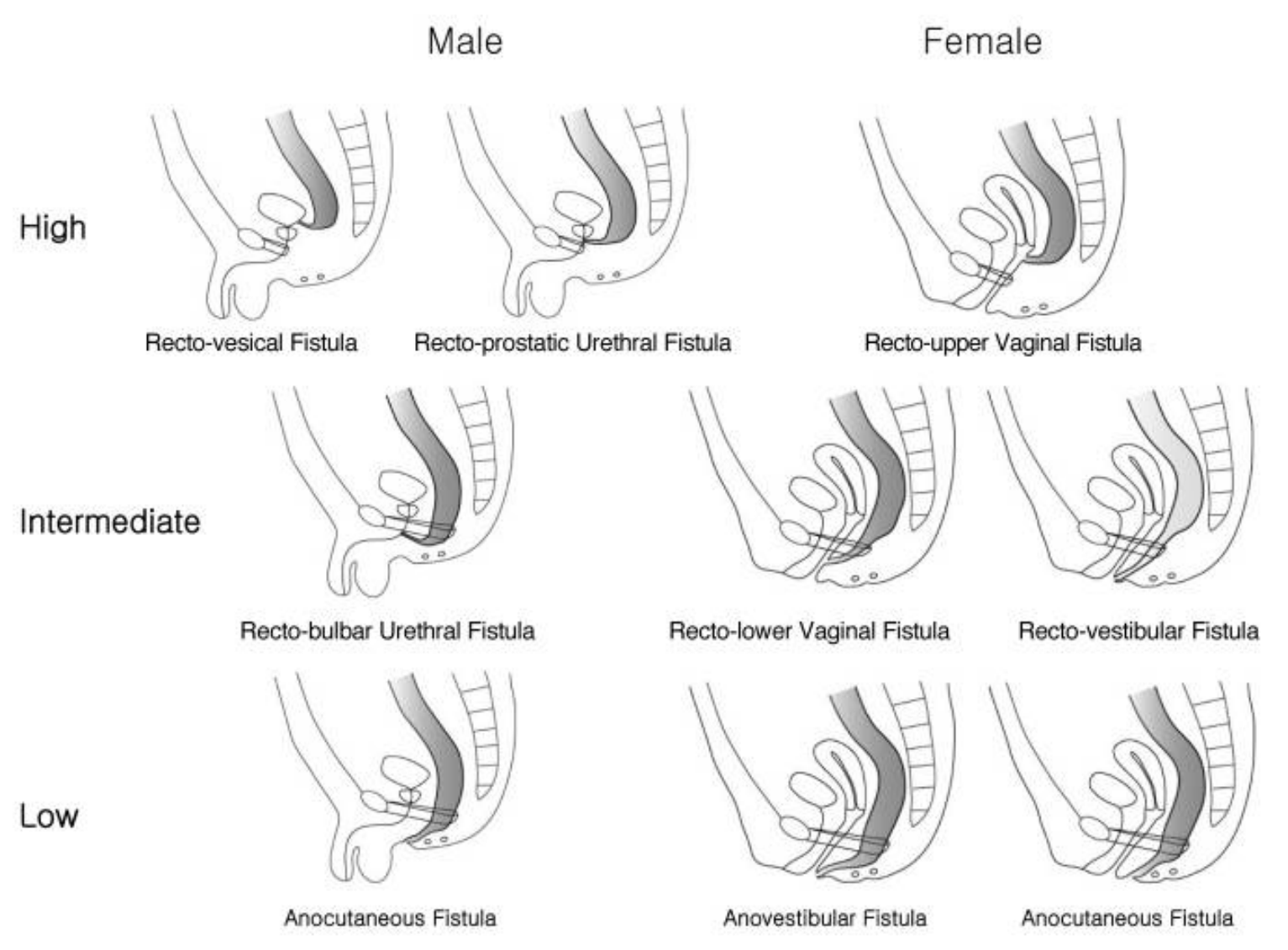

- Korean J Radiol 10(4), Jul/Aug 2009
  Imperforate Anus: Determination of Type
  Using Transperineal Ultrasonography

Fallbeispiel

A ...

14 Wochen p.m.
persistierende Kloake

- gemeinsamer Körperausgang für Verdauungs-, Geschlechts- und Harnorgane
- Enddarmstenose mit prästenotischer Dilatation

Kloakale Dysgenesie-Sequenz

- komplexe Fehlbildungen des Anorectal- und des Urogenitaltraktes mit hoher Variabilität von Phänotyp und Schweregrad
- geringe Prävalenz (1: 50 000 - 200 000)
  bevorzugtes Auftreten bei Kindern mit zweifelhaftem Geschlecht
- meist spontan; genetische Defekte in 10% der Fehlbildungen
  familiäre Häufung etwa 1% der Fälle (Geschwister Risiko 1:100).
- Ursache unklar; teratogene Einflüsse (Insulin, Retinolsäure,Thalidomid) möglich
- sonographische Diagnose durch Oligohydramnion und Vielfalt des pathologisch-anatomischen Erscheinungsbildes erschwert.

Sonstiges

Stenosen und Atresien

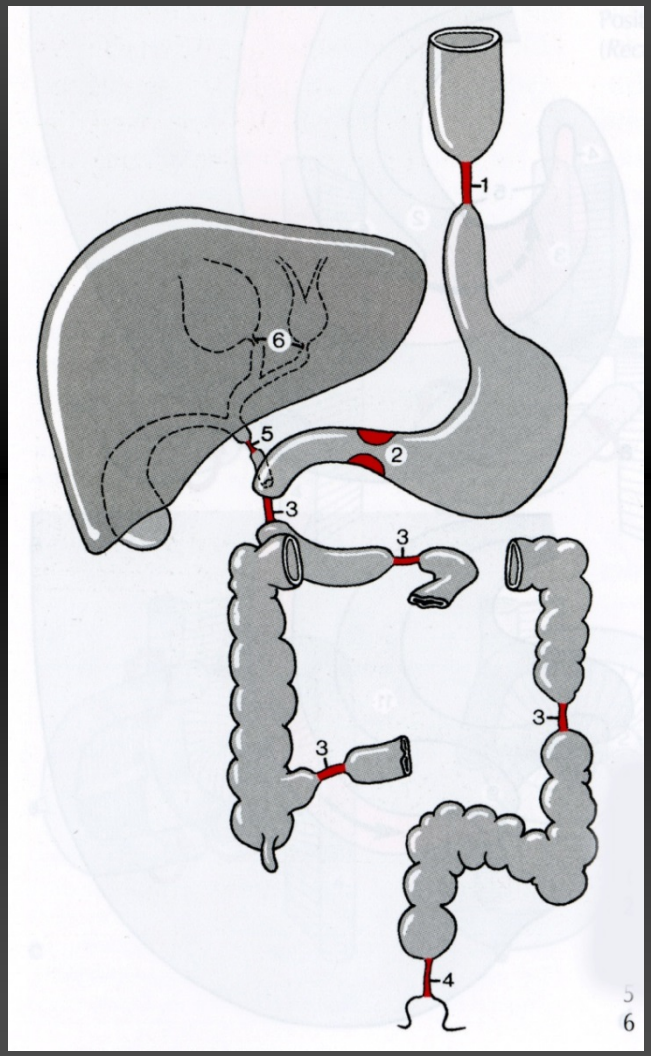

Pylorusspasmus

•funktionelle Störung
•Pathogenese unklar
•vorwiegend bei männlichen Neugeborenen vorkommende Hyperplasie des M. sphinkter pylori „Pylorusspasmus“ (umstritten)

Intestinale Atresien und Stenosen

- Unterbrechung der Durchgängigkeit des Zwölfinger-, Dünn- oder Dickdarm
- unterschieden werden Atresien, bei denen die Durchgängigkeit des Darmes nicht angelegt wurde, und Stenosen, bei der sich eine angelegte Durchgängigkeit wieder verschließt
- Auslöser ist wahrscheinliche eine Minderdurchblutung, die zu der Ausbildung einer Enge in den betroffenen Darmabschnitten führt
- Häufigkeit zwischen einer von 7.000 bis 10.000 Geburten

Atresien der Gallenwege

- kann auf jeder Höhe der Gallenwege auftreten, von den kleinen Kanalikuli bis zum abführenden Ductus hepaticus, bzw. choledochus

Morbus Hirschsprung

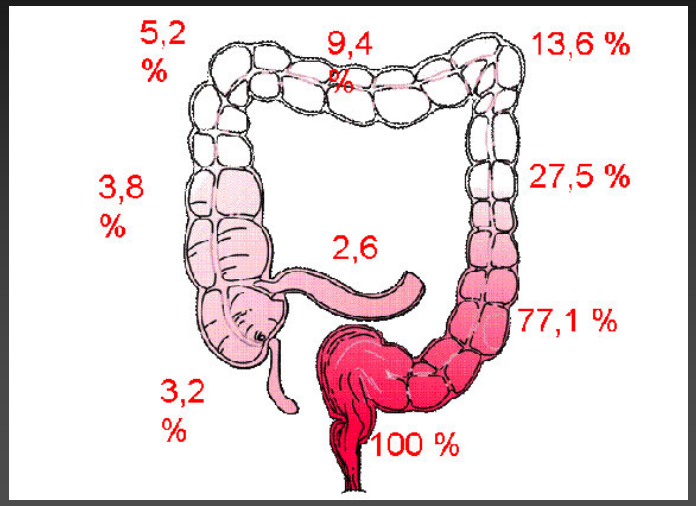

Aganglionose

- wird in der angloamerikanischen Literatur häufig als HSCR abgekürzt;
- angeborene Fehlbildung des enteralen Nervensystems, die durch das fehlende Einwandern der enteralen Nervenzellen des Plexus submucosus (Meißner) und des Plexus myentericus (Auerbach) während der 6. bis 12. SSW charakterisiert ist
- kann ein unterschiedlich langes distales Darmsegment betreffen und zu einer funktionellen Stenose des betroffenen Darmabschnittes führen
- in Mitteleuropa Inzidenz von ca. 1 zu 5000 Lebendgeborenen
- bis zu viermal höhere Inzidenz beim männlichen Geschlecht.

Diagnose

- rein histologisch
- Fehlen der intramuralen Ganglienkomplexe
- Hyperplasie der cholinergen Nervenfasern
- immunhistochemischer Nachweis der erhöhten Acetylcholinesterase

006/001 – S1-Leitlinie Morbus Hirschsprung/ Aganglionose
aktueller Stand: 12/2010
Amendment 12/2013
Seite 1 von 6
publiziert bei:
AWMF-Register Nr. 006/001 Klasse: S1
Leitlinien der Deutschen Gesellschaft für Kinderchirurgie

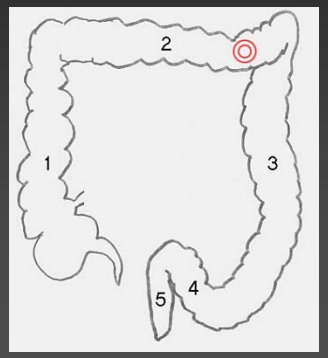

➢ bevorzugt im Innervationsgebiet des sakralen Parasympathicus (aboral des Cannon-Böhm-Punktes)

Literatur

Taschenatlas Embryologie
Ulrich Drews
Thieme, Stuttgart 2006 (2. Aufl.)

Human-Embryologie
K.V. Hinrichsen
Springer, Berlin, Heidelberg, New York 1993

Medizinische Embryologie
Thomas W. Sadler
Thieme, Stuttgart 2003 (10. Aufl.)

Embryologie
Keith L. Moore, T.Vidhhya N. Persaud
Elsevier (Urban & Fischer), München 2007 (5. Aufl.)

Handbook of Pediatric Autopsy Pathology
E. Gilbert-Barness, D.E. Debich-Spicer
Humana Press, Totowa, New Jersey 2005