



DeGIR-Fachprüfung Modul A

Fall: Rekanalisation AFS-Verschluss

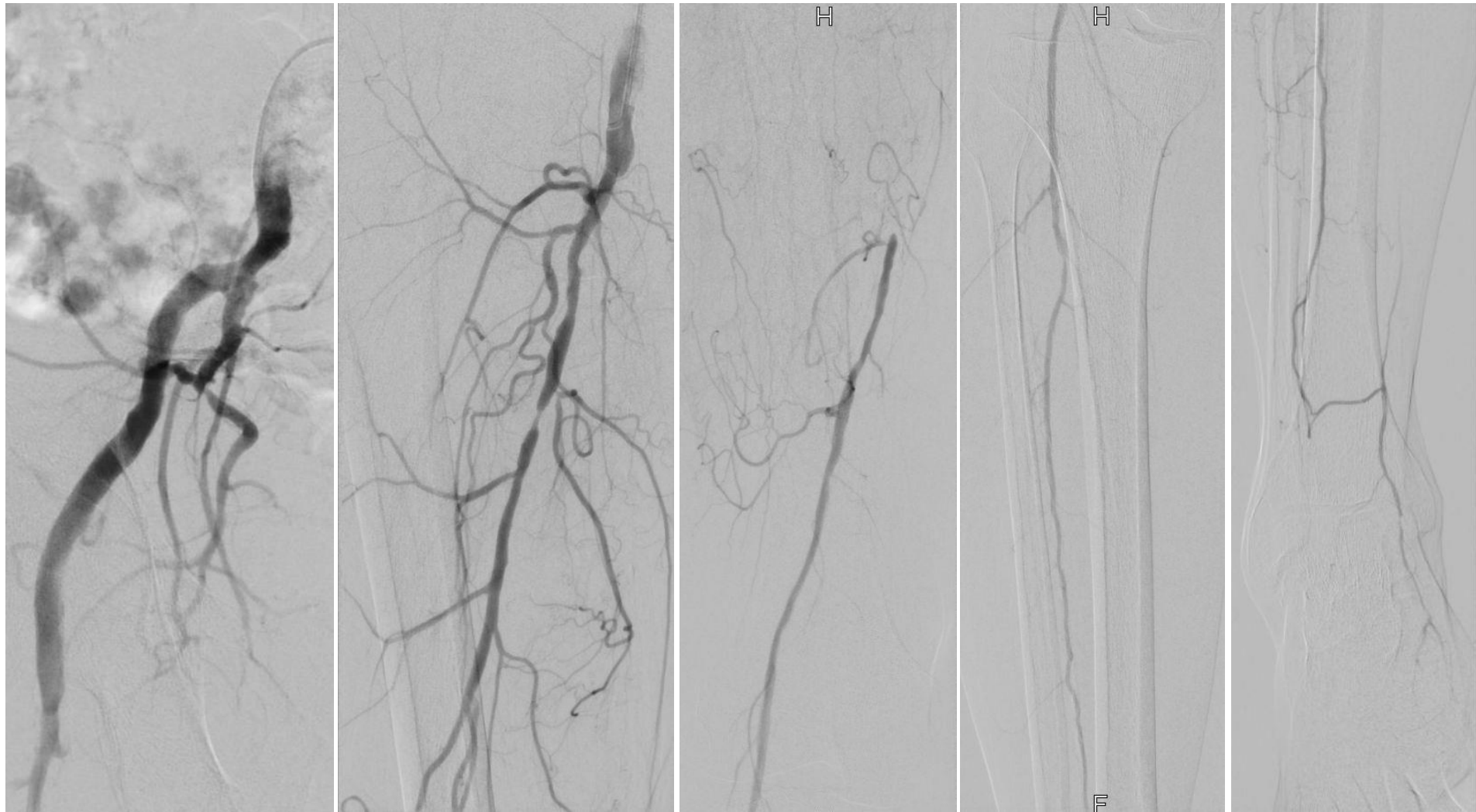
Anamnese

- 52-jähriger Patient
- pAVK Fontaine IIb
- Gehstrecke 20 m mit Claudicatio rechts
- ABI rechts 0,35
- Arterielle Hypertonie
- Nikotinabusus
- Dopplersonographisch Verschluss der AFS

- Vorstellung des Patienten zur diagnostischen Angiographie in Interventionsbereitschaft
- Antegrade Punktion bei Adipositas nicht möglich

F1: Wie gehen Sie vor?

Darstellung Cross-over



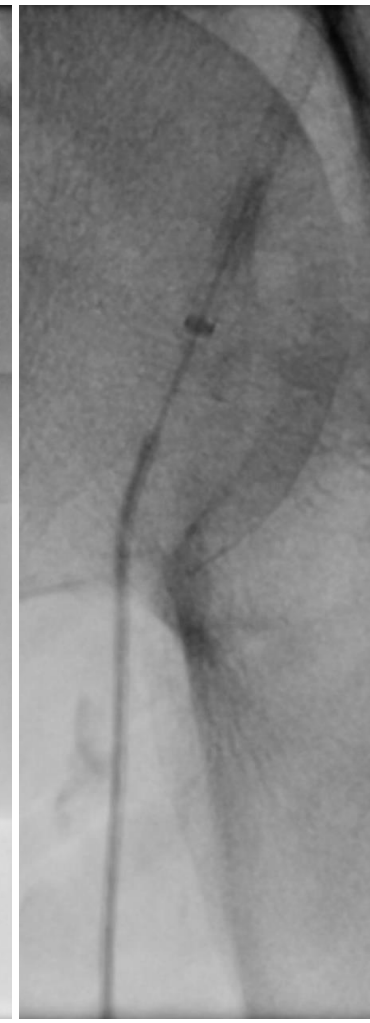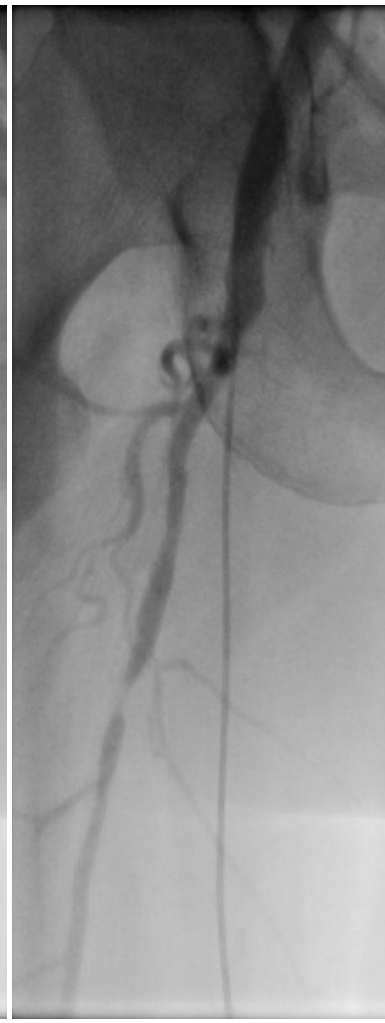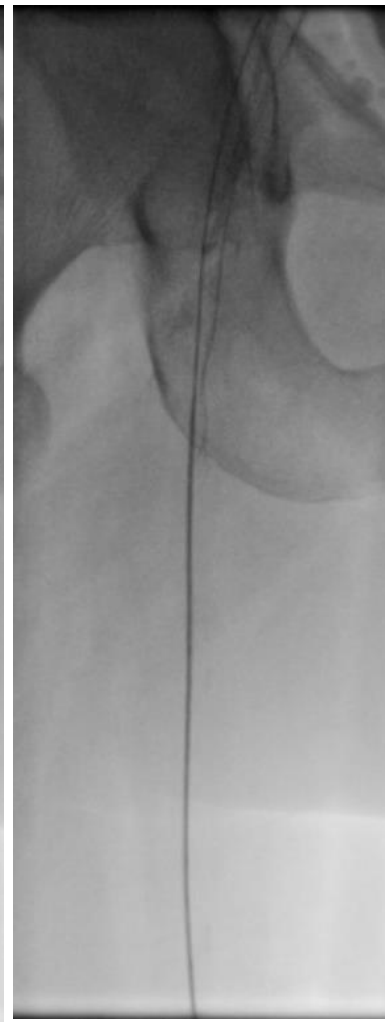
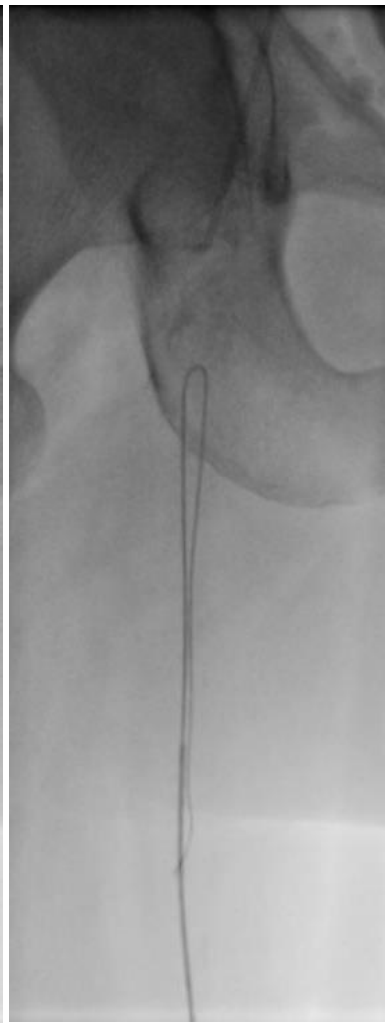
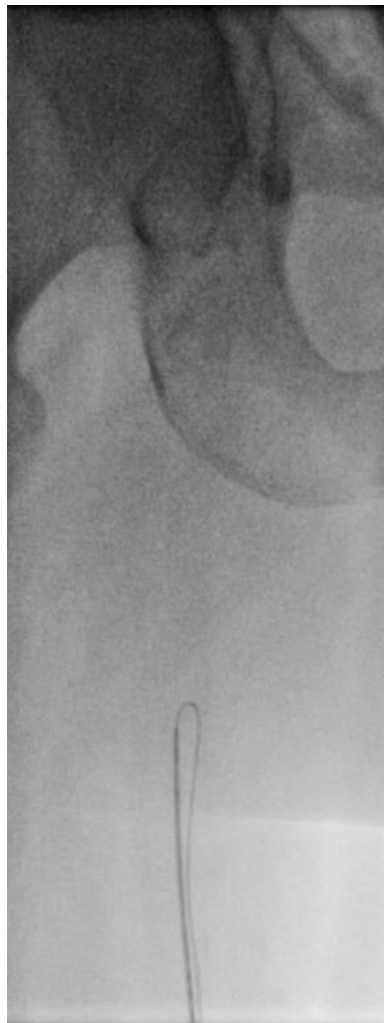F2: Welchen Befund erheben Sie?

Die hinzugezogenen Gefäßchirurgen bitten um den Versuch einer Rekanalisation. OP nicht möglich.
Antegrade Sondierung der AFS nicht möglich.

F3: Welche weitere Möglichkeit zur Rekanalisation gibt es?

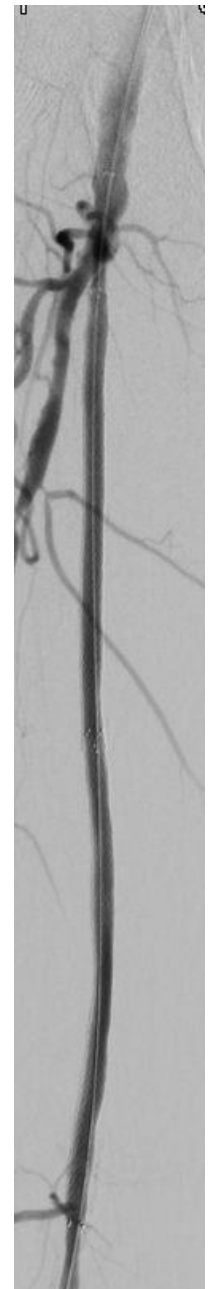
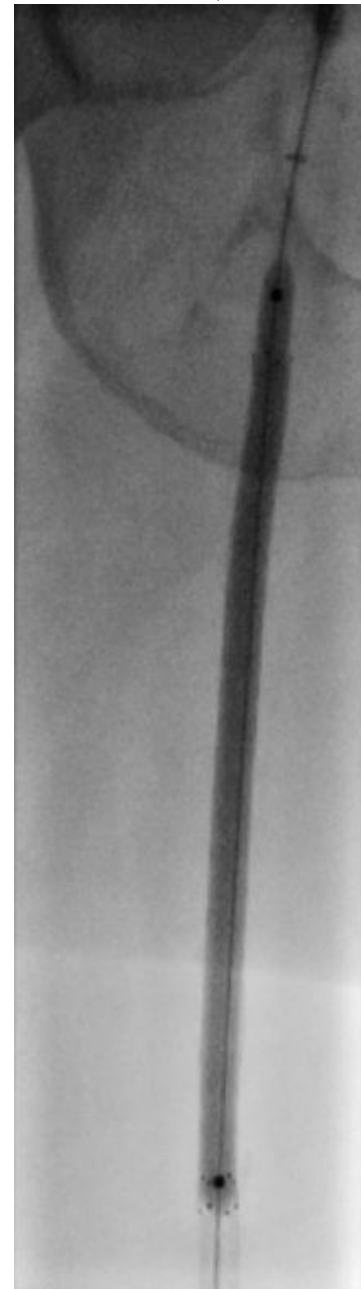
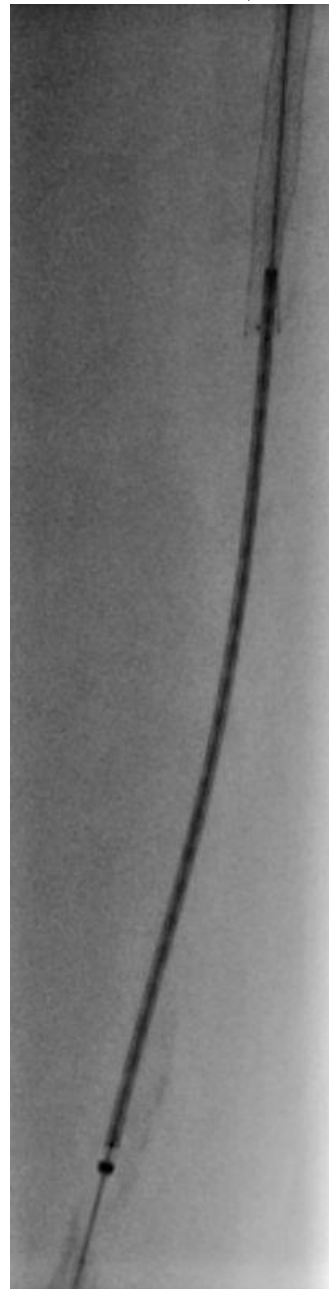
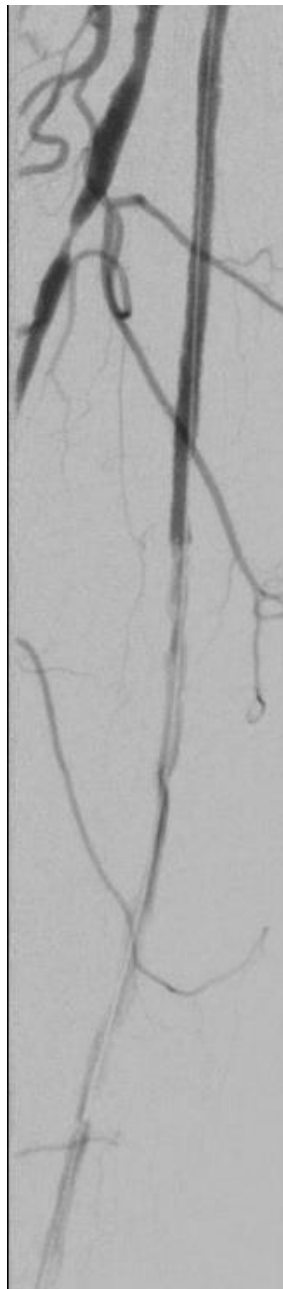
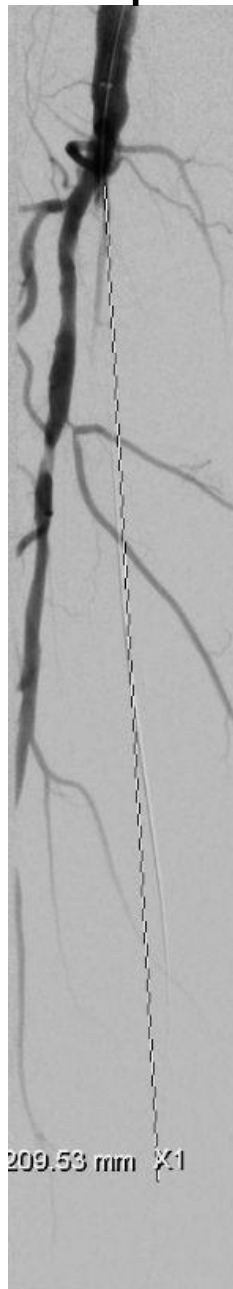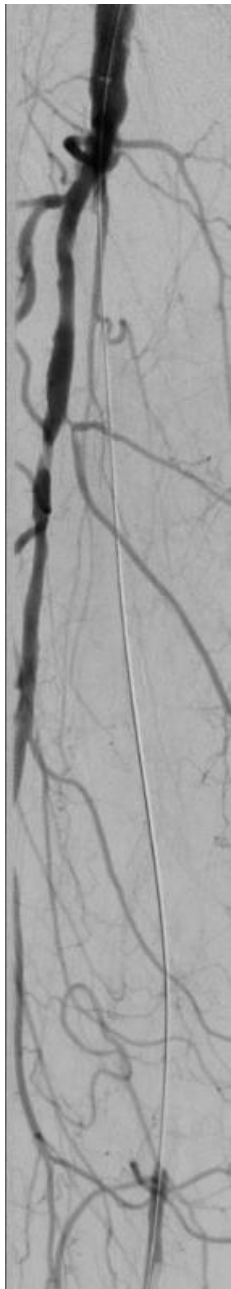F4: Welche Bereiche behandeln Sie:

- AFS?
- APF?
- Unterschenkel?




F5: Wie gehen Sie weiter vor?

Implantation von 2 DES (Zilver PTX)



F6: Wie versorgen Sie die Punktionsstelle in der distalen AFS?



ABI postinterventionell 0,9

Sie haben diesen Fall abgeschlossen.