Thieme

101. Deutscher Röntgenkongress und 9. Gemeinsamer Kongress der DRG und ÖRG

Datum/Ort:
20.05.2020-23.05.2020, Leipzig

Kongresspräsidenten:
Prof. Dr. Günter Layer,
Prof. Dr. Klaus A. Hausegger

S2 Vortrag (Wissenschaft)

S2 **Bildverarbeitung/IT/Software /Gerätetechnik/ Qualitätsmanagement**

S8 **Experimentelle Radiologie**

S10 **Ganzkörperdiagnostik /Kohortenstudien**

S13 **Gastro- und Abdominaldiagnostik**

S17 **Herzdiagnostik /Gefäßdiagnostik**

S30 **Interventionelle Radiologie**

S42 **Kinderradiologie**

S46 **Kontrastmittel**

S46 **Kopf/Hals-Diagnostik**

S49 **Mammadiagnostik**

S51 **Molekulare Bildgebung**

S54 **Muskuloskelettale Radiologie**

S62 **Neuroradiologie**

S72 **Onkologische Bildgebung /Onkologie**

S79 **Strahlenschutz**

S82 **Thoraxradiologie**

S87 **Ultraschall**

S88 **Uroradiologie /Urogenitaldiagnostik**

S95 **Management**

S96 **Notfalldiagnostik/Intensivmedizin**

S100 Poster (Wissenschaft)

S100 **Bildverarbeitung/IT/ Software/Gerätetechnik/Qualitätsmanagement**

S100 **Experimentelle Radiologie**

S101 **Gastro- und Abdominaldiagnostik**

S101 **Herzdiagnostik/Gefäßdiagnostik**

S103 **Interventionelle Radiologie**

S104 **Kinderradiologie**

S105 **Kopf/Hals-Diagnostik**

S105 **Muskuloskelettale Radiologie**

S106 **Neuroradiologie**

S108 **Onkologische Bildgebung/Onkologie**

S109 **Strahlenschutz**

S110 **Thoraxradiologie**

S111 **MTRA**

S112 **Notfalldiagnostik/Intensivmedizin**

S112 Poster (Fortbildung)

S112 **Bildverarbeitung/IT/Software/Gerätetechnik/ Qualitätsmanagement**

S113 **Muskuloskelettale Radiologie**

S113 **Neuroradiologie**

S113 **Onkologische Bildgebung/Onkologie**

S115 **MTRA**

S116 Case Report

S116 **Bildverarbeitung/IT/Software/Gerätetechnik/ Qualitätsmanagement**

S116 **Gastro- und Abdominaldiagnostik**

S119 **Herzdiagnostik/Gefäßdiagnostik**

S120 **Interventionelle Radiologie**

S122 **Kinderradiologie**

S124 **Kopf/Hals-Diagnostik**

S125 **Mammadiagnostik**

S125 **Muskuloskelettale Radiologie**

S127 **Neuroradiologie**

S129 **Onkologische Bildgebung/Onkologie**

S130 **Thoraxradiologie**

S132 **Uroradiologie/Urogenitaldiagnostik**

S134 **Notfalldiagnostik/Intensivmedizin**

S137 Namenverzeichnis

Vortrag (Wissenschaft)

Bildverarbeitung/IT/Software/Gerätetechnik/ Qualitätsmanagement

SP.8 Untersuchung der regionalen Abhängigkeit des zerebralen Sauerstoffumsatzes und neuronaler Aktivität in gesunden Probanden durch dynamische 17O Magnetresonanztomografie bei 7-Tesla

Autoren Ebersberger L[1], Platt T[2], Franke V[2], Nagel A[3], Umathum R[2], Schlemmer H[1], Bachert P[2], Ladd M[2], Korzowski A[2], Niesporek S[2], Paech D[1]

Institute 1 Deutsches Krebsforschungszentrum (DKFZ) Radiologie, Heidelberg; **2** Deutsches Krebsforschungszentrum (DKFZ) Medizinische Physik in der Radiologie, Heidelberg; **3** Universitätsklinikum Erlangen Radiologisches Institut, Erlangen

DOI 10.1055/s-0040-1703105

Zielsetzung Die Inhalation von 17O2-Gas ermöglicht eine spezifische metabolische Bildgebung durch Darstellung des zerebralen, mitochondrialen Sauerstoffumsatzes (engl. cerebral metabolic rate of oxygen consumption= CMRO2 [µmol/g/min]). Ziel dieser Arbeit ist die Untersuchung der regionalen Abhängigkeit des zerebralen Sauerstoffumsatzes sowie der neuronalen Aktivität in gesunden Probanden mittels dynamischer 17O-MRT bei 7-Tesla.

Material und Methoden 4 gesunde Probanden (50±20 J., 4 Männer) wurden in die prospektive Studie eingeschlossen und an einem 7-Tesla Ganzkörper-MRT (Siemens Healthcare, Erlangen, DE) in einem 3-phasigen Inhalationsexperiment mit ca. 4,0L 70%-angereichertem 17O2-Gas (Nukem Isotopes GmbH, Alzenau, DE) gemessen. Mit einer 17O/1H-Kopfspule konnte die CMRO2 durch eine dynamische Messung bestimmt werden. Zur Quantifizierung wurden automatisierte 3D-Ganzhirn-Segmentierungen der grauen und weißen Substanz benutzt. CMRO2-Werte der beiden Hemisphären wurden mit dem Wilcoxon-Vorzeichen-Rang-Test verglichen ($p<0,05$). In einer laufenden Studie wird zudem die mögliche Darstellung neuronaler Aktivität mittels 17O-MRT überprüft.

Ergebnisse Die Messungen ergaben eine signifikant erhöhte CMRO2 in der grauen Substanz (GS: 2,38±0,15) im Vergleich zur weißen Substanz (WS: 0,63 ±0,05; $p<0,001$). Der Vergleich der CMRO2 der linken und rechten Hemisphäre zeigte keinen signifikanten Unterschied auf (GS: $p=0,50$; WS: $p=0,25$). Die Auswertung der segmentierten CMRO2-Werte ließ nur geringe intraindividuelle Varianzen erkennen (maxΔGS: 0,28; maxΔWS: 0,07).

Schlußfolgerungen Der zerebrale Sauerstoffumsatz ist in grauer Substanz im Vergleich zur weißen Substanz signifikant erhöht entsprechend gesteigerter metabolischer Aktivität. Ohne spezifischen Stimulus ergibt sich kein signifikanter Unterschied der CMRO2-Werte der rechten und linken Hemisphäre. In einer fortlaufenden Studie wird darauf aufbauend die Darstellbarkeit aufgabenspezifischer neuronaler Aktivität durch gezielte Stimulation mittels dynamischer 17O-MRT bei 7-Tesla untersucht.

WISS.7 Abschätzung der Körper-Zusammensetzung mittels quantitativer Spectral-Detektor CT und Deep-Learning-basierter Bildsegmentierung

Autoren Große Hokamp N[1], Bousabarah K[1], Zopfs D[1], Lennartz S[1], Maintz D[1], Haneder S[1]

Institut 1 Uniklinik Köln Institut für Diagnostische und Interventionelle Radiologie, Köln

DOI 10.1055/s-0040-1703106

Zielsetzung Ziel dieser Studie war die Entwicklung eines automatisierten Algorithmus zur quantitativen Bestimmung von abdomineller Muskelmasse, visceralem und subkutanem Fett (MM, VF, AF) anhand von Parameterkarten aus der Spektral-Detektor CT (SDCT) ergänzt um unterstützende Segmentierungen mittels neuronaler Netzwerke.

Material und Methoden Ein deep convolutional neural network (DCNN) wurde anhand von 74/14 CT-Untersuchungen trainiert die abdominellen Schichten zu detektieren. Im Anschluss erfolgte die Segmentierung von subkutanem Fett anhand quantitativer Grenzwerte im konventionellen Bild und eines U-Nets (Training/Validierung anhand von 83 bzw. 316 Schichten). Nachfolgend wurde die Muskulatur anhand der Schwächung im konventionellen Bild und der Perfusion aus der parametrischen Iodkarte aus der SDCT segmentiert. Test-re-test Eigenschaften wurden durch den Vergleich von MM, VF und AF und dem MM/F-Quotienten in 15 Patienten mit Doppel-Untersuchung binnen 21 Tagen bestimmt.

Ergebnisse Das Abdomen wurde mit einer Genauigkeit von 98,7% segmentiert. Der Dice similarity coefficient hinsichtlich der Segmentierung von SF lag bei 0,95 vergleichen mit dem manuell segmentierten Referenzstandard. Die Test-re-test Eigenschaften zeigten eine geringe mittlere Abweichung von nur 9% für die verschiedenen Parameter.

Schlußfolgerungen Der entwickelte Algorithmus basierend auf quantitativen Parameterkarten aus der SDCT ergänzt um unterstützende Segmentierungen mittels neuronaler Netzwerke erlaubt eine verlässliche Bestimmung von subcutanem und visceralem Fett sowie der abdominellen Muskelmasse in Routine CT Untersuchungen des Abdomens.

WISS.9 Abschätzung des Hämoglobingehaltes im Blut anhand kontrastverstärkter Spektral-Detektor-CT-Untersuchungen

Autoren Große Hokamp N[1], Rinneburger M[1], Zopfs D[1], Lennartz S[1], Maintz D[1], Pinto Dos Santos D[1]

Institut 1 Uniklinik Köln Institut für Diagnostische und Interventionelle Radiologie, Köln

DOI 10.1055/s-0040-1703107

Zielsetzung Es wurde mehrfach beschrieben, dass sich der Hämoglobingehalt im Blut (Hb) bei nativer Untersuchungstechnik anhand der CT-Dichte des Blutes abschätzen lässt. Ziel dieser Studie ist es, zu untersuchen, ob sich der Hb auch nach Kontrastmittelapplikation (CE) anhand virtuell-nativer Bildrekonstruktionen (VNC) aus der Spektral-Detektor-CT (SDCT) abschätzen lässt.

Material und Methoden Insgesamt wurden 529 Patienten retrospektiv eingeschlossen, für die Hb-Werte in einem zeitlichen Abstand von ±7 Tagen zur CT-Untersuchung verfügbar waren (M/W: 224/305; 63±14 Jahre). Anhand der Laborwerte erfolgte eine Einteilung in die Gruppen a) erniedrigter (<10 mg/dl; N=143), b) grenzwertiger (<12,5 mg/dl, N=216) und c) normwertiger Hb (>13 mg/dl, N=170). Die Schwächung des Blutes wurde mittels zweier Regions-of-interest (ROIs) je im linksventrikulären Lumen und der Aorta ascendens bestimmt. Die Untersucher waren hinsichtlich der Höhe des Hb-Wertes verblendet. Zur statistischen Analyse der Beziehung zwischen den einzelnen Gruppen und VNC bzw. CE wurden T-Test, logistische Regression und der Korrelationskoeffizient nach Pearson verwendet.

Ergebnisse Der durchschnittliche Hb-Wert war 11,6±2,4 mg/dl (5,6-17,6 mg/dl). Die mittlere Schwächung für CE und VNC betrug 164,0±48,9 HU bzw. 38,2±5,7 HU. Hierbei konnte für CE-Rekonstruktionen kein Unterschied zwischen den Gruppen festgestellt werden ($p\geq0,05$). Hingegen konnte für VNC-Rekonstruktionen ein signifikanter Unterschied zwischen allen Gruppen gezeigt werden (erniedrigt/grenzwertig/normwertig: 33,0 ±4,4/38,1±4,1/42,6±4,7 HU; $p\leq0,05$). Während für CE kein Zusammenhang hinsichtlich der Gruppenzugehörigkeit oder des Hb zu beobachten war, zeigte sich bei den VNC-Rekonstruktionen ein signifikanter Zusammenhang bzw. eine moderate Korrelation für beide Zielgrößen (R2=0,50, beide $p\leq0,05$).

Schlußfolgerungen Eine Abschätzung des Hb-Wertes bzw. des Vorliegens einer Anämie kann mittels VNC-Rekonstruktionen aus der SDCT auch in kontrastverstärkten Untersuchungen anhand einfacher ROI-Messungen erfolgen.

WISS.4 Massnahmen zur Reduktion der Strahlendosis bei Cone Beam-Computertomografie

Autoren Hatamikia S[1], Biguri A[2], Kronreif G[3], Kettenbach J[4], Birkfellner W[5]
Institute 1 ACMIT Wiener Neustadt; **2** Inst. of Sound and Vibration Research, Univ. of Southampton, United Kingdom; **3** ACMIT, Wiener Neustadt, Austria; **4** Department of Radiology, Wiener Neustadt, Austria; **5** CMPBME, Medical University of Vienna, Austria
DOI 10.1055/s-0040-1703108

Zielsetzung Reduktion der Strahlendosis während einer 3D-Akquisition mittels Cone Beam-Computertomografie (CBCT) durch Optimierung der Trajektorien des C-Arms für interventionelle Anwendungen und unter Einbeziehung von Bildinformationen aus vorheriger Bildgebung.

Material und Methoden Für alle Experimente wurde eine Philips Allura FD20 Xper CBCT-Arm Anlage verwendet. Ein patienter-spezifisches Modell, basierend auf Bilddaten eines präoperativen CTs, wurde zur Simulation von Trajektorien verwendet. Um die Strahlungsdosis während einer CBCT 3D-Akquisition zu minimieren wurde die Anzahl und räumliche Orientierung der Einzelprojektionen minimiert. Um gleichzeitig eine ausreichende Bildqualität des rekonstruierten Bildes einer virtuellen Zielläsion beizubehalten wurde ein Optimierungsschema der dazu erforderlichen Trajektorien entwickelt.

Ergebnisse Mittels Kopfphantom ermittelte Daten zeigen, dass eine optimierte Trajektorie mit nur 25% der Projektionen einer konventionellen CBCT eine vergleichbare Bildqualität erzielen kann. Die relative Abweichung des Merkmal-Ähnlichkeitsindex eines mittels optimierter Trajektorie rekonstruierten Bildes betrug im Vergleich zum Referenzbild mit konventioneller CBCT-Trajektorie lediglich 7,5%. Der CTDI der CBCT einer optimierten Trajektorie war sechsmal niedriger als jener der Standard-Trajektorie.

Schlußfolgerungen Bei optimierten Bildgebungs-Trajektorien reicht eine minimale Anzahl von Projektionen aus, um dennoch Zielläsionen mit vergleichbarer Bildqualität exakt zu lokalisieren. Damit lässt sich die Strahlendosis während einer CBCT-gezielten Interventionen deutlich reduzieren.

WISS.6 Automatisierte Ventrikoloperitoneal Shuntventil Detektion und Identifikation unter Verwendung eines Faster RCNN

Autoren Haubold J[1], Umutlu L[1], Radbruch A[1], Forsting M[1], Nensa F[1]
Institut 1 Universitätsklinikum Essen Institut für Diagnostische und Interventionelle Radiologie und Neuroradiologie, Essen
DOI 10.1055/s-0040-1703109

Zielsetzung Die Bestimmung der Druckstufe eines Ventrikoloperitonealen Shuntventils erfordert sowohl die korrekte Identifizierung als auch das Finden des Herstellerbildes zum Ablesen der Druckstufe. Um diesen Aufwand zu reduzieren, wurde ein künstliches neuronales Netzwerk zur automatisierten Identifikation des Ventils und zur Zuordnung des Herstellerbildes zum Ablesen der Druckstufe trainiert.

Material und Methoden 560 konventionelle Röntgenbilder mit abgebildeten Ventilen wurden manuell annotiert und in 112 Testbilder und 448 Trainingsbilder aufgeteilt. Zur Objekterkennung wurde ein Faster RCNN auf 8 Klassen verschiedener Ventile trainiert und das detektierte Label für eine inhaltsbasierte Bildabfrage verwendet (CBIR), um das passende Herstellerbild zum Ablesen der Druckstufe im Workflow zuzuordnen. Zur Messung der Genauigkeit des Netzwerks mussten sowohl die Lokalisierung als auch die Klassifizierung bewertet werden. Die durchschnittliche Genauigkeit (mAP) bei 0,5 intersection over union (IOU) wurde dazu berechnet. In einem nächsten Schritt wurden die erkannten Ventile aus dem Testset, dem die Bilder der Hersteller zugeordnet wurden, einem Radiologen demonstriert. Für jedes Bild wurde er gefragt, ob das Ventil korrekt identifiziert wurde.

Ergebnisse Im Testset wurde eine mAP von 0,77 bei 0,5 IOU für die (8x)Multiclass-Detektion erreicht. Das automatisch zugeordnete Bild des Herstellers zum Lesen der Druckstufe ermöglichte es dem Radiologen bei korrekter Identifikation die Druckstufe ohne weitere Recherche mit dem Herstellerbild abzulesen und bei falscher Identifikation diese Fehlidentifikation durch das zugeordnete Herstellerbild zu erkennen.

Schlußfolgerungen Mit einem Faster RCNN zur automatisierten Objekterkennung war es möglich, einen Prototypen eines Netzwerks mit hoher Genauigkeit zur Identifizierung von Ventilen zu implementieren, dass durch das zusätzliche CBIR System das Ablesen der Druckstufe deutlich beschleunigen kann und über einen effektiven Mechanismus zur Erkennung von Fehlklassifikationen verfügt.

WISS.4 Computertomografie: Bildrekonstruktion mit Deep Learning in der klinischen Routine

Autoren Heinrich A[1], Engler M[1], Dachoua D[1], Teichgräber U[1], Güttler F[1]
Institut 1 Universitätsklinikum Jena Institut für Diagnostische und Interventionelle Radiologie, Jena
DOI 10.1055/s-0040-1703110

Zielsetzung Die Deep Learning Image Reconstruction (DLIR) verspricht deutliche Verbesserungen bei der CT-Bildqualität mit gleichzeitig reduzierter Dosis. Erste Phantomstudien deuten darauf hin, dass DLIR das Bildrauschen signifikant reduzieren und physiologische Merkmale bei niedrigeren Dosen besser hervorheben kann als iterative Bildrekonstruktionsmethoden (bspw. ASiR-V). Das Ziel dieser Studie war die Evaluierung von CT-Untersuchungen des Rumpfes mit und ohne DLIR in der klinischen Routine.

Material und Methoden Für ein CT-Protokoll zur kombinierten Untersuchung des Abdomen/Becken erfolgte ein Vergleich der Bildqualität und Dosis zwischen einer DLIR (Stufe high) und ASiR-V (Faktor 50%) Bildrekonstruktion. Bislang wurden 54 Patienten (24/30 Frauen/Männer, Alter 66 ± 10 Jahre) an einem CT Revolution (GE Healthcare) untersucht. Das Signal-zu-Rauschverhältnis (SNR) und der Kontrast-zu-Rauschverhältnis (CNR) wurde für die Aorta, Leber, Milz, Niere, Beckenknochen und Bauchfett gemessen.

Ergebnisse Mit DLIR sind im Vergleich zu ASiR-V bei gleicher Dosis physiologische Merkmale besser sichtbar. Das SNR war für DLIR 5,08 ± 3,86 und für ASiR-V 2,93 ± 1,75 groß. Das SNR für DLIR ist im Durchschnitt um den Faktor 2,00 (Bauchfett); 1,82 (Milz); 1,73 (Niere); 1,72 (Leber); 1,61 (Aorta) und 1,11 (Beckenknochen) höher. Das CNR zwischen Organ und Bauchfett konnte mit DLIR im Vergleich zu ASiR-V verdoppelt werden (Faktor 1,98 ± 0,01). Das CT-Protokoll hatte ein CTDIvol von 6,80 ± 2,64 mGy und ein DLP von 367,13 ± 149,22 mGy cm. Dies entspricht eine um 53,29% (CTDIvol) bzw. 45,82% (DLP) reduzierte Dosis im Vergleich zum Diagnostische Referenzwert (DRW).

Schlußfolgerungen DLIR reduziert das Bildrauschen erheblich und erhöht den Kontrast. Die verbesserte Bildqualität eröffnet neue Möglichkeiten in der Niedrigdosis-Bildgebung, der hochauflösenden Bildgebung und der Untersuchung von fettleibigen Patienten. Die Integration in die klinische Routine ist einfach und erlaubt neue Möglichkeiten in der Dosisoptimierung.

WISS.2 Automatische Identifizierung einer unbekannten und stark verwesten Leiche mittels künstlicher Intelligenz

Autoren Heinrich A[1], Güttler F[1], Schenkl S[2], Wagner R[2], Mall G[2], Teichgräber U[1]
Institute 1 Universitätsklinikum Jena Institut für Diagnostische und Interventionelle Radiologie, Jena; **2** Universitätsklinikum Jena Institut für Rechtsmedizin, Jena
DOI 10.1055/s-0040-1703111

Zielsetzung Im Juli 2018 wurde auf einem Feldweg in der Nähe zur A9 eine bereits stark verweste Frauenleiche gefunden - die Kriminalpolizei ging von Mord aus. In der Virtopsie konnten zahlreiche Zahnimplantate detektiert werden. In der Hoffnung Informationen über die Identität der Frau zu erhalten, wurde dieser Fall im Fernsehen, Zeitungen und Internet veröffentlicht. Das Ziel dieser Studie war die Identifizierung der Frau über ein postmortales Orthopantomogramm (OPG).

Material und Methoden In den letzten Jahren wurde eine Methode entwickelt, welche mittels merkmalsbasierter Bildanalyse, im Bereich der

künstlichen Intelligenz, eine automatische odontologische Identifizierung von unbekannten Personen durch einen Abgleich mit einer Merkmal-Datenbank (60.860 OPG von 33.206 Personen) ermöglicht. Eine Evaluierung dieser Implementierung fand mit antemortalen OPG von 540 Personen statt. In der Praxis erfolgte eine Anwendung der Identifizierungsmethode für postmortale OPG von 4 Leichen.

Ergebnisse Die Identifizierung - höchster Treffer entspricht gesuchte Identität - gelang bei 464 von 540 Personen (85,93 %). Durch Überprüfung der Personen mit den höchsten Übereinstimmungen, kann der Identifizierungserfolg weiter erhöht werden. Die Personenidentifizierung der 4 Leichen war erfolgreich. Die schnelle Identifizierung der Frauenleiche erlaubte es den Täter zu überführen. Zudem konnte eine Leiche korrekt identifiziert werden, obwohl auf dem ersten Blick keine Übereinstimmung zwischen antemortales und postmortales OPG ersichtlich war.

Schlußfolgerungen Die automatische Personenidentifizierung von Leichen über postmortale OPG mittels künstlicher Intelligenz bietet ein enormes Potential, welches sich bereits in der Praxis bewährt hat. Die Ausweiterung der Methode für bspw. Anwendungen in der Diagnostik sind denkbar. Grundlegend sollte der Radiologe Vorreiter und zukünftiger Kompetenzführer in der Anwendung der künstlichen Intelligenz für radiologische Bildgebungen sein.

SP.4 Visualisierung früher funktioneller und morphologischer Veränderungen bei ultrastrukturellen Muskelverletzungen mittels Ultrahochfeld 7T MRT

Autoren Heiß R[1], Höger S[1], Janka R[1], Uder M[1], Hotfiel T[2], Hanspach J[1], Laun F[1], Nagel A[1], Römer F[1]

Institute **1** Universitätsklinikum Erlangen Diagnostische Radiologie, Erlangen; **2** Klinikum Osnabrück Klinik für Orthopädie, Unfall- und Handchirurgie, Osnabrück

DOI 10.1055/s-0040-1703112

Zielsetzung Evaluierung funktioneller und morphologischer Veränderungen im Skelettmuskel nach Induktion eines delayed onset muscle soreness (DOMS, Typ Ib Muskelverletzung) mittels Ultrahochfeld-MRT.

Material und Methoden Bei 16 Probanden wurde ein DOMS durch ein exzentrisches Training der Unterschenkelflexoren induziert. Vor (t0), unmittelbar im Anschluss (t1), sowie 60h (t2) nach der Belastung wurden 7T MRT Untersuchungen durchgeführt: 2D T1w (0.18x0.18x1mm3), 2D T2w (0.2x0.2x2mm3), T2-mapping (0.5x0.5x5mm3) und eine isotrope 3D quantitative Suszeptibilitätskartierung (QSM, 0.7x0.7x0.7mm3). Die T1 und T2 Signalintensität (SI), die T2 Zeit [ms] sowie die QSM [ppb] wurden im M. gastrocnemius medialis (MG) und lateralis (LG), im M. soleus (MS) und M. tibialis anterior (AM) zu jedem Zeitpunkt ermittelt. Als klinische Parameter wurden die Kreatinkinase (CK), der Unterschenkelumfang, die Extensionsfähigkeit des OSG und das Schmerzniveau (VAS) erfasst.

Ergebnisse Direkt nach der Belastung (t1) zeigte sich als Korrelat eines intramuskulären Ödems eine Zunahme der T2 SI (p=0,03) und der T2-Zeit (p=0,03) im LG, die mit dem späteren Ausprägungsgrad des Ödems und dem Schmerzempfinden zu t2 korrelierte (r=0,51, p=0,007; r=0,54, p=0,005). Im MG, SM oder AM konnte zu t1 keine Veränderung beobachtet werden. Zu t2 stiegen die T2 SI und die T2-Zeit des LG (p=0,001, p = 0,02) und MG (p=0,04, p=0,03) im Vergleich zu t0 an. Die T1 SI und die Suszeptibilität veränderten sich in keinem erfassten Muskel. Die klinischen Parameter bestätigten die Induktion eines DOMS durch einen Anstieg der CK (p=0,02), des Schmerzempfindens (p<0,001), des Unterschenkelumfangs (p=0,001) bzw. durch die Abnahme der Extensionsfähigkeit im oberen Sprunggelenk (p=0,04).

Schlußfolgerungen Die 7T MRT ermöglicht die Visualisierung eines DOMS unmittelbar nach der induzierenden Belastung und erlaubt eine Vorhersage auf den späteren Ausprägungsgrad. Dagegen konnten erwartete Veränderungen der Suszeptibilität, z.B. durch Mikroeinblutungen nicht detektiert werden.

SP.3 Direkte Visualisierung von A2-, A3- und A4-Ringbandrupturen an Kadaverfingern mittels 3T und 7T MRT

Autoren Heiß R[1], Römer F[1], Lutter C[2], Kürten S[3], Janka R[1], Uder M[1], Schöffl V[4], Nagel A[1], Bayer T[1]

Institute **1** Universitätsklinikum Erlangen Diagnostische Radiologie, Erlangen; **2** Universitätsklinikum Rostock Orthopädie, Rostock; **3** Universitätsklinikum Erlangen Institut für Anatomie und Zellbiologie; **4** Klinikum Bamberg Klinik für Orthopädie und Unfallchirurgie, Bamberg

DOI 10.1055/s-0040-1703113

Zielsetzung Beurteilung der diagnostischen Aussagekraft und Vergleich der Bildqualität der 3T und 7T MRT bei ex-vivo induzierten traumatischen A2-, A3- und A4-Ringbandrupturen mit anatomischer Präparation als Referenz.

Material und Methoden 30 Kadaverfinger wurden mittels 3T und 7T vor und nach mechanischer Rupturinduktion der Ringbänder untersucht. Die verwendeten MRT Sequenzen waren hinsichtlich der Messzeit vergleichbar mit Protokollen aus dem klinischen Alltag (7T: 16 min, 3T: 21 min). Zwei erfahrene MSK-Radiologen evaluierten die Bildqualität anhand einer 4-stufigen Likertskala (0-3) und beschrieben die Rupturlokalisation und –morphologie. Die diagnostische Wertigkeit wurde im Vergleich zur anatomischen Präparation als Goldstandard ermittelt. Die Interobserver-Übereinstimmung wurde unter Verwendung der Cohen-Kappa-Koeffizienten (?) berechnet.

Ergebnisse Im Vergleich von 7T zu 3T waren Sensitivität und Spezifität für den Nachweis von A2-, A3- und A4-Ringbandrupturen mit 100% vs. 95% bzw. 98% vs. 100% vergleichbar. Bei der Beurteilung der A3-Ringbandruptur war die Sensitivität von 7T der bei 3T überlegen (100% vs. 83%), wohingegen die Spezifität geringer ausfiel (95% vs. 100%). Die Bildqualität vor und nach mechanischer Rupturindkution war mit 2,7 bei 7T und 2,6 bei 3T vergleichbar, was im Durchschnitt eine gute Bildqualität widerspiegelte, wobei die Visualisierbarkeit des A3-Ringbandes vor Rupturinduktion bei 7T signifikant besser (p <0,001). Die Variabilität zwischen den Beobachtern war bei 7T (? = 0,90) und 3T (? = 0,80) gering.

Schlußfolgerungen Die Hochfeldbildgebung mittels 3T und 7T MRT ermöglicht eine direkte Visualisierung intakter und rupturierter A2-, A3 und A4-Ringbänder an Kadaverfingern mit geringen Vorteilen zugunsten der 7T MRT. Dies verspricht einen essentiellen Zugewinn in der präoperativen diagnostischen Abklärung der durch Klettersport zunehmend auftretenden Ringbandverletzungen im Vergleich zu den bisher verwendeten indirekten Untersuchungstechniken.

WISS.3 Unterscheiden sich die Erwartungen und Einstellungen zu Anwendungen der Künstlichen Intelligenz zwischen Radiologen und IT-Experten?

Autoren Jungmann F[1], Jorg T[1], Jungman S[2], Düber C[1], Mildenberger P[1], Kloeckner R[1]

Institute **1** Universitätsmedizin der Johannes Gutenberg-Universität Mainz Klinik und Poliklinik für Diagnostische und Interventionelle Radiologie, Mainz; **2** Psychologisches Institut Klinische Pychologie, Psychotherapie und Experimentelle Psychopathologie, Mainz

DOI 10.1055/s-0040-1703114

Zielsetzung Untersuchung der Haltung und der Erwartungen von Radiologen und IT-Experten zur Künstlichen Intelligenz (KI) und ihren zukünftigen Auswirkungen auf die radiologische Arbeit.

Material und Methoden Bei einem nationalen Treffen für KI, eHealth und IT-Infrastruktur im Jahr 2019 wurde eine Umfrage durchgeführt, um die Meinung der Teilnehmer zur KI in der Radiologie zu evaluieren. An der Umfrage nahmen 131 Personen (42 Radiologen, 89 IT-Experten/Nicht-Radiologen) teil. Eine 7-Punkte-Likert-Skala (1: "Ich bin überhaupt nicht einverstanden" bis 7: "Ich stimme völlig zu") wurde verwendet, um die Erwartungen und Einstellungen

von Radiologen sowie IT-Experten in Krankenhäusern und Gesundheitsunternehmen zu beurteilen.

Ergebnisse Alle Teilnehmer stimmten überein, dass die Medizin durch den Einsatz von KI effizienter wird (5.98). Plausibilitätsprüfungen sind wichtig, um die Entscheidungen der KI verstehen zu können (6.30). Alle Teilnehmer erklärten, dass die Validierung von KI-Algorithmen in klinischen Studien obligatorisch ist (6.32) und dass KI in der medizinischen Ausbildung gelehrt werden sollte (5.62). Radiologen stimmen mit der Aussage, dass die KI zu einer Veränderung des Arbeitsumfeldes aller Ärzte führen wird, mehr überein als Nicht-Radiologen (6,38 vs. 5,85; p=.04). Die Aussage über die Notwendigkeit, Patienten über die Anwendung von KI-Anwendungen zu informieren (4,12 vs. 5,20; p=.009), wurde von Radiologen signifikant niedriger bewertet als von Nicht-Radiologen.

Schlußfolgerungen Radiologen und IT-Experten teilen zahlreiche Erwartungen und Einstellungen bezüglich des zukünftigen Einsatzes von KI in der Medizin, insbesondere im Hinblick auf die Verbesserung der medizinischen Versorgung und die Notwendigkeit der Validierung von Algorithmen in klinischen Studien. Die Ansichten von Radiologen und IT-Experten unterscheiden sich in einigen Punkten, wie z.B. den Auswirkungen der KI auf die Arbeit der Ärzte und der Frage, ob Patienten/-innen vor der Anwendung der KI informiert werden müssen.

WISS.7 Volumetrische Jodquantifizierung bei Patienten mit pulmonaler Hypertonie mittels Spektral-Detektor-CT

Autoren Kröger J[1], Zöllner J[1], Gerhardt F[2], Rosenkranz S[2], Gertz R[1], Maintz D[1], Bunck A[1]

Institute 1 Uniklinik Köln Institut für Diagnostische und interventionelle Radiologie, Köln; 2 Uniklinik Köln Klinik für Kardiologie, Köln

DOI 10.1055/s-0040-1703115

Zielsetzung Untersuchung des Nutzens einer automatischen Quantifizierung des normal- und minderperfundierten Lungenvolumens mittels volumetrischer Jodquantifizierung für die Diagnose und Schweregradabschätzung der pulmonalen Hypertonie (PH).

Material und Methoden Retrospektiv wurden 100 konsekutive Patienten eingeschlossen, die zur Abklärung einer PH eine CT-Pulmonalarterienangiografie an einem Spektral-Detektor-CT erhielten. Als Vergleichskollektiv dienten 30 Patienten, die die gleiche Untersuchung erhielten, bei denen aber weder eine Lungenembolie, Zeichen einer PH oder eine wesentliche Lungenparenchymveränderung vorlagen. Die Lunge wurde automatisch segmentiert und das Lungenparenchym mittels Joddichtegrenzwerten in normal- und minderperfundiert unterteilt. Ergebnisse zwischen Patienten mit und ohne PH wurden verglichen. Das Ausmaß der Minderperfusion wurde mit dem mittleren pulmonalen Druck (mPAP) und dem pulmonalen vaskulären Widerstand korreliert (PVR).

Ergebnisse Patienten mit PH hatten einen signifikant größeren Anteil an minderperfundiertem Lungenvolumen im Vergleich zu Patienten ohne PH (40,33 ±26,59 % vs. 23,27±20,91 %, p<0,001). Unter Ausschluss der Patienten der Nizza Gruppe 3 zeigte sich eine signifikante Korrelation zwischen dem PVR und dem Ausmaß der Minderperfusion bei Patienten mit PH (r=0,424, p<0,001). Bei Patienten der Nizza Gruppe 4 zeigte sich eine signifikante Korrelation zwischen mPAP bzw. PVR und dem Ausmaß der Minderperfusion (r=0,368, p=0,045 bzw. r=0,525, p=0,002).

Schlußfolgerungen Mittels volumetrischer Jodquantifizierung lassen sich Unterschiede zwischen Patienten mit und ohne PH nachweisen. Die Korrelation zwischen dem Ausmaß der Minderperfusion und den hämo-dynamischen Schweregradparametern bietet Potenzial für eine nichtinvasive Schweregradabschätzung.

WISS.6 Iodine accumulation of the liver in patients treated with amiodarone can be unmasked using material decomposition from multiphase spectral-detector CT

Autoren Laukamp K[1], Ho V[2], Hashmi A[2], Große Hokamp N[1], Gupta A[2], Obmann M[3], Lennartz S[1], Graner F[2], Gilkeson R[2], Ramaiya N[2], Persigehl T[1]

Institute 1 Uniklinik Köln Institute for Diagnostic and Interventional Radiology, Köln; 2 University Hospitals Cleveland Medical Center Department of Radiology, Cleveland; 3 University Hospital Basel Department of Radiology and Nuclear Medicine, Basel

DOI 10.1055/s-0040-1703116

Zielsetzung Amiodarone accumulates in liver, where it increases x-ray-attenuation by its iodine-content. We evaluated liver-attenuation in patients treated and not-treated with amiodarone using true-non-contrast (TNC) and virtual-non-contrast (VNC) images acquired with spectral-detector-CT (SDCT).

Material und Methoden 142 patients, of which 21 have been treated with amiodarone, receiving SDCT-examinations (unenhanced-chest [TNC], CT-angiography of chest and abdomen [CTA-Chest, CTA-Abdomen]) for transcatheter-aortic-valve-replacement (TAVR)-planning were included. TNC, CTA-Chest, CTA-Abdomen, and corresponding VNC-images (VNC-Chest, VNC-Abdomen) were reconstructed. Image-analysis was conducted using ROI-based measurements of mean-attenuation (HU). Liver-attenuation-index (LAI) was calculated as difference between liver- and spleen-attenuation.

Ergebnisse Liver-attenuation and LAI derived from TNC-images of patients receiving amiodarone were higher (63.1±9.8HU versus 58.1±8.6HU, p=0.04; 16.8±7.9HU versus 9.7±8.1HU, p<0.001). Contrary to TNC, liver-attenuation and LAI were not higher in amiodarone patients in VNC-Chest (liver-attenuation, 56.3±8.3HU versus 55.3±5.8HU, p=0.35; LAI, 7.5±8.5HU versus 7.5 ±6.9HU, p=0.50) and in VNC-Abdomen (liver-attenuation, 59.2±6.4HU versus 58.7±5.8HU, p=0.62; LAI, 8.5±6.5HU versus 6.5±6.7HU, p=0.10). In patients untreated with amiodarone, VNC accurately subtracted iodine and depicted similar attenuation compared to TNC.

Schlußfolgerungen Patients treated with amiodarone showed higher liver-attenuation in TNC. In contrast, VNC revealed comparable liver-attenuation in patients treated and untreated with amiodarone indicating that VNC accurately subtracted hepatic amiodarone-deposits in line to contrast-agent related iodine-uptake.

WISS.4 Kontrastmittelreduktion in der abdominellen Spektraldetektor-CT: virtuell monoenergetische Bilder erhalten diagnostische Beurteilbarkeit und Bildqualität

Autoren Lennartz S[1], Große Hokamp N[1], Zäske C[1], Zopfs D[1], Bratke G[1], Glauner A[1], Maintz D[1], Chang D[2], Hickethier T[1]

Institute 1 Universitätsklinikum Köln Institut für Diagnostische und Interventionelle Radiologie, Köln; 2 Universitätsklinikum Heidelberg Klinik für Diagnostische und Interventionelle Radiologie, Heidelberg

DOI 10.1055/s-0040-1703117

Zielsetzung Ziel war es, zu untersuchen, ob virtuell monoenergetische Bilder der abdominellen Spektraldetektor-CT (SDCT) mit reduzierter i.v.-Kontrastmittelgabe (RKM-VMI40keV) ähnliche qualitative/quantitative Bildparameter aufweisen wie konventionelle Bilder mit Standard-Kontrastmittelgabe (SKM).

Material und Methoden 78 Patienten wurden eingeschlossen: 41 Patienten mit stark eingeschränkter Nierenfunktion, die 44 venöse SDCT-Untersuchungen des Abdomens mit 50 ml KM erhielten und 37 Patienten, die 44 Scans mit 100 ml KM erhielten; diese wurden nach Körperdurchmesser gematcht. RKM-VMI40keV sowie konventionelle RKM- und SKM-Bilder wurden rekonstruiert. Dichtewerte, Signal-zu-Rausch-Verhältnis (SNR) von Leber, Pankreas, Nieren, Lymphknoten, Aorta und Pfortader sowie Kontrast-zu-Rausch-Verhältnis (CNR) von Lymphknoten vs. Aorta/Pfortader wurden ROI-basiert ausgewertet. Zwei

verblindete Radiologen bewerteten subjektiven Organ- und Gefäßkontrast, Abgrenzbarkeit von Lymphknoten, Bildrauschen und Gesamtbeurteilbarkeit auf 4-Punkt-Likert-Skalen.

Ergebnisse Die Dichte der Lymphknoten war zwischen RKM-VMI40keV und SKM-Bildern vergleichbar (p=0,83), während für alle anderen ROIs RKM-VMI40keV überlegen waren (p<0,05). Das SNR war zwischen RKM-VMI40keV und SKM-Bildern für alle ROIs vergleichbar (p-range: 0,23-0,99). Das CNR von Lymphknoten vs. Aorta/Pfortader war in RKM-VMI40keV (p<0,05) am höchsten. In der subjektiven Auswertung erhielten RKM-VMI40keV in allen Kriterien gleiche oder höhere Bewertungen als SKM, mit Ausnahme von Organkontrast, allgemeiner Beurteilbarkeit und subjektivem Bildrauschen, für die SKM besser bewertet wurden; in diesen drei Kategorien erhielt RKM-VMI40keV jedoch in 88,6%/94,2%/95,4% aller Fälle gute oder ausgezeichnete Bewertungen. Konventionelle RKM-Bilder waren in allen quantitativen/qualitativen Parametern unterlegen.

Schlußfolgerungen VMI40keV wirken dem Kontrastverlust in kontrastmittelreduzierten SDCT-Untersuchungen des Abdomens entgegen, sodass diagnostische Beurteilbarkeit und Bildqualität erhalten bleiben.

WISS.2 Iterative Streustrahlenkorrektur für rasterlose Skelettröntgenaufnahmen im Schockraum

Autoren Lisson C[1], Lisson C[2], Vogele D[3], Schmidt S[2], Beer M[2]
Institute 1 Universitätsklinikum Ulm Radiologie, Ulm; **2** Universitätsklinikum Ulm Klinik für Diagnostische und Interventionelle Radiologie, Ulm; **3** Universitätsklinikum Ulm Klinik für Diagnostische und Interventionelle Radiologie, Ulm
DOI 10.1055/s-0040-1703118

Zielsetzung Die iterative Rekonstruktion ist in der Computertomografie fest etabliert. Auch die Projektionsradiografie kann von iterativen Algorithmen profitieren. Mittels iterativer Streustrahlenkorrektur (ISK) lässt sich die Bildqualität rasterloser Aufnahmen verbessern. Dies kann zur Dosisreduktion genutzt werden. Der Nutzen dieser Methode ist für Röntgenthorax-Bettaufnahmen bereits belegt. Für das konventionelle Skelettröntgen gibt es bisher nur erste experimentelle Ergebnisse. Es soll der Einfluss der ISK auf die Bildqualität konventioneller Skelettaufnahmen untersucht werden. Die Bilder wurden im Schockraum zur akuten Frakturdiagnostik angefertigt.

Material und Methoden In die retrospektive Single-Center-Studie wurden 209 rasterlose Röntgenaufnahmen (Thorax n=31; Knie n=111; Becken n=14; Schulter n=24; weitere rumpfnahe Regionen n=29) eingeschlossen. Die Aufnahmen wurden mit ISK nachbearbeitet, wodurch sich die Bildanzahl verdoppelte. Alle Bilder wurden von 3 Radiologen und 3 Chirurgen verblindet und unabhängig voneinander mittels einer fünfstufigen Skala bewertet. Die Auswertung erfolgte mittels visual grading characteristics (VGC) -Analyse. Die Fläche unter der VGC-Kurve (AUC) quantifiziert die Unterschiede in der Bildqualität zwischen Aufnahmen mit und ohne ISK.

Ergebnisse Bilder mit ISK wurden generell signifikant besser bewertet (AUC=0,59, p<0,01), sowohl von Radiologen (AUC=0,61, p<0,01) als auch Chirurgen (AUC=0,56, p<0,01). Der bildverbessernde Effekt war für alle getesteten Körperregionen signifikant: Thorax (AUC=0,64, p<0,01), Knie (AUC=0,61, p<0,01), Becken (AUC=0,60, p=0,01), Schulter (AUC=0,59, p=0,02) und weitere stammnahe Regionen (AUC=0,59, p<0,01).

Schlußfolgerungen Die iterative Streustrahlenkorrektur erhöht die Bildqualität rasterloser Skelettröntgenaufnahmen für eine Vielzahl von Körperregionen. Bei Aufnahmen im Schockraum bietet sich die Methode an, da hier bei freier Belichtungstechnik aufgrund des hohen Risikos einer Raster-Fehlausrichtung häufig kein Raster zum Einsatz kommt.

WISS.3 Native monoenergetische vs. kalkulierte native (VNC) Dual-Energy-CT des Abdomens – Einsatzmöglichkeiten und Limitationen.

Autoren Manzoni Y[1], Bressem K[1], Haas M[1], Hamm B[1], Niehues S[1]
Institut 1 Universitätsmedizin Charité Berlin Klinik für Radiologie, Berlin
DOI 10.1055/s-0040-1703119

Zielsetzung Vergleich von nativen monoenergetischen CT mit kalkulierten („virtuell") nativen CT unter der Hypothese, bei Multiphasen-CT auf die real native Phase verzichten zu können.

Material und Methoden 38 Patienten wurden an einem Canon Aquilion One Genesis in nativer, arterieller und venöser Kontrastierungsphase nach Applikation von Imeron 400 untersucht. Die native und arterielle Phase wurden bei 120 kVp , die venöse Phase in Dual-Energy-Technik mit 80 kVp und 135 kVp akquiriert, aus welchen ein VNC- Bild errechnet wurde. Diese Bilddaten wurden bezüglich HU-Werten, SNR (signal-to-noise-ratio) und CNR (contrast-to-noise-ratio) in Leber, Milz und Muskulatur durch standardisierte ROI (1 cm Radius) verglichen. Nach Testung auf Normalverteilung (Shapiro-Wilk) wurde die statistische Abweichung mittels eines gepaarten t-Tests (Signifikanz bei p<0,05) ermittelt.

Ergebnisse Die technische erfolgreiche Generierung von VNC-Bilder gelang in 100 %. In 48 % zeigte sich ein Superpositionsversatz. Hauptstörfaktor war die Atemlage zwischen beiden Energiestufen bei multimorbiden/teils nicht responsiven Patienten. Die ermittelten Parameter HU-Werte, SNR und CNR zeigen statistisch signifikante Abweichung zwischen den real nativen und den VNC-Bildern in allen untersuchten Organen. Das Δ zwischen real nativen und VNC-Bildern lag im Median bei 12 (HU), p<0,0001; 1,58, p<0,0001 (SNR) und 43 (CNR), p<0,0001.

Schlußfolgerungen In der Multiphasen-CT dient die native Phase als Referenz - z.B. bei Blutungssuchen oder in der Phasendynamik zur Dignitätsbeurteilung von Raumforderungen. Unter den o.g. Bedingungen sind VNC-Bilder nicht uneingeschränkt als Alternative zu real nativ akquirierten Bildern einzusetzen. Zum einen können Positionsartefakte auftreten, die die Beurteilung erschweren, vor allem liegen die Abweichungen der HU-Werte im Bereich der diagnostischen Trennschärfe für z.B. Nebennierenadenome, der Diagnose von hämorrhagischem Ascites oder der Dignität unklarer Nierenzysten.

SP.7 Metabolische Bildgebung von Low- und High-grade Gliomen mittels dynamischer 17O-Magnetresonanztomografie bei 7.0 Tesla

Autoren Paech D[1], Nagel A[2], Platt T[3], Ebersberger L[1], Umathum R[3], Wick W[4], Unterberg A[5], Bendszus M[6], Schlemmer H[1], Ladd M[3], Niesporek S[3]
Institute 1 Deutsches Krebsforschungszentrum (DKFZ) Radiologie, Heidelberg; **2** Universitätsklinikum Erlangen Radiologie; **3** Deutsches Krebsforschungszentrum (DKFZ) Medizinische Physik in der Radiologie, Heidelberg; **4** Universitätsklinikum Heidelberg Neurologie; **5** Universitätsklinikum Heidelberg Neurochirurgie; **6** Universitätsklinikum Heidelberg Neuroradiologie
DOI 10.1055/s-0040-1703120

Zielsetzung Krebszellen nutzen zur Energiegewinnung primär die anaerobe Glykolyse (‚Warburg Effekt'). Die Inhalation von angereichertem 17-O2-Gas ermöglicht eine spezifische Darstellung des zerebralen Sauerstoffumsatzes (engl. cerebral metabolic rate of oxygen consumption=CMRO2 [µmol/g/min]). Ziel dieser Arbeit ist die Quantifizierung des Tumormetabolismus bei Gliompatienten in einer prospektiven Studie mittels dynamischer 17O-MRT bei 7-Tesla.

Material und Methoden 10 Gliompatienten (42±18 Jahre) wurden an einem 7-Tesla Ganzkörper-MRT (Siemens Healthineers, Erlangen, DE) mit einer 17O/1H-Kopfspule untersucht. Im 3-phasigen Inhalationsexperiment (t1=5:00 min Baseline, t2 ≤10:00 min Inhalation, t3≤15:00 min Abklingphase) wurde den

Probanden ca. 3.8L 70%-angereichertes 17O2-Gas (Nukem Isotopes GmbH, Alzenau, DE) appliziert, um die CMRO2 dynamisch zu bestimmen. Zur Quantifizierung wurden 3D-Ganzhirn-Segmentierungen der grauen und weißen Substanz sowie der Tumorareale erstellt. Statistische Analysen erfolgten mittels Friedman-Test und paarweisem post-hoc Vergleich nach Holm-Sidak. Low- und High-grade Gliome (LGG, n1=5; HGG n2=5) wurden zudem mittels Wilcoxon-Rangsummentest verglichen.

Ergebnisse Die im Tumorvolumen ermittelte CMRO2 (HGG: 0.23±0.07; LGG: 0.39±0.16; overall: 0.34±0.16 µmol/g/min) zeigte sich im Vergleich zur grauen Substanz (2.36±0.22; p<.001) und weißen Substanz (0.75±0.10; p<0.001) signifikant erniedrigt. Der pathologisch veränderte Zellmetabolismus zeigte keinen signifikanten Unterschied zwischen LGG und HGG (p=0.31), sodass im Rahmen dieser Arbeit erstmals der Warburg-Effekt gleichermaßen in LGG und HGG nachgewiesen werden konnte.

Schlußfolgerungen Die dynamische 17O-MRT ermöglicht eine nicht-invasive Quantifizierung des zerebralen Sauerstoffmetabolismus und dadurch die Darstellung des Warburg-Effektes bei Gliompatienten in vivo. Diese Einblicke in den Tumormetabolismus könnten die Diagnostik und Therapieplanung bei onkologischen Erkrankungen verbessern.

WISS.8 Spektrale Ventilations-Perfusions CT mittels Dreimaterialdifferenzierung: ein Pilotversuch

Autoren Sauter A[1], Hammel J[1], Ehn S[2], Achterhold K[2], Kopp F[1], Kimm M[1], Mei K[1], Laugrette A[1], Pfeiffer F[2], Rummeny E[1], Noel P[1], Pfeiffer D[1]

Institute **1** Technische Universität München, Fakultät für Medizin Institut für diagnostische und interventionelle Radiologie, München; **2** Technische Universität München, Fakultät für Physik Lehrstuhl für biomedizinische Physik, Garching

DOI 10.1055/s-0040-1703121

Zielsetzung Im Rahmen dieser Studie sollte die Möglichkeit einer simultanen Xenon-Ventilation und Gadolinium-Perfusion mittels Computertomografie (CT) evaluiert werden. Hierfür sollte ein Algorithmus zur behelfsmäßigen Dreimaterialdifferenzierung verwendet werden.

Material und Methoden Um sicherzustellen, dass Xenon- und Gadoliniumkonzentrationen vom Dual-Layer CT (CT) richtig detektiert werden, wurden in einem Phantommodell verschiedene bekannte Konzentrationen dieser Materialien untersucht. Für die Ventilations- und Perfusionsstudie wurde ein Hausschwein im DL-CT untersucht. Hier wurden drei Messungen vorgenommen: 1) nativ 2) Xenon-Ventilation 3) Xenon-Ventilation in Kombination mit Gadolinium-Perfusion. Mittels eines von uns entwickelten Algorithmus wurde zunächst Lungengewebe von Weichgewebe segmentiert. Anschließend wurden in Lungengewebe Xenon und in Weichgewebe Gadolinium quantifiziert. Durch Kombination dieser beiden Dichtekarten wurde die Xenon-Gadolinium-Dichtekarte erstellt.

Ergebnisse In der Phantomstudie konnte eine genaue Xenon- und Gadoliniumquantifizierung festgestellt werden. Für Xenon betrug der maximale Fehler 1,2% und für Gadolinium 1,3% bei allen Konzentrationen von über 1 mg/ml. Durch den beschriebenen Algorithmus konnten Xenon und Gadolinium in einer Perfusions-Ventilations-Messung im Schweinemodell differenziert werden und entsprechende Dichtekarten erstellt werden. Durch die Kombination dieser Dichtekarten konnte eine behelfsmäßige Dreimaterialdifferenzierung erfolgen, sodass Xenon-Ventilation und Gadolinium-Perfusion in einem einzelnen CT-Scan dargestellt werden können.

Schlußfolgerungen Mittels DL-CT können Xenon und Gadolinium präzise quantifiziert werden. Durch eine Dreimaterialzerlegung kann eine Ventilations-Perfusions-Untersuchung während eines einzelnen CT-Scans durchgeführt werden, wodurch im Vergleich zu anderen Methoden eine Dosisreduktion, eine Zeitersparnis sowie eine höhere Genauigkeit erreicht werden können.

WISS.3 Sparse-Sampling Computertomografie (SpSCT) zur Dosisreduktion bei der Diagnostik von Lungenarterienembolien: erste Ergebnisse einer neuen CT-Technologie

Autoren Sauter A[1], Kopp F[1], Dangelmaier J[1], Deniffel D[1], Fingerle A[1], Meurer F[1], Rummeny E[1], Noel P[1], Bippus R[2], Proksa R[3], Pfeiffer D[1]

Institute **1** Technische Universität München, Fakultät für Medizin Institut für diagnostische und interventionelle Radiologie, München; **2** Philips GmbH Hamburg; **3** Philips GmbH Hamburg

DOI 10.1055/s-0040-1703122

Zielsetzung Im Rahmen dieser Studie sollten simulierte Sparse-Sampling Computertomografie (SpSCT) Bilder verschiedener Dosisstufen hinsichtlich subjektiver und objektiver Kriterien bezüglich der Diagnostik von Lungenarterienembolien (LAE) evaluiert werden.

Material und Methoden 20 klinische CT-Pulmonalangiografien (50% mit der Diagnose LAE) wurden verwendet, um Datensätze mit verschiedenen Dosisleveln (DL) zu simulieren; hierbei wurden 6 Stufen mit 100%-50%-25%-12,5%-6,3%-3,1% der ursprünglichen Dosis generiert. Bei diesen voll-Sampling (full sampling, FS) Daten wurde jede Projektion für die Bilderstellung verwendet. Von diesen FS-Daten wurde nun jede zweite (2-SpSCT) oder vierte (4-SpSCT) Projektion verwendet, um Sparse-Sampling Datensätze zu simulieren. Jeder dieser Datensätze wurde von vier verblindeten Radiologen hinsichtlich subjektiver Kriterien evaluiert und die Richtigkeit der Diagnose wurde ausgewertet. Als objektiver Parameter wurde zusätzlich das Kontrast-zu-Rausch Verhältnis (KRV) bestimmt.

Ergebnisse Die Sensitivität betrug 100% mit 2-SpSCT und 4-SpSCT beim 25% und 12,5% DL, unabhängig von der Lokalisation der LAE (eine Subgruppe 98,5%). Mit 2-SpSCT und 4-SpSCT konnten bei allen Dosisstufen höhere Sensitivitäten und Spezifitäten erreicht werden als mit FS. Die subjektive Bildqualität war bei allen DL mit 4-SpSCT signifikant höher als mit FS (p<0.01). Lediglich mit 4-SpSCT wurden allen Datensätzen beim 12,5% DL eine diagnostische Bildqualität bestätigt. SpSCT führte bei niedrigen Dosisstufen zu einem signifikant höheren KRV als FS.

Schlußfolgerungen Mit SpSCT wäre in der aktuellen Studie eine Dosisreduktion von 88% bei gleichzeitig beibehaltener hoher Bildqualität und voller diagnostischer Konfidenz möglich, entsprechend einer effektiven Dosis von 0.38 mSv. Zukünftig könnte somit durch SpSCT die Dosis für den Patienten reduziert werden oder die Dosis pro Projektion bei insgesamt konstanter Dosis erhöht werden, wodurch insbesondere bei Niedrigdosisuntersuchungen eine Bildverbesserung erreicht werden könnte.

WISS.1 Die Joint Imaging Platform (JIP) des Deutschen Konsortiums für Translationale Krebsforschung (DKTK)

Autoren Scherer J[1], Kleesiek J[2], Nolden M[1], Kades K[1], Schneider V[2], Metzger J[1], Maier-Hein K[1], Schlemmer H[2]DKTK JIP Konsortium

Institute **1** Deutsches Krebsforschungszentrum (DKFZ) Medizinische Bildverarbeitung, Heidelberg; **2** Deutsches Krebsforschungszentrum (DKFZ) Radiologie, Heidelberg

DOI 10.1055/s-0040-1703123

Zielsetzung Die medizinische Bildgebung ist einer der vielversprechendsten Anwendungsbereiche für künstlicher Intelligenz (KI) im Gesundheitswesen. Lernende Computersysteme ergänzen zunehmend die menschliche Expertise und erlauben eine Verbesserung von Vorhersage, Diagnose und Behandlung von Krankheiten. Für den wissenschaftlichen Fortschritt ist die Verfügbarkeit von großen annotierten Datensätzen von entscheidender Bedeutung. Um diese Herausforderungen anzugehen, wurde die Joint Imaging Platform (JIP) zur föderierten Datenanalyse entwickelt. Diese ermöglicht es, die Auswertealgorithmen, anstatt der Patientendaten, zwischen den elf radiologischen und nuklearmedizinischen Abteilungen der DKTK Partnerstandorte zu teilen.

Material und Methoden Durch den Einsatz aktueller Opensource-Industriestandards wie Kubernetes, Docker-Container oder Apache Airflow wurde eine browserbasierte Plattform auf dem Stand der Technik entwickelt. Diese wird auf eigenständigen Servern in jedem Klinikum lokal zur Verfügung gestellt. Von der Patientenstratifizierung bis hin zur flexiblen Aneinanderkettung von Verarbeitungsmodulen stellt die Plattform umfangreiche Werkzeuge für die Anwendung moderner maschineller Lernverfahren zur Verfügung.

Ergebnisse In den ersten zwei Jahren des Projekts wurde die Plattform entwickelt, auf dedizierten Servern bei den beteiligten Universitätskliniken in Betrieb genommen und basierend auf Standards erfolgreich in die heterogenen klinischen IT- und Softwarelandschaften eingebettet. Erste lokal entwickelte Analysemethoden wurden auf die Plattform portiert, und können nun in standortübergreifenden Studien evaluiert werden.

Schlußfolgerungen Durch die Etablierung einer einheitlichen Infrastruktur wurde die Grundlage für eine standardisierte Durchführung von multizentrischen Studien mit großen Fallzahlen geschaffen. Dies fördert die Entwicklung, Validierung und Anwendung von KI-Lösungen für die Analyse radiologischer Bilddaten.

WISS.5 Einfluss einer neuen deep-learning basierten Rauschunterdrückung für gefilterte Rückprojektionen im Vergleich zu iterativ rekonstruierten Bildern

Autoren Steuwe A[1], Weber M[1], Bethge O[1], Sawicki L[1], Antoch G[1], Aissa J[1]
Institut 1 Universitätsklinikum Düsseldorf Institut für Diagnostische und Interventionelle Radiologie, Düsseldorf
DOI 10.1055/s-0040-1703124

Zielsetzung Die deep-learning basierte Software PixelShine (AlgoMedica) wirbt mit der Erstellung von hochwertigen Bildern bei Niedrigdosis-Computertomografie(CT)-Aufnahmen durch effektive Rauschunterdrückung bei Beibehalten der Bildinformation. In dieser Studie soll die Qualität der erstellten Bilder objektiv und subjektiv analysiert werden.

Material und Methoden Es wurden 76 Patienten (52 M), die sich im Zeitraum von zwei Monaten einer Niedrigdosis CT-Untersuchung zur Diagnostik von Harnsteinen unterzogen haben in diese retrospektive Studie eingeschlossen. Sämtliche Aufnahmen entstanden an einem Somatom Definition Flash Scanner (Siemens Healthineers). Axiale Bilder wurden mittels gefilterter Rückprojektion (FBP, B30f) und iterativer Rekonstruktion (IR, SAFIRE, Stufe 3, Siemens Healthineers) erstellt. Die FBP-Bilder wurden mit der Software PixelShine (B30f-PS, Version 1.2.104, Schärfelevel 2, Rauschlevel 14, Verarbeitungsstärke A8, Weichteileinstellung) weiterverarbeitet. CT- und Rauschwerte wurden an fünf Messorten (Luft, Leber, Milz, Fett, Muskel) in den verschiedenen Datensätzen gemessen und die subjektive Bildqualität verglichen.

Ergebnisse Für die Datensätze sind die CT-Werte pro Patient und Messregion sehr ähnlich (Differenz von ±1% oder ±1HU pro Messregion), wobei die Rauschwerte stark voneinander abweichen: Zwischen den drei Datensätzen gibt es statistisch signifikante Unterschiede: B30f-PS-Daten enthielten im Durchschnitt 44-58% weniger Rauschen als B30f-Daten und 16-43% weniger Rauschen als I30f-Daten. Der subjektive Bildeindruck war bei den B30f-PS-Daten homogener als bei den B30f-Daten, insbesondere bei der Leber. Aufhärtungsartefakte wurden weder verstärkt noch reduziert.

Schlußfolgerungen Die Software PixelShine reduziert Bildrauschen bei Beibehaltung der Bildinformation. Insbesondere für ältere CT-Scanner, die nicht über IR verfügen ist die geprüfte Software eine Alternative. Auf der anderen Seite ermöglicht es PixelShine, dosisreduzierte Untersuchungen unter Erhalt der Bildqualität zu erstellen.

WISS.5 Standardisierung der Dual-Energy-CT-Jodaufnahme im Abdomen: Definieren von Referenzwerten in einer Big-Data-Kohorte

Autoren Yel I[1], Albrecht M[1], Martin S[1], Vogl T[1], Booz C[1]
Institut 1 Universitätsklinikum Frankfurt Institut für Diagnostische und Interventionelle Radiologie, Frankfurt
DOI 10.1055/s-0040-1703125

Zielsetzung Ziel dieser Studie war es, physiologische Referenzwerte für die statische Dual-Energy-CT (DECT)-Jodperfusion gesunder Bauch- und Beckenorgane in einer Big-Data-Kohorte zu etablieren.

Material und Methoden 520 unauffällige Abdomen-DECTs wurden eingeschlossen (Durchschnittsalter = 59 ± 15,5 Jahre; 265 w/255 m). ROI-Messungen wurden in folgenden anatomischen Regionen (Anzahl der ROIs) durchgeführt: Leber(9), Pankreas(3), Milz(3), Nebennieren(2), Nieren(6), Prostata(4), Uterus(2), Harnblasenwand(1) und Lymphknoten(3). Die Jodaufnahme wurde zwischen verschiedenen Organen verglichen und es wurden Subgruppenanalysen durchgeführt (jung gegen alt/männlich gegen weiblich).

Ergebnisse Durchschnittliche Jodaufnahmen waren wie folgt (mg/ml): Leber= 1,93±0,54, Pankreas= 2,06±0,57, Milz= 2,55±0,65, Nebennieren= 1,66±0,43, Nieren= 6,28±1,36, Prostata= 1,11±0,52, Uterus=1,07± 0,74, Blase= 0,69±0,29 und Lymphknoten= 0,75±0,21. Jodaufnahme zwischen Leber/Pankreas und Leber/Nebennieren war vergleichbar ($p \geq 0{,}119$). Frauen zeigten eine höhere Jodaufnahme für Leber (2,07±0,58 vs. 1,79±0,45 mg/ml), Pankreas (2,29±0,57 vs. 1,83±0,47 mg/ml), Milz (2,81±0,65 vs. 2,30±0,53 mg/ml) und Nebennieren (1,76±0,49 vs. 1,56±0,33 mg/ml) und Nieren (6,74±1,36 vs. 5,83±1,20 mg/ml) als Männer ($p < 0{,}001$). Bei älteren Patienten erhöhte sich die Jodaufnahme für Leber (1,98±0,52 vs. 1,87±0,54 mg/ml), Milz (2,48±0,65 vs. 2,63±0,64 mg/ml) und Nieren (6,11±1,24 vs. 6,45±1,45 mg/ml) im Vergleich zu jüngeren Probanden ($p \leq 0{,}040$). Nur der Uterus zeigte bei älteren Frauen niedrigere Werte (0,77±0,45 vs. 1,35±0,84 mg/ml, $p < 0{,}001$).

Schlußfolgerungen Physiologische Jod-Aufnahmewerte zeigen alters- und geschlechtsspezifische Unterschiede für Leber, Milz und Nieren. Pankreas und Nebennieren zeigen bei Frauen eine höhere Jodperfusion. Während das Prostataparenchym unbeeinträchtigt zu bleiben scheint, nimmt die Jodversorgung des Uterus bei älteren Frauen ab. Lymphknoten und Blase bleiben von demografischen Einflüssen unberührt.

Experimentelle Radiologie

WISS.3 Einfluss von Akquisitionstechniken, neuartigen Faltungskernen und fortgeschrittener monoenergetischer Nachbearbeitung auf die Stentvisualisierung mittels Dual Source CT der 3. Generation

Autoren Bongers M[1], Grözinger G[1], Walter S[1], Nikolaou K[1], Artzner C[1]
Institut 1 Radiologische Klinik Universitätsklinikum Tübingen Abteilung für Diagnostische und Interventionelle Radiologie, Tübingen
DOI 10.1055/s-0040-1703126

Zielsetzung Evaluation des Einflusses von Röhrenspannung, neuartigen Faltungskernen und monoenergetischer Nachbearbeitung auf die Stentvisualisierung bei aktuellen Dual-Source-Scannern.

Material und Methoden Ein 6 mm Chrome-Kobalt-Stent wurde in einem Phantom mit allen verfügbaren Röhrenspannungen im Single- (SE) und Dual-Energy (DE)-Modus untersucht. Bilder wurden mit neuen Faltungskernen und monoenergetischen Rekonstruktionen (40-190keV) berechnet. Schärfe (S) und Breite (SW) der Stentstreben, das Kontrast-zu-Rausch-Verhältnis (CNR) zwischen Lumen und Hintergrund (50 HE), sowie das Pseudoenhancement (PE) wurden mittels selbst entwickeltem automatischen Analysetool bestimmt. Messungen wurden mit Z-Scores standardisiert. Z-Scores von Stent (SQ), Lumen (SQ) und

Gesamtbildqualität (OQ) wurden mit S&SW, CNR&SW&PE und S&SW&CNR&PE kombiniert. Zwei Reader bewerteten Gesamtbildqualität (Likert-Skala), wobei die Übereinstimmung mittels linearem Kappa bestimmt wurde. Korrelationen wurden mittels Spearman's rho berechnet.

Ergebnisse Die Maximalwerte von S und CNR lagen bei 1690,8 HE/Pixel für [DE; 100/Sn150;Qr59,40keV] und 50,0 HE/Pixel für [SE;70kV;Bv36]. Die Mindestwerte für SW und PE lagen bei 2,615 mm für [DE;80 bis 90/Sn150kV; Qr59;140 bis 190keV] und 0,12HE für [DE;80/Sn150kV;Qr36;190keV]. Die besten kombinierten Z-Scores von SQ, LQ und OQ waren 4,53 für [DE;100/Sn150kV;QR59;40keV], 1,23 für [DE;100/Sn150kV;Qr59;140keV] und 2,95 für [DE;90/Sn150kV;Qr59;50keV]. Die beste OQ von SE wurde mit 2,89 für [SE;90kV;Bv59] auf Platz drei geführt. Subjektive Messungen zeigten eine ausgezeichnete Übereinstimmung mit einem kappa von 0,86 und korrelierten gut mit OQ (rho=0,94,p<0,001).

Schlußfolgerungen Die Kombination von DECT-Akquisition mit den aktuellen Faltungskernen und monoenergetischer Nachbearbeitung bietet eine verbesserte Visualisierung von Stents im Vergleich zur SECT. Die besten Ergebnisse konnten für monoenergetische Rekonstruktionen mit 50keV aus DECT 90/Sn150kV Datensätzen mit dem quantitativen Faltungskern Qr59 erzielt werden.

WISS.5 Entwicklung eines Extreme Gradient Boosting Algorithmus auf Basis funktioneller MR-Parameter zur Vorhersage des Wachstums experimenteller Knochenmetastasen.

Autoren Ellmann S[1], Merz M[2], Seyler L[1], Uder M[1], Bäuerle T[1]
Institute 1 Universitätsklinikum Erlangen Radiologisches Institut, Erlangen; 2 Universitätsklinikum Heidelberg Innere Medizin V: Hämatologie, Onkologie, Rheumatologie, Heidelberg
DOI 10.1055/s-0040-1703127

Zielsetzung Ziel dieser Studie war die Entwicklung eines Machine Learning Algorithmus zur Prädiktion des Wachstums experimenteller Brustkrebs-Knochenmetastasen im Rattenmodell.

Material und Methoden Zur Metastaseninduktion wurden MDA-MB-231 Brustkrebszellen in die rechte A.femoralis von 65 Ratten injiziert, was zu Metastasen am rechten Hinterbein führte. Am Tag 30 nach Tumorzellinokulation (TZI) erfolgte CT- und MRT-Bildgebung [CT: Volumetrie der Osteolysen; MRT: diffusionsgewichtete Bildgebung (DWI) und Kontrastmitteldynamik (DCE)]. Im Anschluss wurden die Tiere randomisiert und therapiert: Kontrolle/Placebo (n=12), Paclitaxel (P, n=11), Sorafenib (So, n=11), Sunitinib (Su, n=8), Zoledronat (Z, n=6), So+P (n=10), Su+Z (n=7). An Tag 55 nach TZI erfolgte eine erneute Bildgebung zur Volumetrie der Osteolysen. Mit den an Tag 30 gewonnenen Parametern (DWI: ADC, mikrovaskuläre Volumenfraktion f, molekularer Diffusionskoffizient D; DCE: Amplitude A und Austauschratenkonstante kep), der initialen Größe der Osteolyse und der Therapieform wurde ein Extreme Gradient Boosting Algorithmus (XGB) trainiert. Zielvariable war die Größe der Osteolyse an Tag 55, zu optimierende Variable der RMSE. Die Generalisierbarkeit wurde durch Leave-One-Out Kreuzvalidierung sichergestellt.

Ergebnisse Der XGB erreichte einen RMSE von 0,037 mm3. In einer Gesamtanalyse korrelierten vorhergesagte und beobachtete Größe der Osteolysen stark und signifikant (r=0,82; p<0,001). In Einzelanalysen der Therapien zeigten sich starke Korrelationen in den Kontrollen (r=0,89) und den Standardtherapeutika (P, r=0,94; Z, r =0,86; alle p<0,001), während die Korrelationen der übrigen Therapien/Kombinationen unter Beteiligung von Tyrosinkinaseinhibitoren die Signifikanz verfehlten (0,06<p<0,36).

Schlußfolgerungen Der entwickelte XGB ermöglicht mittels Bestimmung von ADC- und DCE-Parametern eine Vorhersage des Wachstums experimenteller Knochenmetastasen ohne therapeutische Intervention und unter Verabreichung der Standardtherapeutika Paclitaxel und Zoledronat.

WISS.4 Multispektrale Optoakustische Tomografie: Intra- and Interobserver Variabilität in der Anwendung eines hybriden Ultraschall-Optoakustik-Systems

Autoren Helfen A[1], Masthoff M[1], Claussen J[2], Gerwing M[1], Heindel W[1], Ntziachristos V[3], Eisenblätter M[4], Wildgruber M[1]
Institute 1 Universitätsklinikum Münster Institut für Klinische Radiologie, Münster; 2 iThera Medical München; 3 Technische Universität München Center for Translational Cancer Research 'TranslaTUM', München; 4 Universitätsklinikum Freiburg Klinik für Diagnostische und Interventionelle Radiologie, Freiburg
DOI 10.1055/s-0040-1703128

Zielsetzung Die multispektrale optoakustische Tomografie (MSOT) stellt einen neuen bildgebenden Ansatz zur Evaluation funktioneller Gewebeinformationen dar. Derzeit werden klinische Ultraschall (US)/MSOT-Geräte mit kombinierter Sonde entwickelt. Aufgrund der starken Untersucherabhängigkeit von US sind Reproduzierbarkeitsstudien zu MSOT dringend erforderlich. Wir haben daher mit einem klinischen Hybrid-Gerät die interindividuelle Robustheit und die Intra- und Interobserver-Variabilität von MSOT-Werten in oberflächlichem Weichgewebe gesunder Probanden evaluiert.

Material und Methoden Mit einem hybriden US-/MSOT-System wurden semiquantitative MSOT-Werte (AU) für desoxygeniertes (Hb), oxygeniertes (HbO2) und Gesamthämoglobin (HbT) sowie die Sauerstoffsättigung (sO2) in Muskel- und Unterhautfettgewebe gesunder Probanden (n=3, 8 Messungen/Proband) berechnet. Die statistische Auswertung erfolgte mittels ungepaartem student's t-Test, Bland-Altman-Plots (95%-Konfidenzintervall,K) und Intraklassen-Korrelations-Koeffizienten (ICC 2,k).

Ergebnisse MSOT-Werte zwischen Einzelmessungen in Muskel- und Unterhautfettgewebe waren reproduzierbar und konsistent bei geringer Streuung. Sondenorientierung und Körperseite hatten keinen Einfluss (jeweils p>0,05). Wiederholte Messungen desselben Untersuchers waren gut reproduzierbar, insbesondere für sO2 im Muskel (0,44 ± 3,75AU; 95%K: -6,92-7,81AU) und Fett (3,4 ± 6,39AU; 95%K: -9.12-15.92AU). Für absolute Unterschiede und Durchschnittswerte (Bland-Altman) war die Streuung in beide Geweben gering. Die ICCs für die Interobserver-Variabilität ergaben für Hämoglobin im Muskel eine moderate und für sO2 eine gute Übereinstimmung (ICC=0,69). In Fett ermittelte MSOT-Werte zeigten gute (sO2, ICC=0,72) bis ausgezeichnete ICC für Hb (ICC=0,86) und HbT (ICC=0,81).

Schlußfolgerungen Unsere Daten zeigen eine konsistente und reproduzierbare funktionelle Weichgewebecharakterisierung, unabhängig vom Untersucher. Zukünftig könnten klinische Studien daher auch multizentrisch mit erweiterten Studiengruppen erfolgen.

WISS.1 Magnetic Particle Imaging (MPI)-geführte Applikation eines gecoverten Stents in einem humanen Modell-Aneurysma

Autoren Herz S[1], Vogel P[2], Kampf T[3], Kunz J[4], Kickuth R[1], Behr V[5], Bley T[1]
Institute 1 Universitätsklinikum Würzburg Institut für Diagnostische und Interventionelle Radiologie, Würzburg; 2 Universität Würzburg Biophysik, Würzburg; 3 Universitätsklinikum Würzburg Diagnostische und Interventionen Neuroradiologie, Würzburg; 4 Universitätsklinikum Würzburg Institut für Diagnostische und Interventionelle Neuroradiologie, Würzburg; 5 Universität Würzburg Biophysik, Würzburg
DOI 10.1055/s-0040-1703129

Zielsetzung Ziel dieser Studie war die Magnetic Particle Imaging (MPI)-geführte endovaskuläre Therapie von 3D-gedruckten humanen Aneurysma-Modellen.

Material und Methoden Humane Aneurysmata unterschiedlicher viszeraler Arterien wurden aus bestehenden CT- und MRT- Patientendatensätzen ausgewählt, mittels eines Segmentierungsprogramms selektiert und mit

einem 3D-Drucker gedruckt. Führungsdraht und Ballon-montierte, gecoverte Stents wurden zur Visualisierung jeweils mit einem paramagnetischen Lack markiert. Die MPI-Angiografie (MPA) eines Modell-Aneurysmas wurde mit Ferucarbotran (5 mmol (Fe)/l), einem superparamagnetische Nanopartikel enthaltenden Tracer, durchgeführt und die Bilder mit einem MPI-Scanner (FOV: Länge 65 mm, Durchmesser 29 mm; isotrope örtliche Auflösung 1 – 1,5 mm, 8 Bilder/s) aufgenommen. Die Sondierung der Aneurysmata erfolgte MPI-unterstützt mit einem Führungsdraht, über den ballonmontierte Stentgrafts positioniert werden konnten. Durch das Inflatieren der Ballonkatheter mit Ferucarbotran wurden die gecoverten Stents freigesetzt. Der korrekte Sitz der Stentgrafts konnte mittels Kontroll-MPA-bestätigt werden.

Ergebnisse Mit MPI konnten Modell-Aneurysmata mit guter örtlicher und zeitlicher Auflösung dargestellt werden. Die dynamische Visualisierung einer MPI-geführten endovaskulären Therapie von Aneurysma-Modellen gelang in Echtzeit. Die präzise Positionierung von Führungsdraht, Ballonkathetern und Stentgrafts erfolgte mittels Markierungen mit einem paramagnetischen Lack aus Ferucarbotran. Die endovaskulären Instrumente und Stentgrafts erzeugten dabei methodenbedingt keine störenden Bildartefakte.

Schlußfolgerungen MPI ist ein vielversprechender, strahlenfreier Ansatz für die (präklinische) endovaskuläre Therapie humaner Aneurysma-Modelle.

WISS.2 Visualisierung und Quantifizierung des Stentlumens mittels Magnetic Particle Imaging - Eine systematische in-vitro Analyse von 21 endovaskulären Stents

Autoren Wegner F[1], von Gladiß A[2], Hägele J[3], Grzyska U[1], Sieren M[1], Lüdtke-Buzug K[2], Buzug T[2], Barkhausen J[1], Friedrich T[2]

Institute **1** Universitätsklinikum Schleswig-Holstein, Campus Lübeck Klinik für Radiologie und Nuklearmedizin, Lübeck; **2** Universität zu Lübeck Institut für Medizintechnik, Lübeck; **3** Zentrum für Radiologie und Nuklearmedizin Rheinland Dormagen

DOI 10.1055/s-0040-1703130

Zielsetzung Visualisierung und Quantifizierung des Lumens unterschiedlicher Metallstents mittels Magnetic Particle Imaging (MPI).

Material und Methoden Wir untersuchten 21 kommerziell erhältliche Stents (Durchmesser: 3-10 mm, Material: Edelstahl, Nitinol, Platin-Chrom, Kobalt-Chrom), die in Gefäßphantome aus Silikon implantiert wurden. Alle Phantome (Phantome mit Stents und Referenz-Phantome ohne Stents) wurden mit Tracerlösung (1:100, Resovist, I'rom Pharmaceuticals, Tokio, Japan) gefüllt und in einem präklinischen, kommerziell erhältlichen MPI-Scanner (Bruker Biospin, Ettlingen, Deutschland) visualisiert. Die Quantifizierung der Lumina erfolgte anhand der xz-Ebenen der rekonstruierten Bilder, basierend auf einem kalibrierten Schwellwert.

Ergebnisse Die Visualisierung aller Stentlumina ist ohne materialinduzierte Artefakte möglich. Zwischen den Stent-Phantomen und den Referenz-Phantomen konnte kein quantitativer Unterschied beobachtet werden (gemessener Durchmesser Stent-Phantome/Referenz-Phantome vs. Nominaldurchmesser r=0,98). Die mittlere quadratische Abweichung der Stent-Lumen-Quantifizierung war geringer als die Hälfte einer Pixelbreite.

Schlußfolgerungen Es ist möglich mit MPI die Lumina von endovaskulären Stents ohne materialbedingte Effekte abzubilden und sehr genau zu quantifizieren.

WISS.9 Untersuchung des pulmonalarteriellen Blutflusses und des rechten Ventrikels mittels MRT-Bildgebung im Mausmodell einer pulmonalen Hypertonie

Autoren Wienand M[1], Kaul M[1], Tessmer P[2], Seniuk A[3], Adam G[1], Peldschus K[1]

Institute **1** Universitätsklinikum Hamburg-Eppendorf Klinik und Poliklinik für Diagnostische und Interventionelle Radiologie und Nuklearmedizin, Hamburg; **2** Universitätsklinikum Hamburg-Eppendorf Institut für Zelluläre und Integrative Physiologie, Hamburg; **3** Universitätsklinikum Hamburg-Eppendorf Institut für Zelluläre und Integrative Physiologie, Hamburg

DOI 10.1055/s-0040-1703131

Zielsetzung Bestimmung von Parametern des pulmonalarteriellen Blutflusses und des rechten Ventrikels mittels Phasenkonstrast- und Cine-MRT im Mausmodell einer chronischen pulmonalen Hypertonie.

Material und Methoden Die Induktion einer pulmonalen Hypertonie erfolgte bei 22 Mäusen (12 TMEM16A defizient, 10 WT) unter chronischer Hypoxie mit 10% Sauerstoff für 4 Wochen, als Kontrollgruppe dienten 18 Mäuse (10 TMEM16A defizient, 8 WT) unter Normoxie. Alle Tiere wurden vor und nach Hypoxie-/Normoxie mittels 7T Kleintier-MRT (Bruker) untersucht. Das Protokoll beinhalte eine geschwindigkeitskodierte Phasenkonstrast-Sequenz perpendikulär zum Truncus pulmonalis sowie eine Cine-Sequenz in kurzer Achse über das gesamte Herz. Die Datenauswertung erfolgte verblindet unter Ermittlung von pulmonaler Ejektionszeit (PEZ), pulmonaler Akzelerationszeit (PAZ) und deren Verhältnis (PAZ/PEZ) sowie enddiastolischem RV-Volumen (RV-EDV), RV-Ejektionsfraktion (RV-EF) und RV-Wanddicke (RV-W).

Ergebnisse Für Mäuse unter Hypoxie-Bedingungen ergaben sich folgende Werte vor/nach Hypoxie: PEZ (51,3±3,8 ms/56,9±15,7 ms), PAZ (18,5±3,3 ms/13,6±5,4 ms), PAZ/PEZ (0,36±0,06/0,24±0,09), RV-EDV (39,9±7,6 ml/44,4±7,9 ml), RV-EF (65,9±7,4%/62,4±8,6%) und RV-W (0,39±0,05 mm/0,47±0,07 mm). Hierbei zeigten sich signifikante Unterschiede für PAZ, PAZ/PEZ und RV-W, $p<0,01$. In der Kontrollgruppe fanden sich folgende Werte vor/nach Normoxie: PEZ (54,7±7,2 ms/56,8±7,9 ms), PAZ (18,6±4,7 ms/17,4±4,4 ms), PAZ/PEZ (0,34±0,09/0,31±0,09), RV-EDV (46,7±9,7 ml/46,0±7,4 ml), RV-EF (69,2±10,5%/69,0±9,1%) und RV-W (0,41±0,06 mm/0,45±0,06 mm, $p<0,05$). Im Vergleich nach Hypoxie/Normoxie ergaben sich signifikante Unterschiede für PAZ und PAZ/PEZ, $p<0,05$.

Schlußfolgerungen Mittels MRT kann anhand von Parametern des pulmonalarteriellen Blutflusses (PAZ, PAZ/PET) die Ausbildung einer pulmonalen Hypertonie im Mausmodell der chronischen Hypoxie nachgewiesen werden. Hieraus ergeben sich Möglichkeiten für nicht-invasive Verlaufsbeobachtungen einer pulmonalen Hypertonie im Mausmodell.

Ganzkörperdiagnostik/Kohortenstudien

WISS.7 Anwendbarkeit des Radiologial Alteration Index (RA-Index) in der postmortalen Computertomografie (PMCT) für Säuglinge als Indikator für abnormale Gasverteilung.

Autoren Böven J[1], Steuwe A[1], Morawitz J[1], Sawicki L[1], Hartung B[2], Antoch G[1], Aissa J[1]

Institute **1** Universitätsklinikum Düsseldorf Institut für Diagnostische und Interventionelle Radiologie, Düsseldorf; **2** Universitätsklinikum Düsseldorf Rechtsmedizin, Düsseldorf

DOI 10.1055/s-0040-1703132

Zielsetzung Nach neusten Leitlinien ist eine postmortale Computertomografie indiziert für Kinder mit unklarer Todesursache mit einem Alter unter einem Jahr. Ziel unserer Studie war die Anwendbarkeit des Radiological Alteration Index (RA-Index) in PMCT für Säuglinge zu überprüfen. Der RA-

Index schließt mögliche Gasembolien aus und gibt Hinweise auf eine abnormale Gasverteilung bei Erwachsenen Leichen. In bisherigen Studien sind Ergebnisse zur postmortalen Gasverteilung bei Kindern mit unklarer Todesursache rar.

Material und Methoden 37 menschliche Leichen von Kindern unter einem Jahr, die nach traumatischem und nicht traumatischem Tod eine Ganzkörper-PMCT erhielten, wurden retrospektiv analysiert. Der RA-Index wurde in sieben Lokalisationen gemessen, die die Gasmenge widerspiegeln. Die Klassifizierung wurde von zwei Radiologen unabhängig durchgeführt. Anschließend wurde eine konventionelle Autopsie von zwei Rechtsmedizinern durchgeführt.

Ergebnisse Die 37 Leichen zeigten einen mittleren RA-Index von 7,3 ± 11,5 mit einem Spannbreite von 0 bis 43 von 100 möglichen Punkten. In einem Fall wurde eine suspekte Gasverteilung gefunden mit einer hohen Gasmenge in den Herzhöhlen und einen niedrigen RA-Index in den anderen Lokalisationen. Die Autopsie bestätigte den Verdacht einer Gasembolie für diesen Fall. In allen anderen Fällen mit negativem Befund in der PMCT wurde durch Autopsie ebenfalls eine Gasembolie verneint.

Schlußfolgerungen Der RA-Index ist eine etablierte Methode, um die Gasverteilung zu quantifizieren und Hinweise auf Fäulnis und Gasembolien zu erhalten. Unsere Studie zeigt die Anwendbarkeit des Index für Kinder unter einem Jahr.

WISS.8 Ganzkörper-MRT zur Evaluation der Knochenmanifestationen bei mittels Enzymersatztherapie langzeitbehandelten Patienten mit Morbus Gaucher (Typ 1)

Autoren Lollert A[1], Laudemann K[1], Mengel E[2], Hoffmann C[1], Brixius-Huth M[3], Hennermann J[3], Düber C[4], Staatz G[1]

Institute 1 Universitätsmedizin der Johannes Gutenberg Universität Klinik und Poliklinik für Diagnostische und Interventionelle Radiologie, Sektion Kinderradiologie, Mainz; 2 sphinCS GmbH Hochheim; 3 Universitätsmedizin Mainz Zentrum für Kinder- und Jugendmedizin, Villa Metabolica, Mainz; 4 Universitätsmedizin der Johannes Gutenberg Universität Klinik und Poliklinik für Diagnostische und Interventionelle Radiologie, Mainz

DOI 10.1055/s-0040-1703133

Zielsetzung Ziel war die Erfassung von Knochenmanifestationen bei Patienten mit M. Gaucher (Typ 1) mittels Ganzkörper-MRT. Außerdem sollte evaluiert werden, inwieweit Unterschiede zwischen Patienten mit frühem und spätem Therapiebeginn bestehen.

Material und Methoden Jeweils zwei MRT-Untersuchungen von 17 Patienten mit M. Gaucher wurden retrospektiv evaluiert. Die Patienten waren mittels Enzymersatztherapie mit Alglucerase/Imiglucerase langzeitbehandelt (Median: 13 Jahre). Die Gruppen mit frühem (Alter ≤ 12 Jahre) und spätem (im Erwachsenenalter) Therapiebeginn wurden miteinander verglichen. Erfasst wurde das Vorhandensein von Osteonekrosen sowie mehrere semi-quantitative Scores: Bone Marrow Burden (BMB) Score, Düsseldorf Gaucher Score (DGS), Vertebra Disc Ratio (VDR) und Gaucher disease type 1 Severity Scoring System (GD-DS3).

Ergebnisse Die Patienten der "frühen" Therapiegruppe wiesen keine Osteonekrosen auf, bei zwei Patienten der späten Gruppe waren Osteonekrosen nachweisbar. Die Verlaufs-MRT-Untersuchung zeigte in beiden Gruppen geringe Verbesserungen des BMB Scores (p=0,039), DGS (p=0,011) und der VDR (p=0,043). Der GD-DS3 Score verbesserte sich nur in der späten Therapiegruppe (p=0,043)

Schlußfolgerungen Unsere Daten unterstützen den klinischen Wert der Fortsetzung der Enzymersatztherapie nach Langzeitbehandlung, da die MRT-Scores konstant blieben oder sich leicht verbesserten. Ein früher Therapiebeginn kann möglicherweise Knochenkomplikationen verhindern, da Osteonekrosen in dieser Patientengruppe nicht nachweisbar waren. Die Ganzkörper-MRT ist gut zur Knochenbeurteilung bei Patienten mit M. Gaucher geeignet.

WISS.1 Opportunistische CT-Bildgebung: Fettige Muskelfraktion zur Outcome-Prädiktion bei Patienten nach minimalinvasivem Aortenklappenersatz

Autoren Luetkens J[1], Faron A[1], Geissler H[1], Al-Kassou B[2], Shamekh J[2], Stundl A[2], Sprinkart A[1], Meyer C[1], Fimmers R[3], Treede H[4], Grube E[2], Nickenig G[2], Attenberger U[1], Sinning J[2], Thomas D[1]

Institute 1 Universitätsklinikum Bonn Radiologie, Bonn; 2 Universitätsklinikum Bonn Medizinische Klinik II, Bonn; 3 Universitätsklinikum Bonn Institut für Medizinische Biometrie, Informatik und Epidemiologie (IMBIE), Bonn; 4 Universitätsklinikum Bonn Herzchirurgie, Bonn

DOI 10.1055/s-0040-1703134

Zielsetzung Sarkopenie und Gebrechlichkeit („frailty") gelten als Hauptrisikofaktoren für schlechtes Outcome nach minimalinvasivem Aortenklappenersatz (TAVI). Die Computertomografie (CT) dient der prä-interventionelle Planung und erlaubt die opportunistische Körperkompositionsanalyse, inklusive Messung der fettigen Muskelfraktion (FMF), ein Marker für die Muskelqualität. Ziel der Studie war die Bestimmung der prognostischen Wertigkeit der FMF als Surrogatmarker für Sarkopenie und Gebrechlichkeit bei TAVI Patienten.

Material und Methoden In diese retrospektive Studie wurden 937 Patienten eingeschlossen. Die Skelettmuskelfläche wurde auf Höhe von LWK 3/4 bestimmt. Mittels Schwellenwertanalyse wurde die erhobene Skelettmuskelfläche anhand der Dichtewerte in fettige und nicht-fettige Muskulatur unterteilt und die FMF berechnet. Die Kohorte wurde gemäß der FMF in Tertilen unterteilt (hohe FMF: >51,8%, mittlere FMF: 51,8-37,3%, niedrige FMF: <37.3%). Mittels einer multivariaten Cox-Regressionsanalyse unter Einschluss aller Variablen mit potentiellem Einfluss auf das Gesamtüberleben (z.B. Alter, Geschlecht, BMI, Kreatinin, EuroScore II, Jahr der Intervention) wurde der Einfluss von FMF auf die Zeit bis zum Tod getestet.

Ergebnisse Eine hohe FMF war mit einer erhöhten Ein-Jahres- (20,8% vs. 14,7% vs. 9,3 %; p<0,001), Zwei-Jahres- (27,2% vs. 20,4% vs. 15,7 %; p=0,002) und Drei-Jahres-Mortalität assoziiert (30,8% vs. 24,0% vs. 19,2 %; p=0,009). In der multivariaten Cox-Regressionsanalyse war die FMF ein unabhängiger, starker Prädiktor für das Ein-Jahres-Überleben (Hazard Ratio normiert auf die Standardabweichung: 1,500 (95%-Konfidenzintervall: 1,210-1,861; p<0,001)).

Schlußfolgerungen Die FMF stellt einen neuen, objektiven, standardisierten und einfach zu bestimmenden Outcome-Parameter bei TAVI Patienten dar. Weitere Studien, auch in anderen Patientenkollektiven, sollten die prädiktive Potenz und die Abhängigkeit des neuen Markers von weiteren Sarkopenie-/und Gebrechlichkeits-Markern untersuchen.

WISS.9 USPIOs oder DWI zur Tumordiagnostik – welche Bildgebung ist besser?

Autoren Martini M[1], Keber U[2], Mahnken A[1], Mandic R[3], Müller H[4], Müller L[1], Seyfer P[1]

Institute 1 Universitätsklinikum Marburg Klinik für Diagnostische und Interventionelle Radiologie, Marburg; 2 Universitätsklinikum Marburg Institut für Neuropathologie, Marburg; 3 Universitätsklinikum Marburg Klinik für Hals-, Nasen- und Ohrenheilkunde, Marburg; 4 Philipps-Universität Marburg Institut für Medizinische Bioinformatik und Biostatistik, Marburg

DOI 10.1055/s-0040-1703135

Zielsetzung Zahlreiche Studien haben bereits belegt, dass die USPIO-gewichtete Bildgebung zur Differenzierung zwischen malignen und entzündlichen Läsionen geeignet ist. Ziel dieser Studie war es zu untersuchen, ob die USPIO-gewichtete Bildgebung der DWI als klinisch etabliertem Standard in dieser Fragestellung überlegen ist.

Material und Methoden Die Studie wurde mit Genehmigung der für den Tierschutz verantwortlichen Behörde an 40 männlichen athymen Nacktmäusen durchgeführt. Es wurden jeweils eine entzündliche und eine maligne Läsion durch Injektion von LPS bzw. HeLa-Zellen in jeweils einen Hinterlauf der

Versuchstiere induziert. Die Untersuchungen an einem 7T-Kleintierscanner erfolgten nativ, unmittelbar nach, sowie zwei und 24 Stunden nach Injektion von USPIO. Es wurden SI und CNR in T2*- sowie suszeptibilitätsgewichtete (SWI)-Aufnahmen gemessen und mit der DWI von Tumorgewebe und entzündlicher Läsion verglichen. Die statistische Analyse erfolgte mittels Wilcoxon-Vorzeichen-Rang-Test, ROC-Kurven und Venkatraman-Test. Im Anschluss erfolgte die Korrelation von radiologischen Befunden mit histologischen Präparaten, die mit Hämatoxylin-Eosin und Berliner Blau gefärbt wurden sowie immunhistochemisch mit Mac3-Antikörpern auf Makrophagen untersucht wurden.

Ergebnisse Alle untersuchten Techniken waren in der Lage zwischen Tumor und Entzündung zu differenzieren. Zwei und 24 Stunden nach Injektion von USPIO-Kontrastmittel konnten keine signifikanten Unterschiede zwischen USPIO-gewichteter T2*- und der SWI im Vergleich zur nativen DWI festgestellt werden ($p > 0,05$).

Schlußfolgerungen USPIO-gewichtete SWI sowie T2*- Bildgebung und DWI zeigen in der Differenzierung zwischen Tumor und Entzündung gleichwertige Ergebnisse. Alle untersuchten Techniken scheinen daher für diese Fragestellung im selben Maße geeignet zu sein.

WISS.2 Bestimmung von Fettinfiltration in der Skelettmuskulatur mittels Dual-Energy-CT und MRT-R2* chemical shift Relaxometrie

Autoren Molwitz I[1], Fischer R[2], Leiderer M[3], Yamamura J[4]
Institute 1 Klinik und Poliklinik für diagnostische und interventionelle Radiologie Universitätsklinikum Hamburg-Eppendorf, Hamburg; **2** Universitätsklinikum Hamburg-Eppendorf Klinik und Poliklinik für Diagnostische und Interventionelle Radiologie und Nuklearmedizin, Hamburg; **3** Universitätsklinikum Hamburg-Eppendorf Klinik und Poliklinik für Diagnostische und Interventionelle Radiologie und Nuklearmedizin, Hamburg; **4** Unversitätsklinikum Hamburg-Eppendorf Klinik und Poliklinik für Diagnostische und Interventionelle Radiologie und Nuklearmedizin, Hamburg
DOI 10.1055/s-0040-1703136

Zielsetzung Evaluation der Anwendung einer Dual-Energy-Computertomografie (DECT) Leberfettapplikation auf die Skelettmuskulatur im Vergleich zur Magnetresonanztomografie (MRT).

Material und Methoden In 10 Patienten (61 ± 15 Jahre), die eine kontrastmittelgestützte DECT (SOMATOM Force, Siemens, München, Germany) des Abdomens (100/Sn150 kV) erhalten hatten, wurde der Fettanteil in der Skelettmuskulatur über eine kommerziell erhältliche Leberfettapplikation (Fat Map®, Syngovia, Siemens, München, Deutschland) auf virtuell nativen Bildern (Liver VNC®, Syngovia) quantifiziert. Im Abstand von 1-4 Tagen zur DECT wurden 3 Tesla MRT (Ingenia®, Philips Medical Systems, Best, The Netherlands) Untersuchungen mit 3-D sechs Echo Gradientenechosequenzen dieser Patienten durchgeführt. Der Fettanteil wurde in 34 Messregionen in der autochthonen Rückenmuskulatur und im Musculus gluteus maximus mittels R2* chemical shift Relaxometrie (Pfeifer et al., 2015) bestimmt. Die statistische Auswertung erfolgte mittels Pearson Korrelation und Bland-Altman Analyse.

Ergebnisse Die DECT und MRT korrelierten stark miteinander ($r = 0,85$ autochthon, $r = 0,93$ gluteal, $p < 0.01$). Der Mittelwert der Messdifferenzen zwischen beiden Techniken betrug 2,5 % ± 4,4 % (autochthon) und 1,6 % ± 3,6 % (gluteal). Die niedrigsten Fettanteile wies eine 33-jährige post-partale Patientin ohne Grunderkrankungen auf, die höchsten Fettwerte zwei 80- und 81-jährige Patienten.

Schlußfolgerungen Kommerziell verfügbare Leberfettquantifizierungsapplikationen scheinen auch zur Detektion von klinisch relevanter fettiger Infiltration der Skelettmuskulatur geeignet. Der Einfluss von in der DECT detektierter fettiger Degeneration der Skelettmuskulatur auf das klinische Outcome der Patienten, wie für die Sarkopenie bekannt, bedarf weiterer Untersuchungen.

WISS.4 Schwangerschaft in Neurofibromatose Typ 1: Einfluss auf die Wachstumsdynamik von plexiformen und kutanen Neurofibromen

Autoren Salamon J[1], Well L[1], Farschtschi S[2], Adam G[1], Bannas P[1], Mautner V[3], Derlin T[4]
Institute 1 Universitätsklinikum Hamburg-Eppendorf Klinik und Poliklinik für Diagnostische und Interventionelle Radiologie und Nuklearmedizin, Hamburg; **2** Universitätsklinikum Hamburg-Eppendorf Klinik und Poliklinik für Neurologie, Hamburg; **3** Universitätsklinikum Hamburg-Eppendorf Klinik und Poliklinik für Neurologie, Neurofibromatose Ambulanz, Hamburg; **4** Medizinische Hochschule Hannover Klinik für Nuklearmedizin, Hannover
DOI 10.1055/s-0040-1703137

Zielsetzung Ein Einfluss von Östrogen und Progesteron auf das Tumorwachstum in NF-1 wird diskutiert, bisherige Berichte über das Tumorwachstum während der Schwangerschaft sind jedoch anekdotisch. Aus diesem Grund soll das Wachstum von kutanen und plexiformen Neurofibromen in NF-1-Patientinnen während der Schwangerschaft quantifiziert, potenzielle bösartige Veränderungen bewertet und assoziierte klinische Symptome beurteilt werden.

Material und Methoden Retrospektiv wurden 13 Mütter mit NF-1 mit einem nullipara, nulligravida, altersangepassten NF-1 Kollektiv verglichen. Alle Patientinnen erhielten eine Ganzkörper MRT 28,6 Monate vor (Range 11 - 55 Monate) und 32,2 Monate nach (Range 6 - 108 Monate) Schwangerschaft bzw. im Kontrollintervall. Jeweils wurde die Prävalenz der Tumore erfasst. Volumina der PNF wurden semiautomatisch quantifiziert (MedX) und die SLD der NF vermessen und Wachstumsraten errechnet. Klinische Symptome und subjektives Tumorwachstum erfasst.

Ergebnisse Initial bestanden PNF in 12/26 Patientinnen (46,2%). In den Folgeuntersuchungen zeigten sich weder neu entstandene PNF, noch signifikante Unterschiede in den Wachstumsraten der Tumore (Schwangere vs. Kontrollgruppe $p=0,69$). Eine maligne Transformation von PNF fand nicht statt. Kutane Neurofibrome wuchsen in beiden Gruppen signifikant (medianer Anstieg SLD: Schwangere 17 mm; $p=0,0026$/Kontrollgruppe 12 mm; $p=0,0004$). Die Differenz in der Zunahme der SLD war nicht signifikant ($p=0,48$), obwohl einzelne kutane Neurofibrome der Schwangeren ein Tumorwachstum zeigten (>20%/Jahr). NF-1-assoziierte Symptome und subjektives Tumorwachstum waren in schwangeren Patientinnen erhöht.

Schlußfolgerungen Schwangerschaft hat keinen signifikanten Einfluss auf das Wachstum von PNF. Das Wachstum von NF unterscheidet sich während der Schwangerschaft nicht von dem in einer Kontrollgruppe. Singuläre NF können einen signifikanten Wachstumsschub während der Schwangerschaft zeigen und NF-1 assoziierte klinische Symptome treten in der Schwangerschaft vermehrt auf.

WISS.6 Prospektiver Vergleich der Ganzkörper-MRT und der 18F-FDG PET/MRT beim primären N- und M-Staging von Brustkrebspatientinnen

Autoren Sawicki L[1], Kirchner J[1], Bruckmann N[1], Buchbender C[1], Martin O[1], Herrmann K[2], Umutlu L[3], Antoch G[1]
Institute 1 Universitätsklinikum Düsseldorf Institut für Diagnostische und Interventionelle Radiologie, Düsseldorf; **2** Universitätsklinikum Essen Klinik für Nuklearmedizin, Essen; **3** Universitätsklinikum Essen Institut für Radiologie und Neuroradiologie, Essen
DOI 10.1055/s-0040-1703138

Zielsetzung Vergleich der diagnostischen Performance der Ganzkörper-MRT und der 18F-FDG PET/MRT beim N- und M-Staging von neu diagnostiziertem Brustkrebs.

Material und Methoden 104 Patientinnen mit neu diagnostiziertem, histologisch gesichterten Brustkrebs wurden prospektiv eingeschlossen und mittels Ganzkörper 18F-FDG PET/MRT untersucht. Die PET/MRT und MRT wurden separat

hinsichtlich Anzahl, Lokalisation und Dignität (maligne/benigne) von gefundenen Läsionen sowie der diagnostischen Sicherheit (5-Punkte Skala) von 2 Readern ausgewertet. Das N- sowie M-Stadium wurde gemäß der 8. Edition des American Joint Committee on Cancer Staging Manual erhoben. Für die meisten Läsionen diente die Histopathologie als Referenzstadard. Die übrigen Läsionen wurden radiologisch nachkontrolliert. Mittels McNemar chi^2 Test wurde untersucht, ob die Stagingunterschiede signifikant waren. Unterschiede bei der diagnostischen Sicherheit wurden mit einem Wilcoxon Test statistisch untersucht.

Ergebnisse Mit der MRT konnte das N-Stadium bei 74 der 104 Patientinnen (71.2 %) mit einer Sensitivität von 62.3 % und einer Spezifität von 88.2 % bestimmt werden. Entsprechend gelang dies mit der PET/MRT bei 86 der 104 Patientinnen (82.7 %) mit 75.5 % bzw. 92.2 %, was eine signifikant bessere Genauigkeit der PET/MRT im N Staging ergab ($p < 0.002$). Das M-Stadium wurde mittels MRT und PET/MRT bei 100 of 104 Patienten (96.2 %) korrekt erkannt und beide Modalitäten fanden korrekterweise Fernmetastasen bei 7 Patienten. Falsch-positive Befunde für Fernmetastasen wurden jeweils bei 4 Patientinnen erhoben (4.1 %). In der läsionsbasierten Auswertung der Lymphknoten- und Fernmetastasen zeigte die PET/MRT eine signifikant bessere Genauigkeit als die MRT ($p = 0.001$). Zudem wies die PET/MRT eine signifikant höhere diagnostische Sicherheit bei der Beurteilung der Läsionen (benigne vs. maligne) auf.

Schlußfolgerungen Die 18F-FDG PET/MRT ist der alleinigen MRT im N- und M-Staging bei Patientinnen mit neu diagnostiziertem Brustkrebs signifikant überlegen.

WISS.3 Pulmonary Function and Abdominal Adiposity: Associations based on Whole-Body MR Imaging in a Population-based Cohort

Autoren von Krüchten R[1], Rospleszcz S[2], Karrasch S[3], Schulz H[4], Peters A[5], Bamberg F[1], Schlett C[1]

Institute 1 Universitätsklinik Freiburg Diagnostische und interventionelle Radiologie, Freiburg; 2 Helmholtz Center Munich Institute of Epidemiology, Munich; 3 Helmholtz Center Munich Institute of Epidemiology, Munich; 4 Helmholtz Center Munich Institue of Epidemiology, Munich; 5 Helmholtz Center Munich Institute of Epidemiology, Munich

DOI 10.1055/s-0040-1703139

Zielsetzung To explore the association between MR-based measures of pulmonary function in obstructive and restrictive lung diseases and hepatic fat content, visceral (VAT), and subcutaneous (SAT) adipose tissue in a population-based cohort.

Material und Methoden Our study subjects underwent whole-body MRI and pulmonary function test as part of the KORA FF4 cohort study. Based on MRI, VAT was derived semi-automatically from T1-DIXON through an in-house algorithm, while hepatic fat content was determined as proton density fat fraction (PDFF; log transformed for all analysis). Using multivariate linear regression (adjusted for age, sex, BSA, smoking, diabetes, hypertension, pack-years, obesity [BMI ≥30]), fat parameters were associated with spirometrically-measured parameters of forced vital capacity (FVC) as a measure for restrictive lung disease and forced expiratory volume in 1 second (FEV1) for obstructive lung disease.

Ergebnisse A total of 203 subjects presented a mean FVC of 4.2±1.0L and FEV1 of 3.1±0.8L/s, as well as a mean VAT of 4.8±2.7L, mean SAT of 8.1±3.4L and a median hepatic fat content of 4.7% [IQR 2.9, 13.1]. VAT (0.13-□, p=0.03) and SAT (0.26-□, p<0.001), but not hepatic fat content (p=0.52) were inversely associated with FEV1. In contrast, FVC was inverse associated with VAT (0.27 □, p<0.001), SAT (0.41 □, p<0.001) and hepatic fat content (0.17 □, p=0.002). Interestingly, the Tiffeneau index (FEV1/FVC) demonstrated a positive association (e.g. 2.46□, p<0.001), which was driven by a stronger effect on FVC than on FEV1.

Schlußfolgerungen There was an inverse association between VAT and SAT compared to both FEV1 and FVC, possibly related to the mechanical impact of abdominal fat on diaphragmatic mobility. Hepatic fat content was inversely associated with FVC, but unrelated to diaphragmatic mechanics. Utilizing the Tiffeneau index alone, could therefore be misleading.

WISS.5 Genotyp-Phänotyp-Korrelation in Neurofibromatose Typ 1: Die vollständige Deletion des NF1-Gens (Typ 1) führt zu hoher Tumorlast und erhöhtem Tumorwachstum in Betroffenen

Autoren Well L[1], Döbel K[2], Farschtschi S[3], Mautner V[4], Adam G[5], Salamon J[6]

Institute 1 Universitätsklinikum Hamburg-Eppendorf Klinik und Poliklinik für diagnostische und interventionelle Radiologie und Nuklearmedizin, Hamburg; 2 Univeristätsklinikum Hamburg Eppendorf Klinik und Poliklinik für Diagnostische und Interventionelle Radiologie und Nuklearmedizin, Hamburg; 3 Universitätsklinikum Hamburg Eppendorf Klinik und Poliklinik für Neurologie, Hamburg; 4 Univiersitätsklinikum Hamburg Eppendorf Klinik und Poliklinik für Neurologie, Hamburg; 5 Universitätsklinikum Hamburg Eppendorf Klinik und Poliklinik für Diagnostische und Interventionelle Radiologie und Nuklearmedizin, Hamburg; 6 Universitätsklinikum Hamburg Eppendorf Klinik und Poliklinik für Diagnostische und Interventionelle Radiologie und Nuklearmedizin, Hamburg

DOI 10.1055/s-0040-1703140

Zielsetzung Neurofibromatose Typ-1 (NF1) ist ein autosomal-dominant vererbtes Tumor-Prädispositionssyndrom und Patienten entwickeln große plexiforme (PNF) oder kutane (NF) Neurofibrome. Hohe Tumorlast und Tumorwachstum stellen Indikatoren für bösartige Transformation der PNF dar und große Deletionen des NF1-Gens und seiner flankierenden Region (Typ-1-Deletion) führen zu schwereren Manifestationen von NF1 im Vergleich zu NF1 Erkrankungen, die durch kleinere, intragene Mutationen verursacht werden. Daher war der Zweck unserer Studie, die Tumorlast und das Tumorwachstum von Patienten mit Typ-1-Deletion zu evaluieren und diese mit NF1-Patienten ohne große Deletionen des NF1-Gens (Non-Typ-1-Patienten) zu vergleichen.

Material und Methoden Es wurden retrospektiv Ganzkörper-MRT-Untersuchungen (1,5T; T1w TSE coronal, T2w TIRM coronal, T2w HASTE TIRM axial und T2w TSE sagittal) von Typ-1-Patienten und einem alters- und geschlechtsangepassten Kollektiv von Non-Typ-1-Patienten (beide n=38; 20 männlich vs. 18 weiblich; mittleres Alter: Deletion 26,2 Jahre vs. Nicht-Deletion 25,4 Jahre) ausgewertet. Alle Patienten erhielten Follow-up-MRTs (mittlere beobachtete Zeitspanne: Deletion 6,3 vs. Non-Deletion 5,5 Jahre). Die Patienten wurden zudem in altersabhängige Untergruppen eingeteilt (0-10; 11-18; 19-49; ≥ 50 Jahre). Das Ganzkörper Tumorvolumen wurde semiautomatisch ermittelt (MedX) und das Tumorwachstum im Verlauf berechnet.

Ergebnisse NF1-Patienten mit Typ-1-Deletionen zeigten eine signifikant höhere Tumorlast (mittleres Volumen 884,8 ml) verglichen mit Non-Typ-1-Patienten (mittleres Volumen 357,1 ml; p=0,0087) sowie ein erhöhtes Tumorwachstum (mittleres Wachstum/Jahr: Deletion 61,4 ml vs. Nicht-Deletion 9,2 ml; p<0,0001). Tumorlast und Tumorwachstum in Typ-1-Patienten waren in allen Altersgruppen signifikant erhöht (alle p<0,05).

Schlußfolgerungen Große Typ-1 Deletionen des Neurofibromin Gens führen in NF1 Patienten zu einer hohen Tumorlast und einem erhöhten Tumorwachstum.

Gastro- und Abdominaldiagnostik

WISS.7 Entwicklung von Gallengangsveränderungen und leberspezifischer Laborwerte während der ersten 3 Monate nach irreversibler Elektroporation maligner Lebertumoren

Autore Bäumler W[1]

Institut 1 Universitätsklinikum Regensburg Institut für Röntgendiagnostik, Regensburg

DOI 10.1055/s-0040-1703141

Zielsetzung Evaluation der Inzidenz und der Entwicklung von Gallengangsveränderungen angrenzend an das Ablationsareal während der ersten 3 Monate nach perkutaner irreversibler Elektroporation (IRE) bei Patienten mit malignen

Lebertumoren und Identifikation assoziierter Veränderungen leberspezifischer Laborwerte.

Material und Methoden Nach IRE von 59 malignen Lebertumoren wurden die Gallengänge von 42 Patienten, die innerhalb eines Radius ≤ 1.0 cm des IRE-Ablationsareals lokalisiert waren, anhand prä- und postinterventionell (1-3 Tage, 6 Wochen und 3 Monate nach der IRE) durchgeführter, hepatozytenspezifischer-kontrastmittelgestützter MRT-Bildgebung untersucht. Zusätzlich erfolgte die Untersuchung der alkalischen Phosphatase (AP), des Serumbilirubins (SB) und die Korrelation der Werte mit etwaigen Gallengansveränderungen.

Ergebnisse 77 Gallengänge wurden innerhalb eines Radius von 1.0 cm des Ablationsareals identifiziert: 57 waren durch den Ablationsdefekt ummauert, 15 grenzten direkt daran an und 5 waren innerhalb eines Radius von 0.1-1.0 cm lokalisiert. Während der ersten 3 Monate nach IRE wurden 35 (45.5 %) Gallengangsverletzungen (Stenose, n=20; Dilatation, n=13; Biliom, n=2) beobachtet. 3 Gallengangsstenosen wurden erstmalig 6 Wochen, 3 Weitere erstmals 3 Monate nach IRE nachgewiesen. 18 Gallengangsveränderungen (Dilatation: n=8; Stenose: n=8; Biliom: n=2) wiesen während der ersten 6 Wochen nach IRE eine spontane Remission auf, während sich die Dilatation eines Gallengangs 3 Monate nach IRE spontan zurückbildete. 3 Monate nach der Intervention zeigten 17 Patienten erhöhte Werte der AP und 9 Patienten eine Erhöhung ihres SB, jedoch ohne signifikanten Zusammenhang zu Veränderungen der Gallenwege.

Schlußfolgerungen Nach IRE maligner Lebertumoren können Dilatationen und insbesondere Stenosen der Gallengänge Langzeitkomplikationen darstellen. AP und SB können über einen längeren Zeitraum erhöhte Werte aufweisen, ohne dabei in einem direkten Zusammenhang mit etwaigen postinterventionellen Gallengangsveränderungen zu stehen.

WISS.6 Inzidenz und Entwicklung venöser Thrombosen während der ersten 3 Monate nach irreversibler Elektroporation maligner Lebertumoren

Autore Bäumler W[1]

Institut 1 Universitätsklinikum Regensburg Institut für Röntgendiagnostik, Regensburg

DOI 10.1055/s-0040-1703142

Zielsetzung Evaluation der Inzidenz und der Entwicklung venöser Thrombosen angrenzend an das Ablationsareal während der ersten 3 Monate nach perkutaner irreversibler Elektroporation (IRE) bei Patienten mit malignen Lebertumoren und Identifikation potenziell assoziierter Risikofaktoren.

Material und Methoden 198 Venen (82 Patienten), die innerhalb eines Radius ≤ 1.0 cm des Ablationsareals der 106 Tumoren lokalisiert waren, wurden prä- und postinterventionell (1-3 Tage, 6 Wochen und 3 Monate nach IRE) anhand kontrastmittelgestützter MRT-Bildgebung untersucht. Betrachtet wurde der Gefäßdurchmesser und das Auftreten von Thrombosen. Des Weiteren wurden potenzielle Zusammenhänge zwischen venösen Thrombosen und klinischen Merkmalen mit Hilfe eines binären logistischen Regressionsmodells analysiert.

Ergebnisse 25 (30.4 %) der 82 Patienten wiesen 62 venöse Komplikationen auf. Thrombosen repräsentierten hierbei den Hauptanteil aller Komplikationen (n=44; 71.0 %), gefolgt von stenotischen Gefäßveränderungen (n=18; 29.0 %). 16 (36.4 %) aller Thrombosen konnten innerhalb der ersten 3 Tage nach IRE festgestellt werden. 22 Thrombosen (50.0 %) traten erstmals 6 Wochen nach der Intervention auf, während 6 Thrombosen (13.6 %) erstmalig 3 Monate nach der IRE beobachtet wurden. 5 Thrombosen zeigten eine spontane Remission zwischen der 6-Wochen- und der 3-Monats-Verlaufskontrolle. Aus 5 (25.0 %) der 20 stenotischen Gefäßveränderungen entwickelten sich spontan Thrombosen (6 Wochen nach IRE: n=3; 3 Monate nach IRE: n=2). Ein geringer Gefäßdurchmesser (p=0.011) und postinterventionell aufgetretene stenotische Gefäßveränderungen (p=0.003) waren unabhängig mit postinterventionellen spätauftretenden Thrombosen assoziiert.

Schlußfolgerungen Spätauftretende venöse Thrombosen kommen nicht selten nach IRE maligner Lebertumoren vor. Vorbestehende stenotische Gefäßveränderungen und ein geringer Gefäßdurchmesser stellen hierbei signifikante Riskofaktoren dar, die weitere Untersuchungen und möglichweise auch ein therapeutisches Handeln erforderlich machen.

WISS.9 Einsatz des Apparent Diffusion Coefficient (ADC) zur Differentialdiagnose von gutartigen und bösartigen fokalen Leberläsionen (FLL): Auswirkungen des Postprocessing auf die diagnostische Genauigkeit?

Autoren Dietzel M[1], Ellmann S[1], Hammon M[1], Saake M[1], Janker R[1], Uder M[1], Baltzer P[2]

Institute 1 Universitätsklinikum Erlangen Radiologisches Institut, Erlangen; **2** Allgemeines Krankenhaus Wien Universitätsklinik für Radiologie und Nuklearmedizin, Wien

DOI 10.1055/s-0040-1703143

Zielsetzung Wir untersuchten den Einfluss des Postprocessing auf die ADC-Werte von FLL.

Material und Methoden 51 konsekutive Patienten erhielten eine standardisierte multiparametrische Leber-MRT zur Beurteilung von FLL (1,5T: T2, dynamisch T1 ± Gd-EOB-DTPA; DWI: breath-hold EPI: TR/TE: 2100/62 ms, b0/b800). Referenzstandard (RS): Histologie und/oder bildgebende Nachbeobachtung (>24 Monate). Die Rescan-Reliabilität von ADC-Werten wurde durch Doppelmessungen von DWI Sequenzen untersucht (ADC1/ADC2). FLL wurden in dynamischen T1-Scans von 2 erfahrenen, geblindeten Auswertern prospektiv im Konsens identifiziert. Jede FLL wurde mit einer standardisierten Region of Interest (ROI) Messung bewertet (automatisierter ROI-Transfer ± manuelle Justage). Zwei ADC-Metriken wurden untersucht: A) ADCa (Proprietäre Scanner-Software) B) ADCb (etablierte Open-Source-Methode) Somit standen 4 ADC-Werte zur Verfügung, um jede FLL zu charakterisieren (ADC1a, ..., ADC2b). Diese wurden nach dem RS stratifiziert (benigne/maligne-FLL) und intraindividuell verglichen (Friedman-Test, Bland-Altmann-Plot, Area under the ROC Curve/AUC, AUC-Vergleich; alpha=5%).

Ergebnisse In 44 Patienten wurden 87 FLL in nicht-zirrhotischen Lebern diagnostiziert (maligne/benigne : 42/45, Ø-Alter: 64 Jahre). Die Analyse der Rescan-Reliabilität ergab keinen systematischen und/oder proportionalen Bias (P=0,28-0,33). In malignen FLL lag bei ADC1 und ADC2 (mittlere Differenz: 0,60 und 0,57×10-3 mm2/s) ein systematischer (P<0,001) sowie proportionaler Bias vor (P<0,05), wenn ADCa anstelle von ADCb verwendet wurde. Dieser Bias lag bei gutartigen FLL nicht vor (P=0,88). Dies hatte Auswirkungen auf die diagnostische Genauigkeit: Die größten Unterschiede ergaben sich hierbei zwischen ADC1a (AUC=0,79) und ADC1b (AUC=0,71; P=0,004).

Schlußfolgerungen Wir identifizierten einen signifikanten Einfluss des Postprocessing auf die ADC-Werte von FLL. Dies bedingte eine variable diagnostische Genauigkeit des ADC in Abhängigkeit von der gewählten Postprocessing-Methode.

WISS.5 Hepatische alveoläre Echinokokkose: Der Zusammenhang zwischen CT-Morphologie und entzündlicher Aktivität in der PET deutet auf eine sequentielle Evolution der Läsionen hin

Autoren Gräter T[1], Shi R[2], Schmidberger J[3], Beer A[4], Beer M[2], Henne-Bruns D[5], Andreas H[5], Barth T[6], Grimm J[6], Kratzer W[3], Grüner B[7]

Institute 1 Universitätsklinikum Ulm Klinik für Diagnostische und Interventionelle Radiologie, Ulm; **2** Diagnostische und Interventionelle Radiologie, Ulm; **3** Medizinische Klinik I, Ulm; **4** Nuklearmedizin, Ulm; **5** Allgemein- und Visceralchirurgie, Ulm; **6** Pathologie Ulm; **7** Medizinische Klinik III, Ulm

DOI 10.1055/s-0040-1703144

Zielsetzung Ziel war es, die quantifizierte PET-Aktivität als Ausdruck der entzündlichen Reaktion von Läsionen bei hepatischer alveolärer Echinokokkose (AE) im Zusammenhang mit ihrer CT-Morphologie zu bewerten.

Material und Methoden 18-FDG PET/CT-Untersuchungen von 51 unbehandelten Patienten mit hepatischer AE wurden nach der "Echinococcus multilocularis Ulm classification for computed tomography" (EMUC-CT) klassifiziert. EMUC-CT definiert neben der Primärmorphologie einer Läsion ein Kalzifikationsmuster. AE-Läsionen wurden danach eingeteilt, ob die umgebende PET-Aktivität erhöht war oder nicht. Eine erhöhte PET-Aktivität wurde anhand des "standardised uptake value" (SUV) quantifiziert.

Ergebnisse Es zeigte sich eine signifikant niedrigere PET-Aktivität von Typ-IV-Läsionen im Vergleich zu den anderen Läsionstypen und für die Kalzifikationsmuster eine ebenfalls Typ-IV-assoziierte signifikant niedrigere PET-Aktivität bei Läsionen ohne Verkalkungen im Vergleich zu Läsionen mit zarten, fokalen oder diffusen Kalzifikationen. SUVs nach Primärmorphologie zeigten statistisch signifikante Unterschiede zwischen Typ IV und Typ I (1,8±2,2 versus 6,5±38; p=0,0009), Typ IV und Typ II (1,8±2,2 versus 6,1±3,1; p=0,0019) sowie Typ IV und Typ III (1,8±2,2 versus 6,6±4,4; p=0,0069). Vergleiche zwischen Typ I, Typ II und Typ III zeigten keine signifikanten Unterschiede (p>0,05). In Bezug auf die Verkalkungsmuster waren die höchsten SUVs insgesamt in Läsionen mit zarten Kalzifikationen zu verzeichnen.

Schlußfolgerungen Typ-IV-Läsionen scheinen einem frühen Stadium der Erkrankung zu entsprechen. Da die Typen I, II und III deutlich höhere SUVs aufweisen als der Typ IV, sind diese Typen vereinbar mit verschiedenen Stadien weiter fortgeschrittener Läsionen, deren Aktivität sich an den Rändern befindet und eine weitere Ausdehnung ermöglicht. Läsionen mit zarten Kalzifikationen zeigen die höchte Entzündungsaktivität. Die daraus resultierenden therapeutischen Konsequenzen sollten Gegenstand weiterer Studien sein.

WISS.3 Leberzyste und zystoide Läsion bei hepatischer alveolärer Echinokokkose: eine retrospektive Kohortenstudie mit Hounsfield-Analyse

Autoren Gräter T[1], Engler A[2], Schmidberger J[3], Grimm J[4], Hillenbrand A[5], Grüner B[6], Kratzer W[7], Beer A[8], Henne-Bruns D[9], Barth T[10], Shi R[2], Beer M[2]

Institute **1** Universitätsklinikum Ulm Klinik für Diagnostische und Interventionelle Radiologie, Ulm; **2** Diagnostische und Interventionelle Radiologie, Ulm; **3** Medizinische Klinik I, Ulm; **4** Institut für Pathologie Ulm; **5** Allgemein- und Visceralchirurgie, Ulm; **6** Innere Medizin III; **7** Innere Medizin I, Ulm; **8** Nuklearmedizin; **9** Allgemein- und Visceralchirurgie; **10** Pathologie Ulm

DOI 10.1055/s-0040-1703145

Zielsetzung Die Alveolare Echinokokkose (AE) ist eine seltene Zoonose, die durch das Larvenstadium des Fuchsbandwurms (Echinococcus multilocularis) verursacht wird. AE betrifft die Leber in etwa 98%. AE-Läsionen haben verschiedene bildmorphologische Charakteristika, die für die CT in der "Echinococcus multilocularis Ulm classification for computed tomography" (EMUC-CT) beschrieben sind. Eine dieser Eigenschaften sind zystoide Läsionen und Läsionsanteile. Ziel der Studie war es, die Dichte von Leberzysten mit zystoiden AE-Läsionen nach EMUC-CT zu vergleichen.

Material und Methoden Anhand der Bestimmung der Hounsfield Unit (HU) wurde die Dichte der zystoiden Bereiche nach EMUC-CT von n=155 hepatischen AE-Läsionen von zwei Untersuchern unabhängig innerhalb desselben CT-Schnitts ermittelt. Die Messungen wurden an zwei verschiedenen, am meisten hypodens imponierenden Stellen unter Verwendung einer definierten "Region of Interest" (ROI) durchgeführt. Die Kontrollgruppe bestand aus n=78 Leberzysten.

Ergebnisse Die HU-Messung zystoider Anteile aller EMUC-CT Typ I-IV-Läsionen (n=155) ergab einen Mittelwert von 21,8±17,6, welcher sich signifikant von dem der Leberzysten mit 2,9±4,5 unterschied (p<0,0001). Der Unterschied zwischen jedem einzelnen der AE-Typen und einfachen Leberzysten war ebenfalls signifikant. Darüber hinaus unterschieden sich die HU-Werte der zystoiden Anteile in den Typen I, II und IIIa/b und Zysten signifikant von Typ IV (p<0,0001). HU-Messungen im Typ IV erbrachten mit Abstand den höchsten Mittelwert. Es zeigte sich eine hohe Korrelation zwischen der Größe der AE-Läsion und dem Dichtewert

Schlußfolgerungen Die signifikant höhere Dichte zystoider Anteile hepatischer AE-Läsionen bietet eine gute Möglichkeit zur Differenzierung gegenüber Leberzysten. Die höchste Dichte des Typs IV passt zur Struktur dieser Läsion, die neben einer zentralen Alveole unterschiedlicher Größe als Zeichen der Vitalität, eine solide randliche Nekrose aufweisen kann. Die Messungen können Hinweise auf verschiedene Stadien der Läsionen geben.

WISS.1 Evaluation einer kameragestützten Atemnavigation in Compressed Sensing beschleunigter 3D-MRCP

Autoren Harder F[1], Lohöfer F[1], Kaissis G[1], Zoellner C[2], Kamal O[1], Katemann C[3], Hock A[2], Senegal J[2], Peeters J[2], Rummeny E[1], Karampinos D[1], Braren R[1]

Institute **1** Klinikum rechts der Isar der TU München Institut für diagnostische und interventionelle Radiologie, München; **2** Philips Healthcare Hamburg; **3** Philips Healthcare Hamburg

DOI 10.1055/s-0040-1703146

Zielsetzung Evaluation der diagnostischen Qualität einer neu entwickelten kameragestützten Atemnavigation in atemgetriggerter 3D-MRCP im 3 T MRT.

Material und Methoden 28 Patienten erhielten aufeinanderfolgend zwei Compressed Sensing (CS) beschleunigte 3D MRCP Untersuchungen (CS-Faktor 15). Diese wurden in freier Atmung durchgeführt. Die Atemtriggerung erfolgte mittels konventionellem Atemgurt (BRT) sowie kameragestützter Atemtriggerung (CRT) ohne Atemgurt. Bildqualität, Bewegungsunschärfe/-artefakte, background suppression sowie die Abgrenzbarkeit der pankreatobiliären Gangstrukturen wurden durch zwei Radiologen anhand einer 4-Punkte Skala bewertet. Die SNR wurde berechnet. Der Anstieg der Signalintensität an der Grenze des Ductus choledochus wurde mittels Linienprofil untersucht, um die Bewegungsunschärfe zu objektivieren. Darüber hinaus wurden die extrahierten Atemsignalkurven hinsichtlich Signalqualität und der Atemtriggerung analysiert.

Ergebnisse Für beide Untersuchungen betrug die Scanzeit insgesamt 72 Sekunden. Die Untersuchungen mit kameragestützter Atemtriggerung erzielten verglichen mit dem konventionellen Atemgurt signifikant bessere Ergebnisse hinsichtlich Bildqualität, background suppression, Bewegungsunschärfe/-artefakten und Abgrenzbarkeit des pankreatobiliären Gangsystems sowie eine höhere SNR (p<0.0001-0.0326). Der Grauwertanstieg an der Grenze des Ductus choledochus war in den kameragestützten Untersuchungen ebenfalls signifikant höher (slope: CRT 42.23 ± 8.74 vs. BRT 36.06 ± 8.96; % of maximum intensity/mm; paired t test p<0.0001). Die kameragestützten Signalkurven zeigten darüber hinaus eine präzisere Atemtriggerung.

Schlußfolgerungen Kameragestützte Atemtriggerung verbessert signifikant die Bildqualität und anatomische Darstellung des pankreatobiliären Gangsystems in Compressed Sensing beschleunigter 3D-MRCP verglichen mit konventioneller Triggerung mittels Atemgurt.

RK/WISS.5 Die Hersteller-Lösung für die MR-Quantifizierung von Lebereisen – Vergleich mit einer etablierten R2*-Relaxometriemethode

Autoren Henninger B[1], Plaikner M[1], Zoller H[2], Jaschke W[1], Kannengiesser S[3], Kremser C[1]

Institute **1** Medizinische Universität Innsbruck Department Radiologie, Innsbruck; **2** Medizinische Universität Innsbruck Innere Medizin, Innsbruck; **3** Siemens Healthineers Erlangen

DOI 10.1055/s-0040-1703147

Zielsetzung Prospektive Evaluierung einer Hersteller-Lösung für die MR-Quantifizierung von Lebereisen basierend auf einer 3D-Multiecho-Dixon-Sequenz mit Inline-Berechnung von R2* (qDixon) sowie einer Prototyp-Sequenz (qDixon-WIP) im Rahmen einer klinischen Studie.

Material und Methoden Patienten mit erhöhtem Serumferritin wurden einer 1.5T-MRT der Leber unterzogen, um die Eisenüberladung zu quantifizieren. Das

MR-Protokoll umfasste die folgende Sequenzen für die Berechnung von R2*: (1) eine validierte 2D-Multigradienten-Echosequenz (initiales TE 0,99ms, R2*-ME-GRE), (2) qDixon (als Teil des LiverLab-Pakets), eine 3D-Multiecho-Dixon-Sequenz mit Inline-Berechnung von R2* (initiales TE 2,38ms) und optional (3) Prototyp qDixon-WIP (initiales TE 1,04ms). Für alle Sequenzen wurden drei identische ROIs in die Leber eingezeichnet, die R2*-Werte wurden dann miteinander verglichen. Lineare Regressionsanalysen und Bland-Altman-Diagramme wurden berechnet. Zusätzlich wurde die Lebereisenkonzentration (LIC) für qDixon unter Verwendung verschiedener Kalibrierungsformeln aus der Literatur berechnet.

Ergebnisse 45/415 Patienten zeigten einen „F/W-swap" bei qDixon und wurden daher ausgeschlossen. Insgesamt wurden 369 Patienten (Durchschnittsalter 52 Jahre) eingeschlossen, in 203/369 wurde die optionale qDixon-WIP akquiriert. Es konnte eine starke Korrelation zwischen R2*-ME-GRE und qDixon gefunden werden (r^2 = 0,92, p <0,001), wobei der Bland-Altman eine mittlere Differenz von nur -4,862 1/s (SD = 21,704) ergab. Die Korrelation zwischen R2*-GRE-ME und qDixon-WIP ergab 0,95 (p <0,001), wobei Bland-Altman eine mittlere Differenz von nur -0,125 1/s (SD = 30,667) zeigte.

Schlußfolgerungen Die Hersteller-Lösung qDixon für 1.5T ist eine zuverlässige Sequenz zur Quantifizierung von Eisen in der Leber. Die Ergebnisse sind vergleichbar mit etablierten Relaxometrie-Methoden. Die Nachteile des „F/W-swaps" können durch einen neuen Prototyp dieser Sequenz beseitigt werden.

RK/WISS.4 Quantitative MRT der Leber: Erste klinische Ergebnisse zur diagnostischen Wertigkeit der extrazellulären Volumenfraktion

Autoren Kupczyk P[1], Mesropyan N[1], Isaak A[1], Endler C[1], Sprinkart A[1], Thomas D[1], Attenberger U[1], Luetkens J[1]
Institut 1 Universitätsklinikum Bonn Radiologische Klinik, Bonn
DOI 10.1055/s-0040-1703148

Zielsetzung Klinische Evaluation der hepatischen extrazellulären Volumenfraktion (EZV) in der Magnetresonanztomografie (MRT) als quantitativer diagnostischer Marker bei diffuser Lebererkrankung.

Material und Methoden In dieser prospektiven Studie wurde bei 109 Patienten (99 mit Hepatopathie/10 lebergesunde) im Rahmen klinisch indizierter MRTs bei 1,5 T ein T1-Mapping vor und 10 Minuten nach Applikation eines extrazellulären Kontrastmittels durchgeführt. Eine MR-Elastografie (MRE) diente als Referenzstandard. Die parametrischen Karten wurden mittels ROI-basierter Analyse ausgewertet und die EZV berechnet. Quantitative MRT-Daten sowie klinische Marker der Leberfunktion und -schädigung wurden einer Rangkorrelationsanalyse nach Spearman unterzogen. EZV, T1-Mapping und AST/ALT-Ratio wurden mittels ROC-Analysen auf ihr Potenzial zur Detektion einer über die MRE definierten Leberzirrhose hin untersucht.

Ergebnisse Die MRE, das native T1-Mapping und die EZV korrelierten signifikant mit dem MELD, dem Serumbilirubin, der AST, der AST/ALT-Ratio, dem INR und dem Albumin, wobei die Stärke der Assoziation bei der EZV, mit Ausnahme beim AST, stets am größten war. Verglichen mit dem nativen T1-Mapping (r=0,73) und der AST/ALT-Ratio (r=0,51) korrelierte das EZV (r=0,75) am stärksten mit der MRE (p jeweils <0,01). Zur Detektion der Leberzirrhose schnitt die EZV mit einer AUC von 0,90 (95% KI 0,83-0,96; Cutoff 32,21%, Se 85%, Sp 87%), gefolgt vom T1-Mapping (AUC 0,85, 95% KI 0,77-0,52; Cutoff 593 ms, Se 83%, Sp 75%), signifikant (p<0,01) besser ab als die AST/ALT-Ratio (AUC 0,78, 95% KI 0,69-0,88; Cutoff 1,3, Se 74%, Sp 81%).

Schlußfolgerungen Die EZV stellt eine neue, vielversprechende Größe zur Beurteilung von Lebererkrankungen dar. Insbesondere die exzellente diagnostische Wertigkeit zur Detektion der Leberzirrhose unterstreicht das Potenzial der EZV, zukünftig als nicht-invasiver quantitativer Parameter bei der Erkennung und Graduierung diskreterer struktureller Veränderungen (z.B. frühe Fibrosestadien) eingesetzt zu werden.

RK/WISS.3 Density Fat Fraction und T2* Mapping der Leber mit Compressed Sensing

Autoren Lohöfer F[1], Kaissis G[1], Müller-Leisse C[1], Karampinos D[1], Braren R[1]
Institut 1 TU München Institut für diagnostische und Interventionen Radiologie, München
DOI 10.1055/s-0040-1703149

Zielsetzung Evaluation der Proton Density Fat Fraction (PDFF) und T2* Messungen der Leber mit Compressed Sensing (CS) im Vergleich zu kombinierter paralleler Bildgebung (sensitivity encoding, SENSE).

Material und Methoden Eine 6-Echo Dixon Bildgebung der Leber wurde an 89 Patienten durchgeführt. Die erste Akquisitionsvariante verwendete eine SENSE-basierte Beschleunigung mit einem Beschleunigungsfaktor von 2.64. Die zweite Variante verwendete eine Kombination von Compressed Sense (CS) mit SENSE mit einem Beschleunigungsfaktor von 4. Die Akquisitionszeiten wurden zwischen beiden Akquisitionen verglichen. Die Messwerte von PDFF und T2* wurden separat in allen Lebersegmenten gemessen und zwischen beiden Akquisitionen verglichen.

Ergebnisse Die Scanzeit lag bei der Akquisition mit SENSE bei 14.5sek, mit Compressed Sense bei 9.3sek. Die PDFF und T2* Messwerte zeigten keine signifikanten Unterschiede zwischen beiden Akquisitionen (paired Mann-Whitney und paired t-test P>0.05 für alle Messungen). Die Akquisitionen mit Compressed Sense zeigten weniger Bewegungsartefakte (1.1%) im Vergleich zu SENSE (12.3%)

Schlußfolgerungen Compressed Sense ermöglicht eine Beschleunigung von PDFF und T2* Messungen der Leber mit konsekutiver Reduktion von Atemartefakten und ohne Beeinflussung der quantitativen Messungen.

WISS.2 MRT-basiertes Mapping des extrazellulären Volumens der Milz zur nicht-invasiven Bestimmung des Pfortaderdruckes.

Autoren Mesropyan N[1], Isaak A[1], Faron A[1], Praktiknjo M[2], Jansen C[3], Kütting D[1], Nowak S[1], Meyer C[1], Sprinkart M[1], Block W[1], Attenberger U[1], Thomas D[1], Kupczyk P[1], Luetkens J[1]
Institute 1 Universitätsklinikum Bonn Radiologische Klinik , Bonn; **2** Universitätsklinikum Bonn Medizinische Klinik I, Bonn; **3** Universitätsklinikum Bonn Medizinische Klinik I, Bonn
DOI 10.1055/s-0040-1703150

Zielsetzung Portale Hypertension ist bei Patienten mit Leberzirrhose mit dem Auftreten von Komplikationen, wie Ösophagusvarizenblutung, Aszites, hepatischer Enzephalopathie assoziiert. Die invasive Druckmessung der Pfortader eignet sich aufgrund des Risikoprofils, insbesondere bei multimorbiden Patienten, nicht zum langfristigen Monitoring. Ziel der Studie war es zu untersuchen, ob sich das extrazelluläre Volumen (ECV) der Milz zur nicht-invasiven Druckbestimmung der Pfortader eignet.

Material und Methoden In dieser prospektiven Studie wurden Patienten mit Indikation zur Anlage eines transjugulären protosystemischen Shunts (TIPS) präinterventionell mittels MRT bei 1,5 Tesla untersucht. Die T1-Relaxationszeiten der Milz und der Aorta wurden vor und 10 Minuten nach Gabe eines extrazellulären Kontrastmittels unter Verwendung einer abdominellen Modified Look-Locker Inversion recovery Sequenz bestimmt und das ECV berechnet. Die Bestimmung des Pfortaderdrucks erfolgte invasiv mittels Druckkatheter während der TIPS-Anlage. Zusätzlich wurde der portosystemische Druckgradient bestimmt.

Ergebnisse Es wurden 30 Patienten (21 Männer; Alter: 57 11 Jahre) eingeschlossen. Die Indikation für die TIPS waren therapierefraktärer Aszites (n= 23) und Ösophagusvarizenblutung (n=7). Das mittlere Zeitintervall zwischen MRT und TIPS-Anlage betrug 10 12 Tage. Das Milz ECV war signifikant mit dem Pfortaderdruck (r=0,70; P<0,001) und dem portosystemischen Druckgradienten (r=0,45; P=0,019) korreliert. Die nativen T1 Relaxationszeiten der Milz zeigten keine Korrelation mit den Druckwerten (P jeweils >0.05).

Schlußfolgerungen Bei Patienten mit fortgeschrittener Leberzirrhose war das ECV der Milz mit invasiven Druckmessungen der Pfortader korreliert. Das ECV stellt

daher einen möglichen, neuen nicht-invasivem Marker des Pfortaderdrucks dar. Weitere prospektive Studien sollten das ECV der Milz zur nicht-invasiven Druckbestimmung über eine größere Bandbreite von Druckverhältnissen untersuchen und das prädiktive Potential des potentiellen neuen Markers evaluieren.

WISS.4 Computertomografische Evaluierung und Grading von Patienten mit Neurozystizerkose im Rahmen des SOLID-Projektes in Tansania

Autoren Rüther C[1], Stelzle D[2], Schmidt V[3], Zulu G[4], Bottieau M[5], Ngowi B[6], Makasi C[7], Zimmer C[1], Winkler A[8]
Institute **1** Klinikum rechts der Isar der Technische Universität München Abteilung für Diagnostische und Interventionelle Neuroradiologie, München; **2** Klinikum rechts der Isar der Technische Universität München Abteilung für Neurologie, München; **3** University of Gent Gent, Belgien; **4** University of Zambia Lusaka, Zambia; **5** University of Oslo Centre for Global Health, Oslo, Norway; **6** Kilimanjaro Christian Medical University College Moshi, Tansania; **7** National Institute for Medical Research Dar es Salaam, Tansania; **8** Centre for Global Health University of Oslo, Oslo, Norway
DOI 10.1055/s-0040-1703151
Zielsetzung Täniasis/Zystizerkose zählt zu den vernachlässigten Tropenkrankheiten und verbreitet sich zunehmend in weiten Teilen Subsahara-Afrika. Im Falle eine Neurozystizerkose (NCC) ist dies der häufigste Grund für eine Epilepsie in Subsahara-Afrika. Das SOLID-Projekt evaluiert einen point-of-care Test (POC-Test) für die schnelle und zuverlässige Diagnose hinsichtlich einer Infektion mit T. solium und bestehender Neurozystizerkose. Es handelt sich um eine prospektive Multicenterstudie mit 3 Standorten in Tansania (Ifisi, Tukuyu und Vawawa). Eine sichere Diagnosestellung einer NCC ist aktuell nur mittels einer CT- oder MRT-Untersuchung des Kopfes möglich.

Material und Methoden Insgesamt 2600 Patient aus Epilepsie-Kliniken und Ambulanzen der drei Krankenhäuser werden mit dem POC-Test getestet. Alle mit einem positiven Test, sowie 10% der Epilepsie-Patienten mit einem negativen Test werden weiter klinisch untersucht; das beinhaltet eine detaillierte Anamnese-Erhebung, eine neurologische Untersuchung und ein kraniales CT (mit und ohne Kontrast). Die neuroradiologisch Auswertung der CT Untersuchungen erfolgt im Rahmen der festgelegten Stadieneinteilung einer Neurozystizerkose. Das vesikuläre, kolloidale und granuläre Stadium ist als aktive Form der NCC festgelegt. Typischer weise zeigt sich eine abgelaufene, inaktive NCC mit multiplen intrakraniellen Verkalkungen im Bereich der ehemaligen Zysten (nodulär-verkaltes Stadium). Eine Therapie mittels einem Anthelminthikum und einer begleitenden Steroidtherapie wird nur im aktiven Stadium und einer Nutzen-Risikoabschätzung indiziert.

Ergebnisse Im Rahmen der aktuell noch laufenden prospektiven Studie wurden bisher klinische und computertomografische Daten zu 346 Patienten erhoben. 49 Patienten zeigten eine aktive NCC mit teilweise ausgedehntesten Befunden bis zu 80 intrakraniellen Zysten. Es zeigt sich ein gemischtes Verteilungsmuster hinsichtlich intraparenchymaler, subarachnoidaler und intraventrikulärer Verteilung. Bei zwei Patienten kam es aufgrund einer intraventrikulären Lokalisation der Zysten zu eine Hydrocephalus occlusus. Das kolloidal-noduläre und granulär-noduläre Stadium zeigte sich bei jeweils einem Patienten mit entsprechender Ödembildung.

Schlußfolgerungen Seit 1970 zeigt sich eine stetig ansteigende Zahl an Neurozystizerkose-Fälle in Europa. Über die Hälfte dieser meldepflichtigen Erkrankung ist auf Migranten und Reisend außerhalb der EU zurückzuführen und nur wenige Prozentzahlen auf Reisende aus Europa. NCC ist somit eine Erkrankung die aufgrund des demografischen Wandels eine zunehmend klinische Relevanz zeigt. Neben der invasiven Computertomografie ist es Ziel dieses Projektes einen zuverlässigen Serumtest für die schnelle, positive Diagnose der NCC zu entwickeln um frühzeitig eine entsprechenden Therapie einzuleiten. Die kontrastmittelgestützte Computertomografie eignet sich zuverlässig für die Detektion und genaue Graduierung sowie Darstellung relevanter Komplikationen wie u.a. einen Hydrocephalus. Der Großteil der Patienten mit NCC zeigte vesikuläres und/oder nodulär kalzifiziertes Stadium. Kolloidal-noduläre und granulär-noduläre Stadien werden häufig nur kurzfristig bei akut symptomatischen Patienten durchlaufen und werden deswegen selten radiologisch dargestellt.

Herzdiagnostik/Gefäßdiagnostik

WISS.2 Begleitende Chronisch Venöse Insuffizienz (CVI) bei Patienten mit peripherer arterieller Verschlusskrankheit (pAVK): Begutachtet in der MR Angiografie

Autoren Ammermann F[1], Meinel F[2], Beller E[3], Busse A[3], Streckenbach F[3], Teichert C[3], Weinrich M[4], Neumann A[4], Weber M[3], Heller T[3]
Institute **1** Universitätsmedizin Rostock Rostock; **2** Institute für Diagnostische und Interkonventionelle Radiologie der Universitätsmedizin Rostock Rostock; **3** Institute für Diagnostische und Interkonventionelle Radiologie der Universitätsmedizin Rostock Rostock; **4** Abteilung für Allgemein-, Viszeral-, Gefäß- und Transplantationschirurgie Universitätsmedizin, Rostock
DOI 10.1055/s-0040-1703152
Zielsetzung Die klinische Darstellung und Symptome der peripheren arteriellen Verschlusskrankheit (pAVK) und chronisch venöser Insuffizienz (CVI) können überlappen und die Erkrankungen koexistieren. Das Ziel dieser Studie war es die Prävalenz und klinische Bedeutsamkeit einer begleitenden CVI bei Patienten mit pAVK zu untersuchen, die eine Becken-Bein Magnet Resonanz Angiografie (MRA) Untersuchung erhalten haben.

Material und Methoden Wir analysierten 180 Patienten (Median des Alters 69 Jahre, von 27 bis 91 Jahren) mit Verdacht auf oder bekannter pAVK, welche sich zwischen 2012 und 2018 einer MRA Untersuchung in unserem Klinikum unterzogen haben. MRA Bilddaten wurden neu befundet und auf das Erscheinungsbild einer CVI hin untersucht. Elektronische Patientenakten wurden in Bezug auf das Vorhandensein der Diagnose der CVI und den Fontaine Stadien der pAVK hin untersucht.

Ergebnisse Bei 38(21%) Patienten konnte ein Nachweis der CVI in der MRA erbracht werden. Nur sieben (18%) der Patienten hatten eine dokumentierte Diagnose der CVI. Patienten mit koexistierender pAVK und CVI waren durchschnittlich adipöser (Median BMI 29,7 vs. 26,3 kg/m^2, p=0,001) und wiesen einen höheren Anteil an Diabetikern (55 vs. 35%, p=0,039) auf als die Patienten ohne Anzeichen einer zusätzlichen CVI. Bei Patienten mit CVI, sank die Häufigkeit der klinischen Manifestation von distal nach proximal, wobei der Unterschenkel bei allen 38 Patienten und der Oberschenkel bei 17 Patienten (45%) betroffen war. Patienten mit pAVK und koexistierenden CVI wiesen häufiger ein Fontaine Stadium 4 auf als Patienten ohne koexistierende CVI (57% vs. 34%, Relatives Risiko 1.68, p=0.018).

Schlußfolgerungen Zeichen einer begleitenden CVI konnte bei etwa einem Fünftel der Patienten mit bekannter oder vermuteter pAVK, die ein Becken-Bein MRA erhalten haben, nachgewiesen werden. Falls eine CVI vorhanden ist, sollten diese Ergebnisse beachtet werden, da CVI die Symptome einer pAVK nachahmen oder auch hierfür mit verantwortlich sein kann.

RK/WISS.5 HIV-Patienten haben häufige und verschiedenartige Formen der kardialen Beteiligung: Einblicke in die Evaluierung mittels Kardio-MRT

Autoren Arendt C[1], Leithner D[2], Haberl A[3], Wolf T[3], Stephan C[3], Vogl T[2], Nagel E[4], de Leuw P[3], Puntmann V[4]
Institute **1** Institut für Diagnostische und Interventionelle Radiologie Universitätsklinikum Frankfurt, Frankfurt; **2** Universitätsklinikum Frankfurt Institut für Diagnostische und Interventionelle Radiologie, Frankfurt am Main; **3** Universitätsklinikum Frankfurt Medizinische Klinik II, Infektiologie/HIV, Frankfurt am Main; **4** Universitätsklinikum Frankfurt Institut für Experimentelle und Translationale Kardiovaskuläre Bildgebung , Frankfurt am Main
DOI 10.1055/s-0040-1703153

Zielsetzung Diese Studie befasst sich mit der Bestimmung der Prävalenz und den Formen von kardialen Erkrankungen mittels Kardio-MRT bei HIV-Patienten in einer gegenwärtigen Kohorte unter hochaktiver antiretroviraler Therapie.

Material und Methoden Alle prospektiv eingeschlossenen Studienteilnehmer erhielten ein standardisiertes Stress-MRT-Protokoll zur Untersuchung von Funktion, Perfusion (Regadenoson), fokalem Narbengewebe (LGE) sowie diffuser Fibrose und Ödem (T1/T2-Mapping). Blutproben wurden vor der Herz-MRT analysiert.

Ergebnisse 141 Studienteilnehmer wurden identifiziert (n=32 mit AIDS). 16 Patienten hatten zuvor dokumentierte Herzerkrankungen (n=25): Myokarditis, n=1; KHK, n=8; Herzinfarkt, n=3; Herzinsuffizienz, n=3; Arrhythmien, n=8; PFO, n=2. Die Durchschnittswerte von CRP, hs-cTnT und NT-proBNP waren 0,3±0,6mg/l, 9±18ng/l bzw. 104±229ng/l. 14 Patienten hatten eine LVEF <50%, 35 wiesen eine Borderline-EF auf (50-55%). Myokardiales LGE wurde in 28 Patienten gefunden: 16 Patienten mit nicht-ischämischem, 11 mit ischämischem und 1 mit beiden Mustern. Zwei Patienten zeigten relevante induzierbare Ischämie, wohingegen 23 das Muster einer mikrovaskulären Dysfunktion boten. 72 Patienten hatten diffuse Fibrose, 25 zeigten eine aktive Entzündung. Erhöhtes natives T1 und T2 war signifikant assoziiert mit erniedrigter (<350/µl) aktueller und initialer CD4-Zahl (χ^2=5.317,p=0.021; χ^2=3.841,p=0.050), und mit dem AIDS-Stadium (χ^2=4.949,p=0.026). Native T2-Werte zeigten eine signifikante Korrelation mit der initialen CD4-Zahl (r=-0.252,p=0.008) und dem aktuellen NT-proBNP (r=0.190,p=0.030), nicht aber mit den übrigen Laborwerten.

Schlußfolgerungen HIV-Patienten haben häufige und verschiedenartige Formen der kardialen Beteiligung, wobei die myokarditische Form vorherrscht. Relevante Ischämie ist im Vergleich zur mikrovaskulären Dysfunktion seltener zu finden. Unsere Ergebnisse betonen die Rolle zur genaueren Phänotypisierung von kardialen Erkrankungen durch chronische Entzündung, welche eine personalisierte Therapie erfordern könnten.

WISS.6 Intraindividueller Vergleich der Aortenwurzeldiameter bei 1.5T versus 3T mittels 2D SSFP MR-Bildgebung zum Monitoring von Patienten mit Marfan Syndrom

Autoren Avanesov M[1], Weinrich J[1], Sinn M[1], Lenz A[1], Von Düring F[1], Warncke M[1], Tahir E[1], Henes F[1], Von Kodolitsch Y[2], Adam G[1], Bannas P[1]

Institute 1 Universitätsklinikum Hamburg-Eppendorf Klinik und Poliklinik für Diagnostische und Interventionelle Radiologie und Nuklearmedizin, Hamburg; **2** Universitätsklinikum Hamburg-Eppendorf Universitäres Herz- und Gefäßzentrum UKE, Hamburg

DOI 10.1055/s-0040-1703154

Zielsetzung Präzise MR-basierte Messungen des Aortendiameters spielen eine entscheidende Rolle bei der Beurteilung des aortalen Lumenwachstums/der Aneurysmabildung bei Patienten mit Marfan-Syndrom (MFS). Aufgrund fehlender vergleichender Studien der Aortendiameter bei unterschiedlichen Feldstärken, haben wir die intraindividuelle Bildqualität, Bildartefakte, Kontrast-Rausch-Verhältnis (CNR) und Genauigkeit von Aortenwurzeldiametern bei 1,5T vs. 3T bei MFS-Patienten verglichen.

Material und Methoden Bei 40 MFS-Patienten wurden retrospektiv Aortendiameter mit einer EKG-getriggerten 2D-SSFP MRA bei 1,5T und 3T vor (n=24) und nach einer Aortenwurzeloperation (n=16) von 2 Untersuchern auf parasagittalen Bildern vermessen. Es wurden die Gesamtbildqualität (exzellent; moderat;reduziert;schlecht) und der Grad der Bildartefakte (keine Artefakte; geringe Artefakte; mittlere Artefakte;ausgeprägte Artefakte) auf einer Vierpunkt-Likert-Skala evaluiert. Zusätzlich wurde semiautomatisch das CNR in der aortalen Gefäßwand gemessen.

Ergebnisse Die Interobserver-Variabilität der Aortenmessungen war signifikant höher für Messungen am Aortenlbulbus, am sinotubulären Übergang, der mittleren aufsteigenden Aorta und proximalen absteigenden Aorta bei präoperativen MFS-Patienten (p<0,05). Es gab keinen signifikanten Unterschied in der Bildqualität und den Artefakten zwischen beiden Feldstärken bei präoperativen MFS-Patienten (p>0,05). Postoperativ war die Bildqualität und das Ausmaß der Artefakte bei 3T signifikant schlechter als bei 1,5T auf allen Aortenhöhen (p<0,05) mit Ausnahme des Aortenannulus.

Schlußfolgerungen Bei präoperativen MFS-Patienten bietet die kontrastmittelfreie 2D-SSFP MRA bei 3T eine höhere Genauigkeit der Aortendiameter im Vergleich zu 1,5T. Bei postoperativen MFS-Patienten führen metallische Implantate zu deutlich stärkeren Bildartefakten und einer reduzierten Bildqualität bei 3T gegenüber 1,5T. Daher sollte die thorakale Aorta bei präoperativen MFS-Patienten bei 3T und nach einem Aortenwurzelersatz bei 1,5T untersucht werden.

WISS.3 Isolierte Unterschenkelvenenthrombose: Prävalenz, klinische Charakteristik und Implikationen für eine Duplex Ultraschall Untersuchung

Autoren Becher M[1], Heller T[1], Beller E[1], Busse A[1], Streckenbach F[1], Teichert C[1], Kröger J[1], Weber M[1], Meinel F[1]

Institut 1 Universitätsmedizin Rostock Institut für Diagnostische und Interventionelle Radiologie, Kinder- und Neuroradiologie, Rostock

DOI 10.1055/s-0040-1703159

Zielsetzung Es gilt als umstritten, ob bei dem Verdacht auf eine tiefe Beinvenenthrombose (TVT) die Unterschenkelvenen in die initiale Ultraschall Untersuchung mit eingeschlossen werden sollen. Diese Tatsache war Anlass für uns, die Prävalenz und klinische Charakteristik von isolierten Unterschenkelvenenthrombosen zu untersuchen.

Material und Methoden Wir haben eine Kohorte von 789 Patienten (Median Alter 70 Jahre, 50,6% Frauen) im Zeitraum eines Jahres retrospektiv analysiert, die bei Verdacht auf eine TVT eine Duplex Ultraschall Untersuchung des kompletten Beinvenensystems erhalten haben. Dafür wurden radiologische Befunde zur Präsenz und Lokalisation von TVT ausgewertet. Um klinische Informationen zu sammeln, wurde elektronische Aktenrecherche durchgeführt.

Ergebnisse Eine TVT wurde bei 258 Patienten (32,7%) diagnostiziert, von denen 125 Patienten (48,4%) eine isolierte Unterschenkelvenenthrombose hatten. Diese waren am häufigsten lokalisiert in den Vv. fibulares (87 Patienten, 69,6%), den Vv. tibiales posteriores (55 Patienten, 44,0%) und den Muskelvenen (33 Patienten, 26,4%). Es gab keine Alters- oder Geschlechtsunterschiede zwischen Patienten mit isolierten Unterschenkelvenenthrombosen und Patienten mit proximaleren TVT. Isolierte Unterschenkelvenenthrombosen waren häufiger mit Beinschmerzen (38,4% vs. 24,8%, p=0,0225) assoziiert, weniger häufig mit subjektiv empfundenen Beinschwellungen (28,8% vs. 44,4%, p=0,0102) oder objektiv gemessenen Beinumfangsdifferenzen (16% vs. 29,3%, p=0,0119). Patienten mit einer isolierten Unterschenkelvenenthrombose hatten signifikant niedrigere D-Dimer-Werte als Patienten mit proximalerer TVT (Median 3,1 vs. 7,0 mg/dL, p<0,0001).

Schlußfolgerungen Isolierte Unterschenkelvenenthrombosen sind nahezu gleich häufig wie proximalere TVT. Unsere Daten unterstützen daher bei Verdacht auf eine vorliegende TVT das Durchführen einer kompletten Duplex Ultraschall Untersuchung der Beinvenen, inklusive der Unterschenkelvenen.

RK/WISS.4 Rechtsatriale Strain-Analyse bei Patienten mit chronisch thrombembolischer pulmonalen Hypertonie vor und 6 Monate nach Ballonangioplastie

Autore Bethke V[1]

Institut 1 UKGM Radiologie, Giessen

DOI 10.1055/s-0040-1703160

Zielsetzung Die RA-Strain-Werte sind signifikant niedriger bei Patienten mit CTEPH verglichen zur Kontrollgruppe. Die BPA führt neben einer signifikanten Verbesserung der RV-Funktion und der pulmonalen Hämodynamik auch zu einer signifikanten Verbesserung des RA-Strains. Analyse des RA-Strains könnte zukünftig neben der ventrikulären Strain-Analyse neue Erkenntnisse

hinsichtlich der AV- Kopplung, bei Therapiemonitoring und für die Prognose der Patienten liefern

Material und Methoden 30 Patienten mit CTEPH (mittleres Alter 63.4 Jahre), die je eine MRT bei 1.5 Tesla und einen Rechtsherzkatheter vor und 6 Monate nach BPA erhielten, wurden in die Studie eingeschlossen. Zudem wurden 30 Kontrollpatienten (mittleres Alter 56.6 Jahre) im MRT untersucht. Für alle CTEPH Patienten wurde softwaregestützt eine RA-Strain-Analyse durchgeführt, wobei der globale longitudinale und der globale radiale Strain ausgewertet wurde. Die Ergebnisse wurden mit der Kontrollgruppe verglichen sowie zur rechtsventrikulärer Funktion und der pulmonalen Hämodynamik korreliert

Ergebnisse RVEF, mPAP und PVR waren signifikant verringert nach BPA. Zudem zeigte sich eine signifikante Verbesserung der RA-Strain-Werte bei den CTEPH Patienten nach BPA bei signifikant niedrigeren RA-Strain-Werten verglichen zur Kontrollgruppe vor BPA. Des Weiteren zeigte sich eine signifikante moderate Korrelation des GR-Strains zur RVEF bei nicht signifikanten geringen Korrelationen zur pulmonalen Hämodynamik

Schlußfolgerungen Die RA-Strain-Werte sind signifikant niedriger bei Patienten mit CTEPH verglichen zur Kontrollgruppe. Die BPA führt neben einer signifikanten Verbesserung der rechtsventrikulären Funktion und der pulmonalen Hämodynamik auch zu einer signifikanten Verbesserung des RA-Strains. Wir schlussfolgern, dass eine Analyse des RA-Strains gut möglich ist und uns zukünftig neben der ventrikulären Strain-Analyse möglicherweise neue Erkenntnisse hinsichtlich der atrioventrikulären Kopplung, beim Therapiemonitoring und für die Prognose der Patienten liefern könnte

WISS.4 Kontrastverstärkte Ultra-Low-Dose-CT mit reduzierter Scan Range auf einem Dual-Source-Scanner der dritten Generation bei 0,56 mSv zur Erkennung von Lungenembolien.

Autoren Brendlin A[1], Othman A[1]

Institut 1 Radiologische Universitätsklinik Tübingen Abteilung für Diagnostische und Interventionelle Radiologie, Tübingen

DOI 10.1055/s-0040-1703161

Zielsetzung Ziel war es, die Bildqualität und diagnostische Genauigkeit eines Ultra-Low-Dose-Protokolls (ULD) mit reduzierter Scan Range bei Patienten mit Lungenarterienembolie-CT (LAE-CT) zu überprüfen.

Material und Methoden Von einem Dual-Source-Scanner der 3. Generation wurden 82 konsekutive Patienten (64 ± 16 Jahre; 45 Frauen) mit LAE-CT eingeschlossen. Realistische Low-Dose Simulationen wurden verwendet, um Datensätze bei 25% Strahlendosis ADMIRE 3 und 5 mit originaler und reduzierter Scan Range zu erzeugen. Die effektive Strahlendosis wurde verglichen. Zur quantitativen Bildanalyse wurde das Bildrauschen verglichen. Alle Datensätze wurden von drei verblindeten Radiologen unabhängig voneinander auf Bildqualität, Diagnosesicherheit, sowie Vorhandensein/Fehlen von LAE überprüft. Die diagnostische Genauigkeit der ULD-Datensätze bei originaler und reduzierter Scan Range wurde anhand von Original-Dosis-Datensätzen als Referenzstandard berechnet.

Ergebnisse Die mittlere effektive Strahlendosis des Low-Dose Protokolls mit reduzierter Scan Range entsprach bei 0,56 mSv 16% der Dosis des Standardprotokolls (3,55 mSv). Das Bildrauschen unterschied sich jeweils signifikant ($p \leq 0{,}001$) zwischen den Originaldatensätzen (20,54 ± 3,37), 25% Admire 3 (16,31 ± 2,58) und 25% Admire 5 (12,19 ± 2,71). Die Bildqualität war in jeder Kategorie sehr gut (5; IQR 4-5) mit hoher Inter-Rater-Übereinstimmung für alle Datensätze (ICC ≥ 0,814, 95%CI 0,731-0,875). Auf Patientenebene wurden alle LAE Patienten in der Low-Dose CT korrekt erkannt ohne falsch-positive oder falsch-negative Ergebnisse (Sensitivität = 1 und Spezifität = 1). Auf Segmentbasis betrugen Sensitivität und Spezifität des ULD-Protokolls mit originaler Scan Range 0,954 und 0,984, mit reduzierter Scan Range 0,947 und 0,981.

Schlußfolgerungen Die Kombination von mAs-Reduktion mit Scan Range Reduktion und iterativer Rekonstruktion ermöglicht es, die Strahlendosis von LAE-CT bei guter Bildqualität und hoher diagnostischer Genauigkeit auf bis zu 16% der Originaldosis (0,56 mSv) zu senken.

WISS.3 Vollautomatische Quantifizierung der Volumina und Funktion des linken Ventrikels in der kardialen MRT: Evaluation eines Deep-Learning basierten Algorithmus

Autoren Böttcher B[1], Beller E[1], Busse A[1], Streckenbach F[1], Weber M[1], Meinel F[1]

Institut 1 Universitätsmedizin Rostock Institut für Diagnostische und Interventionelle Radiologie, Kinder- und Neuroradiologie, Rostock

DOI 10.1055/s-0040-1703162

Zielsetzung Ziel war die Untersuchung der Leistung eines deep-learning basierten Algorithmus zur vollständig automatisierten Quantifizierung der Volumina und Funktion des linken Ventrikels in der kardialen MRT.

Material und Methoden Retrospektiv wurden Kardio-MRT Untersuchungen von 50 Patienten (74% Männer, mittleres Alter 57 Jahre) analysiert. Die häufigsten Indikationen waren vermutete oder bekannte koronare Herzerkrankung, Myokarditis oder Kardiomyopathien. An diesen Datensätzen wurde eine vollautomatische Volumetrie zur Erfassung der linksventrikulären Volumina und Funktion mittels eines deep-learning basierten Algorithmus durchgeführt. Die Analyse wurde anschließend durch einen für kardiovaskuläre Bildgebung spezialisierten Radiologen korrigiert, sofern dies nötig wurde. Zudem wurden die Aufnahmen von Ärzten manuell volumetrisch ausgewertet. Dabei wurde die benötigte Zeit erfasst. Anschließend wurden die verschiedenen Ergebnisse verglichen.

Ergebnisse Die vollautomatische volumetrische Analyse der Datensätze wurde bei allen Patienten erfolgreich in einer mittleren Zeit von 8,4 Sekunden durchgeführt. Einschließlich der Kontrolle und Korrektur durch einen Experten dauerte die Erhebung im Mittel 110 Sekunden. Die manuelle Auswertung der Datensätze benötigte im Mittel 3,5 Minuten (Facharzt) bzw. 9 Minuten (Assistent). Verglichen mit den experten-korrigierten Ergebnissen zeigt der vollautomatische Algorithmus eine mittlere Abweichung von -2,1% für das enddiastolische Volumen, +3% für das endsystolische Volumen und -7,5% für die Ejektionsfraktion. Die häufigste Abänderung betraf die Inklusion oder Exklusion von Schichten im Bereich des Apex oder der Herzbasis des linken Ventrikels.

Schlußfolgerungen Der deep-learning basierte Algorithmus erlaubt eine vollautomatische Quantifizierung der linksventrikulären Volumina und Funktion mit einer guten Genauigkeit. Für präzise Ergebnisse sind jedoch Korrekturen notwendig. Die experten-korrigierte vollautomatische Volumetrie ist im Vergleich zur manuellen Vermessung sehr viel zeitsparender.

RK/WISS.4 Sind linksatriale Divertikel und linksatriale Septumtaschen relevante anatomische Varianten in der kardialen CT? Eine Korrelationsstudie mit ischämische-typischen Veränderungen in der kranialen MRT

Autoren Celik E[1], Hickethier T[1], Pennig L[1], Laukamp K[1], Bunck A[1], Maintz D[1], Hammes J[2], Kabbasch C[1], Abdullayev N[1], Achenbach T[3]

Institute 1 Uniklinik Köln Radiologie, Köln; **2** Uniklinik Köln Nuklearmedizin, Köln; **3** St.Vinzenz Hospital Radiologie, Köln

DOI 10.1055/s-0040-1703163

Zielsetzung Ziel dieser Forschungsarbeit war es, den Zusammenhang von anatomischen Varianten im linken Vorhof, den linksatrialen Divertikeln (LAD) und linksatrialen Septumtaschen (LSSP), mit ischämie-typischen Veränderungen im Gehirn zu untersuchen.

Material und Methoden Mittels retrospektiver Datenbankanalyse wurden 174 Patienten ausgewählt, die sowohl eine kardiale Computertomografie, als auch eine MRT Untersuchung des Gehirns erhalten haben. Zwei voneinander unabhängige Radiologen werteten das Bildmaterial hinsichtlich der Präsenz von LAD und LSSP, sowie ischmämie-typischer Veränderungen des Gehirns aus.

Anschließend erfolgte eine statistische Analyse und Auswertung dieser erhobenen Daten in Korrelation mit zusätzlich relevanten klinischen Nebendiagnosen.

Ergebnisse 71 LAD (Prävalenz 41%) and 65 LSSP (Prävalenz 37%) wurden bei 174 Patienten gefunden. Die kombinierte Prävalenz betrug 10%. 26/71 Patienten mit einem LAD and 39/65 Patienten mit einem LSSP wiesen ischämie-typische Veränderungen des Gehirns auf. In der multivariaten Analyse konnte eine unabhängige Risikoerhöhung für LSSP (p = < 0,01) mit ischämie-typischen Veränderungen berechnet werden, wohingegen für die LAD (p = 0,239) dies nicht nachgewiesen werden konnte.

Schlußfolgerungen In der von uns untersuchten Patientenpopulation waren LAD und LSSP hochprävalente anatomische Strukturen im linken Vorhof. Für Patienten mit LSSP konnte eine unabhängige Risikoerhöhung für ischämie-typischen Veränderungen im Gehirn erhoben werden. Folglich sollten LSSP hinsichtlich der Risikostratifizierung für kardioembolische Schlaganfälle berücksichtigt und deren Vorkommen im kardialen CT Befund vermerkt werden.

WISS.6 Vergleich der Drehrichtung aortalen Blutflusses in gesunden Probanden und Patienten mit bikuspider Aortenklappe

Autoren Ebel S[1], Köhler B[2], Preim B[2], Behrendt B[2], Jung B[3], Lücke C[4], Krieghoff C[4], Robin G[4], Riekena B[4], Borger M[5], Lurz P[6], Grothoff M[7], Gutberlet M[7]

Institute 1 Universitätsklinik Leipzig Diagnostische und interventionelle Radiologie, Leipzig; **2** Department of Simulation and Graphics, University of Magdeburg Magdeburg; **3** Department of Diagnostic, Interventional and Paediatric Radiology, University of Bern Bern; **4** Department of Diagnostic and Interventional Radiology, University of Leipzig – Heart Centre, Leipzig; **5** Department of Cardiac Surgery, University Leipzig - Heart Centre Leipzig; **6** Department of Cardiology, University Leipzig – Heart Centre, Germany Leipzig; **7** Department of Diagnostic and Interventional Radiology, University of Leipzig – Heart Centre, Germany Leipzig

DOI 10.1055/s-0040-1703164

Zielsetzung In aktuelle Publikationen wird helikaler Blutfluss meistens in entweder rechts- (RD+) oder linkdrehend (RD-) eingeteilt. Wir postulieren, dass diese einfache Klassifikation den Verhältnisse in vivo nicht gerecht wird und es Überlappungen zwischen rechts- und linksdrehendem (RD+/-) Fluss gibt. Mittels 4D-Fluss-MRT wurden rotierende Blutvolumina in der Aorta ascendens analysiert.

Material und Methoden 40 gesunde Probanden (22 weiblich, 42±11 Jahre alt) und 10 Patienten mit bikuspider Aortanklappe (BAV) (3 weiblich, 40,4±12,0 Jahre) wurden bei 3T untersucht. Die Rotationsrichtung (RD+/RD-) und das maximale und mittlere rotierende Blutvolumen (RV) in der thorakalen Aorta wurden quantitativ erfasst.

Ergebnisse Es wurde überwiegend rechtsdrehender Blutfluss in der Aorta ascendens (p≤0.0003), descendens (p≤0.0220) und auch im Aortenbogen (p≤0.0018) gefunden. Sowohl in gesunden Probanden als auch in BAV-Patienten traten RD+/RD- immer simultan auf. Das RD+-Volumen in der Aorta ascendens war in BAV-Patienten signifikant höher als in gesunden Probanden, das mittlere RD+/RD- -Verhältniss in BAV-Patienten betrug ca. 80/20 und in gesunden Probanden ca. 60/40. Das maximale RV trat immer in der Systole auf.

Schlußfolgerungen Rechts- und linksdrehender Blutfluss treten simultan auf; eine einfache Klassifizierung in entweder RD+ oder RD- ist zur Beschreibung von physiologischem Blutfluss nicht suffizient. RV in BAV-Patienten sind signifikant höher als in gesunden Probanden.

WISS.1 BMI-adaptiertes Niedrigdosisprotokoll für CT-Aortografien zur Routinekontrolle und Detektion von Endoleckagen nach endovaskulärer Therapie: Eine prospektive intraindividuelle Vergleichsstudie

Autoren Fink M[1], Melzig C[1], Steuwe A[2], Schulz C[3], Philipp G[3], Kauczor H[1], Rengier F[1]

Institute 1 Universitätsklinikum Heidelberg Diagnostische und Interventionelle Radiologie, Heidelberg; **2** Universitätsklinikum Düsseldorf Diagnostische und Interventionelle Radiologie, Düsseldorf; **3** Universitätsklinikum Heidelberg Gefäßchirurgie und Endovaskuläre Chirurgie, Heidelberg

DOI 10.1055/s-0040-1703165

Zielsetzung Prospektiver intraindividueller Vergleich eines Niedrigdosisprotokolls mit BMI-adaptierter Strahlen- und KM-Dosis für CT-Aortografien bei Patienten nach endovaskulärer Therapie (TEVAR/EVAR) hinsichtlich Dosiseinsparung, Bildqualität und diagnostischer Genauigkeit in der Detektion von Endoleckagen.

Material und Methoden 136 Patienten (72±8 Jahre, 21 weiblich, BMI 16,9-39,2kg/m^2, 41 BMI≥30) mit elektiver CTA nach TEVAR/EVAR und identischem Behandlungszustand in der CT-Voruntersuchung wurden 12/2017-08/2019 prospektiv eingeschlossen. Die Akquisition erfolgte auf einem 128-Zeilen-CT mit folgenden Parametern (BMI <30/≥30): 41/50ml KM verdünnt mit 10/12ml NaCl (14,5/17,4g Jod) und 3,7/4,1ml/s; arterielle Phase mit 80/100kV und 210/123ref.mAs; Dual Energy-Spätphase mit 80/100kV und 180/91ref.mAs mit jeweils Sn140kV und 70ref.mAs. Aus der Spätphase wurden virtual non-contrast (VNC)-Bilder rekonstruiert. Als Vergleich diente das Routineprotokoll der CT-Voruntersuchung mit automatischer Röhrenspannungs- und Röhrenstromwahl, 239ref.mAs bei 80kV, 90ml unverdünntem KM (31,5g Jod) und 40ml NaCl-Bolus mit 4ml/s.

Ergebnisse Endoleckagen zeigten sich bei 17,6% der Patienten (davon 8,3% Typ 1, 79,2% Typ 2, 12,5% Typ 3). Sensitivität, Spezifität, PPV und NPV der Niedrigdosis-CT für die Detektion einer Endoleckage betrugen 96%, 100%, 100% und 98%. Der CTDIvol lag bei BMI<30/≥30: 2.8±0.2/5.1±0.5mGy (arterielle Phase) und 5.6±0.6/6.4±0.7mGy (Spätphase); die Bildqualität betrug 4.8±0.4/4.5±0.5 (5-Punkt-Likert-Skala) mit mittlerer HU 352±65/297±55 und mittlerer CNR 10.4±3.2/8.6±2.6. Gegenüber dem Routineprotokoll konnte eine signifikante Dosisreduktion erzielt werden (BMI<30/≥30): CTDIvol-Einsparung 4,3 ±3,2/4,7±3,3mGy (34/30%, p<0.001); KM-Dosis-Einsparung 49/40ml (54/44%, p<0.001).

Schlußfolgerungen Das BMI-adaptierte Niedrigdosisprotokoll ermöglicht erhebliche Einsparungen der Strahlungs- und KM-Dosis bei erhaltener Bildqualität und diagnostischer Genauigkeit in der Detektion von Endoleckagen für normalgewichtige und adipöse Patienten.

RK/WISS.10 Differenzierung hypertensiver und hypertropher Kardiomyopathie mittels MRT

Autoren Gassenmaier S[1], Greulich S[2], Klingel K[3], Nikolaou K[1], Brendel J[1], Müller K[2], Ruff C[1], Krumm P[1]

Institute 1 Eberhard-Karls-Universität Tübingen Department für Diagnostische und Interventionelle Radiologie, Tübingen; **2** Eberhard-Karls-Universität Tübingen Abteilung III Kardiologie und Kardiovaskuläre Erkrankungen, Tübingen; **3** Eberhard-Karls-Universität Tübingen Allgemeine und molekulare Pathologie, Tübingen

DOI 10.1055/s-0040-1703166

Zielsetzung Ziel dieser Studie war zu untersuchen, ob mittels kardialer Magnetresonanztomografie (MRT) einschließlich Late Gadolinium Enhancement (LGE) eine Unterscheidung zwischen histologisch gesicherter hypertensiver und hypertropher Kardiomyopathie (KMP) getroffen werden kann.

Material und Methoden 33 Patienten (8 weiblich) mit einem mittleren Alter von 51 ± 17 Jahren, die sich zwischen 2008 – 2018 bei unklarer KMP einer endomyokardialen Biopsie sowie einer kardialen MRT unterzogen hatten, wurden in diese

retrospektive, monozentrische Studie eingeschlossen. Es wurden ausschließlich Patienten mit einer histologisch gesicherten hypertensiven (n=20) sowie hypertrophen (n=13) KMP eingeschlossen. 1,5 T MRT Bilder wurden durch zwei Radiologen sowie einem Kardiologen in Konsensus und gegenüber der Histopathologie verblindet bezüglich kardialer Morphologie, Funktion sowie LGE analysiert.

Ergebnisse Die linksventrikuläre myokardiale Septumdicke betrug 12,1 ± 2,1 mm bei hypertensiver und 16,6 ± 3,5 mm bei hypertropher KMP (p=0,001). Die mittlere Ejektionsfraktion war bei Patienten mit hypertensiver KMP signifikant niedriger mit 35,9 ± 13,0 % im Vergleich zu 50,9 ± 17,6 % bei hypertropher KMP (p=0,0114). Full intensity LGE wurde in 5 Patienten mit hypertensiver sowie in 5 Patienten mit hypertropher KMP gefunden. Hierbei waren bei hypertensiver KMP 2,6 ± 1,1 Segmente und bei hypertropher KMP 4,0 ± 2,6 Segmente betroffen (p=0,387). Es zeigte sich bei hypertropher KMP eine stärkere Affektion der betroffenen Segmente mit einem relativen Enhancement innerhalb der betroffenen Segmente von 25,8 ± 9,6 % versus 18,7 ± 14,6 % bei hypertensiver KMP (p=0,175).

Schlußfolgerungen Hypertensive sowie hypertrophe KMP können in der kardialen MRT ähnlich erscheinen und sich nur in wenigen Parametern unterscheiden, wenn nur eine gering erhöhte Myokarddicke besteht. Morphologische sowie funktionelle Parameter können in der Differenzierung hilfreich sein, ohne jedoch einen klaren Cut-off Parameter zur Unterscheidung zu liefern.

WISS.10 Dynamische quantitative Jod-Perfusionsmessung mittels spektraler Computertomografie im Schweinemodell

Autoren Hammel J[1], Pfeiffer D[1], Schmitt H[2], Prevrhal S[2], Baragona M[3], Pfeiffer F[4]

Institute 1 Klinikum rechts der Isar Institut für Diagnostische und Interventionelle Radiologie, München; 2 Koninklijke Philips N.V. Hamburg; 3 Koninklijke Philips N.V. Utrecht; 4 Lehrstuhl für Biomedizinische Physik Garching Forschungszentrum

DOI 10.1055/s-0040-1703167

Zielsetzung Entwicklung und erste Validierung eines Algorithmus zur quantitativen Bestimmung der myokardialen Perfusion mittels spektraler Computertomografie in einem Schweinemodell.

Material und Methoden Die Studie wurde von einem unabhängigen Ethikkomitee genehmigt und durch die Organisation EIT Health gefördert. Ein gesundes Schwein (32 cm Durchmesser, 78 kg) wurde im spektralen CT Gerät (Dual-Layer CT, IQon, Philips Healthcare) mit einer Detektorabdeckung von 4 cm gescannt. In die Ohrvene wurde ein Gesamtvolumen von 40 ml jodhaltigem Kontrastmittel (Ultravist 300, Bayer, Bayer AG, Leverkusen, Deutschland) injiziert, was einer Konzentration von 154 mg Jod pro kg Körpergewicht entspricht. 15 Zeitpunkte wurden innerhalb von 25 Sekunden aufgenommen. Der resultierende Dosisindexes betrug 135 mGy. Mithilfe einer Gammafunktion wurde der zeitliche Verlauf der quantitativen Joddichte für jeden Voxel analytisch modelliert.

Ergebnisse Die maximale absolute Erhöhung der Joddichte ('Peak Enhancement') innerhalb des Myokards betrug 0,96 mg/ml (12,4% des Wertes in der absteigenden Aorta). Die maximale Steigung der Joddichte-Funktion (Perfusion) umfasste 0,085 mg/ml/s. Es wurde ein Jodvolumen von 29,9 mg/ml*s berechnet, was 29,4% des Volumens in der Aorta entspricht.

Schlußfolgerungen Die spektrale CT Perfusionsmessung ermöglicht die quantitative Analyse der myokardialen Perfusion mittels zeitlich aufgelöster quantitativer Joddichte-Karten.

WISS.7 T2-Mapping bei Patienten mit inoperabler chronisch thromboembolischer pulmonaler Hypertonie (CTEPH) vor und 6 Monate nach pulmonaler Ballonangioplastie (BPA)

Autoren Hasse A[1], Bethke V[1], Richter M[1], Brose A[1], Breithecker A[1], Liebetrau C[2], Wiedenroth C[3], Tello K[4], Richter M[4], Seeger W[4], Mayer E[5], Krombach G[1], Roller F[1]

Institute 1 Universitätsklinikum Gießen Klinik für Diagnostische und Interventionelle Radiologie, Gießen; 2 Kerckhoff-Klinik Kardiologie, Bad Nauheim; 3 Kerckhoff-Klinik Thoraxchirurgie, Bad Nauheim; 4 Universitätsklinikum Gießen Medizinische Klinik II, Gießen; 5 Kerckhoff-Klinik Thoraxchirurgie, Kerckhoff-Klinik

DOI 10.1055/s-0040-1703168

Zielsetzung Bei Patienten mit pulmonaler Hypertonie konnten bereits vielversprechende Korrelationen von nativem T1-Mapping zu Rechtsherzfunktion und pulmonaler Hämodynamik gezeigt werden. Erhöhte native T1-Zeiten werden dabei als Ausdruck einer myokardialen Fibrose interpretiert, wobei myokardiale Ödeme in der pathophysiologischen Kaskade lange vor Fibrose entstehen. Das Ziel unserer Studie war es deshalb Veränderungen von T2-Zeiten (Ödem) bei Patienten mit inoperabler CTEPH vor und nach BPA zu untersuchen.

Material und Methoden 30 Patienten (mittleres Alter 63,4), die jeweils eine standardisierte kardiale MRT-Untersuchung bei 1,5T inklusive T2-Mapping und eine Rechtsherzkatheteruntersuchung vor und 6 Monate nach BPA erhielten, wurden prospektiv in diese Studie eingeschlossen. Die myokardialen T2-Zeiten wurden in den rechtsventrikulären Insertionspunkten (oberer und unterer RVIP) sowie im interventrikulären Septum auf basalen Kurzachsenschnitten gemessen und mit der rechtsventrikulären Funktion (RVEF) sowie der pulmonalen Hämodynamik (mPAP und PVR) korreliert.

Ergebnisse RVEF, mPAP und PVR verbesserten sich signifikant nach BPA (p<0,0001). Für die initial erhöhten T2-Werte zeigte sich eine signifikante Reduktion nach BPA (oberer RVIP von 61,6ms ± 6,1 auf 57ms ± 4,5 und unterer RVIP von 64,4ms ± 5,6 auf 58,9ms ± 4,5; p<0,0001, Septum von 60,2ms ± 4 auf 58,9ms ± 3,9; p<0,02). Dabei zeigten sich für den unteren RVIP die besten Korrelationen zu RVEF, mPAP und PVR vor (r=-0,33, r=0,45 und r=0,45) und auch nach BPA (r=-0,16, r=0,35 und r=0,14) .

Schlußfolgerungen Nach BPA zeigte sich eine signifikante Reduktion der initial erhöhten myokardialen T2-Zeiten bei Patienten mit CTEPH. Dies legt die Anwesenheit von Ödemen neben Fibrose in mechanisch beanspruchten Myokardanteilen nahe. Zudem zeigten sich vielversprechende Korrelationen von T2-Zeiten zur Rechtsherzfunktion und pulmonaler Hämodynamik. Wir schlussfolgern daher, dass das T2-Mapping zukünftig neue Einblicke hinsichtlich Therapieerfolg, -überwachung und Prognose ermöglichen könnte.

RK/WISS.4 Charakterisierung der zirrhotischen Kardiomyopathie und deren Assoziation mit dem Schweregrad der Lebererkrankung: Eine prospektive multiparametrische kardiale und hepatische MRT-Studie

Autoren Isaak A[1], Praktinjo M[2], Jansen C[3], Dabir D[1], Faron A[1], Endler C[1], Kütting D[1], Thomas D[1], Attenberger U[1], Luetkens J[1]

Institute 1 Universitätsklinikum Bonn Radiologische Klinik, Bonn; 2 Universitätsklinikum Bonn Klinik für Innere Medizin, Bonn; 3 Klinik für Innere Medizin Universitätsklinikum Bonn, Bonn

DOI 10.1055/s-0040-1703169

Zielsetzung Die zirrhotische Kardiomyopathie stellt eine vergleichsweise unbekannte und von der Ätiologie der Leberzirrhose unabhängige Komplikation dar. Im Verlauf führt sie zur kardialen Dysfunktion und ist mit einer schlechteren Prognose assoziiert. Ziel dieser prospektiven Studie war die Ermittlung des Ausmaßes kardialer Veränderungen bei Patienten mit Leberzirrhose in der multiparametrischen Magnetresonanztomografie (mpMRT).

Material und Methoden In dieser prospektiven Studie wurden Patienten mit Leberzirrhose (n=36) ohne bekannte kardiale Erkrankungen sowie gesunde Kontrollen (n=15) mittels mpMRT bei 1,5 Tesla untersucht. Das multiparametrische Protokoll erlaubte die Bestimmung der kardialen und hepatischen T1- und T2-Relaxationszeiten (T1-R, T2-R), der kardialen und hepatischen extrazellulären Volumenfraktion (ECV), der kardialen Funktion, des Late Gadolinium Enhancements (LGE) sowie der hepatischen Steifigkeit mittels MR-Elastografie (MRE).

Ergebnisse Patienten mit Leberzirrhose zeigten im Vergleich zur Kontrollgruppe signifikant erhöhte myokardiale (native T1-R: 1013±38 ms vs. 956±19 ms, P<0,001; T2-R: 59±5 ms vs. 53±2 ms, P<0,001 ; ECV: 34±6 % vs. 27±6 %, P=0,001; LGE-Quantifizierung: 6,3±5,6 % vs. 1,4±1,1 %, P<0,001) und hepatische (native T1-R: 718±87 ms vs. 529±57 ms, P<0,001; ECV: 41±8 % vs. 27±6 %, P<0,001; Steifigkeit in der MRE: 9,8±4 kPa vs. 2±0,5 kPa, P<0,001) Marker der Gewebszusammensetzung. Alle quantitativen MRT-Parameter waren signifikant mit dem Child-Pugh-Stadium assoziiert (P<0,001 für alle Parameter).

Schlußfolgerungen Bei Patienten mit Leberzirrhose ohne bisher bekannte kardiale Vorerkrankungen konnte die mpMRT ausgeprägte fibrotische Myokardveränderungen als Hinweis für eine zirrhotische Kardiomyopathie detektieren. Die Ausprägung der Herzveränderungen war mit dem Schweregrad der Lebererkrankung assoziiert. Die mpMRT könnte dabei helfen pathologische Herzveränderungen bei Leberzirrhose frühzeitig zu identifizieren, um die Patienten einer engmaschigeren kardiologischen Kontrolle zuzuführen.

WISS.2 Zusammenhang zwischen mittels 4D-MRT-Flussmessung erhobenen quantitativen Blutflussparametern und den Matrixmetalloproteinasen MMP-2 und MMP-9 in thorakalen Aortenaneursymen

Autoren Kocher N[1], Russe M[2], Kari F[3], Bamberg F[1]
Institute **1** Universitätsklinikum Freiburg Klinik für Diagnostische und Interventionelle Radiologie, Freiburg; **2** Universitätsklinik Freiburg Diagnostische und Interventionelle Radiologie, Freiburg; **3** Universitätsklinik Freiburg Herz- und Gefäßchirurgie, Freiburg
DOI 10.1055/s-0040-1703170

Zielsetzung Die Entstehung thorakaler Aortenaneurysmen (TAA) ist multifaktoriell bedingt. Hierbei spielen die Genetik, veränderte Blutflussmuster, die Morphologie der Aortenwand sowie die Aktivität der Enzyme, die am Gewebeumbau beteiligt sind, eine wichtige Rolle. Ziel dieser translationalen prospektiven Studie war es, einen Zusammenhang zwischen den mittels 4D-MRT-Flussmessung erhobenen quantitativen Flussparametern und den am Umbau der Extrazellularmatrix (EZM) beteiligten Matrixmetalloproteinasen MMP-2 und MMP-9 bei Patienten mit bikuspider (BAV) und trikuspider Aortenklappe (TAV) zu evaluieren.

Material und Methoden 19 Patienten mit TAA wurden präoperativ mittels 4D-MRT-Flussmessung (3Tesla MRT, räumliche Auflösung: (2.0-2,4)³mm³ und zeitliche Auflösung: 20-40ms) untersucht. Es wurden die maximalen Diameter, die Wandscherstressmagnitude (WSS) und der Oszillatorische Scherindex (OSI) berechnet. MMP 2 und MMP 9 wurden in den Blutproben sowie in den intraoperativ resezierten aneurysmatischen Anteilen der Aorta mittels ELISA und Gelzymografie bestimmt. Die Gewebeproben sowie WSS und OSI wurden zusätzlich segmental für die anteriore und posteriore Kurvatur ausgewertet.

Ergebnisse Im Vergleich zu Gruppe B (n=13, TAV) konnten in Gruppe A (n=6, BAV) signifikant höhere MMP-9 Werte im Blutserum (A: 626.5±188.2ng/ml, B: 387.2±142.4ng/ml, p <0.05) sowie signifikant höhere MMP-2 Werte in der anterioren Aortenwand (A: 46.5±13.4/ml, B: 32.5±16.4ng/ml, p <0.05) nachgewiesen werden. Die über den gesamten aneurysmatischen Abschnitt der Aorta gemittelte WSS zeigte sich wie die WSS an der anterioren und posterioren Kurvatur signifikant erhöht in Gruppe A (p <0.05), die OSI im Bereich der anterioren Kurvatur signifikant niedriger (p <0.05).

Schlußfolgerungen Die hier gezeigten Ergebnisse weisen auf einen Zusammenhang zwischen quantitativen Wandparametern durch pathologische Blutflussmuster und den am Abbau der EZM beteiligten Matrixmetalloproteinasen hin. Diese Theorie sollte in einem größeren Patientenkollektiv weiter untersucht werden.

WISS.2 Vollautomatische Quantifizierung von Herzgeometrie und -funktion mittels künstlicher neuronaler Netzwerke in einer großen populationsbasierten Magnetresonanztomografie-Studie.

Autoren Laqua F[1], Hosten N[1], Lav Madsen P[2], Wind N[1], Bülow R[1]
Institute **1** Universitätsmedizin Greifswald Institut für Diagnostische Radiologie und Neuroradiologie, Greifswald; **2** Herlev-Gentofte Hospital Hjertemedicinsk Afdeling S, Kopenhagen
DOI 10.1055/s-0040-1703171

Zielsetzung In dieser Studie soll die Anwendbarkeit von vollautomatisierter Quantifizierung linksventrikulärer (LV) Herzgeometrie und -funktion mittels künstlicher neuronaler Netzwerke in einer großen prospektiven populationsbasierten Magnetresonanztomografie-(MRT)-Studie untersucht werden.

Material und Methoden In der Study of Health in Pomerania wurden zwischen 2008 und 2012 1.519 Probanden aus der Allgemeinbevölkerung (medianes Alter 52 J, 54,9 % männlich) mittels kardialer cine-MRT untersucht. Ein künstliches neuronales Netzwerk (UNet-CNN) wurde mit manuell segmentierten 4-Kammer- (4CH), 2-Kammer- (2CH) und Kurzachsen-Bildern (SAX) in Endsystole und -diastole anhand von 80% der Probanden trainiert und an den übrigen Probanden visuell und mittels Dice-Koeffizienten und Bland-Altman-Plots getestet. Darüber hinaus wurden aus den Segmentierungen der übrigen nicht-trainierten Herzphasen Volumenkurven abgeleitet. In einem weiteren Schritt wurde das trainierte UNet-CNN auch anhand der Follow-Up-Untersuchungen (2016 bis 2019) getestet.

Ergebnisse Mediane Dice-Koeffizienten (95% Konfidenzintervall) für 4CH, 2CH und SAX waren 0,965 (0,911;0,986), 0,966 (0,907;0,982) bzw. 0,962 (0,802;0,986) für das LV Myokard und 0,913 (0,851;0,943), 0,899 (0,829;0,935) bzw. 0,924 (0,782;0,959) für das LV Lumen. Es wurden biologisch plausible Volumenkurven abgeleitet und die berechneten Werte für LV Masse, Volumen und Ejektionsfraktion zeigten eine gute Korrelation (r>0.9) mit den manuell bestimmten Werten ohne signifikanten Bias. UNet-CNN erzielte ähnliche mediane Dice-Koeffizienten (LV Myokard 4CH: 0,959, 2CH: 0,956, SAX: 0,954 (SAX); LV Lumen 4CH: 0,898, 2CH: 0,885, SAX: 0,911) in den Follow-Up-Untersuchungen.

Schlußfolgerungen UNet-CNN stellt eine praktikable und zeitsparende Alternative zur manuellen Segmentierung und Quantifizierung von Herzgeometrie und -funktion dar und ist insbesondere bei longitudinalem Studiendesign ein vielversprechender Ansatz für noch größere MRT-Studien wie der NAKO Gesundheitsstudie oder der Hamburg City Health Study.

WISS.4 Fokales Wand-Enhancement in intrakraniellen Aneurysmen ist assoziiert mit lokalen hämodynamischen low flow-Verhältnissen und Wandinflammation

Autoren Larsen N[1], Flüh C[2], Saalfeld S[3], Voß S[4], Hille G[3], Jansen O[5], Berg P[4]
Institute **1** Universitätsklinikum Schleswig-Holstein Kiel Klinik für Radiologie und Neuroradiologie, Kiel; **2** Universitätsklinikum Schleswig-Holstein Kiel Klinik für Neurochirurgie, Kiel; **3** Otto-von-Guericke-Universität Institut für Simulation und Graphik, Magdeburg; **4** Otto-von-Guericke-Universität Institut für Strömungstechnik und Thermodynamik, Magdeburg; **5** UKSH Kiel Klinik für Radiologie und Neuroradiologie, Kiel
DOI 10.1055/s-0040-1703172

Zielsetzung Zirkumferentielles Gadolinium-Enhancement im MR vessel wall imaging (VWI) und hämodynamische low flow-Verhältnisse wurden als mögliche Marker eines erhöhten Rupturrisikos intrakranieller Aneurysmen beschrieben. Fokales Enhancement der Aneurysmawand wird häufig beobachtet, die

Relevanz für die Risikostratifizierung ist jedoch unklar. Ziel der Studie war, die Assoziation des fokalen Enhancements mit fokalen hämodynamischen Verhältnissen und histologischen Markern für Inflammation und Degeneration zu untersuchen.

Material und Methoden Patienten mit einem nicht-rupturierten Aneurysma der A. cerebri media, die eine 3D-Rotationsangiografie und ein 3T MR VWI erhalten hatten, wurden eingeschlossen. Die Aneurysmen wurden dichotomisiert in Gruppe 1 mit wenig fokalem Enhancement (<50% der Zirkumferenz) oder Gruppe 2 mit ausgedehntem fokalen Enhancement (≥50%). Es erfolgte eine Segmentierung von Wandregionen mit Enhancement und Co-Registrierung mit aus 3D-RA- Daten segmentierten Aneurysmaoberflächen. Basierend auf den 3D-RA Daten wurde mithilfe der numerischen Strömungsmechanik (CFD) die Hämodynamik beschrieben. Average wall shear stress (AWSS), maximum oscillatory shear index (maxOSI) und low shear area (LSA) wurden zwischen Gadolinium-aufnehmenden und nicht-aufnehmenden Wandsegmenten und zwischen Gruppe 1 und 2 verglichen. Die histologischen Marker CD34, Myeloperoxidase und Vasa vasorum wurden zwischen den Gruppen gegenübergestellt.

Ergebnisse 22 Aneurysmen wurden eingeschlossen. Geringerer AWSS und maxOSI und erhöhte LSA waren signifikant assoziiert mit Gadolinium-aufnehmenden Wandsegmenten. AWSS war signifikant geringer in der Gruppe 2. Aneurysmen der Gruppe 2 zeigten histologische Zeichen der Wandinflammation und –degeneration, die in Gruppe 1 nicht beobachtet wurden.

Schlußfolgerungen Fokales Wand-Enhancement im MR VWI intrakranieller Aneurysmen ist assoziiert mit low flow-Verhältnissen und inflammatorischen Wandveränderungen und könnte als möglicher bildgebender Marker für eine Aneurysmainstabilität fungieren.

WISS.5 4D-Fluss MRT bei Marfan Patienten: Einfluss der Aortenwurzelgeometrie auf den aortalen Blutfluss

Autoren Lenz A[1], von Düring F[1], Weinrich J[1], Riedel C[1], Sinn M[1], Kooijman H[2], Schönnagel B[1], Adam G[1], von Kodolitsch Y[3], Bannas P[1]

Institute 1 Universitätsklinikum Hamburg-Eppendorf Klinik und Poliklinik für Diagnostische und Interventionelle Radiologie und Nuklearmedizin, Hamburg; 2 Philips GmbH Hamburg; 3 Universitäres Herz- und Gefäßzentrum UKE Hamburg Klinik und Poliklinik für Kardiologie, Hamburg

DOI 10.1055/s-0040-1703173

Zielsetzung Ziel der Studie war es, einen möglichen Zusammenhang zwischen der Geometrie der Aortenwurzel und dem aortalen Blutfluss bei Patienten mit Marfan Syndrom mittels 4D-Fluss MRT zu untersuchen.

Material und Methoden Die thorakale Aorta wurde bei 15 Patienten (38,3 ±14,3 Jahre) mit genetisch gesichertem Marfan Syndrom mittels 4D-Fluss MRT bei 3 Tesla untersucht. Der Grad helikaler und vortikaler Flussveränderungen in der aszendierenden Aorta wurde anhand einer 3-Punkte Skala beurteilt (0: keine, 1: Rotation<360°, 2: Rotation>360°). Zusätzlich wurde die Wandschubspannung (N/m2) in der aszendierenden Aorta bestimmt. Die Form der aszendierenden Aorta wurde in i) normkalibrig, ii) lokalisierte anulo-aortale Ektasie oder iii) generalisierte anulo-aortale Ektasie (jeweils 5 Patienten) eingeteilt. Die Ergebnisse wurden statistisch mittels ungepaartem t-Test bzw. Mann-Whitney U Test verglichen.

Ergebnisse Im Vergleich zu Patienten mit einer normkalibrigen Aorta zeigten Patienten mit einer generalisierten Ektasie eine signifikant stärkere Ausprägung von Vortices in der aszendierenden Aorta (0,0±0,0 vs. 1,8±0,44; p<0,01). Dagegen war die Wandschubspannung in der aszendierenden Aorta bei einer generalisierten Ektasie im Vergleich zu einer normalen Aortenwurzel signifikant reduziert (0,66±0,13 N/m2 vs. 0,44±0,11 N/m2; p=0,02). Es ergaben sich keine statistisch signifikanten Unterschiede zwischen Patienten mit lokalisierter anulo-aortaler Ektasie (Vortex-Grad: 0,0±0,0 Wandschubspannung: (0,57±0,08 N/m2) und den beiden anderen Gruppen (alle p>0.05).

Schlußfolgerungen Unsere 4D-Fluss MRT Pilotstudie zeigt, dass sich die aortalen Blutflussprofile in Abhängigkeit von der Geometrie der Aortenwurzel unterscheiden. Der klinische Wert der 4D-Fluss MRT als Imaging Biomarker bei Marfan Patienten zur Vorhersage der Zunahme der Aortendiameter muss in einem größeren Patientenkollektiv untersucht werden.

RK/WISS.9 Differenzierungspotential einer segmentalen Analyse der T1-Relaxationszeiten zwischen Patienten mit klinisch chronischer Myokarditis und nicht ischämischer dilatativer Kardiomyopathie

Autoren Lücke C[1], Wetscherek M[2], Lurz P[3], Gutberlet M[1]

Institute 1 Herzzentrum Leipzig Abteilung für Radiologie, Leipzig; 2 Addenbrooks Hospital, Herzzentrum Leipzig Radiology, Radiologie, Cambridge, Leipzig; 3 Herzzentrum Leipzig Klinik für Kardiologie, Leipzig

DOI 10.1055/s-0040-1703174

Zielsetzung Ziel unserer Studie war die Unterschiede in der segmentalen Verteilung der T1 Zeiten zwischen Patienten mit klinischem Verdacht auf eine chronische Myokarditis (CM) und nicht ischämischer dilatativer Kardiopathie (DCM) zu bestimmen.

Material und Methoden Wir führten eine retrospektive Analyse von 62 MRTs (52 konsekutive Patienten mit chronischen Beschwerden (>14 Tage)) eine kardiale MRT (cMRI) im Rahmen einer umfassenden Diagnostik erhielten. 26 Patienten wurden jeweils in die CM und in die DCM Gruppe eingeschlossen, 10 Individuen dienten als Kontrolle. Es wurde ein natives T1 Mapping an einem 1,5T MRT unter Verwendung einer 5(3)3 MOLLI Sequenz durchgeführt. Wir analysierten eine mittmyokardiale Schicht auf die segmentale Verteilung der T1 Zeiten. Unterschiede zwischen den Gruppen wurden mittels Wilcox-Test bestimmt.

Ergebnisse Der Median und der Interquartilenabstand der globalen T1 Relaxationszeit betrug 1060 [1002-1155] ms für CM und 1058 [1034-1093] ms für DCM, ohne statistisch signifikanten Unterschied zwischen den beiden Gruppen. Die T1 Relaxationszeit war mit 1007 [966-1036] ms in beiden Gruppen signifikant höher als in der Kontrollgruppe (p<0.05). Bei CM fanden wir keinen signifikanten Unterschied zwischen den lateralen und septalen Segmenten, hingegen waren in der DCM-Gruppe die septalen T1 Zeiten signifikant höher, verglichen zu denen der lateralen Wand (p<0.001). Wir fanden bei DCM signifikant höhere T1 Relaxationszeiten im inferoseptalen Segment 1120 [1088-1154], im Vergleich zur CM-Gruppe 1075 [1042-1136] ms, (p=0.04).

Schlußfolgerungen Eine segmentale Analyse der T1-Relaxationszeiten kann helfen chronische Myokarditiden von nicht-ischämischer DCM zu differenzieren, wohingegen mit einer globalen Messung in diesem Kollektiv nur Kranke von Gesunden unterschieden werden können.

WISS.4 Biphasische spektrale CT-Angiografie zur TAVI-Planung mit Rekonstruktion virtueller monoenergetischer Bilder.

Autoren Mangold D[1], Weber T[1], Riffel J[2]

Institute 1 Universitätsklinikum Heidelberg Klinik für Diagnostische und Interventionelle Radiologie, Heidelberg; 2 Universitätsklinikum Heidelberg Klinik für Kardiologie, Angiologie und Pneumologie, Heidelberg

DOI 10.1055/s-0040-1703175

Zielsetzung Die Anpassung der CT-Protokolle zur TAVI-Planung ist erforderlich, wenn statt eines konventionellen CTs mit 8cm breitem einschichtigen Detektor (SLCT) ein CT-Scanner mit einem 4cm breiten Dual-Layer-Spektraldetektor (DLCT) verwendet wird. Ziel der Studie war, die objektive Bildqualität der aortalen CT-Angiografie (CTA) zwischen einem biphasischem Untersuchungsprotokoll mit Rekonstruktion virtuell-monoenergetischer Bilder (40keV) beim DLCT mit der einer monophasischen CTA beim SLCT zu vergleichen.

Material und Methoden Jeweils 115 CTAs der beiden CT-Scanner wurden retrospektiv analysiert. Die monophasische SLCT-CTA bestand aus einer einzelnen Akquisition mit retrospektivem EKG-Gating von Herz und gesamter Aorta. Die

biphasische DLCT-CTA bestand aus einer Herzdarstellung mit retrospektivem EKG-Gating und anschließend einer nicht-EKG-synchronisierten CTA der gesamten Aorta. Zur Bildqualitätsbeurteilung wurden CT-Dichte, Signal-Rausch-Verhältnis (SNR) und Kontrast-Rausch-Verhältnis (CNR) in der absteigenden Aorta analysiert. Die CTAs wurden als optimal angesehen, wenn eine CT-Dichte von ≥250HU vorlag.

Ergebnisse Die CT-Dichte der Aorta in der 40keV-Rekonstruktion der DLCT-CTA war signifikant höher als beim SLCT (605 ± 277 HU vs. 413 ± 127 HU, p<0.001). Keine signifikanten Unterschiede fanden sich beim SNR (21 ± 11 vs. 21 ± 8, p=0.361) und CNR (24 ± 16 vs. 24 ± 10, p=0.536). Eine optimale CT-Dichte der Aorta wurde mit dem DLCT in 97% und mit dem SLCT in 93% erreicht. Das Dosislängenprodukt der Gesamtuntersuchungen betrug 2003 ± 417mGy*cm beim DLCT und 2401 ± 754mGy*cm beim SLCT (p<0.001). Die verwendete KM-Menge beim DLCT und SLCT war vergleichbar (82 ± 6ml vs. 81 ± 4ml, p = 0.197).

Schlußfolgerungen Mit einem biphasischen Untersuchungsprotokoll am DLCT kann durch virtuelle monoenergetische 40keV-Rekonstruktionen eine zum SLCT vergleichbare Bildqualität der zur TAVI-Planung angefertigten CTA der gesamten Aorta erreicht werden.

RK.4 Automatisierte Quantifizierung der Koronarverkalkung mittels künstlicher Intelligenz in der Herz-CT

Autoren Martin S[1], van Assen M[2], Rapaka S[3], Sahbaee P[4], Gulsun M[5], Cimen S[3], Sharma P[3], Albrecht M[1], Vogl T[1], Schoepf U[6]

Institute **1** Zentrum der Radiologie Institut für Diagnostische und Interventionelle Radiologie, Frankfurt; **2** Medical University of South Carolina Department of Radiology, Charleston, SC, USA; **3** Siemens Medical Solutions USA Medical Imaging Technologies, Princeton, NJ, USA; **4** Siemens Medical Solutions USA Malvern, PA, USA; **5** Siemens Medical Solutions USA Princeton, NJ, USA; **6** Medical University of South Carolina Department of Radiology, Charleston, SC, USA

DOI 10.1055/s-0040-1703176

Zielsetzung Die koronare Kalklast wird routinemäßig bei CT-Untersuchungen des Herzens ermittelt. Die Messung des Agatston Scores erfordert in der Regel die manuelle Auswahl von verkalkten Läsionen der Koronararterien. Ziel dieser Studie war es, eine Software basierend auf künstlicher Intelligenz (KI) zu evaluieren, welche ein vollständig automatisiertes CT Calcium Scoring der Koronararterien ermöglicht.

Material und Methoden Wir analysierten eine vollautomatisierte Calcium-Scoring-Anwendung, die aus mehreren Deep-Learning-Modellen besteht. Die Software identifiziert automatisch die verkalkten Läsionen der Koronararterien, während gleichzeitig Verkalkungen der Herzklappen ausgeschlossen werden. Dieser Algorithmus wurde an 2000 annotierten EKG-getriggerten Herz-CT-Scans trainiert. Anschließend wurde die Anwendung bei 511 konsekutiven Patienten (Durchschnittsalter 56,4±10,2 Jahre; 211 Männer) ausgewertet, die sich einer routinemäßigen nativen EKG-getriggerten Herz-CT Untersuchung zur Bestimmung der koronaren Kalklast unterzogen. Die Ergebnisse wurden mit den Referenzwerten verglichen, die durch eine standardmäßige manuelle Bewertung durch unabhängige Radiologen in der klinischen Routine erhalten wurden.

Ergebnisse Die Agatston-Werte zeigten keine signifikanten Unterschiede zwischen dem automatisierten Algorithmus und dem Referenzstandard (P=0,282). Darüber hinaus lies sich eine ausgezeichnete Korrelation zwischen den beiden Methoden (Pearson, r=0,97) nachweisen. Insgesamt wurden 476 von 511 Patienten (93,2%), die durch den Deep-Learning-Algorithmus ausgewertet wurden, in dieselbe Risikokategorie (0, 1-10, 11-100, 101-400 oder >400) eingeteilt.

Schlußfolgerungen Automatisiertes Calcium Scoring mittels KI zeigt eine hohe diagnostische Genauigkeit im Vergleich zu den manuell ermittelten Referenzwerten für die native EKG-getriggerte Herz-CT. Der Einsatz dieser vollautomatischen Softwareanwendung könnte den Bedarf an menschlicher Benutzerinteraktion und Interpretationszeit reduzieren.

RK/WISS.6 Ventricular deformation analysis in cardiac magnetic resonance imaging: Feature tracking a supplementary parameter to improve the risk stratification in patients with ischemic cardiomyopathy

Autoren Overhoff D[1], Tülümen E[2], Rudic B[2], El-Battrawy I[2], Behnes M[2], Janssen S[1], Akin I[2], Borggrefe M[2], Schoenberg S[1], Papavassiliu T[2]

Institute **1** Universitätsmedizin Mannheim Institut für Klinische Radiologie und Nuklearmedizin, Mannheim; **2** Universitätsmedizin Mannheim 1. Medizinische Klinik, Mannheim

DOI 10.1055/s-0040-1703177

Zielsetzung This study aims to evaluate the prognostic value of feature tracking (FT) derived cardiac magnetic resonance (CMR) strain parameters of both ventricles regarding cardiovascular mortality (CVM) and appropriate therapy (shock/antitachycardia pacing) in a population with ICD implantation in ischemic cardiomyopathy with reduced ejection fraction (EF).

Material und Methoden Ischemic cardiomyopathy (ICM) patients (n=242) who underwent CMR imaging prior ICD implantation between 2005 and 2016 were divided into subgroups with EF≤35% (n=188) and >35% (n=54). FT parameters were acquired from short-axis and two long axis (4-Chamber; left 2-Chamber) cine (SSFP- Sequences) views with dedicated software (cvi42, Circle Cardiovascular Imaging Inc., Calgary, Canada). Primary endpoint was composite of cardiovascular mortality and/or appropriate ICD therapy.

Ergebnisse Composite of CVM and appropriate therapy was present in 53 patients with EF≤35% and in 13 patients with EF>35%. Follow up took place for mean 1615 days (interquartile range 716- 2269 days). No differences were encountered for FT- or standard CMR LV-/RV- function parameters in subgroup EF≤35%. For EF>35% event and no-event cohorts showed significant differences in all FT parameters except for RV-GLS, whereas no significant differences for standard CMR LV-/RV- function parameters were encountered including LV-EF. Left-Vetricular Global Longitundial Strain (LV-GLS) and Right-Ventricular Global Radial Strain (RV-GRS) revealed the highest AUC in ROC-curve analysis for subgroup EF>35%. The combination of LV-GLS and RV-GRS showed sensitivity of 85% and a specificity of 76% for discrimination between event and no-event group.

Schlußfolgerungen The combination of impaired LV-GLS and RV-GRS seems to be an predictor of cardiovascular mortality and/or appropriate ICD therapy for a subgroup of ICD Patients with EF>35%. This yields the potential for optimization in clinical decision making.

WISS.5 A prototype self-navigated MRI 3D 'whole heart' sequence for non-enhanced aortic root measurement in transcatheter aortic valve intervention: comparison to cadiac CT

Autoren Pamminger M[1], Kranewitter C[1], Kremser C[1], Henninger B[1], Reiter G[2], Piccini D[3], Klug G[4], Mayr A[1]

Institute **1** Medizinische Universität Innsbruck Universitätsklinik für Radiologie, Innsbruck; **2** Siemens Healthcare Diagnostics GmbH Forschung und Entwicklung, Graz; **3** Siemens Healthcare Switzerland Forschung und Entwicklung, Renens; **4** Medizinische Universität Innsbruck Universitätsklinik für Innere Medizin III (Kardiologie), Innsbruck

DOI 10.1055/s-0040-1703178

Zielsetzung To evaluate image quality, inter-observer reliability and diagnostic accuracy of self-navigated noncontrast 3D whole-heart magnetic resonance angiography (MRA) for transcatheter aortic valve intervention (TAVI) evaluation in comparison to standardized contrast-enhanced computed tomography angiography (CTA).

Material und Methoden Whole-heart 1.5 T MRA was performed in 33 patients (aged 84 years [IQR 79-86], 48% male) for aortic root sizing and measurements of coronary ostia heights. A subgroup of 18 (55%) patients underwent additional CTA as gold standard for TAVI measurements. Image quality was assessed

by a 4-point Likert scale, continuous MRA and CTA measurements were compared with regression and Bland-Altman analysis, valve sizing by kappa statistics.

Ergebnisse Median image quality of MRA as rated by two observers according was 1.5 [IQR 1.5-2.5]. In 4 patients (12%) one coronary ostium each (right coronary artery 3, left main artery 1) was not clearly definable on MRA. Inter-observer correlation was substantial to excellent (r=0.61 to 0.92) with a bias of 19 mm2 for annulus area (lower limit of agreement -59 mm2, upper limit of agreement 98 mm2; p=0.009). Aortic root and ostia height measurements by MRA and CTA showed substantial to excellent correlation (r=0.65 to 0.90) with no significant bias (all p ≥0.333). Mean annulus area for MRA was 414±71 mm2 and for CTA 422±80 mm2 (r=0.9) with a bias of -8 mm2 (lower limit of agreement -79 mm2, upper limit of agreement -62 mm2; p=0.333). Regarding prosthetic valve sizing there was complete consistency between MRA and CTA-based decisions (?=1).

Schlußfolgerungen Self-navigated noncontrast 3D whole-heart MRA enables reliable aortic root TAVI measurements without significant difference to standardized CTA. Prosthesis sizing by MRA measurements would completely match to CTA-based choice. However, in some cases coronary ostia may be difficult to define.

WISS.1 Bildgebung des pulmonalen Gefäßsystems in Patienten mit angeborenem Herzvitium mittels einer neuartigen 3D Relaxation-Enhanced Angiography without Contrast and Triggering (REACT) bei 1,5T

Autoren Pennig L[1], Wagner A[1], Weiss K[2], Lennartz S[1], Grunz J[3], Maintz D[1], Laukamp K[1], Hickethier TC[1], Bunck A[1], Dörner J[1]

Institute 1 Medizinische Fakultät und Uniklinik Köln, Universität zu Köln, Köln, Deutschland Institut für Diagnostische und Interventionelle Radiologie, Köln; 2 Philips GmbH Hamburg; 3 Universitätsklinikum Würzburg Institut für Diagnostische und Interventionelle Radiologie., Würzburg

DOI 10.1055/s-0040-1703179

Zielsetzung Ziel dieser Studie war es, eine neuartige flußunabhängige isotrope 3D Relaxation-Enhanced Angiography without Contrast and Triggering (REACT) mit 4D Kontrastmittel-gestützter MRA (4DKM-MRA) hinsichtlich der Darstellung des pulmonalen Gefäßsystems in Patienten mit angeborenem Herzvitium bei 1,5T zu vergleichen.

Material und Methoden Retrospektive monozentrische Studie, die 25 konsekutive Patienten (durchschnittliches Alter: 39±20 Jahre, 10 Frauen) mit bekanntem/vermutetem Vitium umfasste (Juni 2018-April 2019). Zwei verblindete Radiologen führten unabhängig voneinander in REACT (Compressed SENSE Faktor 9, EKG-und Atemtriggerung) und 4DKM-MRA Messungen an sieben dezidierten Punkten durch (inner edge): Truncus pulmonalis (TPA), rechte und linke Pulmonalarterie, rechte superiore und inferiore Pulmonalvene, linke superiore (LSPV) und inferiore Pulmonalvene. Bildqualität für Arterien und Venen wurde auf einer 4-Punkte Skala in Konsens bewertet (1 nicht-diagnostisch – 4 exzellent).

Ergebnisse 23 von 25 Patienten präsentierten ein Vitium. Im Vergleich zur REACT wiesen sämtliche Messungen in der 4DKM-MRA höhere Werte auf, an den Arterien mit signifikantem Unterschied (z.B. TPA: durchschnittliche Varianz 0,41 cm; p=0,002). In beiden Techniken konnte für die Arterien eine hohe Interrater-Reliabilität festgestellt werden (ICC≥0,96); bei den Venen zeigte REACT eine geringfügig höhere Interrater-Reliabilität (betont an der LSPV: ICC 0,946 vs. 0,895). REACT (durchschnittliche Scanzeit für den gesamten Thorax: 07:01±02:44 min) erreichte für Arterien (3,84 vs. 3,32; p=0,0002) und Venen (3,32 vs. 2,72; p=0,0152) eine bessere Bildqualität als die 4DKM-MRA.

Schlußfolgerungen 3D REACT ermöglicht eine verlässliche und schnelle Bildgebung des pulmonalen Gefäßsystems mit höherer Bildqualität und geringfügig höherer Interrater-Reliabilität als 4DKM-MRA ohne die Applikation von Kontrastmittel und stellt somit eine klinisch anwendbare Technik zur wiederholten Darstellung der pulmonalen Gefäße (z. B. bei Patienten mit Herzvitium) dar.

RK/WISS.3 Die linksventrikuläre „Feature Tracking Strain Analyse“ zur frühzeitigen Detektion einer kardialen Beteiligung bei Morbus Fabry

Autoren Richter M[1], Bethke V[1], Hasse A[1], Brose A[1], Harth S[1], Tanislav C[2], Krombach G[1], Roller F[1]

Institute 1 Universitätsklinikum Gießen Klinik für Diagnostische und Interventionelle und Kinderradiologie , Giessen; 2 Universitätsklinikum Gießen Klinik für Neurologie , Giessen

DOI 10.1055/s-0040-1703180

Zielsetzung Der Morbus Fabry (MF) ist eine lysosomale, x-chromosomal vererbte Multi-System-Erkrankung, bei der die kardiale Beteiligung die Haupttodesursache darstellt. Für das native T1-Mapping konnte bereits großes Potenzial bei der frühen Detektion einer kardialen Beteiligung gezeigt werden. Die Feature-Tracking-Strain-Analyse (FT-SA) hat bereits bei der Diagnostik anderer kardialer Erkrankungen vielversprechende Ergebnisse gezeigt, ist für den MF allerdings noch nicht untersucht. Ziel dieser Studie war es das Potenzial der FT-SA in der Diagnostik des MF zu evaluieren.

Material und Methoden 16 Patienten mit MF (9 ♀) mit einem Durchschnittsalter von 49.9 Jahren ±16.8 Standard Abweichung (SD) und 16 Kontrollpatienten (9 ♀, 57.5 Jahre ±13.2 SD) wurden an einem 1.5 Tesla MRT untersucht. Die globale native T1-Zeit wurde auf mittventrikulären Kurzachsenschnitten gemessen und der globale longitudinale linksventrikuläre Strain (LV-GL) analysiert. Die Ergebnisse wurden in Korrelation zu der Serum Lyso-Gb3 Konzentration gesetzt.

Ergebnisse Die native T1-Zeit war bei MF Patienten im Vergleich zur Kontrollgruppe signifikant niedriger (913,3ms ±40 SD vs. 959,0ms ±23,6 SD; p<0,0004). Die linksventrikuläre Funktion, sowie der LV-GL Strain differierten nicht signifikant zwischen beiden Gruppen. Die native T1-Zeit der MF Patienten mit erhöhter Lyso-Gb3 (Mittelwert 19,3ng/ml ±30 SD) war signifikant niedriger 870,9 ±41,5 SD(p<0,0001). Die Lyso-Gb3 Konzentration zeigte eine moderate negative Korrelation zur nativen T1-Zeit (r =-0,38) und eine moderate positive Korrelation zum LV-GL Strain (r =0,39). Die native T1-Zeit zeigte eine signifikante negative Korrelation zum LV-GL Strain(r =-0,69, p=0,047).

Schlußfolgerungen Obwohl die ventrikuläre Funktion und der LV-GL Strain nicht signifikant zwischen MF Patienten und der Kontrollgruppe variieren, lässt die moderate und gute Korrelation des LV-GL Strain zur Lyso-Gb3 Serumkonzentration und den nativen T1-Zeiten vermuten, dass Wandbewegungsstörungen frühzeitig bei MF mit kardialer Beteiligung auftreten.

WISS.3 Kosten-Effektivität des kontrastverstärkten Ultraschalls (CEUS) in der Detektion von Typ I und III Endoleaks nach endovaskulärer Aortenreparatur (EVAR)

Autoren Rübenthaler J[1], Kim S[1], Kunz W[1], Sommer W[1], Clevert D[1], Frölich M[2]

Institute 1 LMU München Klinik und Poliklinik für Radiologie, München; 2 Universitsklinikum Mannheim Institut für Klinische Radiologie und Nuklearmedizin, Mannheim

DOI 10.1055/s-0040-1703181

Zielsetzung Nach endovaskulärer Aortenreparatur (EVAR) ist eine lebenslange Nachsorge notwendig um potentiell lebensbedrohliche Komplikationen wie etwa Endoleaks oder Stentdislokationen frühzeitig erkennen zu können. Die Computertomografie-Angiografie (CT-A) oder Magnetresonanztomografie-Angiografie (MR-A) stellen dabei vielfach den Standard in der Nachsorge dar. Mit dem kontrastverstärkten Ultraschall (CEUS) steht jedoch eine gleichwertige alternative Bildgebungsmethode zur Verfügung die eine vergleichbare diagnostische Genauigkeit besitzt und der farbkodierten Duplexsonografie (FKDS) überlegen ist. Die Kosten-Effektivität des CEUS wurde bisher jedoch noch nicht systematisch untersucht. Ziel dieser Arbeit war es die Kosteneffektivität des CEUS im Vergleich zu den anderen o.g. Bildgebungsmodalitäten in der Detektion von Typ I/III zu untersuchen.

Material und Methoden Ein Entscheidungsmodell basierend auf Markov-Simulationen errechnete die mit einer CT-A, MR-A, FKDS sowie CEUS assoziierten Quality-Adjusted Life-Years (QALY). Die Input-Parameter basierten auf der aktuell verfügbaren Literatur. Deterministische und probabalistische Sensitivitätsanalysen basierend auf Monte-Carlo-Simulationen (PSA) wurden verwendet, um die Unsicherheit der Modellergebnisse zu schätzen. Die Willingness-to-Pay (WTP) wurde mit 100 000$/QALY festgelegt.

Ergebnisse n der Base-Case-Analyse für eine WTP von 100 000$ pro QALY waren die CT-A und MRA- die dominierten Strategien mit Gesamtkosten von 20.374,77$ für die CT-A und 20.673,71$ für die MR-A bei einer erwarteten Effektivität von 9,556 QALYs vs. 9,564 QALYs. Der FKDS zeigte Gesamtkosten von 19.868,57$ bei einer erwarteten Effektivität von 9,532 QALYs, wohingegen CEUS Gesamtkosten von 20.050,19$ zeigte, bei einer erwarteten Effektivität von 9,554 QALYs. Dies resultiert in einem inkrementellen Kosten-Effektivitäts-Ratio (ICER) von $5.720,91/QALY.

Schlußfolgerungen CEUS ist eine kosten-effektive Bildgebungsmodalität für die Evaluation von Typ I und Typ III in der Nachsorge nach EVAR.

RK/WISS.8 Non-contrast enhanced diagnosis of acute myocarditis based on the 17-segment heart model using 2D-feature tracking magnetic resonance imaging

Autoren Salehi Ravesh M[1], Eden M[2], Langguth P[3], Piesch T[3], Lehmann J[4], Lebenatus A[3], Grässner J[3], Frey N[2], Jansen O[3], Both M[3]

Institute **1** Klinik für Radiologie und Neuroradiologie, Universitätsklinikum Schleswig-Holstein (UKSH), Christian-Albrechts-Universität zu Kiel Sektion biomedizinische Bildgebung, Molecular North Competence Center (MOIN CC), Kiel; **2** Universitätsklinikum Schleswig-Holstein Klinik für Innere Medizin III mit den Schwerpunkten Kardiologie, Angiologie und internistische Intensivmedizin , Kiel; **3** Universitätsklinikum Schleswig-Holstein Klinik für Radiologie und Neuroradiologie, Kiel; **4** Universitätsklinikum Schleswig-Holstein Klinik für Radiologie und Nuroradiologie, Kiel

DOI 10.1055/s-0040-1703182

Zielsetzung The aim of this study was to investigate the diagnostic value of myocardial deformation analysis based on the 17-segment heart model using non-contrast enhanced (CE) 2D tissue feature tracking (2D-FT) technique.

Material und Methoden Seventy patients with suspected myocarditis underwent a cardiovascular magnetic resonance (CMR) examination at 1.5 Tesla. A contrast-agent-free part of this CMR protocol was additionally performed in forty healthy volunteers (HV). Besides standard CMR data sets, 2D-FT derived segmental and global longitudinal, radial, and circumferential deformation parameters were analyzed. The 2D-FT results were compared to the combined findings from CMR imaging and endomyocardial biopsy (EMB).

Ergebnisse Patients were assigned to three groups depending on their ejection fraction (EF) (<40%, 40-55%, ≥55%). Compared to HV, impaired EF (<55%) was significantly correlated to reduced segmental and global strain and strain rate values. The circumferential deformation analysis was more sensitive to myocardial changes than longitudinal and radial analysis. The segmental strain/strain rate had an accuracy of 84.3%/70.0% for the diagnosis of an acute myocarditis, stated by EMB and CMR in 42 of 70 patients. In patients with preserved EF, acute myocarditis could be ruled out using only segmental strain analysis with a negative predictive value of 87.5%.

Schlußfolgerungen In patients with suspected myocarditis, the deformation analysis based on the 17-segment heart model provides valuable information about functional myocardial inhomogeneity. This quantitative approach could be used in addition to the clinical standard CMR protocol and represents a promising tool in the framework of a prospective automatized multiparametric CMR imaging analysis.

WISS.1 Non-Contrast-Enhanced Carotid MRA: Clinical Evaluation of a Novel Ungated Radial Quiescent-Interval Slice-Selective MRA at 1.5T.

Autoren Salehi Ravesh M[1], Peters S[2], Huhndorf M[3], Jensen-Kondering U[3], Larsen N[2], Grässner J[4], Both M[5], Jansen O[6]

Institute **1** Klinik für Radiologie und Neuroradiologie, Universitätsklinikum Schleswig-Holstein (UKSH), Christian-Albrechts-Universität zu Kiel Sektion biomedizinische Bildgebung, Molecular North Competence Center (MOIN CC), Kiel; **2** Universitätsklinikum Schleswig-Holstein Klinik für Radiologie und Neuroradiologie, Kiel; **3** Universitätsklinikum Schleswig-Holstein Klinik für Radiologie und Neurradiologie, Kiel; **4** Siemens Healthcare GmbH Scientific Partnerships MR SHS EMEA ST&BD&GP SP, Hamburg; **5** Universitätsklinikum Schleswig-Holstein Klinik für Radiologie und Neuroradiologe, Kiel; **6** Universitätsklinikum Schleswig-Holstein Klinik f1ür Radiologie und Neuroradiologie, Kiel

DOI 10.1055/s-0040-1703183

Zielsetzung Non-contrast-enhanced MRA techniques have experienced a renaissance due to the known correlation between the use of gadolinium-based contrast agents and the development of nephrogenic systemic fibrosis and the deposition of gadolinium in some brain regions. The purpose of this study was to assess the diagnostic performance of ungated non-contrast-enhanced radial quiescent-interval slice-selective MRA of the extracranial supra-aortic arteries in comparison with conventional contrast-enhanced MRA in patients with clinical suspicion of carotid stenosis.

Material und Methoden In this prospective study, both MRA pulse sequences were performed in 31 consecutive patients (median age, 68.8 years; 19 men). For the evaluation, the cervical arterial system was divided into 35 segments (right and left side). Three blinded reviewers separately evaluated these segments. An ordinal scoring system was used to assess the image quality of arterial segments and the stenosis grading of carotid arteries.

Ergebnisse Overall venous contamination in quiescent-interval slice-selective MRA was rated as "none" by all readers in 84.9% of cases and in 8.1% of cases in contrast-enhanced MRA (P < .0001). The visualization quality of arterial segments was considered good to excellent in 40.2% for the quiescent-interval slice-selective MRA and in 52.2% for the contrast-enhanced MRA (P < .0001). The diagnostic accuracy of ungated quiescent-interval slice-selective MRA concerning the stenosis grading showed a total sensitivity and specificity of 85.7% and 90.0%, respectively.

Schlußfolgerungen Ungated quiescent-interval slice-selective MRA can be used clinically as an alternative to contrast-enhanced MRA without a significantly different image quality or diagnostic accuracy for the detection of carotid stenosis at 1.5T.

WISS.4 Parameters of right ventricular function from cardiac magnetic resonance imaging predict mortality in a cohort of patients undergoing transcatheter aortic valve implantation (TAVI)

Autoren Schmid J[1], Schmid J[1], Kamml C[2], Zweiker D[2], Hatz D[2], Schmidt A[2], Fuchsjäger M[1], Zirlik A[2], Binder J[2], Rainer P[2]

Institute **1** Medizinische Universität Graz Universitätsklinik für Radiologie, Graz; **2** Medizinische Universität Graz Klinische Abteilung für Kardiologie, Graz

DOI 10.1055/s-0040-1703184

Zielsetzung Recent studies showed that right ventricular (RV) function is closely associated with outcome in different cardiac conditions. This study aims to evaluate the prognostic value of RV functional parameters obtained from cardiac magnetic resonance imaging (cMR) for predicting mortality in patients undergoing transcatheter aortic valve implantation (TAVI).

Material und Methoden Patients with severe aortic stenosis were prospectively recruited to undergo 1.5T-cMR before TAVI. After exclusion of 11 patients due to insufficient image quality, cMR images of 112 patients (mean age 82±6 years; 34% women) were analysed using dedicated tissue tracking software

(Circle cvi42). Obtained parameters included RV ejection fraction (RV-EF), RV global longitudinal and circumferential strain (RV-GLS, RV-GCS), RV longitudinal systolic velocity (RV-vel), left ventricular ejection fraction (LV-EF) and left ventricular global circumferential strain (LV-GCS).

Ergebnisse Mean follow-up was 3.5±1.8 years. Mortality after one and three years was 14% (16/112) and 29% (32/112), respectively. RV-EF, RV-GLS and RV-vel significantly predicted 3-year-all-cause-mortality in univariate Cox-regression (p=0.012, p=0.033, p=0.007), while RV-GCS, LV-EF and LV-GCS did not (p=0.25, p=0.32, p=0.33). Results remained significant for RV-EF and RV-vel when adjusted for sex and age (p=0.015, p=0.013). In ROC-analysis RV-EF, RV-GLS and RV-vel (AUC=0.64; 0.62; 0.63) outperformed current clinical risk scores (EuroSCORE-II, AV-Score, STS-Score) in predicting 3-year-all-cause-mortality.

Schlußfolgerungen cMR derived RV functional parameters, especially parameters of longitudinal contraction, predicted mortality in our cohort. They performed better than left ventricular functional parameters and currently used clinical risk scores and may improve outcome-prediction after TAVI.

RK.3 CT-Koronarangiografie mittels High-Pitch-TAVI-Planungs-CT: Warum es nur selten funktioniert

Autoren Seitz P[1], Gohmann R[1], Gottschling S[1], Abdel-Wahab M[2], Thiele H[2], Holzhey D[3], Lücke C[1], Krieghoff C[1], Gutberlet M[1]

Institute **1** Herzzentrum Leipzig Radiologie, Leipzig; **2** Herzzentrum Leipzig Kardiologie, Leipzig; **3** Herzzentrum Leipzig Herzchirurgie, Leipzig

DOI 10.1055/s-0040-1703185

Zielsetzung Die Darstellung der vaskulären Zugangswege und der Aortenklappen-Anatomie sind im Rahmen der Planung einer Transkatheter-Aortenklappen-Implantation (TAVI) von zentraler Wichtigkeit. In dieser Studie analysieren wir, welche Faktoren die diagnostische Erfassung der Koronararterien im High-Pitch Modus beeinflussen könnten.

Material und Methoden 100 Patienten (46 Frauen; mittleres Alter 79,0±5,9 Jahre) mit Untersuchungen an einem Dual-Source CT (Siemens, Definition FLASH) mit prospektiver EKG-Triggerung im High-Pitch-Modus nach i.v. Injektion von 70 ml (Iomeprol 400 mg Jod/ml, Flussrate 3,5 ml/s) zur Evaluation der Zugangswege und der Annulus-Diameter wurden retrospektiv eingeschlossen. Die Anzahl diagnostischer Koronarsegmente pro Patient (DSpP) wurde erfasst und in Bezug auf Herzfrequenz (HF), BMI, Abdeckung entlang der Z-Achse (CaZA) in % des RR-Intervalls und Herzrhythmus analysiert.

Ergebnisse Insgesamt waren 30,3% der Koronarsegmente beurteilbar. Die mittlere HF (75±19 bpm; r=-0,35; p<0,001), CaZA (r=-0,38; p=0,0001) und BMI (r=-0,26; p<0,01) korrelierten invers mit DSpP. CaZA selbst korrelierte stark mit der mittleren HF (r=0,74; p<0,0001); HF-Variabilität korreliert nur gering mit DSpP (r=0,256; p=0,11). DSpP von Patienten mit Vorhofflimmern hingegen unterschieden sich nicht signifikant von denen mit Sinusrhythmus (p=0,09).

Schlußfolgerungen Vollständig diagnostische Koronarbefunde (auf Patientenebene) mittels High-Pitch-TAVI-Planungs-CT sind selten und treten nur unter besonderen Voraussetzungen auf (niedrige HF, niedriger BMI und CaZA). In Einzelfällen ist es aber auch möglich eine KHK auszuschließen oder relevante Koronarbefunden darzustellen. Ein signifikanter Einfluss von Vorhofflimmern oder der HF-Variabilität konnte nicht nachgewiesen werden.

WISS.5 Automatisierte Segmentierung und Quantifizierung der Aorta und von Aortenaneurysmen in computertomographischen Angiografien mittels eines Deep Learning Algorithmus

Autoren Sieren M[1], Widmann C[1], Weiss N[2], Moltz J[3], Link F[3], Oechtering T[1], Wegner F[1], Goltz J[1], Barkhausen J[1], Frydrychowicz A[1]

Institute **1** Universitätsklinikum Schleswig-Holstein Klinik für Radiologie und Nuklearmedizin, Lübeck; **2** Fraunhofer-Institut für digitale Medizin MEVIS Lübeck; **3** Fraunhofer-Institut für digitale Medizin MEVIS Bremen

DOI 10.1055/s-0040-1703186

Zielsetzung Die Segmentierung der Aorta ist für den Radiologen ein anspruchsvoller Prozess. Obwohl eine Vielzahl unterstützender Software zur Verfügung steht wird das Gefäßlumen, z.B. bei unvollständiger Kontrastierung, oft nicht korrekt erfasst. Deep Learning (DL) ist ein vielversprechender Lösungsansatz. Ziel dieser Studie war es, einen DL-Algorithmus zur Segmentierung der Aorta in computertomographischen Angiografien (CTA) zu trainieren und das Aortenlumen zu quantifizieren.

Material und Methoden 201 Aorten-CTAs wurden aus unserem Bildarchiv identifiziert, manuell segmentiert und nach dem Zufallsprinzip auf Trainings-/Validierungs-/Testgruppe aufgeteilt (Verhältnis 7:1:2). Auf diesen Daten wurde ein 3D-U-Net mit drei Ebenen und Dice-loss Funktion trainiert. Zur Analyse der Unterschiede zwischen manueller/DL- Segmentierung wurde der Dice-Koeffizient, die durchschnittliche Distanz der Segmentierungen und der Hausdorff-Abstand berechnet. Im Testdatensatz (n=32) wurden in beiden Segmentierungen der max. Durchmesser und die Fläche der Aorta an acht anatomischen Landmarken quantifiziert. Bei vorliegendem Aneurysma (n=14) wurden zusätzlich beide Werte auf Höhe der max. Gefäßfläche des Aneurysmas bestimmt. Anschließend wurde der absolute Fehler der DL-Segmentierung im Vergleich zur manuellen Segmentierung für beide Parameter berechnet. Die Daten werden als Mittelwert±Standardabweichung angegeben.

Ergebnisse Die Werte für den Dice-Koeffizient betrugen 0,95±0,02, 0,82 ±0,35mm für die durchschnittliche Distanz und 7,18±3,78mm für den Hausdorff-Abstand. Der größte Fehler betrug für den max. Durchmesser 1,02 ±1,61mm und 27,38±90,45mm2 für die Fläche. In Aneurysmen betrug der absolute Fehler für den max. Durchmesser 0,38±2,42mm und 55,78 ±111,04mm2 für die Fläche.

Schlußfolgerungen Die automatisierte Segmentierung der Aorta auf CTA-Daten mit einem DL-Algorithmus ist möglich und erlaubt die Quantifizierung des Gefäßlumens mit klinisch akzeptabler Abweichung, selbst wenn die Gefäßarchitektur durch pathologische Veränderungen beeinträchtigt ist.

RK/WISS.7 Vorhersage einer persistierenden Kardiomyopathie nach Rekonstruktion einer schweren Mitralklappeninsuffizienz mittels LGE

Autoren Sinn M[1], Pausch J[2], Gross T[2], Lenz A[1], Reichenspurner H[2], Adam G[1], Girdauskas E[2], Lund G[1]

Institute **1** Universitätsklinikum Hamburg Eppendorf Klinik und Poliklinik für Diagnostische und Interventionelle Radiologie und Nuklearmedizin, Hamburg; **2** Universitätsklinikum Hamburg Eppendorf Klinik und Poliklinik für Herz- und Gefäßchirurgie, Hamburg

DOI 10.1055/s-0040-1703187

Zielsetzung Häufig persistiert eine linksventrikuläre (LV) Dysfunktion bei Patienten mit Mitralklappeninsuffizienz (MI) nach erfolgreicher Mitralklappenrekonstruktion (MKR), die mit einer schlechten Prognose assoziiert ist. Ziel der Studie war, den Wert des LGE zur Vorhersage einer persistierenden Kardiomyopathie bei Patienten nach Rekonstruktion einer sekundären MI zu evaluieren.

Material und Methoden Wir untersuchten 27 Patienten mit einer schweren MKI vor der MKR mittels 1,5T Kardio-MRT, diese beinhaltete späte Kontrastmittelsequenzen (LGE). Zur Vermessung des LGE wendeten wir eine Schwellenwertmethode mit einer Schwelle von fünf Standardabweichungen. Die mittels MRT erhobenen Parameter wurden mit der in der Echokardiografie bestimmten LV-Funktion vor und in der ersten Woche nach MKR korreliert. Eine persistierende Kardiomyopathie wurde als postoperative Verschlechterung der Ejektionsfraktion um mehr als 10% gegenüber der präoperativen LVEF definiert.

Ergebnisse Ein ischämisches oder ein nicht-ischämisches LGE konnte bei 22 der 27 Patienten nachgewiesen werden (81%). Bei vier LGE positiven Patienten (15%) konnte eine persistierende Kardiomyopathie beobachtet werden. Diese vier Patienten wiesen tendentiell ein größeres LGE auf als Patienten mit erhaltener postoperativer LVEF (2,8 %LV (IQR: 1,8-7,3 %LV) vs. 6,8 %LV (IQR: 3,3 – 23,7 %LV), p = 0,055). Die ROC Analyse zeigte für das LGE eine Fläche unter der Kurve (AUC) von 0,729 (95% Konfidenzintervall: 0,477 – 0,981) zur

Differenzierung zwischen Patienten mit persistierender Kardiomyopathie und postoperativ erhaltener LVEF. Der optimale Cut-off lag bei 5,8 %LV zur Detektion einer persistierenden Kardiomyopathie und erzielte eine Sensitivität von 75% und eine Spezifität von 72%.

Schlußfolgerungen LGE könnte sich zur Vorhersage einer persistierenden Kardiomyopathie nach Rekonstruktion einer sek. MI eigenen mit einer Sensitivität von 75% und einer Spezifität von 72%. Gefährdete Patienten könnten somit früher erkannt werden, um eine möglichst frühe operative Versorgung einzuleiten.

WISS.3 Patientenindividuelle Optimierung der Kontrastmittelapplikation bei der CT Angiografie der Aorta

Autoren Stroth A[1], Fürschke A[1], Gerlach J[1], Barkhausen J[1], Bischof A[1], Fleitmann M[2], Soika K[2], Handels H[2]

Institute **1** Universitätsklinikum Schleswig-Holstein, Campus Lübeck Klinik für Radiologie und Nuklearmedizin, Lübeck; **2** Institut für Medizinsche Informatik Universität zu Lübeck, Lübeck

DOI 10.1055/s-0040-1703188

Zielsetzung Standardprotokolle oder gewichtsadaptierte Injektionsprotokolle werden bei der Kontrastmittelgabe im Rahmen von CT Angiografien (CTA) der hohen Variabilität der patientenspezifischen Einflussgrößen nicht ausreichend gerecht. In unserer Studie sollen nichtinvasiv und einfach messbare Parameter identifiziert werden, aus denen mit Hilfe von künstlicher Intelligenz patientenindividuelle Injektionsprotokolle abgeleitet werden können.

Material und Methoden In diese laufende Studie wurden bisher 66 Patienten eingeschlossen bei denen eine CTA der Aorta (100 ml KM, Injektionsrate 5 ml/s) durchgeführt wurde. Bei allen Patienten wurden zahlreiche physiologische Parameter vor und während der CT Untersuchung gemessen: Alter, Geschlecht, Größe, Gewicht, BMI, Fettverteilung, Blutdruck, Herzfrequenz, Ancle-Brachial-Index (ABI), Sauerstoffsättigung, glomeruläre Filtrationsrate. Auf den CTA Bildern wurde standardisiert in jeweils drei Regionen in der Aorta die CT Zahl gemessen, wobei Werte zwischen 241 – 300 HU als optimale Kontrastierung definiert wurden. Anhand dieser Messwerte wurde für jede CTA festgelegt, ob die Kontrastierung zu gering, optimal oder zu hoch war. Mittels des k-Nearest-Neighbor-Algorithmus (KNN) werden die ähnlichsten Fälle auf Grundlage der patientenspezifischen Parameter bestimmt, um für einen unbekannten Patienten vorherzusagen welche Kontrastierung voraussichtlich erreicht wird. Die Validierung erfolgt mittels der Leave-one-Out-Methode.

Ergebnisse Durch eine Kombination der Parameter ABI, Körperlänge, BMI, Sauerstoffsättigung und Blutdruck konnte das Ergebnis der Kontrastierung mit einer Erfolgsrate von 78% vorhergesagt werden. Der positive Vorhersagewert der automatischen Klassifizierung zur korrekten Zuordnung zur Gruppe mit einer zu hohen CT Zahl in der Aorta war mit 86%.

Schlußfolgerungen Trotz der bisher noch relativ geringen Fallzahl konnte so dass es durch die Anwendung des Algorithmus insbesondere eine Reduktion der Kontrastmittelmenge ohne Verlust an Bildqualität möglich erscheint.

WISS.1 4D Fluss MRT – Messung der aortalen Wandschubspannung: Crossover Analyse zirkadianer Unterschiede, unterschiedlicher Scanner und Beschleunigungsmethoden

Autoren Stroth A[1], Reiber A[1], Quest L[1], Kirschke N[1], Sieren M[1], Barkhausen J[1], Frydrychowicz A[1], Oechtering T[1], Ulloa P[2], Graessner J[3], Jin N[4], Kooijmann H[5]

Institute **1** Universitätsklinikum Schleswig-Holstein, Campus Lübeck Klinik für Radiologie und Nuklearmedizin, Lübeck; **2** Institut für Medizintechnik Universität Lübeck,, Lübeck; **3** Siemens Healthcare GmbH Healthcare, Hamburg; **4** Siemens Healthcare GmbH Healthcare, Chicago; **5** Philips GmbH Philips GmbH, Hamburg

DOI 10.1055/s-0040-1703189

Zielsetzung Die Wandschubspannung (WSS) ist ein wissenschaftlich etablierter Parameter zur Messung der kinetischen Energie am Gefäßwandendothel Pathologische Veränderungen sind mit Atherosklerose und Entstehung von Aneurysmata assoziiert. Es war das Ziel, die Reproduzierbarkeit der WSS-Messung an MRT Scannern unterschiedlicher Hersteller, im zirkadianen Verlauf und mit verschiedenen Beschleunigungstechniken zu untersuchen.

Material und Methoden 8 gesunde Probanden (25±3 Jahre, 5♀) wurden mittels einer 4D Fluss Sequenz mit abgestimmten Scanparametern in zufälliger Reihenfolge an 3T MR-Scannern Ingenia (Philips, MR1) und Magnetom Skyra (Siemens, MR2) abends in direkter Folge untersucht. Je Scanner erfolgte eine Messung mit paralleler Bildgebung (SENSE, GRAPPA, Beschleunigungsfaktor BF 3), eine zweite mit Compressed Sensing (CS, BF 7). 12 Stunden nach der 2. Messung wurden alle Messungen wiederholt, um auf zirkadiane Unterschiede zu testen. Die gemittelte WSS (WSSmean) und der WSS-Gradient (WSSgrad) wurden in 7 Konturen, welche an reproduzierbaren Landmarken platziert wurden, mit GTFlow (Gyrotools) bestimmt. Die statistische Auswertung erfolgte mittels Bland-Altman-Analyse und Angabe des relativen Fehlers als Mittelwert ± Standardabweichung [%].

Ergebnisse Messungen an MR1 ergaben verglichen mit MR2 um 16±30% höhere Werte für WSSmean und 18±53% höhere Werte für WSSgrad. Die zirkadiane Analyse zeigte für WSSmean 16±30% und für WSSgrad 45±79% größere Werte abends. Die Verwendung von CS unterschätzte WSSmean um 3±20% (MR1) bzw. 12±16% (MR 2) und WSSgrad um 2±33% (MR1) bzw. 3±39% (MR 2).

Schlußfolgerungen Unsere Crossover-Studie zeigt, dass WSS-Messungen zwischen Scannern, Tageszeiten und Beschleunigungstechniken deutlich variieren. Die Daten belegen die Notwendigkeit, für Verlaufs- oder Vergleichsbeurteilungen strikte Disziplin bezüglich der verwendeten Beschleunigungsp rotokolle, Tageszeiten und Scanner einzuhalten und den Vergleich mit Angaben in der Literatur mit Vorsicht durchzuführen.

WISS.2 Wert der dynamischen Perfusions-Computertomografie bei der Erkennung und Klassifizierung von Endoleaks nach endovaskulärer Aortenreparatur (EVAR)

Autoren Ströder J[1], Dorothea K[1], Maßmann A[1], Gawlitza J[1], Bücker A[1], Kubale R[1], Fries P[1]

Institut **1** Universitätsklinikum des Saarlandes und Medizinische Fakultät der Universität des Saarlandes Klinik für Diagnostische und Interventionelle Radiologie, Homburg

DOI 10.1055/s-0040-1703190

Zielsetzung Beurteilung des Nutzens der dynamischen Perfusions-Computertomografie (CT) bei der Erkennung und Klassifizierung von Endoleaks bei Patienten nach EVAR.

Material und Methoden 10 Patienten (9 Männer/1 Frau; Durchschnittsalter 76,8 Jahre +/- 5 Jahre) nach EVAR mit bekannten Endoleaks, die zuvor mit kontrastverstärktem Ultraschall oder Standard-CT diagnostiziert wurden, wurden retrospektiv eingeschlossen. Sie unterzogen sich im Rahmen der Diagnostik einer kontrastverstärkten, dynamischen Perfusions-CT mit einem Dual-Source-Scanner der dritten Generation (Somatom Force, Siemens Healthineers, Erlangen, Deutschland) um den Ursprung der Endoleaks zu identifizieren. Dynamische Dichtemessungen basierend auf Region of Interest (ROI)-Messungen im Stentlumen, im perfundierten Endoleak innerhalb des Aneurysmasacks sowie in der Arteria mesenterica inferior (AMI) wurden durchgeführt. Die Kontrstmittelkinetik wurde für die Auswertung grafisch dargestellt. Unterschiede zwischen den Flächen unter den Kurven (AUC) und den maximalen Dichtewerten (peak) wurden mit ANOVA und Tukey's Test analysiert.

Ergebnisse 7 Patienten hatten ein Typ 2, die übrigen ein Typ 1 Endoleak. Die Kontrastmittelkurven des Endoleaks ähneln in mit maximaler Dichte und AUC dem Ursprungsgefäß und ermöglichen eine Unterscheidung zwischen Endoleaks vom Typ 1 und Typ 2. So gab es bei den Typ 2 Endoleaks signifikante Unterschiede zwischen den AUC und peaks im Stentlumen zu den Messungen

in der AMI (p<0,0001 bzw. p=0,0008) und innerhalb des Endoleaks (p<0,0001 bzw. p=0,0093), die sich jeweils nicht signifikant voneinander unterschieden. Anhand der visuellen Darstellung der Kontrastmittelkinetik konnten Typ 1 von Typ 2 Endoleaks unterschieden werden.

Schlußfolgerungen Die dynamische Perfusions-CT und die grafische Darstellung der Ergebnisse erwiesen sich als hilfreiches Werkzeug bei der Beurteilung der Endoleak-Eigenschaften und folglich der korrekten Identifikation und Klassifizierung, was einen deutlichen Einfluss auf das weitere Patientenmanagement hat.

RK/WISS.3 Extrazelluläres Volumen und Infarktgröße sagen die Entstehung von links ventrikulärem Remodeling innerhalb der ersten 6 Monate nach einem akuten Myokardinfarkt vorhercts

Autoren Tahir E[1], Sinn M[1], Starekova J[1], Bohnen S[2], Müllerleile K[2], Avanesov M[1], Radunski U[2], Stehning C[3], Adam G[1], Lund G[1]

Institute 1 Universitätsklinikum Eppendorf-Hamburg Klinik und Poliklinik für Diagnostische und Interventionelle Radiologie und Nuklearmedizin, Hamburg; 2 Universitätsklinikum Eppendorf-Hamburg Allgemeine und Interventionelle Kardiologie, Hamburg; 3 Philips Philips Research, Hamburg

DOI 10.1055/s-0040-1703191

Zielsetzung Die Gewebecharakterisierung mittels T1- und T2-Mapping kann wichtige Informationen zur Vorhersage des links ventrikulären (LV) Remodeling nach akutem Myokardinfarkt (AMI) liefern. In dieser Studie wurde das myokardiale Mapping mit Standard-Kardio-MRT (CMR) zur Vorhersage des Remodeling verglichen.

Material und Methoden 74 Patienten wurden 8 ±5 Tage nach AMI mittels CMR (1,5 T, Achieva), Sequenzen: T2w STIR, T2-, T1-Mapping und Late-Gadolinium-Enhancement (LGE). Das LV-Remodeling wurde mittels Cine-SSFP-Aufnahmen zum Zeitpunkt des Infarktgeschehens (baseline) und 6 Monate danach (follow-up) ermittelt. Die parametrische Bildgebung des LV erfolgte in der kurzen Achse und in Enddiastole. Die myokardialen T2-Relaxationszeiten wurden mittels einer Multiecho-Sequenz und die T1-Relaxationszeiten mit der MOLLI-Sequenz vor und nach Applikation von Kontrastmittel bestimmt. T2-, T1- und Extrazellulär Volumen (ECV)-Karten wurden mit einem Plug-in für OsiriX (Pixmeo) generiert. Das LGE wurde als Referenz zur Erkennung von infarziertem Myokard benutzt.

Ergebnisse Ein LV-Remodeling konnte in insgesamt 11 Patienten (15%) nach AMI nachgewiesen werden. Das ECV (AUC 0,843) und Infarktgröße (AUC 0,806) hatten den besten prädiktiven Wert zur Remodeling-Vorhersage. Die Infarktgröße war signifikant besser als natives T1 (AUC 0,549, P<0,05). AUCs Die T2 Relaxationszeiten und Ödemgröße zeigten von 0,768 und 0,743. Der optimale Cut-off für ECV erreichte eine Sensitivität von 86% und Spezifität von 85%. Der optimale Cut-off von ≥17.2% LV für die Infarktgröße resultierte in einer Sensitivität von 82% und Spezifität von 76%. Die optimalen Cut-offs für die anderen CMR-Parameter waren: Ödemgröße ≥27% LV, ≥1236 ms für natives T1 and ≥ 88 ms für T2.

Schlußfolgerungen ECV und Infarktgröße sind die besten Prädiktoren eines Remodelings nach AMI innerhalb der ersten 6 Monate. Diese Erkenntnisse könnten die frühzeitige Stratifizierung hinsichtlich eines LV-Remodeling-Risikos ermöglichen, so dass eine zeitige Anti-Remodeling-Therapie angefangen werden kann.

WISS.8 MRT-basierte Assoziation von epikardialer und perikardialer Fettfläche mit dem gesamten epikardialen und perikardialen Fettvolumen

Autoren Vach M[1], Luetkens J[1], Faron A[1], Isaak A[1], Block W[1], Nowak S[1], Thomas D[1], Attenberger U[1], Sprinkart A[1]

Institut 1 Universitätsklinikum Bonn Klinik für Radiologie, Bonn

DOI 10.1055/s-0040-1703192

Zielsetzung Das Volumen des epikardialen und perikardialen Fetts (EKF/PKF) ist ein wichtiger (prognostischer) Risikomarker für verschiedene kardiale Erkrankungen. Mittels Schnittbildverfahren wie der Magnetresonanztomografie (MRT) oder der Computertomografie (CT) kann das EKF und PFK volumetriert werden. Die komplette Volumetrie der Fettkompartimente ist jedoch zeitaufwändig und daher in der klinischen Routine schlecht durchzuführen. Ziel der Studie war es zu untersuchen, ob sich das EKF und PKF mittels Einzelschichtmessungen abschätzen lässt.

Material und Methoden 113 konsekutive Patienten und Probanden wurden in diese retrospektive thorakale MRT Studie eingeschlossen. Das totale Volumen des EKF und PKF wurde mittels einer transversalen 3D EKG- und Navigator-getriggerten mDixon Sequenz bestimmt. Es wurde zudem an 5 verschiedenen Landmarken (Abgang linke Koronararterie, Abgang rechte Koronararterie, rechte Pulmonalarterie, Mitte Mitralklappe, Einmündung Koronarsinus) die Fläche des EKF und PKF in einer Einzelschicht gemessen. Korrelationsanalysen zwischen Volumen- und Einzelschichtmessungen wurden mittels Pearsons Korrelationskoeffizient berechnet.

Ergebnisse Das EKF und PKF korrelierte auf Höhe aller Landmarken exzellent mit dem gesamten Fettvolumen (EKF: r = 0,85 – 0,94, p < 0,001 und PKF: r = 0,89 – 0,94, p < 0,001). Die beste Korrelation zeigte sich für die gemessene Fettfläche auf Höhe des Abgangs der linken Koronararterie (jeweils r = 0,94, p < 0,001).

Schlußfolgerungen Die epikardiale und perikardiale Fettfläche an allen untersuchten Landmarken korrelierte exzellent mit dem gesamten Volumen des EKF und PKF, wobei sich die beste Korrelation in Einzelschichtmessungen auf Höhe der linken Koronararterie zeigt. Eine Abschätzung des Volumens des EKF und PKF ist daher mittels Einzelschichtmessungen möglich. Die zeiteffizientere Analyse des EKF und PKF ermöglicht nicht nur die Untersuchung von größeren Patientenkollektiven, sondern eignet sich auch zur „opportunistischen" Bestimmung des EKF und PKF aus Routineuntersuchungen.

WISS.6 Evaluation der Genauigkeit einer auf künstlicher Intelligenz basierender Bestimmung des Diameters der thorakalen Aorta in der Computer Tomografie

Autoren Walter S[1], Kärgel R[2], Faby S[3], Nikolaou K[4], Bongers M[4]

Institute 1 Universitätsklinik Tübingen Tübingen; 2 Siemens Healthineers Forchheim; 3 Siemens Healthineers Forchheim; 4 Universitätsklinik Tübingen Diagnostische und Interventionelle Radiologie, Tübingen

DOI 10.1055/s-0040-1703193

Zielsetzung Gefäßdiameter und Wachstumsgeschwindigkeit sind die wichtigsten Prädiktoren einer potentiell lebensbedrohlichen Ruptur bei Aortenaneurysmata. Deshalb war das Ziel, die Messgenauigkeit der thorakalen Aortendiameter in der Computertomografie (CT) durch einen auf künstlicher Intelligenz (KI) basierenden, automatisch segmentierenden Prototyp zu evaluieren.

Material und Methoden Unabhängig von Indikation und Protokoll wurden 40 konsekutive Patienten nach einer CT-Thorax (2x192-Schicht SOMATOM Force, Siemens) retrospektiv eingeschlossen. Ein computergestütztes Analysesystem segmentierte die thorakale Aorta (A.) und erhob den Diameter an 9 vorbestimmten anatomischen Lokalisationen gemäß AHA Leitlinien 2010 (Sinus valsalva, sinutubulärer Übergang, A. ascendens, proximaler Aortenbogen, zentraler Aortenbogen, proximale A. descendens, mittlere A. descendens, Hiatus aorticus und A. abdominalis). Der angewandte, voll automatische Algorithmus basiert auf einer Aortensegmentierung durch ein Deep Adversarial Image-to-Image Network sowie der Detektion von Messpunkten der Aortendurchmesser über Deep Reinforcement Learning. Jeder Messpunkt wurde von 2 unabhängigen Radiologen mit 5 und 8 Jahren Erfahrung nachgemessen. Die Datensätze wurden hierfür anonymisiert und in zufälliger Reihenfolge ausgewertet. Ausgewertet wurde die Gleichwertigkeit, sowie die Interreader-Übereinstimmung mittels intraclass correlation (ICC).

Ergebnisse Insgesamt waren 99,2% der durch den Prototyp gemessenen Parameter verwertbar. Bei lediglich 3 Patienten konnte der Diameter der A. ascendens durch die Software nicht ermittelt werden. Die erhobenen Messwerte entlang der A. thoracica zeigten keinen Unterschied zwischen dem

Prototyp und den beiden Readern (p<0.05). Die Interreader-Übereinstimmung war für jede gemessene Lokalisation der Aorta exzellent (ICC ≥0.901; 95%CI: 0.687–0.969).

Schlußfolgerungen Der getestete KI-Prototyp zur automatischen Segmentierung der thorakalen Aorta in der CT zeigte eine präzise Ausmessung der Diameter entlang des thorakalen Gefäßes.

RK/WISS.5 Direkte Auswirkung eines Wettkampfereignisses auf den ventrikulären Strain mittels MRT-basierter Strain-Analyse und Veränderungen kardialer Biomarker bei gesunden Triathlethen

Autoren Warncke M[1], Starekova J[1], Jahnke C[2], Scherz B[1], Müllerleile K[2], Radunski U[2], Adam G[1], Lund G[1], Tahir E[1]

Institute 1 UKE Radiologie, Hamburg; **2** UKE Kardiologie, Hamburg

DOI 10.1055/s-0040-1703194

Zielsetzung Ziel dieser Studie war die Analyse der Auswirkung eines Ausdauerwettkampfes auf die rechts (RV)- und linksventrikuläre (LV) Funktion mittels kardialer Magnetresonanztomografie und Feature Tracking (FT-CMR) bei gesunden männlichen und weiblichen Triathleten.

Material und Methoden 50 asymptomatische Triathleten (45 ±10 Jahre alt, 20% weiblich) mit mehr als 10 Stunden wöchentlicher Trainingszeit wurden mittels FT-CMR an einem 1.5T-System mit einer 5-Kanal-Herzspule vor und nach einem Wettkampfereignis untersucht (1.3 ±0.5 km Schwimmen, 59.9 ±72.5 km Rad fahren und 15.9 ±11.5 km Laufen). Funktionelle und morphologische LV Parameter wurden mittels CVi42© (Circle Cardiovascular Imaging, Canada) erhoben. Die Strain-Analyse wurde mit Segment© (Medviso, Schweden) durchgeführt. Blutentnahmen für kardial relevante Laborparameter fanden vor dem Wettkampf und zusammen mit der MRT nach dem Wettkampf statt. Die statistische Analyse erfolgte mit Prism (GraphPad Software, USA). P-Werte <0.05 wurden als signifikant angenommen.

Ergebnisse Troponin T (6 ±4 pg/ml vs. 51 ±77 pg/ml, P<0.0001), N-terminal pro-brain natriuretic peptide (45 ±73 pg/ml vs. 116 ±99 pg/ml, P<0.0001) und Creatinkinase Isoenzym MB (10 ±14 U/l vs. 32 ±19 U/l, P<0.0001) stiegen signifikant nach dem Wettkampf. Der radiale und zirkumferentielle LV strain nahmen post-Wettkampf mit 39 ±11% vs. 44 ±11% (P<0.05) bzw. -16 ±4% vs. -18 ±3% (P<0.05) signifikant zu. Der longitudinale LV strain zeigte eine tendenzielle Abnahme (-17 ±2% vs. -17 ±2%, P=0.054). Der zirkumferentielle RV strain war nach dem Wettkampferegnis signifikant erhöht (-6 ±3% vs. -7 ±2%, P<0.01), wobei der longitudinale RV strain konstant blieb (-9 ±3% vs. -9 ±4%, P=0.668). Die LV-Ejektionsfraktion zeigte keine signifikanten Veränderung (63 ±7% vs. 62 ±6%, P=0.607).

Schlußfolgerungen Perspektivisch können Kontrollen der laborchemischen Biomarker und weitere MRT-Untersuchungen genutzt werden, um eine ausreichende Regenerationsphase nach einem Wettkampf zu gewährleisten.

Interventionelle Radiologie

WISS.1 Vergleich von digitaler Subtraktions-Angiografie versus digitaler Varianz-Angiografie als Bildgebungsmethode bei der Embolisation der Prostata Arterien bei benigner Prostatahyperplasie (PAE)

Autoren Alizadeh L[1], Vogl T[2], Booz C[3], Zinn A[3]

Institute 1 Institut für Diagnostische und Interventionelle Radiologie des Universitätsklinikums Frankfurt am Main Frankfurt; **2** Institut für Diagnostische und Interventionelle Radiologie Frankfurt am Main; **3** Institut für Diagnostische und Interventionelle Radiologie Radiologie, Frankfurt

DOI 10.1055/s-0040-1703195

Zielsetzung Die neuartige kinetische Bildgebungsmethode Digital Variance Angiography (DVA) ist definiert als neuartiges Röntgenbildverarbeitungsverfahren zur Darstellung von Kontrastmitteln innerhalb eines Gefäßes. Der Algorithmus erzeugt so genannte Digital Variance Angiography (DVA)-Bilder aus Durchleuchtungsrohdaten. Das Ziel dieser Studie war es, die Bildqualität und den Nutzen von DVA mit der herkömmlichen digitalen Subtraktionsangiografie (DSA) bei vaskulären Eingriffen zur Therapie der gutartigen Prostatavergrößerung (PAE) zu vergleichen.

Material und Methoden 81 angiographische Akquisitionen von 26 Patienten (Durchschnittsalter 67,47 Jahre, SD 9,76, Bereich 42-82), die an unserer Institution eine PAE erhielten, wurden ausgewertet. Das Signal-Rausch-Verhältnis (SNR) von DSA- und DVA-Bildpaaren wurde anhand von Regions of Interest (ROI) verglichen. Der Vergleich der klinischen Bildqualität wurde von drei erfahrenen interventionellen Radiologen in einer randomisierten Blindstudie durchgeführt, in der die DSA- und DVA-Videos anhand einer 5-Punkte-Likertskala verglichen wurden, welche aus klinisch relevanten Kriterien bestand (z.B. Sichtbarkeit von Versorgungs- und Kolleteralästen, Größe der Arterien etc.). Ein Fleiss' Kappa-Test wurde zur Bestimmung der Interrater-Reliabilität verwendet.

Ergebnisse DVA-Bilder lieferten einen 1,79-mal höheren SNR-Wert als DSA-Bilder (Medianwert, Q1-Q3-Intervall: 1,46-2-32). Die qualitative Bildbewertung ergab, dass DVA-Videos qualitativ hochwertigere Bilder lieferten als DSA-Videos, da in 80,6% der Fälle die Gutachter DVA-Bilder gegenüber DSA-Bildern bevorzugten. Die Interrater-Reliabilität betrug 83,8%(Fleiss's Kappa 0,38;p<0,001).

Schlußfolgerungen Im PAE-Bereich verbessert die DVA-Bildgebung die Visualisierung anatomischer Strukturen im Vergleich zur DSA-Bildgebung über eine signifikante SNR-Erhöhung, wodurch die neue Technologie die Sicherheit und Effizienz der Intervention verbessern kann. Zusätzlich ist im weiteren eine Reduktion von Strahlendosis und Kontrastmittel möglich.

WISS.5 Hochauflösende Kegelstrahl-Computertomografie vs. Multi-Detektor-Computertomografie für die abdominale Post-TACE: Einfluss auf Bildqualität, Strahlendosis, Volumenmessung und Workflow-Optimierung

Autoren Alizadeh L[1], Thomas V[2], Zinn A[2]

Institute 1 Institut für Diagnostische und Interventionelle Radiologie des Universitätsklinikums Frankfurt am Main Frankfurt; **2** Institut für Diagnostische und Interventionelle Radiologie Frankfurt

DOI 10.1055/s-0040-1703196

Zielsetzung Beurteilung der neuesten Generation der intraprozeduralen Kegelstrahl-Computertomografie (CBCT) im Vergleich zur Multi-Detektor-Computertomografie (MDCT) nach der konventionellen transarteriellen Chemoembolisation (cTACE) hinsichtlich der Darstellung der ethiodisierten Ölverteilung, der Bildqualität, der Effektivdosis und des Tumorvolumens bei Patienten mit hepatischen malignen Tumoren.

Material und Methoden 114 Patienten (64 Frauen, Durchschnittsalter 57 ±14 Jahre), die sich einer cTACE unterzogen hatten, und sowohl ein CBCT, als auch ein MDCT des Oberbauches erhielten, wurden eingeschlossen. Die Bildqualität wurde sowohl für die Bewertung des Therapieerfolges und der Komplikationen, als auch für die Gesamtbildqualität zwischen CBCT- und MDCT-Bildern von zwei verblindeten Radiologen mittels 4-Punkt-Likertskalen verglichen. Das Läsionsvolumen wurde in beiden Modalitäten gemessen und mit Werten aus der präventiven T2-gewichteten MRT verglichen. Darüber hinaus haben wir die effektive Dosis für CBCT und zwei MDCT-Protokolle mit einem anthropomorphen Phantom gemessen.

Ergebnisse CBCT übertraf das MDCT in Bezug auf Therapieerfolgskontrolle und Komplikationen (Mittelwert, 3,2±0,7 versus 2,6±0,4, p=0,01). Die Gesamtbildqualität wurde für das CBCT etwas schlechter bewertet(Mittelwert 2,8±0,7 gegenüber 3,1±0,4 für MDCT, p<0,001). Das 4-Sekunden-CBCT-Protokoll zeigte eine höhere mittlere effektive Dosis von 4,7 mSv im Vergleich zum

MDCT, maßen wir 2,5 mSv mit einer Scanlänge von 22,6 cm und 2,1 mSv für eine kürzere Länge von 17,3 cm, entsprechend dem kürzeren Sichtfeld des CBCT. Es wurden keine signifikanten Unterschiede in Bezug auf die Volumetrie maligner Läsionen im Vergleich zur MRT festgestellt (mittleres Volumen im CBCT, 26,98 ± 17,43 mm^2 und im MDCT: 26,75 ± 16,00 mm^2, p=0,661).

Schlußfolgerungen Die CBCT der neuesten Generation ermöglicht eine ausreichende Bildqualität für die Durchführung postinterventioneller Therapiekontrollen und potentieller Verbesserung des klinischen Arbeitsablaufs.

WISS.3 Chemosaturation mit perkutaner Leberperfusion von Melphalan bei Leber-dominant metastasiertem Aderhautmelanom

Autoren Artzner C[1], Mossakowski O[1], Hefferman G[2], Grosse U[1], Hoffmann R[1], Forschner A[3], Eigentler T[3], Syha R[4], Nikolaou K[1], Grözinger G[1]

Institute 1 Universitätsklinikum Tübingen Department für Diagnostische und Interventionelle Radiologie, Tübingen; 2 Brown University The Warren Alpert Medical School , Providence, RI, USA; 3 Universitätsklinikum Tübingen Department für Dermatologie, Tübingen; 4 Department für Diagnostische und Interventionelle Radiologie Prosper Krankenhaus, Recklinghausen

DOI 10.1055/s-0040-1703197

Zielsetzung Evaluation der Ergebnisse und Sicherheitsdaten einer Chemosaturation mit perkutaner Leberperfusion (CS-PHP) von Melphalan bei Patienten mit Leber-dominant metastasiertem Aderhautmelanom.

Material und Methoden Insgesamt 28 CS-PHPs wurden bei 16 Patienten (sechs Männer und zehn Frauen, Durchschnittsalter 63,1 Jahre [Bereich 49,1 bis 78,7 Jahre], ein bis sechs CS-PHP-Verfahren pro Patient) zur Behandlung von Leber-dominant metastasiertem Aderhautmelanom durchgeführt im zeitraum zwischen Juni 2015 und Dezember 2018. Alle Patienten erhielten zu Studienbeginn und während der Nachsorge eine Schnittbildgebung. CS-PHP wurde mit dem Hepatic CHEMOSAT® Delivery System (Delcath Systems, Inc., NY, USA) durchgeführt, das die extrakorporale Filtration von Leberblut zur Entfernung von Melphalan ermöglichte. Ideale, an das Körpergewicht angepasste Melphalan-Dosen wurden in die Leberarterien verabreicht. Es wurden schwerwiegende unerwünschte Ereignisse (SAE), ein progressionsfreies Überleben basierend auf den Responsekriterien solider Tumore und ein Gesamtüberleben analysiert. Die Überlebensdaten wurden mit Kaplan-Meier-Schätzungen analysiert.

Ergebnisse Eine partielle Remission nach der ersten CS-PHP wurde bei neun Patienten (60%), eine stabile Erkrankung bei fünf Patienten (33%) und eine fortschreitende Erkrankung bei einem Patienten (7%) beobachtet. Das mediane Gesamtüberleben betrug 27,4 Monate (95% CI 4,1 bis 35,4 Monate) nach dem ersten CS-PHP. Das mediane progressionsfreie Überleben betrug 11,1 Monate nach dem ersten CS-PHP (95% CI 4,9 bis 23,6 Monate). SAEs wurden bei der Mehrheit der Patienten beobachtet, wobei die meisten SAEs auf die Klassen 1 und 2 beschränkt waren. 13 SAEs der Klassen drei und vier wurden bei sieben Patienten beobachtet. Es wurde keine SAE der Klasse 5 beobachtet.

Schlußfolgerungen CS-PHP ist eine wirksame und sichere Behandlung für Patienten mit leberdominant metastasierendem Aderhautmelanom.

WISS.2 Der tibiopedale und distale femorale retrograde Gefäßzugang für herausfordernde chronische Totalverschlüsse: Prädiktoren für technischen Erfolg und Komplikationsraten in einer großen Kohorte

Autoren Artzner C[1], Hallecker J[1], Grosse U[1], Syha R[2], Ketelsen D[3], Brechtel K[3], Lescan M[4], Nikolaou K[1], Grözinger G[1]

Institute 1 Universitätsklinikum Tübingen Department für Diagnostische und Interventionelle Radiologie, Tübingen; 2 Prosper Krankenhaus Department für Diagnostische und Interventionelle Radiologie, Recklinghausen; 3 Ihre-Radiologen.de MVZ GmbH Interventionelle und Diagnostische Bildgebungszentren, Berlin; 4 Universitätsklinikum Tübingen Department für Herz- und Gefäßchirurgie, Tübingen

DOI 10.1055/s-0040-1703198

Zielsetzung Validierung des tibiopedalen und distalen femoralen Zugangsweges zur retrograden Überwindung chronisch totaler Okklusion (CTO) als wirksames und sicheres Verfahren unabhängig vom Stadium der peripheren arteriellen Verschlusskrankheit und Bestimmung von Faktoren für die Vorhersage des technischen Erfolgs.

Material und Methoden Von 01/2011 bis 09/2019 wurden 171 konsekutive Patienten (70,6% Männer) in diese retrospektive Studie eingeschlossen. Das Durchschnittsalter für Patienten betrug 74,1 ± 9,7 Jahre. Zu den Einschlusskriterien gehörten ein CTO der Arteria femoralis superficialis [SFA], Arteria poplitea [PA] oder unterhalb des Knies [BTK], und ein fehlgeschlagener antegrader Behandlungsversuch verbunden mit einem anschließenden retrograden Zugang um den CTO zu überwinden. Die erfassten Parameter waren technische Erfolgsrate, Läsionslänge, Verkalkungsgrad und Komplikationen.

Ergebnisse Rutherford-Stadien waren II/III, IV, V/VI bei 24,0, 8,2 und 67,8% der Patienten. Alle Patienten zeigten vaskuläre Risikofaktoren. Die Anzahl der verschlossenen Gefäßsegmente (SFA vs. PA vs. BTK) betrug eins, zwei und drei bei 71,9%, 19,9% und 8,2% der Patienten. CTOs waren in 45,6% der Fälle länger als 20 cm und zeigten in 50,3% schwere Verkalkungen. Bei allen Patienten wurde ein distales Gefäß erfolgreich punktiert. Zielgefäße für den distalen Zugang waren die distalen SFA/PA und BTK in 17% und 83%. Die technische Erfolgsquote betrug insgesamt 81,9%. Komplikationen wurden in 7,6% der Fälle berichtet, wobei 2,3% auf den distalen Gefäßzugang bezogen waren. Eine starke Verkalkung verringerte den technischen Erfolg signifikant (p = 0,01).

Schlußfolgerungen Die tibiopedalen und distalen femoralen Zugangswege stellen ein sicheres und wirksames Mittel für die retrograde Überwindung von chronischen totalen Okklusionen am Oberschenkel und BTK dar. Der technische Erfolg nimmt mit dem Verkalkungsgrad der Läsion signifikant ab.

WISS.7 CT-gesteuerte Irreversible Elektroporation (IRE) von nicht-resektablen Rezidiv-Metastasen colorektaler Karzinome nach Leberchirurgie: Ist es sicher und effektiv?

Autoren Barabasch A[1], Kuhl C[1], Distelmaier M[1], Bruners P[1]

Institut 1 Universitätsklinikum der RWTH Aachen Diagnostische und Interventionelle Radiologie, Aachen

DOI 10.1055/s-0040-1703199

Zielsetzung Obwohl die chirurgische Resektion von Lebermetastasen colorektaler Karzinome (KRK) prinzipiell in kurativer Intention erfolgt, ist das Auftreten von intrahepatischen Rezidiven keine Seltenheit. Eine erneute Resektion ist auf Grund der Lage/Verteilung häufig nicht möglich. Lokalablative Verfahren sind hier eine wichtige Therapieoption. Die IRE eignet sich besonders, da verbliebene Blutgefäße und Gallengänge erhalten bleiben sollen. Wir untersuchten die Sicherheit und Effektvität der IRE nach ausgedehnten Leberresektionen.

Material und Methoden 23 Patienten mit 32 Rezidiv-Lebermetastasen KRK wurden mittels CT-gesteuerter IRE behandelt. 14/23 Patienten hatten zuvor eine Hemihepatektomie, 5/23 eine Bisegmentresektion und 4/23 eine ausgedehnte nicht-anatomische Leberteilresektion erhalten. Alle Tumoren lagen in unmittelbarer Nähe zu Portalvenen (14/32), verbliebenen Lebervenen (12/32) oder beiden (6/32). systematische klinische und radiologische Verlaufskontrollen. Die Leberfunktion wurde laborchemisch anhand von INR und indirektem Bilirubin unmittelbar vor IRE, 24h und 4 Wochen nach IRE bestimmt und mittels ANOVA mit wiederholten Messungen analysiert.

Ergebnisse Eine komplette Ablation wurde in 22/23 Patienten erreicht. Keiner der 23 Patienten zeigte Zeichen einer Thrombose. Nicht-behandlungsbedürftige Gallengangstenosen wurden bei 5/23 Patienten nach median 5 Monaten beobachtet. Das indirektes Bilirubin vor IRE war 0,63±0,45mg/dl, 24h nach IRE bei 0,98±0,74mg/dl ($p < 0.05$) und 4 Wochen nach IRE bei 0,67±0,34mg/dl ($p>0,05$) (Normwert <1,2 mg/dl). INR vor IRE war 1,02±0,08, 24h nach IRE 1,08 ±0,10 ($p<0,05$) und 4 Wochen nach IRE 1,03±0,10 ($p>0.05$). 15/22

entwickelten distante intra- oder extra hepatische Metastasen und 4/22 Patienten zeigten Stichkanalmetastasen.

Schlußfolgerungen Die IRE ist eine sichere lokalablative Methode für Patienten nach vorangegangener Leberresektion und beeinträchtigt die Leberfunktion nicht. Jedoch traten distante Metastase sowie Stichkanalmetastasen bei mehr als 85% der Patienten auf.

WISS.5 Non-okklusive Mesenterial-Ischämie (NOMI): Evaluation des frühen Therapieansprechens mittels 2D-Perfusions-Angiografie

Autoren Becker L[1], Stahl K[2], Meine T[1], von Falck C[1], Meyer B[1], Dewald C[1], Rittgerodt N[2], Busch M[2], David S[3], Wacker F[1], Hinrichs J[1]

Institute **1** Medizinische Hochschule Hannover Institut für Diagnostische und Interventionelle Radiologie, Hannover; **2** Medizinische Hochschule Hannover Klinik für Gastroenterologie, Hepatologie und Endokrinologie, Hannover; **3** Medizinische Hochschule Hannover Klinik für Nieren und Hochdruckerkrankungen, Hannover

DOI 10.1055/s-0040-1703200

Zielsetzung Untersuchung der 2D-Perfusions-Angiografie (2D-PA) im Hinblick auf ihre Eignung, ein frühes Therapieansprechen bei Patienten mit nicht-okklusiver mesenterialer Ischämie (NOMI) nach Prostaglandin-E1-Therapie zu erfassen.

Material und Methoden Es wurden 20 digitale Subtraktionsangiografien (DSA) von 18 NOMI-Patienten in unsere retrospektive Fall-Kontroll-Studie eingeschlossen. Die Angiografien wurden post-interventionell nachbearbeitet. Regions of interest (ROIs) wurden in der A.mesenteria superior (AMS; Referenz-ROI), der V.portae (ROI_PV) und in der Aorta (unmittelbar distal des AMS-Abgangs ROI_Aorta) platziert und die Parameter peak density (PD), time to peak (TTP) und area under the curve (AUC) bestimmt. Die folgenden Parameter-Quotienten wurden berechnet: „ROI_PD,TTP,AUC/Referenz-ROI". Diese wurden mit einer 17-köpfigen Kontroll-Gruppe erhoben, welche DSA-Aufnahmen vor Tumortherapie erhielten. Zusätzlich untersuchten und verglichen wir einen etablierten NOMI-Score (Sub-Kategorien: aortaler Reflux, Zeit zur portalvenösen Füllung, Gefäß-Morphologie) mit den von uns erhobenen 2D-PA-Parametern.

Ergebnisse Nach vasodilatativer Therapie konnte ein signifikanter Anstieg der Parameter PD_Aorta (p=0,04) und AUC_Aorta (p=0,03) nachgewiesen werden. Korrespondierende Veränderungen zeigten sich in einer signifikanten Gesamtpunktzahl-Abnahme des NOMI-Score und dessen Sub-Kategorien (4 zu 1, p<0,0001). Post-interventionell kam es zu einem signifikanten Anstieg der AUC_PV (p=0,04) und einer statistisch nicht signifikanten Beschleunigung der TTP_PV (p=0,13). Im Vergleich zu der Kontrollgruppe vor Tumortherapie unterschieden sich alle der 2D-PA-basierten Parameter signifikant von denen der NOMI-Kohorte durch eine längere TTP_Aorta/PV sowie verminderte Werte der AUC_Aorta/PV und der PD_Aorta/PV (p<0,05).

Schlußfolgerungen Die 2D-PA bietet einen objektiven Ansatz zur Evaluation von post-interventionellen Fluss- und Perfusionsveränderungen von NOMI Patienten und hat Potential, das Ansprechen auf die Therapie abzuschätzen.

WISS.2 Chemosaturation bei Lebermetastasen des Aderhautmelanoms: Prognostiziertes 5 Jahres Überleben zeigt eine negative Korrelation zum Tumorvolumen.

Autoren Brüning R[1], Brüning R[2], Schneider M[1], Tiede M[1], Wohlmuth P[3], Weilert H[4], Oldhafer K[5], Stang A[4]

Institute **1** Asklepios Klinik Barmbek Radiologie und Neuroradiologie, Hamburg; **2** Asklepios Barmbek Asklepios Barmbek, Hamburg; **3** Asklepios Klinik St Georg ProResearch, Hamburg; **4** Asklepios Klinik Barmbek Onkologie, Hamburg; **5** Asklepios Klinik Barmbek Chirurgie, Hamburg

DOI 10.1055/s-0040-1703201

Zielsetzung Die perkutane Behandlung von Lebermetastasen beim Aderhautmelanom (LMUM) mit Chemosaturation (PHP) zeigt gute lokale Ansprechraten. Das Ansprechen wie auch das Überleben einschließlich berechneter 5-Jahres Überlebenswahrscheinlichkeit (overall survival OS) wird analysiert.

Material und Methoden Wir bewerteten retrospektiv klinische und radiologische Daten von 19 Patienten mit nicht-resektablen LMUM, welche mit insgesamt 43 PHP-M (median 2) zwischen 2014 and 2019 behandelt wurden. Das Tumoransprechen wurde mittels "response evaluation criteria in solid tumors" (RECIST 1.1) beurteilt, und die Komplikationen mittels Clavian Dindo- Klassifikation. Kaplan-Meier Berechnungen und ein Cox Regressions- Modell wurden verwendet.

Ergebnisse Von den 19 Patienten hatten 10 ein partielles Ansprechen (partial response PR) (53%) und neun hatten einen stabilen Befund (SD) nach RECIST (47%). Eine Tumorprogression kam nicht vor (PD). Schwere Komplikationen kamen nicht vor (>Clavian Dindo IV). Das mediane Überleben zum Erhebungszeitpunkt betrug 16.7 Monate nach der ersten Behandlung und 26,4 Monate nach der ersten Diagnose. Ein niedriges Tumorvolumen war ein unabhängiger Prädiktor für ein verlängertes OS (Hazard ratio [95 % confidence interval]: 0.190 [0.041, 0.893], p < 0.05). Frauen zeigten ein relativ verringertes Risiko (HR: 0.146 [0.017, 1.240]). Eine Simulation für ein 5 Jahres Überleben ab der ersten Bildgebung (95 % confidence interval) zeigt einen Wert von 0.213 (0.0449, 1), während nach der 1. PHP die odds- ratio für das 1. und 2. Jahr 0.793 (0.609, 1) und 0.604 (0.380, 0.960) betrugen.

Schlußfolgerungen Die perkutane Chemosaturation zur Behandlung des Aderhautmelanoms ist eine sichere und lokal effiziente radiologisch-interventionelle Methode, die den Patienten eine Chance für ein verlängertes Überleben bietet; speziell für Patienten mit einer geringen Tumorvolumen- Belastung.

WISS.5 Comparison of low dose CT and standard dose Cone-beam CT for periprocedural 3D-planning of TIPSS guidance

Autoren Estler A[1], Nikolaou K[1], Hoffmann R[1], Herrmann J[1], Grosse U[1], Ketelsen D[1], Seith F[1], Artzner C[1], Grözinger G[1]

Institut **1** Universitätsklinikum Tübingen Diagnostische und Interventionelle Radiologie, Tübingen

DOI 10.1055/s-0040-1703202

Zielsetzung Das Ziel dieser Studie war es, intraprozedurale Standart-Dosis- Cone beam-CT (CBCT) gegenüber Niedrig-Dosis- CBCT bei der 3D-gesteuerten transhepatischen Punktion während der Anlage eines TIPSS zu vergleichen. Beurteilt wurden Bildqualität, Strahlendosis sowie technischer Erfolg der Prozedur.

Material und Methoden Es wurden insgesamt 44 Patienten in diese retrospektive Studie eingeschlossen. 18 Patienten erhielten ein Niedrig-Dosis-CBCT, während 26 Patienten ein Standart-Dosis-CBCT erhielten. Die quantitative Auswertung der Bildqualität wurde mittels einer Cotrast-to-noise-ratio (CNR) bestimmt, wobei die HU der Pfortader mit der Leber als Referenzparenchym gemessen wurden. Die qualitative Bildauswertung wurde mittels eines 5-stufigen "Vessel visualization score" (VVS), von nicht-diagnostisch (=5) bis optimal (=1) ausgewertet, während eine 3-stufige Lickert-Scala für die Einteilung der Bewegungsartefakte genommen wurde. Der technische Erfolg der Prozedur wurde mittels Anzahl der Punktionsversuche, Zeit bis zur erfolgreichen Kontrastierung der Pfortader sowie der Strahlendosis bewertet.

Ergebnisse Während allen Prozeduren konnte der TIPSS erfolgreich plaziert werden. Die mittlere Anzahl an Punktionsversuchen lag in beiden Studiengruppen bei n=3. Die mittlere Dosis war beim Niedrig-Dosis-CBCT signifikant niedriger als beim Standart-Dosis-CBCT (ND-CBCT: 2733± 848 μGm^2, SD-CBCT: 6119± 1677 μGm^2, p< 0.0001). Auch die Gesamtstrahlendosis war niedriger, jedoch nicht statistisch signifikant (ND-CBCT: 14831 ± 9299 μGm^2, SD-CBCT: 20985± 10127 μGm^2, p=0.047). Weder die Bildqualität, noch die Gesamtinterventionszeit wurde signifikant schlechter beim Niedrig-Dosis-CBCT.

Schlußfolgerungen Niedrig-Dosis- sowie auch Standart-Dosis-CBCT erlauben eine technisch erfolgreiche 3D-Steuerung während der TIPSS-Anlage, während

die Strahlendosis des CBCT um mehr als die Hälfte gesenkt werden konnte. Durch das Niedrig-Dosis-Protokoll blieb die Bildqualität als auch die Anzahl der Punktionsversuche stabil.

WISS.4 Einfluss einer posttherapeutischen medikamentösen Prophylaxe auf die strahleninduzierte Lebererkrankung

Autoren Fabritius M[1], Seidensticker M[1], Seidensticker R[1], Pech M[2], Powerski M[3], Damm R[2], Ricke J[1]

Institute **1** Ludwig-Maximilians-Universität, Klinikum der Universität München Institut für klinische Radiologie, München; **2** Otto-von-Guericke-Universität Magdeburg Klinik für Radiologie und Nuklearmedizin, Magdeburg; **3** Otto-von-Guericke-Universität Magdeburg Klinik für Radiologie und Nuklearmedizin, Magdeburg

DOI 10.1055/s-0040-1703203

Zielsetzung Die Radioembolisation (RE) mit Yttrium-90 (90Y)-Mikrosphären ist eine wirksame Behandlung bei Patienten mit primären oder sekundären Lebermalignomen. Die strahleninduzierte Lebererkrankung (RILD) ist eine potenziell lebensbedrohliche Komplikation mit einer höheren Prävalenz bei Patienten mit Leberzirrhose oder Patienten welche früheren Chemotherapien ausgesetzt waren. Ziel dieser Studie war es, den Einfluss einer posttherapeutischen RILD-Prophylaxe bei einer relativ homogenen Kohorte von Patienten mit Lebermetastasen bei Mammakarzinom zu untersuchen.

Material und Methoden Dreiundneunzig Patienten mit Lebermetastasen eines Mammakarzinoms erhielten zwischen 2007 und 2016 eine RE. Die Patienten erhielten 8 Wochen nach der RE eine RILD-Prophylaxe. Ab Januar 2014 wurde die RILD-Prophylaxe von Ursodesoxycholsäure (UDCA) und Prednisolon (Standardprophylaxe [SP]; n = 59) auf Pentoxifyllin (PTX), UDCA und niedrigdosiertes niedermolekulares Heparin (LMWH) (verstärkte Prophylaxe [IP]; n = 34) umgestellt. Primärer Endpunkt war die Toxizität einschließlich der Symptome einer RILD, die sekundären Endpunkte umfassten u.a. das Gesamtüberleben.

Ergebnisse Das Gesamtüberleben (Median, 95% CI) nach RE betrug 8,0 (6,2–9,8) Monate. IP (HR 0,47; p = 0,033;) und eine alkalische Phosphatase vor RE ≥ 2 µmol/s.L (HR 2,01; p = 0,013) waren unabhängige Prädiktoren für ein verlängertes Gesamtüberleben. Subklinische RILD-Ereignisse (Bilirubin ≥ 21 µmol/L [aber <30 µmol/L] oder Aszites) oder Behandlungsabbrüche wurden in der SP-Gruppe häufiger beobachtet, wenn auch ohne statistische Signifikanz (5 vs. 1; p = 0,397). Symptomatische RILD (Bilirubin ≥ 30 µmol/L und Aszites) traten nur in der SP-Gruppe auf (n = 2; p> 0,1).

Schlußfolgerungen Eine intensivierte posttherapeutische RILD-Prophylaxe mit PTX, UDCA und LMWH hat unabhängig positive Auswirkungen auf das Gesamtüberleben bei Patienten mit hepatisch metastasiertem Mammakarzinom und kann die Häufigkeit und den Schweregrad einer RILD verringern.

WISS.9 Selektive interne Radiotherapie (SIRT) bei hepatozellulärem Karzinom: Prognostische Wertigkeit von fett-freier Muskelmasse zur Vorhersage des Gesamtüberlebens

Autoren Faron A[1], Sprinkart A[2], Pieper C[2], Kuetting D[2], Isaak A[2], Endler C[3], Fimmers R[2], Meyer C[2], Thomas D[4], Attenberger U[2], Luetkens J[2]

Institute **1** Uniklinik RWTH Aachen Klinik für Diagnostische und Interventionelle Neuroradiologie, Bonn; **2** Universitätsklinik Bonn Radiologie, Bonn; **3** Universitätsklinik Bonn Radiologie; **4** Universitätsklinik Bonn Radiologie , Bonn

DOI 10.1055/s-0040-1703204

Zielsetzung Sarkopenie ist bei Leberzirrhose und gastrointestinalen Tumoren mit einem schlechten Outcome verbunden. Ziel der Studie war die Untersuchung der prognostischen Wertigkeit von „fett-freier Muskelmasse“ (FFMA) als Sarkopeniemarker zur Vorhersage des Gesamtüberlebens nach selektiver interner Radiotherapie (SIRT) bei Patienten mit hepatozellulärem Karzinom (HCC).

Material und Methoden In dieser retrospektiven Studie wurden HCC-Patienten analysiert, welche zwischen 12/2007 und 10/2014 eine SIRT erhielten. Die Messung der FFMA erfolgte aus präinterventionellen Leber-MRT-Untersuchungen in der T2-Wichtung. Die totale Muskelfläche der autochtonen Rückenmuskulatur sowie die Fläche der intramuskulären Fettanteile wurden auf Höhe der Arteria mesenterica superior bestimmt und die FFMA berechnet. Die Kohorte wurde anhand der FFMA in sarkopene und nicht sarkopene Patienten dichotomisiert. Primäre Endpunkte waren das Gesamtüberleben (OS) sowie das progressionsfreie Überleben (PFS) nach SIRT. Es erfolgten die Überlebenszeitanalyse anhand der Kaplan-Meier Methode sowie die Regressionsanalyse unter Einbezug von klinischen und onkologischen Parametern mit potentiellem Einfluss auf das Outcome.

Ergebnisse Es wurden 58 Patienten (13 Frauen; mittleres Alter 68±12 Jahre, mittleres Zeitintervall zwischen MRT und SIRT 27±20 Tage) untersucht. Das mediane PFS und OS betrug 156 Tage beziehungsweise 250 Tage. Sarkopene Patienten wiesen ein signifikant kürzeres OS (197 vs. 294 Tage, P=0.024) auf und tendierten zu einem verkürzten PFS (109 vs. 185 Tage, P=0.068). In der multivariaten Cox-Regressionsanalyse stellten sich die FFMA (hazard ratio (HR) 2.675; P=0.011), der geschätzte Anteil des Tumors am Lebervolumen (HR 4.058; P=0.001) und der ECOG-Status (HR 1.763; P=0.009) als unabhängige Prädiktoren für das Gesamtüberleben nach SIRT heraus.

Schlußfolgerungen FFMA als Marker für Sarkopenie ist bei HCC-Patienten mit dem Gesamtüberleben nach SIRT assoziiert und stellt somit potentiell einen neuen prognostischen Biomarker für das Gesamtüberleben dar.

WISS.6 INTACT-Lymph: Interventionelle Therapie von Lymphleckagen – aktuelle Ergebnisse

Autoren Flatz W[1], Streitparth T[1], Frölich M[2], Seidensticker M[1], Ricke J[1], Florian S[1]

Institute **1** Ludwig-Maximilians-Universität München Klinik und Poliklinik für Radiologie, München; **2** Universitätsklinikum Mannheim Institut für Klinische Radiologie und Nuklearmedizin, Mannheim

DOI 10.1055/s-0040-1703205

Zielsetzung Darstellung des lymphatischen Systems und Detektion von Lymphleckagen. Evaluation des therapeutischen Potentials von intranodalen und CT-gesteuerten lymphatischen Embolisationen.

Material und Methoden In einer prospektiven Studie wurden 17 Patienten eingeschlossen, die an therapierefraktären Leckagen des lymphatischen Systems unterschiedlicher Genese litten, z.B. bei Z.n. Nephrektomie oder Prostatektomie. Bei unvollständiger therapeutischer Wirkung der initialen US-gesteuerten intranodalen Lymphografien mit Lipiodol wurden zusätzlich CT-gesteuerte Embolisationen mittels Lipiodol-Histoacryl durchgeführt. Technischer Erfolg wurde definiert als Nachweis eines Lymphlecks. Klinischer Erfolg wurde definiert als signifikante Reduktion des Lymphflusses aus der Drainage um mehr als 90%, ohne signifikante Zunahme von Lymphleckagen in Kontrolluntersuchungen sowie eine Verbesserung der Lebensqualität (Karnofsky Index).

Ergebnisse Der Nachweis von Lymphfisteln war bei 94% der Patienten möglich (16/17). Die Interventionen waren in 82% der Fälle klinisch erfolgreich (14/17). Ein Patient musste aufgrund mehrerer Erkrankungen behandelt werden und konnte nicht verlaufskontrolliert werden. Bei einem Patienten zeigte sich eine Reduktion des Lymphflusses von nur 25%, dieser wurde i.R. einer Nierentransplantation behandelt. Der dritte Patient litt an einem Chylothorax ohne Visualisierung der Leckage. Die therapeutische Embolisation mittels Lipiodol allein war als „Onestop-Shop“ in 59% der Fälle (10/17) erfolgreich. Bei 7 Patienten wurde eine Embolisation mit Histoacryl-Lipiodol durchgeführt, fünf davon waren klinisch erfolgreich. Der Karnofsky-Index verbesserte sich im gesamten Patientenkollektiv von 73 auf 90.

Schlußfolgerungen Die Durchführung intranodaler Lipiodol-Lymphografien ist effektiv in der therapeutischen Okklusion von Lymphleckagen. Zusätzliche Embolisationen mittels Lipiodol-Histoacryl können das klinische Outcome weiter verbessern.

WISS.2 Transarterielle Chemoembolisation mit degradierbaren Stärkemikrosphären bei Patienten mit lokal fortgeschrittenem hepatozellulären Karzinom: Update

Autoren Gross A[1], Albrecht T[1]
Institut 1 Vivantes Klinikum Neukölln Radiologie und interventionelle Therapie, Berlin
DOI 10.1055/s-0040-1703206

Zielsetzung In vorangegangenen Veröffentlichungen erwies sich die transarterielle Chemoembolisation (TACE) hepatozellulärer Karzinome (HCCs) mit degradierbaren Stärkemikrosphären (DSM) als sicheres Therapieverfahren, selbst bei Patienten mit ausgedehnten, multinodulären oder bilobären Tumoren und Pfortaderinvasion. Daten zu lokalem Langzeitansprechen und Überleben in größeren Patientenkohorten sind aber nach wie vor spärlich und sollten in der vorliegenden Studie erweitert werden.

Material und Methoden Retrospektiv analysiert wurden Patienten mit nicht-resektablem HCC, die mit mindestens 3 DSM-TACEs mit Doxo-/Epirubicin behandelt worden waren. Patienten- und Tumorcharakteristika, Details zur TACE (Embolisationsmuster, DSM- und Zytostatikadosierung, etc.) sowie Komplikationen wurden erfasst. Das Therapieansprechen wurde alle 3-4 Monate mittels CT/MRT anhand der modified Response Evaluation Criteria in Solid Tumors (mRECIST) beurteilt. Das Überleben wurde mittels Kaplan-Meier-Statistik analysiert.

Ergebnisse 46 HCC-Patienten in den Barcelona Clinic Liver Cancer (BCLC)-Stadien B (35), C (10) und D (1) wurden mit 212 DSM-TACEs (3–12 pro Patient, durchschnittlich 4,6) behandelt. Sieben HCCs waren uninodulär, 39 multinodulär (27 bilobär). Die größte Läsion maß im Durchschnitt 6,7 cm (0,8–20 cm). Vier Patienten wiesen eine Pfortaderinvasion auf. DSM-TACE war selektiv in 13, lobär in 17 und bilobär in 16 Patienten. Abgesehen von einer Grad-3-Komplikation traten ausschließlich Grad-1-Komplikationen (nach dem CIRSE-Klassifikationssystem) auf. Das Therapieansprechen war: komplette Remission in 3, partielle Remission in 19, stabile Erkrankung in 13 und Progression in 7 Fällen. Die mediane Überlebenszeit betrug 17,6 Monate: 22,1 Monate für BCLC B und 7,4 Monate für BCLC C+D.

Schlußfolgerungen Verträglichkeit und Wirksamkeit der DSM-TACE sind vielversprechend – selbst in Patienten mit lokal fortgeschrittenen HCCs, bei denen eine superselektive Herangehensweise nicht möglich und die Behandlung größerer Lebervolumina nötig ist.

WISS.4 Lokalisation des Primärtumors als Prädiktor für das onkologische Outcome von Patienten mit kolorektalen Lebermetastasen nach Portalvenenembolisation vor geplanter Hemihepatektomie

Autoren Hitpaß L[1], Zimmermann M[2], Bruners P[3], Isfort P[4], Kuhl C[5]
Institute 1 Uniklinik RWTH Aachen Abteilung für Diagnostissche und Interventionelle Radiologie, Aachen; **2** RWTH Radiologie, Aachen; **3** RWTH Radiologie , Aachen; **4** RWTH Radiologie, Aachen; **5** RWTH Radiologie, Aachen
DOI 10.1055/s-0040-1703207

Zielsetzung Identifikation prognostischer Prädiktoren für das intraheptische progressfreie Überleben bei Patienten mit kolorektalen Lebermetastasen (CRLM) nach erfolgter Portalvenenembolisation (PVE) vor geplanter Hemihepatektomie.

Material und Methoden 54 Patienten (Durchschnittsalter 61,4±10 Jahre), welche zwischen 2011 – 2018 in Vorbereitung auf eine Hemihepatektomie eine PVE erhalten haben, wurden in diese retrospektive Studie eingeschlossen. Das intrahepatische progressfreie Überleben (ihPFS) wurde unter Verwendung der Kaplan-Meier Methode bestimmt. In uni- und multivariablen Cox Regressionsanalysen wurde die Assoziation zwischen dem ihPFS und den folgenden Faktoren untersucht: Patientenalter, Lokalisation des Primarius, Baseline Größe und Anzahl der Metastasen, Vorkommen von Lebermetastasen in der zukünftigen Restleber, Behandlung mittels neo-/adjuvanter Chemotherapie. Der mittlere follow-up Zeitraum betrug 21,1 Monate.

Ergebnisse Nach erfolgter PVE entwickelten 8/54 Patienten (15%) einen Tumorprogress und wurden nicht reseziert. Die 46 verbliebenen wurden planmäßig rechtsseitig hemihepatektomiert. 25 dieser 46 Patienten (54%) entwickelten ein intrahepatisches Tumorrezidiv. Das mittlere ihPFS betrug 7,7 Monate (0,95 CI:5,4– 0,1 Monate). Die Lokalisation des Primarius war der einzige signifikante Prädiktor für das ihPFS nach PVE (hazard ratio= 2,259; CI:1,110, 4,596;p=.024). Im Speziellen zeigten Patienten mit einem rechtsseitigen Kolonkarzinom ein signifikant kürzeres ihPFS als Patienten mit einem linksseitigen Primarius (Mittel 4,0±1,6 vs. 9,3±1,6 Monate;log rank Test p=.013).

Schlußfolgerungen Bei Patienten mit erfolgter PVE vor Hemihepatektomie bei CRLM ist die Lokalisation des Primarius der einzig signifikate prognostische Prädiktor für das intrahepatische progressfreie Überleben. Weitere Faktoren, insbesondere das Vorhandensein von Lebermetastasen in der zukünftigen Restleber, zeigten keinen Einfluss auf das intrahepatische progressfreie Überleben.

WISS.6 Kontralaterale Leberlappenhypertrophie von Radioembolisation im Vergleich zur Pfortaderembolisation

Autoren Kühn J[1], Baldus C[1], Wolf T[1], Bund S[1], Radosa C[1], Hoffmann R[1]
Institut 1 Carl-Gustav-Carus Universität Dresden Institut und Poliklinik für Diagnostische und Interventionelle Radiologie, Dresden
DOI 10.1055/s-0040-1703208

Zielsetzung Die Induktion einer Hypertrophie eines Leberlappens u.a. mittels Pfortaderembolisation (PVE) ist meistens Voraussetzung für eine erfolgreiche Hemihepatektomie. Es gibt Hinweise, dass die Radioembolisation (RAE) ebenfalls zu einer Hypertrophie des kontralateralen Leberlappens führt. In dieser Studie vergleichen wir die kontralaterale Lappenhypertrophie von RAE mit der PVE in Abhängigkeit des Vorliegens einer Leberparenchymerkrankung.

Material und Methoden In einer retrospektiven Analyse wurden Patienten mit einseitiger PVE und RAE einbezogen. Die Messung der relativen Volumenzunahme des kontralateralen Leberlappens erfolgte mit der Computertomografie direkt vor und im Intervall nach der Intervention. Im Anschluss wurden alle Patienten selektiert nach dem Vorliegen einer Leberzirrhose. Die relative Volumenzunahme des kontralateralen Leberlappens wurde für RAE und PVE gegenübergestellt für alle Patienten sowie für Patienten ohne eine Leberparenchymerkrankung.

Ergebnisse Über alle Patienten war die kontralaterale Lappenhypertrophie der PVE; 56 Patienten, 64,0±10,6 Jahre, 17 Frauen signifikant größer im Vergleich zur RAE; 43 Patienten, 70,1±8,6 Jahre; 7 Frauen (25,8±25,1% versus 13,7 ±24,5%; p=0,001). Dabei war das Zeitintervall der Hypertrophie bei der PVE signifikant niedriger (34,9±24,9d versus 65,7±27,3d; p≤0,001). Nach Selektion einer ausschließlich leberparenchymgesunden Kohorte konnte die Differenz zwischen PVE und RAE hinsichtlich der kontralateralen Lappenhypertrophie nicht mehr nachgewiesen werden (27,5±27,4% versus 26,1±32,2%; p=0,343).

Schlußfolgerungen Die kontralaterale Lappenhypertrophie der RAE ist bei leberparenchymgesunden Patienten möglicherweise vergleichbar mit der PVE. Somit ist die RAE ein exzellentes Verfahren in der Vorbereitung zur Hemihepatektomie durch Induktion einer kontralateralen Lappenhypertrophie in Kombination mit einer suffizienten Tumorbehandlung.

WISS.4 Kathetergesteuerte-Thrombektomie bei hochsymptomatischen Patienten mit Becken-Thrombose, die nicht auf eine konservative Behandlung ansprechen

Autoren Kütting D[1], Luetkens J[2], Kania A[3], Faron A[1], Thomas D[1]
Institute 1 Uniklinik Bonn Radiologie, Bonn; **2** Universitätsklinik Bonn Radiologie, Bonn; **3** Universitätsklinik Bonn Klinik für Gefäß- und Allgemeinchirurgie, Bonn
DOI 10.1055/s-0040-1703209

Zielsetzung Die Frage, ob kathetergesteuerte Revaskularisierungsverfahren der konservativen Behandlung bei akuten iliofemoralen Thrombosen überlegen sind wird weiterhin intensiv untersucht. Dies veranlasste uns unsere Erfahrungen mit der pharmakomechanischen Thrombektomie bei Patienten mit symptomatischer iliofemoraler TVT, die nicht auf eine konservative Behandlung ansprachen, zu überprüfen und zu analysieren.

Material und Methoden Zwischen 2013 und 2019 wurden 19 Patienten (14 Frauen und 5 Männer; Durchschnittsalter 41,2 Jahre ± 18,2) mit iliofemoraler Thrombose und ausgeprägtem Schmerz, der nicht auf eine konservative Behandlung ansprach, mit einer pharmakomechanischen Thrombektomie behandelt. Die demografischen, interventionellen und klinischen Daten der Patienten wurden erhoben.

Ergebnisse Die Thrombektomie ± Thrombolyse war in allen Fällen erfolgreich (n = 19). Weder während noch nach dem Eingriff wurden schwere Komplikationen beobachtet. 7/19 Fälle erforderten eine zusätzliche lokale Lysetherapie für die vollständige Auflösung der iliofemoralen Thromben. Alle Patienten erhielten eine Ballonangioplastie zur Behandlung von postthrombotischen Strikturen. In 16/19 Fällen wurden für die Rekonstruktion der iliofemoralen Strombahn/für die Sicherung des tiefen venösen Ausstroms Stents eingesetzt. Drei Patienten (16%) benötigten wegen Re-Thrombose oder In-Stent-Stenose erneut Interventionen. Die Symptome konnten bei 19 von 19 Patienten vorübergehend oder definitiv gebessert werden. 1 Jahr nach der Thrombektomie verringerte sich der durchschnittliche Schmerz Score um 87%, der durchschnittliche Villalta-Score betrug 2,6 ± 4.

Schlußfolgerungen Bei symptomatischen Patienten mit iliofemoraler TVT, die auf eine konservative Behandlung nicht ansprechen, ermöglicht die kathetergesteuerte Thrombektomie eine schnelle und dauerhafte Schmerzlinderung. Bei Patienten die nach Thrombektomie mittels PTA und Stent versorgt wurden sind hohe venöse Offenheitsraten zu erzielen.

WISS.5 Prognostische Faktoren für das Gesamtüberleben bei Patienten mit fortgeschrittenem intrahepatischem cholangiozellulärem Karzinom nach Yttrium-90 Radioembolisation

Autoren Köhler M[1], Harders F[2], Lohöfer F[3], Paprottka P[4], Schaarschmidt B[5], Theysson J[5], Hermann K[6], Heindel W[7], Schmidt H[8], Pascher A[9], Stegger L[10], Rahbar K[11], Wildgruber M[12]

Institute **1** Universitätsklinikum Münster Institut für Klinische Radiologie, Münster; **2** Institut für klinische Radiologie, Universitätsklinikum Münster Münster; **3** Division of Interventional Radiology, Klinikum rechts der Isar der Technischen Universität München München; **4** Division of Interventional Radiology, Klinikum rechts der Isar der Technischen Universität München; **5** Institut für Diagnostische und Interventionelle Radiologie, Universitätsklinikum Essen Essen; **6** Klinik für Nuklearmedizin, Universitätsklinikum Essen Essen; **7** Institut für Klinische Radiologie; **8** Medizinische Klinik B für Gastroenterologie und Hepatologie, Universitätsklinikum Münster Münster; **9** Klinik für Allgemein-, Viszeral- und Transplantationschirurgie, Universitätsklinikum Münster Münster; **10** Klinik für Nuklearmedizin, Universitätsklinikum Münster Münster; **11** Klinik für Nuklearmedizin, Universitätsklinikum Münster Münster; **12** Institut für Klinische Radiologie, Universitätsklinikum Münster Münster

DOI 10.1055/s-0040-1703210

Zielsetzung Untersuchung von Faktoren, die mit dem Gesamtüberleben von Patienten verbunden sind, die ein fortgeschrittenes intrahepatisches cholangiozelluläres Karzinom haben und mit einer Yttrium-90 Radioembolisation behandelt wurden.

Material und Methoden Die retrospektive Multicenter Studie analysierte das Gesamtüberleben von Patienten mit fortgeschrittenem intrahepatischem cholangiozellulärem Karzinom die mit Yttrium-90 an insgesamt drei universitären Zentren behandelt wurden. Eingeschlossen wurden Patienten mit fehlendem Ansprechen auf eine konventionelle systemische Therapie, erneuter Progress nach chirurgischer Resektion oder bei welchen mindestens 25% des Lebervolumens von Tumor betroffen waren. Patienten wurden stratifiziert und das Tumoransprechen nach RECIST nach drei Monaten ermittelt. Kaplan Meier Analysen erfolgten, um das Überleben zu analysieren, gefolgt von einer Cox Regressionsanalyse, um unabhängige Faktoren für das Überleben zu analysieren.

Ergebnisse Eingeschlossen wurden 46 Patienten (19 Männer, 27 Frauen), mittleres Alter 62,5 Jahre (Spanne 29-88 Jahre). 65% hatten eine systemische Therapie, 64% hatten ein Tumorvolumen von mehr als 25% des Lebervolumens. Das mittlere Überleben war 9,5 Monate (95% CI:6,1-12,9 Monate). Die Cox Regressionsanalyse zeigte, dass die Ausdehnung des Lebertumors über einen oder beide Leberlappen ein prognostischer Faktor ist, unabhängig vom Tumorvolumen (p=0,041). Patienten mit vorheriger operativer Resektion des ICC hatten ein signifikant niedrigeres Überleben (3,9 vs. 12,8 Monate, p=0,002). Kein Fall einer REILD wurde beobachtet.

Schlußfolgerungen Der Einsatz der Yttrium-90 Therapie kann bei Patienten mit einem fortgeschrittenen cholangiocellulärem Karzinom einen positiven Effekt auf das Gesamtüberleben haben. Vorherige chirurgische Resektionen und die Beteiligung beider Leberlappen sind unabhängig mit einem schlechten Gesamtüberleben verbunden.

WISS.7 Entwicklung eines präklinischen Tiermodells zur Evaluation von Bildgebung und interventioneller Tumortherapie im HCC

Autoren Lohöfer F[1], Kaissis G[1], Werner J[1], Bohrer P[1], Bliemsrieder E[1], Harder F[1], Buchholz R[2], Braren R[1], Paprottka P[1]

Institute **1** TU München Institut für diagnostische und Interventionen Radiologie, München; **2** Institut für Anorganische und Analytische Chemie Universität Münster

DOI 10.1055/s-0040-1703211

Zielsetzung Entwicklung eins präklinischen Tiermodells zur Evaluation von MR-Bildgebung und Katheter-basierten Therapieverfahren im hepatozellulären Karzinom (HCC).

Material und Methoden HCCs wurden in Ratten über 10 Wochen mittels Diethylnitrosamin induziert. Das Tumorwachstum wurde mittels wöchentlicher T2-gewichteter MRT überwacht. Sobald die Tumoren eine Größe über 10mm erreicht hatten wurde mittels MRT eine DCE-Bildgebung sowie ein T1-Mapping nach Applikation eines leberspezifischen Kontrastmittels durchgeführt. Im Anschluss erfolgte eine Digitale Subtraktions Angiografie (DSA) über einen links carotidalen Zugang. Hierfür erfolgte eine Sondierung der A.hepatica communis mittels eines 1.2F Mikrokatheters. Die DSA wurde mit einer standardisierten Flussrate durchgeführt. Nach Durchführung der DSA erfolgte die Applikation von Cis-Platin über den Mikrokatheter. Die Tiere wurden zu verschiedenen Zeitpunkten (5-60min) nach Applikation euthanasiert und die Tumoren entnommen. Die Verteilung von Platin und Gadolinium im Gewebe wurde mittels Laser Ablation Inductively Coupled Plasma Mass Spectrometry (LA-ICP MS) untersucht.

Ergebnisse Die Parameter der Kontrastdynamik zeigten eine gute Korrelation zwischen DSA und DCE in den HCCs. Das T1-Mapping zeigte in vivo keine signifikante Aufnahme des leberspezifischen Kontrastmittels in den Tumoren. LA-ICP-MS ermöglichte eine ex-vivo Quantifizierung von Gadolinium und Platin im Tumor- und Lebergewebe. Es zeigte sich eine starke inverse Korrelation zwischen der Gadolinium- und Platin-Aufnahme der Tumoren.

Schlußfolgerungen Die Kombination von MRT, Angiografie und LA-ICP-MS ermöglicht eine genaue Analyse der Tumorperfusion im HCC Modell der Ratte, sowie eine exakte ex-vivo Analyse der Verteilung von Kontrastmittel und Chemotherapeutikum im Tumor- und Lebergewebe. Dieses Modell kann als Basis für die Evaluation verschiedener neuer interventioneller Therapieverfahren angewendet werden.

WISS.1 Europäische Multicenter-Studie über abbaubare Stärke-Partikel TACE: die bekömmliche HCC Behandlung

Autoren Ludwig J[1], Posa A[2], Gross A[3], Forsting M[1], Albrecht T[4], Iezzi R[5], Theysohn J[1]

Institute 1 Universitätsklinikum Essen Institut für Diagnostische und Interventionelle Radiologie und Neuroradiologie, Essen; 2 Universit attolica del Sacro Cuore, Istituto di Radiologia Istituto di Radiologia, Rom; 3 Vivantes Klinikum Neukölln Klinik für Radiologie und interventionelle Therapie, Berlin; 4 Vivantes Klinikum Neukölln Klinik für Radiologie und interventionelle Therapie, Berlin; 5 Universit attolica del Sacro Cuore, Istituto di Radiologia Istituto di Radiologia

DOI 10.1055/s-0040-1703212

Zielsetzung Ziel ist es die Sicherheit und Wirksamkeit der transarteriellen Chemoembolisation mit abbaubaren Stärke-Partikeln (DSM-TACE) für die Behandlung des inoperablen hepatozellulären Karzinoms (HCC) zu evaluieren.

Material und Methoden 121 Patienten (77 Jahre, 81% männlich) aus drei europäischen Zentren, die zwischen 03/2009 und 08/2018 erstmals behandelt wurden, wurden retrospektiv untersucht. Die BCLC Stadien A/B/C/D waren mit 11,6%/66,9%/19%/2,5% vertreten. Insgesamt wurden 563 Behandlungen mit im Median 4 (Spanne: 2-12) pro Patient durchgeführt. In 97,3% der Fälle war die DSM-TACE technisch erfolgreich. Das Therapieansprechen wurde gemäß der mRECIST Kriterien evaluiert. Zur Bestimmung des Gesamtüberleben (OS) und der Zeit bis zum Tumorprogress (TTP) in Monaten (95%CI) wurde die Kaplan-Meier-Analyse (Log-Rank-Test) angewendet. Die Laborwerte (Bilirubin, AST, ALT, AP, GGT, INR) wurden vor jeder TACE erhoben und mittels Mixed-Effekt-Modellierung mit Paarung wiederholter Messungen auf Änderungen untersucht.

Ergebnisse Das mittlere OS aller Patienten betrug 27 (19-34) Monate und für die BCLC Stadien A/B/C/D 44,3 (20,8-.), 29,1 (19,3-40,4), 13,3 (8,3-34) bzw. 6,6 (4,3-8,8) Monate, p=0,001. Die mediane TTP betrug 9,6 (8,2-10,6) Monate. Das bestmögliche Therapieansprechen wurde nach einem Median von 3 (Bereich: 1-6) Monaten erzielt: CR (13,5%), PR (44,6%), SD (25%) und PD (16,8%). Patienten mit CR hatten die längste TTP mit einem Median von 22,2 (12,3-25,7) Monaten, gefolgt von PR (9,5; 7,6-10,6), SD (9,7; 6,9-12) und PD (2,6; 1,9-3,4), p<0,0001. Die DSM-TACE wurde gut vertragen, wobei lediglich drei geringgradige therapieassoziierte Ereignisse auftraten (anhaltende Schmerzen bei einem und Cholezystitis bei zwei Patienten). Die wiederholte DSM-TACE Behandlung zeigte keine signifikante Verschlechterung der Laborparameter.

Schlußfolgerungen Die wiederholte DSM-TACE ist eine sichere, gut verträgliche und effektive Behandlungsoption bei inoperablem HCC.

WISS.6 Transjugulärer Intrahepatischer Portosystemischer Shunt: Führung der Pfortaderpunktion mittels 3D/2D-Bildfusion einer präprozeduralen Multi-Detektor-Computer-Tomografie und Fluoroskopie

Autoren Meine T[1], Dewald C[2], Lena Sophie B[2], Maasoumy B[3], Kirstein M[3], Wernicke T[2], Maschke S[2], Wacker F[2], Meyer B[2], Hinrichs J[2]

Institute 1 Medizinische Hochschule Hannover Hannover; 2 Medizinische Hochschule Hannover Institut für diagnostische und interventionelle Radiologie, Hannover; 3 Medizinische Hochschule Hannover Klinik für Gastroenterologie, Hepatologie und Endokrinologie, Hannover

DOI 10.1055/s-0040-1703213

Zielsetzung Beurteilung der technischen Durchführbarkeit, Punktionskomplikationen und Verfahrensmerkmale der Etablierung eines Transjugulären Intrahepatischen Portosystemischen Shunts (TIPS) mit Bildfusion einer präprozeduralen Multi-Detektor-Computer-Tomografie (MDCT) und intraprozeduraler Fluoroskopie in zwei Ebenen zur Führung der Pfortaderpunktion.

Material und Methoden Es wurde bei 27 konsekutiven Patienten (18 männlich, 59±9 Jahre) mit portaler Hypertension elektiv ein TIPS mittels 3D/2D-Bildfusion von MDCT und Fluoroskopie angelegt (11/2018-06/2019). Aus der kontrastmittelverstärkten, präprozeduralen MDCT wurde eine dreidimensionale Gefäßkarte (3D-GK) der Lebervenen und der Pfortader erstellt, indem mit Polylinien das Zentrum der Gefäße markiert wurde. Dann wurde die 3D-GK semiautomatisch mit zwei Durchleuchtungsbildern fusioniert und diente während des Eingriffs als Echtzeitüberlagerung zur Führung der Pfortaderpunktion. Demographische Daten, technischer Erfolg, Punktionskomplikationen und Verfahrensmerkmale wie Interventionszeit (IZ), Punktionszeit (PZ) und Dosisflächenprodukt (DFP) wurden erfasst und zwischen einem jungen Radiologen (JR) (TIPS-Erfahrung<5Jahre, n=22) und einem erfahrenen Radiologen (ER) (TIPS-Erfahrung>10Jahre, n=5) verglichen. Ein zweiseitiger, unabhängiger t-Test mit p<0,05 wurde angewendet.

Ergebnisse Alle Patienten hatten refraktären Aszites oder gastrointestinalen Blutungen als TIPS-Indikation. Das TIPS-Verfahren mit 3D/2D-Bildfusion war in allen Fällen erfolgreich. Es traten keine Major-Komplikationen auf. Die IZ und PZ umfassten 64±29min und 14±6min sowie für den JR 53±13min und 13 ±6min und für den ER 111±34min und 20±5min (p=0,0199; p=0,0348). Das DFP war 107±93Gy×cm2, beim JR 8852±8262Gy×cm2 und beim ER 19088 ±10356Gy×cm2 (p=0,0937).

Schlußfolgerungen Die Etablierung eines TIPS mithilfe von 3D/2D-Bildfusion ist technisch sicher, erfolgreich und schnell. Die 3D/2D-Bildfusion ist ein vielversprechendes Verfahren zur Führung der Pfortaderpunktion, insbesondere für junge Radiologen.

WISS.6 Vergleich der Effektivität der Hypertrophieinduktion nach unilobärer Y90-Radioembolisation vs Pfortaderembolisation: Eine prospektive Tierstudie.

Autoren Pedersoli F[1], Liebl M[1], Tschinaev A[1], Truhn D[1], Zimmermann M[1], Schulze-Hagen M[1], Sieben P[1], Van den Bosch V[1], Heinzel A[2], Kuhl C[1], Bruners P[1], Isfort P[1]

Institute 1 Uniklinik RWTH Aachen Klinik für Diagnostische und Interventionelle Radiologie, Aachen; 2 Uniklinik RWTH Aachen Klinik für Nuklearmedizin, Aachen

DOI 10.1055/s-0040-1703214

Zielsetzung Vergleich der Hypertrophieinduktion des nicht behandelten Leberlappens nach unilobärer Radioembolisation (RE) mit Yttrium-90 geladenen Mikrospähren vs. Pfortaderembolisation (PVE) in einem Schweinemodell.

Material und Methoden Nach Genehmigung durch die zuständige Behörde wurde eine prospektive Studie an 20 Schweinen durchgeführt. Nach einer Dosis-Eskalations-Studie an vier Tieren wurden 16 Schweine entweder mit unilobärer Y90-RE oder mit unilobärer PVE unter Verwendung von Lipiodol/Cyanoacrylat behandelt. Das Lebervolumen wurde vor sowie ein, drei und sechs Monate nach der Intervention mittels kontrastmittelangehobener CT/MRT gemessen. Nach der Euthanasie wurden die Lebern histopathologisch untersucht. Die Hypertrophierate wurden mittels des unabhängigen t-Tests (p <0,05) verglichen.

Ergebnisse Ein signifikant größere Hypertrophie wurde für die PVE-Gruppe gegenüber die Y90-RE-Gruppe einen Monat nach dem Eingriff beobachtet, mit einem Volumenanstieg von + 51% (IQR: + 47%; + 69%) für PVE im Vergleich zu + 29% (IQR: + 20%; + 50%) für Y90-RE. Im weiteren Verlauf nach drei und sechs Monaten konvergierten die Hypertrophiegrade in den beiden verschiedenen Gruppen mit einem Volumenanstieg von + 103% (IQR: + 86%; + 119%) für PVE gegenüber + 82% (IQR: + 70%; + 96%) für Y90-RE nach drei Monaten und von + 115% (IQR: + 70%; + 146%) für PVE gegenüber + 86% (IQR: + 58%; + 111%) für Y90-RE nach sechs Monaten.

Schlußfolgerungen Die Induktion der Hypertrophie nach unilobärer Y90-RE und PVE verlaufen zeitlich unterschiedlich. Die PVE bewirkt innerhalb von 4 Wochen nach dem Eingriff mit einer schnellen, starken Volumenzunahme,

gefolgt von einem Steady-State. Die Wirkung von Y90-RE ist langsamer, hält jedoch bis 3 Monate nach dem Eingriff an. Zu diesem Zeitpunkt die Hypertrophie nach 90Y-RE und PVE sind vergleichbar.

WISS.4 Transarterielle Embolisation akuter Nierenblutungen: Retrospektive Analyse von 167 Patienten – Technische und funktionelle Ergebnisse inklusive Nierenfunktionsanalyse.

Autoren Petersen J[1], Fialkovska A[2], Glodny B[3]
Institute 1 Medizinische Universität Innsbruck Department Radiologie, Innsbruck; **2** Medizinische Universität Innsbruck Universitätsklinik für Radiologie, Innsbruck, Österreich; **3** Medizinische Universität Innsbruck Universitätsklinik für Radiologie, Innsbruck, Österreich
DOI 10.1055/s-0040-1703215

Zielsetzung Die endovaskuläre Embolisation von arteriellen Blutungen der Nieren unterschiedlicher Ätiologie spielt in der Notfallintervention eine große Rolle und stellt ein alternatives parenchymschonendes Verfahren gegenüber der operativen chirurgischen Sanierung dar. Ziel dieser Studie war es Daten zur Beurteilung des postinterventionellen Verlaufes hinsichtlich Nierenfunktion und Parenchymverlust zu gewinnen.

Material und Methoden Retrospektiv wurden 167 Patienten mit einer arteriellen Extravasation des Nierenparenchyms zwischen 1997 bis 2018 untersucht, die einer transarteriellen Embolisationstherapie zugeführt wurden. Technisch relevante Aspekte und Parameter die Nierenfunktion und das Nierenparenchymvolumen prä- und postinterventionell betreffend wurden analysiert.

Ergebnisse Ursächlich für eine arterielle Blutung waren eine partielle Nephrektomie bei 53 Patienten (31,7%), gefolgt von Unfällen mit 44 Patienten (26,3%), Biopsie (n=22; 13,2%), endourologischen Eingriffen (n=21; 12,6%), Tumorblutung (n=13; 7,8%) und NTX (n=8; 6,6%). Es konnte ein technischer Erfolg von 100% und ein klinischer Erfolg von 92,8% erzielt werden. Die Untersuchungsdauer und insbesondere Durchleuchtungszeit unterschied sich in Abhängigkeit von der Erfahrung des Internationalisten deutlich. Eine signifikante Reduktion der Untersuchungsdauer wurde durch die Verwendung von pushable Coils gegenüber detechable Coils erreicht (75min vs. 104min). Eine Eröffnung der Gerota-Faszie hatte keine Auswirkung auf den Kreatininwert (p=0,2210), zeigte jedoch eine signifikante Assoziation mit einem größerem Parenchymverlust (p=0,0237). Insgesamt stieg der Kreatininwert nach der Entlassung nicht signifikant an (p=0,6780).

Schlußfolgerungen Die selektive transarterielle mechanische Embolisation stellt ein sicheres und parenchymschonendes Verfahren mit einer nur sehr geringen Nierenparenchymfunktionsreduktion zur Behandlung akut arterieller Extravasationen im Notfallmanagement dar.

WISS.6 Non-invasive MRT-basierte Differenzierung von chylösen und nicht-chylösen Ergüssen mittels 6-Punkt mDIXON Fettquantifizierung: Machbarkeit in-vitro, ex-vivo und in-vivo

Autoren Pieper C[1], Sprinkart A[1], Kütting D[1]
Institut 1 Universitätsklinikum Bonn Radiologische Klinik, Bonn
DOI 10.1055/s-0040-1703216

Zielsetzung Untersuchung ob im MRT non-invasiv zwischen chylösen (hoher Triglyceridgehalt [TG]) und nicht-chylösen Ergüssen differenziert werden kann.

Material und Methoden MRT-Untersuchungen wurden in-vitro, ex-vivo und in-vivo mittels mDIXONquant bei 1.5T durchgeführt. Für in-vitro Experimente wurden Fettlösungen mit bekanntem TG (145mg/dl - 19000mg/dl) verwendet. Ex-vivo wurden 20 chylöse und nicht-chylöse Flüssigkeitsproben untersucht. In-vivo wurden 29 Patienten mit chylösen und nicht-chylösen Ergüssen untersucht. Für klinische Proben wurden TG, Gesamtprotein und Leukozyten bestimmt. Die sogenannte proton density fat fraction (PDFF) wurde mittels ROI-basierter Analyse auf Parameterkarten bestimmt. Die PDFF-Werte wurden mit den Laborwerten korreliert und die PDFF-Werte zwischen chlyöser und nicht-chylöser Flüssigkeit verglichen. Optimale PDFF-Grenzwerte zur Differenzierung der Flüssigkeiten in-vivo wurden mittels ROC-Analyse bestimmt.

Ergebnisse In-vitro korrelierten die PDFF-Werte stark mit dem TG (r=0.998). Ex-vivo unterschieden sich PDFF-Werte signifikant zwischen chylöser (2,47 ±1,18) und nicht-chylöser Flüssigkeit (0,767±0,18)(p=0,0013) und korrelierten stark mit TG (p<0,0001; r=0,88), aber nicht mit anderen Parametern. In-vivo zeigten sich ebenfalls signifikant unterschiedliche PDFF-Werte für chylöse (6,17 ±4,3) und nicht-chylöse Flüssigkeit (0.56±0.56)(p<0.0001) mit starker Korrelation mit TG (p<0,0001; r=0,96) und geringer mit Gesamtprotein (p =0,0054; r=-0,66)), aber nicht mit anderen Parametern. Sensitivität und Spezifität zur Differenzierung chylöser und nicht-chylöser Flüssigkeit in-vivo lagen für PDFF-Werte >1,24 bei 85,7% und 90,9% sowie für PDFF-Werte >1,84 bei 78,6% und 100%.

Schlußfolgerungen Die non-invasive Differenzierung von chylösen (z.B. Chylothorax) und nicht-chylösen Ergüssen ist mittels klinischer MRT-basierter Fettquantifizierung machbar. Diese Technik kann bei der Therapieplanung komplexer Fälle mit chylösen Leckagen hilfreich sein, bei denen eine diagnostische Punktion nicht praktikabel wäre.

WISS.8 Experimentelle Untersuchungen der Polymerisationseigenschaften von Gewebeklebern in lymphatischer Flüssigkeit – Einfluss von Klebetyp und prozeduralen Parametern

Autoren Pieper C[1], Kütting D[1]
Institut 1 Universitätsklinikum Bonn Radiologische Klinik, Bonn
DOI 10.1055/s-0040-1703217

Zielsetzung Untersuchung der Eigenschaften von verschiedenen Cyanoacrylatkleber/Lipiodol-Gemischen in lymphatischen Flüssigkeiten.

Material und Methoden Polymerizationzeiten (PZ) von Histoacryl (HA) und Glubran 2 (GL) gemischt mit Lipiodol (Ratio 1:0-1:7) wurden für zwei Lymphflüssigkeitsproben untersucht (niedriger Triglyceridgehalt (TG) <50mg/dl und hoher TG >600mg/dl). Zur Analyse der statischen PZ wurden die Klebegemische auf die Flüssigkeit getropft und die morphologischen Veränderungen während der Polymerisation beobachtet. Zur Bestimmung der dynamischen PZ wurde ein Silikonschlauch mit zwei Lymphflussraten (1500ml/24h und 6000ml/24h) verwendet. Mittels Mikrokatheter wurden nach Spülung mit verschiedenen Mengen Glukoselösung (1ml und 5ml) die Klebegemische in die fließende Lymphe injiziert. Die Zeit bis zur kompletten Okklusion wurde gemessen. Jedes Experiment wurde 5mal wiederholt.

Ergebnisse Für beide Klebetypen war die PZ bei höherem Lipiodolgehalt sowie in TG-reicher Lymphflüssigkeit länger. GL zeigte generell kürzere PZ als HA (niedrige TG: Klebe/Lipiodol Ratio 1:3: 241s (HA) vs. 123s (GL), Ratio 1:7: 4096s (HA) vs. 2363s (GL); hohe TG: Ratio 1:3: 374s (HA) vs. 143s (GL), Ratio 1:7: 9770s (HA) vs. 5580s (GL)). Die dynamische PZ verlängerte sich für beide Kleber weniger ausgeprägt [niedrige TG für HA: 32s (1:1) - 56s (1:7), für GL: 17s (1:1) - 50s (1:7)]. Bei hohen TG dauerte die Polymerisation deutlich länger (43s-410s für HA; 29s-319s für GL). Es wurden keine systematischen Unterschiede für unterschiedliche Lymphflussraten oder Glukosespülvolumina beobachtet.

Schlußfolgerungen Die Polymerisationszeiten von Gewebekleber/Lipiodol-Gemischen in Lymphflüssigkeit nimmt sowohl durch höheren Lipiodolgehalt, als auch durch höheren Triglyceridgehalt der Lymphflüssigkeit zu und variiert zwischen unterschiedlichen Klebern. Die Flussrate der Lymphe und das Glukosespülvolumen haben dabei keinen signifikanten Einfluss. Diese Parameter sind relevant bei der Durchführung von Lymphgefäßembolisationen.

WISS.1 24-Monats-Ergebnisse nach DCB-PTA und Clipimplantaten zur Versorgung von Läsionen der femoropoplitealen Arterien

Autoren Scheer F[1], Sabou T[1], Kopetsch C[1], Schlöricke E[2], Andresen R[1], Wissgott C[3]
Institute **1** Westküstenklinikum Heide, Akademisches Lehrkrankenhaus der Universitäten Kiel, Lübeck und Hamburg Institut für Diagnostische und Interventionelle Radiologie/Neuroradiologie Heide, Heide; **2** Westküstenklinikum Heide, Akademisches Lehrkrankenhaus der Universitäten Kiel, Lübeck und Hamburg Klinik für Visceral-, Thorax-, und Gefäßchirurgie, Heide; **3** Imland Klinik Radiologie, Rendsburg
DOI 10.1055/s-0040-1703218

Zielsetzung Nach Angioplastie von Gefäßläsionen stellen Dissektionen und die hierdurch bedingten Restenosen/Reokklusionen ein Hauptproblem dar. Ziel dieser prospektiven Studie war die Evaluierung des Tack Endovascular System® nach PTA mit einem Paclitaxel beschichteten Ballon (DCB) hinsichtlich der Effektivität und Sicherheit.

Material und Methoden Es wurden 36 Patienten, mittleres Alter 66 ± 7,4 Jahre (46 – 78) eingeschlossen. Die Läsionen wurden mittels DCB dilatiert und die postdilatativen Dissektionen mit Tack-Implantation behandelt. Das Tack Endovascular System® besteht aus 6 jeweils 6 mm langen Nitinolimplantaten mit geringer Radialkraft, um punktuell die Dissektionen anzuheften. Präinterventionell war die Rutherford-Klassifkation im Mittelwert von 2,97 ± 0,30 und der Knöchel-Arm-Index (KAI) im Mittelwert von 0,64 ± 0,10 (0,44-0,78). Alle Patienten hatten Stenosen oder Okklusionen der femoropoplitealen Gefäßstrasse. Die mittlere Läsionslänge betrug 85,4 ± 47,8 mm. Klinische Verlaufskontrollen wurden nach 6, 12 und 24 Monaten durchgeführt, bis zum 12 Monats-follow up erfolgte ergänzend eine farbkodierte Duplex-Sonografie.

Ergebnisse Der mittlere Stenosegrad betrug 93.96 ±8,07% (70-100/46,9% Okklusionen). Die technische Erfolgsrate betrug 100 %. Bei allen Patienten wurde mindestens eine hämodynamisch relevante Dissektion nach Ballon-PTA nachgewiesen (insgesammt 46). Diese wurden erfolgreich mittels Tack-Implantationen behandelt (4,25 ± 1,80). Klinisch zeigte sich eine Verbesserung des KAI auf 1,05 ± 0,21 nach 6, auf 1,0 ± 0,1 nach 12 sowie auf 0,9 ± 0,1 nach 24 Monaten. Das Rutherford-Stadium reduzierte sich auf 0,47 ± 0,5 nach 24 Monaten. Während des 24 monatigen Nachbeobachtungszeitraums kam es zu zwei Reokklusionen Reintervention (5,6%). Es gab keine Amputationen oder Todesfälle.

Schlußfolgerungen Die Tack-Implantation bei Dissektionen nach Ballon-PTA mit einem DCB ist eine sichere und effektive Prozedur bei einem guten klinischen Outcome nach 24 Monaten.

WISS.7 TIPS-Modifikation im Rahmen des Managements der TIPS-induzierten hepatischen Enzephalopathie

Autoren Schindler P[1], Seifert L[2], Köhler M[1], Riegel A[1], Masthoff M[1], Heinzow H[2], Wildgruber M[1]
Institute **1** Universitätsklinikum Münster Institut für Klinische Radiologie , Münster; **2** Universitätsklinikum Münster Medizinische Klinik B für Gastroenterologie und Hepatologie, Münster
DOI 10.1055/s-0040-1703219

Zielsetzung Ziel der Studie war die Evaluation prädiktiver Parameter für die Entwicklung einer hepatischen Enzephalopathie (HE) nach Anlage eines transjugulären intrahepatischen portosystemischen Shunts (TIPS) sowie die Analyse des technischen und klinischen Erfolges der TIPS-Reduktion im Rahmen des Managements der TIPS-induzierten HE.

Material und Methoden Zunächst erfolgte eine retrospektive Analyse von allen Patienten mit TIPS-Anlage seit 2011 in einem universitären Leberzentrum. Hierbei wurden n=45 Patienten mit HE nach TIPS identifiziert und zur Evaluation prädiktiver klinischer und technischer Parameter für die Entwicklung einer HE n=48 Patienten ohne HE nach TIPS (case-control-matching) gegenübergestellt. Von n=45 Patienten mit TIPS-induzierter HE erhielten n=20 Patienten im Verlauf einen Reduktionsstent und wurden differenziert in Responder (Verbesserung um mindestens einen HE-Grad gemäß der West Haven Klassifikation) und Nicht-Responder (keine Verbesserung).

Ergebnisse Ein höheres Patientenalter sowie ein unmittelbar nach TIPS-Anlage erhöhtes Serum-Kreatinin und INR waren unabhängige Prädiktoren für die Entwicklung einer HE. Die technische Erfolgsrate der TIPS-Reduktion betrug 100%, mit einem resultierenden Anstieg des portosystemischen Gradienten (PPG) von 7 (1-17) auf 12 (6-21) mmHg. Bei 11 Patienten (Responder, 55%) verbesserte sich der HE-Grad gegenüber 9 Nicht-Respondern (45%), ohne relevantes Wiederauftreten von refraktärem Aszites oder Varizenblutung. Ein hoher HE-Grad nach TIPS war der einzige positive Prädiktor für ein Therapieansprechen. Das 6-monatige Follow-Up nach Modifikation überlebten 10 Responder (91%), jedoch nur 6 Nicht-Responder (67%).

Schlußfolgerungen Ein höheres Patientenalter sowie erhöhtes Serum-Kreatinin und INR nach TIPS sind potentielle Prädiktoren für die Entwicklung einer HE. Eine TIPS-Reduktion zur Behandlung der TIPS-induzierten HE ist einfach und sicher durchführbar, wobei insbesondere Patienten mit ausgeprägter HE profitieren, unabhängig von PPG und Leberfunktion.

WISS.3 Effektivität der selektiven internen Radiotherapie (SIRT) bei metastasiertem Kolonkarzinom in Abhängigkeit von der Lokalisation des Primärtumors

Autoren Schindler P[1], Masthoff M[1], Harders F[1], Rhabar K[2], Wildgruber M[1], Köhler M[1]
Institute **1** Universitätsklinikum Münster Institut für Klinische Radiologie , Münster; **2** Universitätsklinikum Münster Klinik für Nuklearmedizin, Münster
DOI 10.1055/s-0040-1703220

Zielsetzung Ziel dieser Studie war die Evaluation der Effektivität der selektiven internen Radiotherapie (SIRT) in Abhängigkeit von der Tumorlokalisation des Primärtumors sowie dem metastatischen Tumorbefall der Leber beim Kolonkarzinom.

Material und Methoden Es erfolgte eine retrospektive single-center Analyse von Patienten (n=73; m=47, w=26) mit hepatisch metastasiertem Kolonkarzinom und erfolgter SIRT im Universitätsklinikum Münster zwischen 2009 und 2018. Alle Patienten waren mit einer systemischen Vortherapie behandelt worden, keiner der Patienten zeigte hierauf ein Ansprechen. Bei n=22 Patienten lag die Lokalisation des Primärtumors im rechten, bei n=51 Patientin im linken Kolon. Die hepatische Tumorlast betrug bei einem Großteil der Patienten <25% (n=36) oder 25-50% (n=24), bei n=3 Patienten betrug diese >50%. Für die SIRT wurden im Median 1,84 GBq Yttrium-90 Sphären verwendet. Es wurde das Therapieansprechen nach RECIST und die Laborparameter im Follow-up nach 3 Monaten sowie die mediane Überlebenszeit für diese Patientenkohorte analysiert.

Ergebnisse Nach 3 Monaten zeigten 33,8% der mittels SIRT behandelten Patienten ein Therapieansprechen (complete response: 3,2%; partial response: 30,6%), 21,0% eine stable disease und 45,2% eine progressive disease. Die präinterventionell erhobenen Laborparameter hatten keinen signifikanten Einfluss auf das Therapieansprechen. Die mediane Überlebenszeit betrug 6,1 Monate. Die mediane Überlebenszeit bei einem hepatischen Tumorbefall <25% war signifikant höher als bei einem Tumorbefall von 24-50% bzw. >50% (13,9 vs. 4,4 vs. 1,8 Monate). Die mediane Überlebenszeit bei Lokalisation des Primärtumors im linken Kolon war signifikant höher als bei Lokalisation des Primärtumors im rechten Kolon (8,7 vs. 6,0 Monate; p=0,033).

Schlußfolgerungen Die mediane Überlebenszeit nach SIRT bei hepatisch metastasiertem Kolonkarzinom ist abhängig von dem präinterventionellen Tumorbefall sowie der Primärlokalisation des Tumors.

WISS.9 Balloninterposition als neue Alternative zur Organprotektion bei Thermoablation kapselnaher Lebermalignome

Autoren Schlappa M[1], Wüst W[1], Brand M[1], Bayer T[1], Uder M[1], Schmid A[1]
Institut 1 Radiologisches Institut Universitätsklinikum Erlangen Interventionelle Radiologie, Erlangen
DOI 10.1055/s-0040-1703221

Zielsetzung Die Ablation kapselnaher Lebertumore birgt die Gefahr der thermischen Schädigung angrenzender Organe. Neben Protektionstechniken wie der Gas-/Hydrodissektion oder der Galleaspiration wurde in einzelnen Fallberichten die Interposition von PTA-Ballons zur Separation des betroffenen Organs von der Leberkapsel beschrieben. Relevante Fallserien zum technischen Erfolg oder zur Sicherheit der Technik existieren bislang nicht.

Material und Methoden Retrospektive Analyse aller im Zeitraum 2008-2018 an unserem Institut mittels Mikrowellen- oder Radiofrequenzablation behandelten Leberläsionen zur Identifizierung von Fällen, in denen eine Organprotektion mittels Balloninterposition durchgeführt wurde.

Ergebnisse Im Rahmen der Thermoablation von 948 Lebertumoren bei 354 Patienten war bei insgesamt 54 Läsionen eine Organprotektion notwendig. Diese wurde zunächst in allen Fällen mittels Gas-/Hydrodissektion oder Galleaspiration durchgeführt und war in 37/54 Fällen erfolgreich. Bei 8 Fällen im Zeitraum vor 2016 musste die Intervention bei weiterhin ungenügender Distanz zur Leberkapsel abgebrochen werden. Nach 2016 wurde bei 9 Läsionen, bei denen zunächst erfolglos ein klassisches Protektionsverfahren versucht wurde, eine Balloninterposition eingesetzt. Alle Läsionen wurden unter suffizientem Schutz benachbarter Organe erfolgreich abladiert. Es traten eine Majorkomplikation (Pleuraerguss mit Drainage), eine Minorkomplikation und zwei nicht prozessbezogene Majorkomplikationen auf. Bei 8/9 Läsionen bestand im Verlauf eine suffiziente lokale Tumorkontrolle, ein Lokalrezidiv wurde unter erneutem Einsatz der Balloninterposition re-abladiert.

Schlußfolgerungen Die vorliegende, bislang größte Fallserie zur Balloninterposition bei der Thermoablation von Lebertumoren dokumentiert die Effektivität und Sicherheit der Methode zur Protektion angrenzender Organe. Durch Einsatz der Balloninterposition können zusätzliche Läsionen behandelt werden, die unter Einsatz klassischer Protektionsverfahren nicht ausreichend separiert werden können.

WISS.3 Muss die Rekanalisation thrombosierter Dialysshunts auch am Wochenende erfolgen?

Autoren Schmid A[1], Zicha S[1], Kopp C[2], Uder M[1]
Institute 1 Universitätsklinikum Erlangen Radiologisches Institut , Erlangen; **2** Universitätsklinikum Erlangen Medizinische Klinik 4 - Nephrologie und Hypertensiologie, Erlangen
DOI 10.1055/s-0040-1703222

Zielsetzung Die endovaskuläre Rekanalisation thrombotisch verschlossener Dialyseshunts ist aufwendig und technisch anspruchsvoll. Die von Seiten der Zuweiser mitunter gewünschte Durchführung der Intervention auch am Wochenende führt zu einem hohen zeitlichen und personellen Aufwand außerhalb der Regelarbeitszeit und erfordert die Bereitstellung entsprechend qualifizierten Personals. Dem gegenüber steht die Frage nach der klinischen Notwendigkeit, da bei dringlicher Dialysepflicht auch die Option zur temporären Anlage eines Shaldonkatheters besteht. Alle Shuntrekanalisationen an unserem Institut erfolgten während der Regelarbeitszeit. Studienziel war die retrospektive Evaluation dieses Vorgehens anhand eines Vergleiches der klinischen Verläufe und Komplikationen bei Patienten mit am Wochenende bzw. unter der Woche aufgetretenen Shuntverschlüssen.

Material und Methoden Retrospektiv analysiert wurden 360 konsekutive, endovaskulär therapierte Shuntvenenthrombosen bei 191 Patienten/-innen aus dem Zeitraum 2007-2017. Anhand des Zeitpunktes des Shuntverschlusses wurden 62 Fälle in die Wochenendgruppe (WeG) und 298 Fälle in die Wochengruppe (WG) eingeteilt.

Ergebnisse Der technische/klinische Erfolg der Intervention lag in der WeG bei 96.8/88.7%, in der WG bei 89.3/84.7%. Die Major-/Minor-Komplikationsrate betrug in der WeG 0.0/3.2% und in der WG 2.0/7.7%. Die Rate der benötigten Shaldonkatheter lag in der WeG (40.3%) höher als in der WG (18.5%), die hierdurch verursachte Komplikationsrate war nicht erhöht (0% in der WeG, 0.3% in der WG). Während des verlängerten Zeitraumes zwischen Shuntverschluss und Rekanalisation in der WeG (2.8d in der WeG, 1.0d in der WG) traten keine zusätzlichen Komplikationen wie Herzrhythmusstörungen auf.

Schlußfolgerungen Durch die verlängerte Wartezeit auf die endovaskuläre Rekanalisation eines Shuntverschlusses in der WeG entstehen keine zusätzlichen Komplikationen. Der Verzicht auf eine Rekanalisation am Wochenende erscheint gerechtfertigt.

WISS.6 Perkutane transhepatische Cholangiodrainage (PTCD) bei Patienten mit dilatierten vs. nicht dilatierten Gallenwegen: Effektivität und Komplikationen

Autoren Schröder A[1], Pedersoli F[1], Bruners P[1], Kuhl C[1], Isfort P[1]
Institut 1 Uniklinik RWTH Aachen Klinik für diagnostische und interventionelle Radiologie, Aachen
DOI 10.1055/s-0040-1703223

Zielsetzung Die perkutane transhepatische Cholangiodrainage (PTCD) ist der Goldstandard in der Behandlung von Patienten, bei denen eine endoskopische retrograde Cholangio-Pankreatikografie frustran oder unmöglich ist. Ziel dieser Studie ist der Vergleich von Effektivität und Sicherheit der PTCD- Anlage bei Patienten mit dilatierten und nicht dilatierten Gallenwegen.

Material und Methoden Es handelt sich um eine retrospektive Analyse aller PTCD- Neuanlagen über einen Zeitraum von 5 Jahren (2014-2019). Betrachtet wurden Indikationen der PTCD, das Vorliegen einer Cholestase, technische Daten der Intervention, Laborparameter, sowie interventionsassoziierte Komplikationen.

Ergebnisse In die Studie eingeschlossen wurden 253 PTCD- Neuanlagen, 101 bei Patienten mit dilatierten und 152 bei Patienten mit nicht dilatierten Gallenwegen. In 29 von 253 Fällen (11,5%) kam es zu Komplikationen (nach CIRSE ≥ 3), wobei kein signifikanter Unterschied der Komplikationsraten bei dilatierten und nicht dilatierten Gallenwegen nachweisbar war (9,9 vs. 13,9%). Patienten mit dilatierten Gallenwegen erlitten häufiger eine postinterventionelle Cholangitis (9/152 vs. 2/101), bei Patienten mit nicht dilatierten Gallenwegen beobachtete man häufiger Blutungskomplikationen (5/101 vs. 0/152). 96% der Interventionen waren erfolgreich, frustrane PTCD- Anlagen traten signifikant häufiger (p=0,02) bei nicht dilatierten Gallenwegen auf (8/101 vs. 3/153). Die mittlere Durchleuchtungszeit, sowie der Kontrastmittelgebrauch und die Anzahl der verwendeten Nadeln waren bei Patienten mit nicht dilatierten Gallenwegen signifikant höher (p=0,002 bzw. p=0,0002).

Schlußfolgerungen Die PTCD- Anlage ist ein sicheres Verfahren, sowohl bei dilatierten, als auch bei nicht dilatierten Gallenwegen. Aufgrund der Komplexität, der niedrigeren Effektivität und der Blutungskomplikationen bei nicht dilatierten Gallenwegen sollten diese Interventionen bevorzugt durch spezialisierte Zentren mit hoher Fallzahl durchgeführt werden.

WISS.5 25 years experience with transpedal lymphangiography in the management of postoperative therapy-refractory lymphatic leakage – final results with subgroup analyses.

Autoren Sommer C[1], Pan F[2], Richter G[3], Kauczor H[2], Hackert T[4], Loos M[4], Do T[2]
Institute 1 Klinikum Stuttgart Diagnostische und Interventionelle Radiologie, Stuttgart; **2** Universitätsklinikum Heidelberg Diagnostische und Interventionen Radiologie, Heidelberg; **3** Klinikum Stuttgart Diagnostische und Interventionen Radiologie, Stuttgart; **4** Universitätsklinikum Heidelberg General, Visceral and Transplantation Surgery, Heidelberg
DOI 10.1055/s-0040-1703224

Zielsetzung During the DCK (Deutscher ChirurgenKongress) 2019, the preliminary results of our 25 year experience on transpedal lymphangiography in the management of postoperative therapy-refractory lymphatic leakage were presented. In this update, the final results with subgroup analyses are summarized.

Material und Methoden The final cohort consisted of 355 patients who underwent transpedal lymphangiography with intention to cure postoperative therapy-refractory lymphatic leakage in different locations. Study goals included patient demographics and technical results as well as complication and cure rates. Dedicated subgroups analyses were performed to outline predictors for cure.

Ergebnisse Postoperative lymphatic leakage resulted from different in part highly complex surgical procedures in the neck, thorax, abdomen, pelvis and/or lower extremity. The daily drainage volume was 1124±1336ml. Technical success rate of, amount of injected iodized oil used for, and major and minor complication rates of transpedal lymphangiography were 87.2%, 10.3±4.3ml, and 0% and 0.3%, respectively. The cure rate of transpedal lymphangiography was 42.6%. Positive predictors for cure were radiological extravasation of iodized oil under fluoroscopy, radiography and especially CT (yes vs. no; p=0.006), type of lymphatic leakage (lymphatic fistula vs. lymphocele; p=0.033), and the daily drainage volume (845±1067 vs. 1316±1399; p=0.001).

Schlußfolgerungen Transpedal lymphangiography is feasible, safe, and effective in the management of postoperative therapy-refractory lymphatic leakage. Under consideration of positive predictors for cure, different lymphatic second-line interventions should be scheduled prospectively, because according to our data lymphatic second-line interventions can increase dramatically the cure rate (e.g. CT-guided ethanol 95% sclerotherapy shows a cure rate of 76.9% after clinically ineffective transpedal lymphangiography).

Endovaskuläres Simulator-Training: ein Mittel, um die Begeisterung von Medizin-Studenten für die interventionelle Radiologie zu steigern.

Autoren Stöhr F[1], Schotten S[1], Pitton M[1], Dueber C[1], Schmidt F[2], Hansen N[3], Baeßler B[4], Kloeckner R[1], Pinto dos Santos D[3]

Institute **1** Universitätsmedizin Mainz Radiologie, Mainz; **2** Universität Mainz Qualitätssicherung und -entwicklung, Mainz; **3** Uniklinik Köln Radiologie, Köln; **4** Uniklinik Zürich Radiologie, Zürich

DOI 10.1055/s-0040-1703225

Zielsetzung Interventionelle Radiologie (IR) ist zwar ein wachsendes, aber weiterhin unterrepräsentiertes Fachgebiet im Medizinstudium. Wir haben untersucht, ob endovaskuläres Simulatortraining die Begeisterung von Medizinstudenten für IR erhöhen und so Nachwuchsproblemen entgegenwirken kann.

Material und Methoden Insgesamt haben 305 8.-Semester-Studenten an dieser prospektiven, bizentrischen Cross-over-Studie teilgenommen und einen 90-minütigen IR-Kurs absolviert. Der Kurs selbst bestand aus einem Seminar- sowie einem Praxis-Teil mit Übungen am Simulator. Mittels Fragebögen wurde u.a. "das Interesse an IR", "das Wissen über IR", "die Attraktivität von IR als Fach" sowie "die Wahrscheinlichkeit, selbst später in IR tätig zu sein" abgefragt. Die Fragebögen wurden vor dem Kurs, nach dem Seminar sowie nach dem Praxis-Teil beantwortet; die Fragen selbst wurden auf einer 7-stufigen Likert-Skala bewertet.

Ergebnisse Sowohl das Seminar als auch der Simulator-Teil führten zu einer signifikanten Verbesserung in allen o.g. Themengebieten im Vergleich zum Vortest: "Interesse in IR" (Vortest 5,2 vs. post-Seminar/post-Simulator 5,5/5.7), "Wissen über IR" (Vortest 2,7 vs. post-Seminar/post-Simulator 5,1/5,4), "Attraktivität von IR als Fach" (Vortest 4,6 vs. post-Seminar/post-Simulator 4,8/5,0) sowie "Wahrscheinlichkeit, selbst später in IR tätig zu sein" (Vortest 3,3 vs. post-Seminar/post-Simulator 3,8/4,1). Obwohl sowohl Seminar als auch Simulator zu einer Verbesserung führten, war der Effekt signifikant stärker für den Simulator-Teil (p<0,05 für alle o.g. Themengebiete).

Schlußfolgerungen Simulator-Training führt zu einem signifikanten Begeisterungszuwachs von Medizin-Studenten für IR. Die Implementierung von strukturierten IR-Kursen in das Medizinstudium zu einem möglichst frühen Zeitpunkt sollte der erste Schritt sein, um Studenten für IR zu begeistern.

WISS.8 Ist eine 2-tägige postinterventionelle Heparinisierung ausreichend um einen Frühverschluss bei ePTFE gecoverten transjugulären intrahepatischen, portocavalen Shunts zu vermeiden?

Autoren Verloh N[1], Schuffenhauer V[1], Jung E[1], Uller W[1], Weigand K[2], Selgrad M[2], Stroszczynski C[1], Gößmann H[1]

Institute **1** Universitätsklinikum Regensburg Institut für Röntgendiagnostik, Regensburg; **2** Universitätsklinikum Regensburg Klinik und Poliklinik für Innere Medizin I, Regensburg

DOI 10.1055/s-0040-1703226

Zielsetzung Ziel dieser single-center retrospektiven Studie war es, zu evaluieren, ob eine periprozedurale Vollheparinisierung (Ziel PTT 60-80 Sek.) für 2 Tage ausreicht, um eine frühzeitige Thrombose eines neu platzierten ePTFE gecoverten transjugulären intrahepatischen protosystemischen Shunt (TIPS) zu vermeiden.

Material und Methoden Mit Hilfe einer Suchanfrage im lokalen RIS- und PACS-System wurden die TIPS-Anlagen in einer Spanne von 57 Monaten überprüft und die erforderlichen Daten aus den Patientenakten gesammelt. Die Einschlusskriterien waren eine komplikationslose TIPS-Anlage und eine Patientenrückverfolgbarkeit von mindestens 6 Monaten. Insgesamt wurden 202 TIPS-Platzierungen analysiert. 62 Patienten erhielten wären des stationären Aufenthaltes ausschließlich eine 2-tägige Vollheparinisierung, ohne jede weitere Antikoagulation. Primärer Endpunkt war die Offenheit des TIPS nach 6 Monaten.

Ergebnisse Von den 62 angelegten TIPS zeigten 61 eine durchgängige Offenheit über 6 Monate. 1 TIPS-Thrombose trat am 18. Tag nach der TIPS-Platzierung auf. Von den 61 Patent TIPS wurde in 10 Fällen die angestrebte PTT innerhalb des stationären Aufenthaltes nicht erreicht.

Schlußfolgerungen Eine zweitägige Heparinisierung scheint laut dieser Studie ausreichend zu sein, um einen Frühverschluss eines ePTFE TIPS innerhalb von 6 Monate zu vermeiden. Unsere Ergebnisse deuten an, dass die Ziel-PTT nicht unbedingt erreicht werden muss, um die TIPS-Offenheit zu gewährleisten.

WISS.3 Transpulmonale Chemoembolisation (TPCE) und intraarterielle Chemoperfusion (IACP) bei primären malignen Erkrankungen der Lunge: palliativer Behandlungsansatz

Autoren Vogl T[1], Mekkawy A[1], ElSharkaway M[2], Thabet D[2], Naguib N[1], Nour-Eldin N[1]

Institute **1** Uniklinik Frankfurt Institut für Diagnostische und Interventionelle Radiologie, Frankfurt a.M.; **2** Uniklinik Assiut Institut für Diagnostische und Interventionelle Radiologie, Assiut/Ägypten

DOI 10.1055/s-0040-1703227

Zielsetzung Evaluation des Tumoransprechens, der lokalen Tumorkontrolle und des Patientenüberlebens nach der Behandlung von primärem Lungenkarzinom mittels transpulmonaler Chemoembolisation (TPCE) und intraarterieller Chemoperfusion (IACP) in palliativer Intention.

Material und Methoden Diese retrospektive Studie umfasste 118 Patienten mit nicht resektablem, primärem Lungenkarzinom, die nicht auf eine systemische Chemotherapie ansprachen. Sie wurden zwischen Januar 2006 und April 2017 entweder mit repetitiver TPCE (n=56) oder IACP (n=62) behandelt. Die mittlere Anzahl der Sitzungen pro Patient betrug 5,3±2,2, die mittlere Anzahl der Läsionen drei und die bilaterale Lungenbeteiligung 45,8%. Die verwendeten Chemotherapeutika waren entweder Mitomycin C und Gemcitabin mit (n=14) oder ohne Cisplatin (n=98) oder andere Kombinationen (n=6). Die regionale Abgabe der Chemotherapeutika erfolgte entweder durch selektive

Katheterisierung der tumorversorgenden Lungenarterien mit anschließender Embolisierung oder durch nicht selektive intraaortale Chemoinfusion. Das Tumoransprechen wurde gemäß der überarbeiteten RECIST-Kriterien bewertet.
Ergebnisse Eine partielle Remission wurde bei 15,3%, eine stabile Erkrankung bei 60,2% erzielt und eine Progression gab es bei 24,6% der Patienten. Die geschätzte mittlere Überlebenszeit (MÜZ) und die Zeit bis zur Progression betrugen 15,8±1,7 und 9,2±1,3 Monate in der TPCE-Gruppe bzw. 20±3,8 und 11,1±1,7 Monate in der IACP-Gruppe. Diese Unterschiede zwischen der TPCE- und der IACP-Gruppe waren statistisch nicht signifikant. Patienten mit fortgeschrittener Erkrankung, die anschließend mit Thermoablation behandelt wurden, hatten im Vergleich zur Gruppe ohne Ablation eine signifikant längere mittlere Überlebenszeit von 24,6±4 Monaten (MÜZ=15,3±2,8; p=0-001).
Schlußfolgerungen TPCE und IACP haben das Potenzial, die lokale Tumorkontrolle zu verbessern und das Überleben in einer ausgewählten Gruppe von Patienten mit limitierten Behandlungsoptionen zu verlängern.

WISS.2 Lokales Therapiekonzept mittels repetitiver transarterieller Chemoperfusion bei malignen Kopf-/Halstumoren: Evaluation des Tumoransprechens und der Überlebensraten

Autoren Vogl T[1], Tröger A[1], Stöver T[2], Gruber-Rouh T[1]
Institute 1 Uniklinik Frankfurt Institut für Diagnostische und Interventionelle Radiologie, Frankfurt a.M.; 2 Uniklinik Frankfurt HNO-Klinik, Frankfurt a.M.
DOI 10.1055/s-0040-1703228
Zielsetzung Evaluation des Tumoransprechens und der Überlebensrate bei malignen rezidivierenden Neoplasmen im Kopf- /Halsbereich nach einer repetitiven transarteriellen Chemoperfusion (TACP) als palliative Behandlungsmethode.
Material und Methoden 47 Patienten (33 Männer, 14 Frauen) wurden in 4-Wochen-Intervallen mittels TACP mit Mitomycin C 8,5 mg/m2, Gemcitabin 1000 mg/m2 und Cisplatin 35mg/m2 behandelt. Vor der Behandlung wurde eine multiparametrische MRT durchgeführt, um Größe, Position und Volumen des Tumors vor TACP zu bewerten. Nach TACP wurde ein CT durchgeführt, um mögliche Nebenwirkungen auszuschließen. Das Tumoransprechen wurde nach den RECIST-Kriterien bewertet.
Ergebnisse TACP wurde ohne signifikante Nebenwirkungen gut vertragen. Nach den RECIST-Kriterien zeigten 29,79% (n=14) der Patienten eine „Partial Response“ (PR), 68,09% (n=32) „Stable Disease“ (SD) und 2,13% (n=1) der Patienten eine „Progressive Disease“ (PD). Die mediane Überlebensrate der Patienten ab Beginn der TACP-Therapie betrug 14,7 Monate. Patienten mit PR nach der ersten Behandlung zeigten ein signifikant besseres Überleben (p=0,03) mit einem Mittelwert von 21,4 Monaten, während Patienten mit SD nur eine Überlebensrate von 11,3 Monaten aufwies.
Schlußfolgerungen TACP ist eine effektive palliative Behandlungsoption bei Patienten mit Kopf-/Halstumoren.

WISS.1 Detektion und Delineation maligner Leberläsionen nach konventioneller transarterieller Chemoembolisation: Intraprozedurale C-Bogen-CT (IP-CBCT) vs. Multi-Detektor-CT (MDCT)

Autoren Vogl T[1], Alizadeh L[1], Nour-Eldin N[1], Naguib N[1]
Institut 1 Uniklinik Frankfurt Institut für Diagnostische und Interventionelle Radiologie, Frankfurt a.M.
DOI 10.1055/s-0040-1703229
Zielsetzung Beurteilung der neuesten intraprozeduralen CT-Technologie (IP-CBCT) im Vergleich zur postprozeduralen Multidetektor-CT (MDCT) für die Bildgebung des Volumens nach konventioneller transarterieller Chemoembolisation (cTACE) bei Leberläsionen bezüglich der diagnostischen Bildqualität und Lipiodolanreicherung im Tumor.
Material und Methoden Bei 114 Patienten (63 Frauen/51 Männer) mit 126 cTACE-Sitzungen wurde post-interventionell IPC-CBCT (4s, 220°, 366 Bilder, Scanlänge 17,5 cm) und 4 bis 6 Stunden später eine native MDCT (120 kV, 76 mAs, 273 Bilder, Scanlänge 22,6 cm) durchgeführt. 18 Patienten wurden mit hepatozellulärem Karzinom (HCC), 96 Patienten mit hepatischen Metastasen unterschiedlicher Primärtumoren behandelt. Retrospektiv wurden Anzahl und Größe der Läsionen und Lipiodolanreicherung evaluiert und mit der prä-interventionellen MRT verglichen. Die Bildqualität (IQ) wurde qualitativ im Konsens mit zwei erfahrenen Radiologen mittels einer Likert-Skala (0-4) bewertet.
Ergebnisse Für die IP-CBCT wurden signifikant bessere qualitative IQ-Scores von 3,1 ± 0,7 für die Delineation der Läsion gegenüber 2,4 ± 0,9 für MDCT erzielt (p<0,05). Für die allgemeine IQ wurde das IP-CBCT mit 3,0 ± 0,6 bewertet vs. 3,1 ± 0,4 für MDCT (p> 0,05). Das Lipiodol-verstärkte Läsionsvolumen korrelierte in 95,5% mit der MRT bei der IP-CBCT vs. 78,33% bei der MDCT (p<0,05) wegen des Auswaschphänomens. Eine vollständige Auswaschung wurde nach durchschnittlich 3,2 Stunden bei 14% der Patienten (n=16) beobachtet. Die MDCT lieferte keine zusätzlichen diagnostischen Informationen über nicht zielgerichtete Lipiodol-Akkumulation oder andere Komplikationen.
Schlußfolgerungen Post-Lipiodol-CBCT ermöglicht eine ausreichende diagnostische Bildqualität und präzise Informationen zur zielgerichteten- und nicht zielgerichteten Embolisation und zur Erfassung möglicher Komplikationen. Eine prospektive randomisierte Studie wird empfohlen und ist geplant.

WISS.8 Behandlung bei fortgeschrittenem Cholangiokarzinom mit Daten von einem tertiären Überweiser: Beste unterstützende Pflege vs. TACE vs. systemische Chemotherapie

Autoren Vogl T[1], Koch C[2], Bechstein W[3], Schnitzbauer A[3], Filmann N[4], Gruber-Rouh T[1], Zeuzem SO[5], Trojan J[2]
Institute 1 Uniklinik Frankfurt Institut für Diagnostische und Interventionelle Radiologie, Frankfurt a.M.; 2 Uniklinik Frankfurt Med. Klinik I, Frankfurt a.M.; 3 Uniklinik Frankfurt Zentrum der Chirurgie, Frankfurt a.M.; 4 Uniklinik Frankfurt Zentrum für Biostatistik, Frankfurt a.M.; 5 Uniklinik Frankfurt Med. Klinik I, Frankfurt a.M.
DOI 10.1055/s-0040-1703230
Zielsetzung Evaluation der Wertigkeit der besten unterstützenden Pflege (best supportive care: BSC) vs. systemischer Chemotherapie vs. regionaler Chemoembolisation (TACE) bei Patienten mit nicht resektablem Cholangiokarzinom (CCC). Die durchgeführte Behandlung wird dokumentiert und das Überleben von Patienten mit nicht resektablem CCC, die an einem tertiären Überweisungszentrum behandelt wurden, analysiert.
Material und Methoden In dieser retrospektiven Studie wurden 220 konsekutive Patienten mit nicht resektablem CCC mit systemischer Chemotherapie unter Verwendung von Cisplatin und Gemcitabin und/oder mit TACE unter Verwendung von Mitomycin, Cisplatin und Lipiodol behandelt und mit Daten zu BSC verglichen. Die Überlebenskurven wurden nach der Kaplan-Meier-Methode berechnet; Log-Rank-Test wurde für die Überlebensanalyse angewendet.
Ergebnisse Für Patienten mit nicht resektablem CCC war jede palliative Behandlung im Vergleich zu BSC allein von Vorteil. Das mediane Gesamtüberleben mit BSC betrug 10 Wochen (BSC vs. TACE p = 0,017, HR = 0,36; BSC vs. TACE/Chemotherapie p <0,001, HR = 0,24; BSC vs. Chemotherapie p <0,001, HR = 0,31). Die Kombination von TACE und Chemotherapie verlängerte das Gesamtüberleben im Vergleich zu TACE allein (105 Wochen gegenüber 43 Wochen, p = 0,045).
Schlußfolgerungen Bei der Mehrzahl der Patienten mit Gallengangskarzinom wird ein intrahepatisches CCC diagnostiziert mit generell schlechter Prognose bei fortgeschrittenem CCC. Multimodale Behandlungskonzepte bei Palliativpatienten verlängern das Überleben signifikant.

WISS.6 Einfluss einer materialspezifischen Kontrast-Zu-Rausch-Verhältnis-gesteuerten Belichtungsautomatik in der Angiografie auf die Bildqualität und Strahlenexposition

Autoren Werncke T[1], Kemling M[1], Hinrichs J[1], Maschke S[1], Meine T[1], Wacker F[1], Meyer B[1], Meyer B[1]
Institut 1 Medizinische Hochschule Hannover Institut für diagnostische und interventionelle Radiologie, Hannover
DOI 10.1055/s-0040-1703231

Zielsetzung Ziel dieser Phantomstudie war es, das Potential einer materialspezifischen Kontrast-zu-Rausch-Verhältnis (CNR) basierten Belichtungsautomatik (CEC) mit einer regulären Detektordosis-basierten Belichtungsautomatik (DEC) in Hinblick auf die Bildqualität und Strahlenexposition zu evaluieren.

Material und Methoden Es wurde ein 3D-Testobjekt mit Eisen- (Fe), Tantal- (Ta) und Platinfolien (Pt) sowie Kammern gefüllt mit Iod (J) , Barium (Ba) und CO2 (Gas) entwickelt und gedruckt. Das Testobjekt wurde in einem Stapel aus Plexiglas- und Aluminiumplatten platziert, um eine patientenäquivalente Dicke (PET) von 2,5-40cm zu simulieren. Die Akquisition der Bilder erfolgte mittes Fluoroskopie (FL) und digitaler Radiografie (DR) mit materialspezifischer CEC und 3 DEC Protokollen mit verschiedenen Dosisstufen an einem Angiografiesystem, bei welchem beide Regelungen implementiert waren. Für ähnliche CNR Werte von CEC und DEC wurde die Eintritts-Luft-Kerma am Referenzpunkt (RAK) verglichen und die mögliche Dosisersparnis abgeschätzt.

Ergebnisse Die höchsten Einsparungen bei der Strahlenexposition wurden für die materialspezifische Bildgebung von Pt, Ta, und Gas erreicht. Für Pt betrug die maximale Reduktion der RAK 83% für Fl und 93% für DR bei 30cm PET. Vergleichbare Reduktionen der RAK wurden für Ta (FL 27.5cm: 84% , DR 32.5cm: 86%) und Gas (DR 30cm: 87%) erreicht. Diese Dosisersparnisse verringerten sich für niedrigere und höhere PET. Für Ba, Fe, und J wurden hohe Dosisreduktionen (FL 33-55%, DR 47-55%) für die niedrigste PET beobachtet. Diese verringerten sich auf nahezu 0% bei 20-25 cm, stiegen dann stark (FL 20-40%, DR 46-57%) bei 27.5-30 cm an und fielen dann bei höheren PET wieder ab.

Schlußfolgerungen Die materialspezifische CEC bietet ein beträchtliches Einsparpotential der Strahlenexposition im Vergleich zur DEC. Insbesondere junge Patienten könnten bei den häufig komplexen Embolisationen mit tantalhaltigem Embolisationsmaterial in Hinblick auf die Strahlenexposition profitieren.

Kinderradiologie

WISS.2 Wertigkeit von Post-Processing Algorithmen für die digitale Radiografie in der Neonatologie und Pädiatrischen Intensivmedizinhres Abstracts

Autoren Ebeling K[1], Schlattmann P[2], Krüger P[3], Mentzel H[4]
Institute 1 Institut für Diagnostische und Interventionelle Radiologie, Universitätsklinikum Jena Sektion Kinderradiologie, Jena; **2** Institut für Medizinische Statistik, Informatik und Datenwissenschaften, Universitätsklinikum Jena Medizinische Statistik und Epidemiologie, Jena; **3** Institut für Diagnostische und Interventionelle Radiologie Universitätsklinikum Jena Sektion Kinderradiologie, Jena; **4** Institut für Diagnostische und Interventionelle Radiologie Universitätsklinikum Jena Sektion Kinderradiologie, Jena
DOI 10.1055/s-0040-1703232

Zielsetzung In der digitalen Radiografie werden Post-Processing Algorithmen zur Verbesserung der Bildqualität eingesetzt. Herabgesetzt wird diese durch Streustrahlung, die SimGridTM (SG) mithilfe neuronaler Netze abschätzen und herausrechnen kann. Tube-and-Line-EnhancementTM (TLE) dient der Betonung von Kontrastunterschieden. Ziel dieser Studie war es, den Nutzen dieser Post-Processing-Algorithmen in der Neonatologie und Pädiatrischen Intensivmedizin zu evaluieren.

Material und Methoden 210 bettseitig angefertigte Röntgen-Thorax- und Abdomenaufnahmen (Samsung, GM 85) der Neonatologie (n =101, mean 30. Lebenstag) und pädiatrischen Intensivstation (n= 109, mean 6 J.) wurden mit und ohne Post-Processing (SG: 134, TLE: 76) analysiert. Mittels einer drei-stufigen Likert-Skala wurden mehrere Parameter (Trachea, zentrale/periphere/retrokardiale Gefäße, Skelett, Fremdmaterial, Rauscheindruck, Gesamtqualität, Beurteilbarkeit für Fragestellung, Bauchorgane, Darmgas, Kontrastmittel) bewertet (SPSS 25.0).

Ergebnisse Mit TLE waren Fremdmaterial (OR:136,11, p<0,05) und Skelett (OR:34,92, p<0,05) deutlich besser beurteilbar, während Rauscheindruck und Gesamtqualität schlechter bewertet wurden. Unter Einsatz von SG wurde schon bei Kindern ab einem Jahr eine signifikante Bildverbesserung gezeigt (OR:4,48, p=0,001); dies gilt besonders für die Beurteilung von Skelett (OR=4,18, p<0,05), Trachea (OR:4,12, p=0,001), Fremdmaterial (OR:3,19, p=0,001) und Darmgasverteilung (OR:8,27, p=0,01). Bei Früh- und Neugeborenen wurde keine Verbesserung der Bildqualität erreicht (OR:0,47, p=0,008).

Schlußfolgerungen TLE gestattet in der Neonatologie und pädiatrischen Intensivmedizin eine signifikant bessere Beurteilung von Fremdmaterialien. SG bietet ein differenzierteres Spektrum in der Bildverbesserung, allerdings erst bei Kindern jenseits der Neonatalperiode.

WISS.4 Auswirkungen der Niedrigdosis CT der Clavicula zur forensischen Altersbestimmung auf die Befundsicherheit

Autoren Gassenmaier S[1], Schäfer J[1], Tsiflikas I[1]
Institut 1 Eberhard-Karls-Universität Tübingen Department für Diagnostische und Interventionelle Radiologie, Tübingen
DOI 10.1055/s-0040-1703233

Zielsetzung Die Computertomografie (CT) der medialen Claviculaepiphyse stellt den radiologischen Referenzstandard für die forensische Altersdiagnostik bei Jugendlichen und jungen Erwachsenen dar. Ziel dieser Studie war die Machbarkeit und den Einfluss der Niedrigdosis CT der Clavicula zur forensischen Altersdiagnostik auf die Befundsicherheit zu untersuchen.

Material und Methoden 207 native CT Thorax Untersuchungen von 144 Patienten mit einem mittleren Alter von 16,9±6,6 Jahren, die im Jahr 2018 durchgeführt worden waren, wurden in diese retrospektive Studie eingeschlossen. Die Untersuchungen wurden in eine Niedrigdosis- (ND; n=146) und eine Hochdosisgruppe (HD; n=61) gemäß der Strahlenexposition unterteilt. Die Bildqualität (Likert-Skala von 1-4; 4=sehr gut) sowie das Ossifikationsstadium (5-stufige Klassifikation einschließlich der Subgruppen 2a-3c) wurden unabhängig durch zwei Radiologen evaluiert. Zusätzlich wurden die Konfidenzlevel bezüglich der Befundsicherheit für die besonders schwierig zu differenzierenden Stadien 2a-3c mittels einer Likert-Skala von 1-4 analysiert.

Ergebnisse Die mediane Dosis nach Dosissimulation mit Z-Achsen Reduktion zur ausschließlichen Abbildung der Clavicula betrug in ND 0,1 Millisievert (mSv) (Interquartil (IQR): 0,0) und 0,9 mSv (IQR: 0,6) in HD (p<0,001). Die Bildqualität wurde durch beide Radiologen in ND mit einem Median von 3 (IQR: 1) schlechter bewertet als in HD mit einem Median von 4 (IQR: 0; p<0,001). Die medianen Konfidenzlevel waren bei beiden Radiologen nicht signifikant unterschiedlich zwischen ND und HD (Reader 1: p=0,186; Reader 2: p=0,074). Zwischen beiden Radiologen bestand sowohl insgesamt eine beinahe perfekte Übereinstimmung bezüglich der Ossifikationsstadien mit einem Cohen's Kappa von 0,934 (p<0,001) als auch in der Subgruppe 2a-3c mit 0,925 (ND: 0,914; HD: 0,938; alle p<0,001).

Schlußfolgerungen Die Niedrigdosis CT der Clavicula eignet sich zur Dosisreduktion in der forensischen Altersdiagnostik ohne dabei die Befundsicherheit negativ zu beeinflussen.

WISS.5 Anwendung und Wertigkeit quantitativer semi-automatischer diffusionsgewichteter Volumetrie neuroblastischer Tumore

Autoren Gassenmaier S[1], Tsiflikas I[1], Fuchs J[2], Grimm R[3], Urla C[4], Ebinger M[5], Warmann S[4], Schäfer J[1]

Institute **1** Eberhard-Karls-Universität Tübingen Department für Diagnostische und Interventionelle Radiologie, Tübingen; **2** Eberhard-Karls-Universität Tübingen Abteilung für Kinderchirurgie und Kinderurologie, Tübingen; **3** Siemens Healthcare GmbH Erlangen; **4** Eberhard-Kars-Universität Tübingen Abteilung für Kinderchirurgie und Kinderurologie, Tübingen; **5** Eberhard-Karls-Universität Tübingen Abteilung für pädiatrische Hämatologie und Onkologie, Tübingen

DOI 10.1055/s-0040-1703234

Zielsetzung Es wurde gezeigt, dass mittels einer region of interest (ROI) in apperent diffusion coefficient (ADC) maps die Histopathologie eines neuroblastischen Tumors abgeschätzt werden kann. Jedoch stellt eine einzelne ROI nicht die exakten Charakteristika des kompletten Tumors dar. Ziel dieser Studie war die Untersuchung der Anwendung und Wertigkeit semi-automatischer diffusionsgewichteter (DWI) Volumetrie kompletter neuroblastischer Tumore mit Auswertung der ADC maps nach neoadjuvanter Chemotherapie.

Material und Methoden Pädiatrische Patienten, die sich zwischen 2013-2019 in unserer Institution einer Resektion eines neuroblastischen Tumors unterzogen hatten, wurden in diese retrospektive Studie eingeschlossen. Ferner war das Vorliegen einer präoperativen MRT mit DWI der Tumorregion nach neoadjuvanter Chemotherapie obligat. Die DWI Tumorvolumetrie wurde semi-automatisch mittels eines Softwareprototyps durchgeführt. Quantitative ADC-Werte wurden automatisch aus dem kompletten Tumorvolumen nach manuellem Ausschluss von Nekrosen berechnet. Manuelle Segmentierung in T1 bzw. T2 gewichteten Sequenzen diente als Referenzstandard.

Ergebnisse 27 Patienten (mittleres Alter: 4,5±3,2 Jahre) mit 28 Tumorläsionen (Neuroblastom (NB): n=19; Ganglioneuroblastom (GNB): n=7; Ganglioneurom (GN): n=2) wurden erfolgreich ausgewertet. Das mediane Tumorvolumen (T1 oder T2) betrug 50,2 ml (IQR: 91,9 ml) versus 45,1 ml (IQR: 98,4 ml) in DWI (p=0,145). Automatische ADC Auswertung ergab einen Mittelwert (alle x10-6 mm^2/s) von 1187±301 für NB und 1552±114 für GNB/GN (p=0,037). Die 5. Perzentile der ADC-Werte zeigte die deutlichste Differenz zwischen NB (614±275) und GNB/GN (1053±362; p=0,007) mit einer area under the curve von 0,848 (p<0,001).

Schlußfolgerungen Semi-automatische DWI Volumetrie des kompletten Tumors mit integrierter Analyse der Gewebecharakteristika ist in neuroblastischen Tumoren erfolgreich anwendbar. Nach Chemotherapie ergibt die 5. Perzentile der ADC-Werte die beste Trennung zwischen unreifen und reiferen Formen des Neuroblastoms.

WISS.4 Evaluation des postoperativen Resttumorvolumens neuroblastischer Tumore mittels MRT und dessen Einfluss auf den Tumorprogress

Autoren Gassenmaier S[1], Tsiflikas I[1], Fuchs J[2], Urla C[2], Warmann S[2], Schäfer J[1]

Institute **1** Eberhard-Karls-Universität Tübingen Department für Diagnostische und Interventionelle Radiologie, Tübingen; **2** Eberhard-Karls-Universität Tübingen Klinik für Kinderchirurgie und Kinderurologie, Tübingen

DOI 10.1055/s-0040-1703235

Zielsetzung Beim Neuroblastom scheint die adjuvante postoperative Radiotherapie des Tumorbettes nach Tumorresektion ein Lokalrezidiv zu verhindern. Ziel dieser Studie war es den Einfluss des Resttumorvolumens auf das Auftreten von Rezidiven bei Patienten ohne postoperative Radiotherapie zu untersuchen.

Material und Methoden Patienten mit einer gross total oder complete resection eines Neuroblastoms zwischen 2012-2018 wurden in diese retrospektive, monozentrische Studie eingeschlossen. Weitere Einschlusskriterien waren sowohl ein prä- als auch ein postoperatives MRT der Tumorregion. Die postoperativ verbliebenen Tumorvolumina wurden an einer Workstation segmentiert. Tumorprogress (Lokalrezidive oder neue Metastasen) wurden in Relation zu generellen Risikofaktoren und zum Resttumorvolumen analysiert.

Ergebnisse 34 Patienten (histologische Diagnose: Neuroblastom: n=20; Ganglioneuroblastom: n=12; Ganglioneurom: n=2) mit einem mittleren Alter von 4,2 ± 2,8 Jahren wurden erfolgreich ausgewertet. Die präoperative Risikoanalyse ergab 7 low-, 7 intermediate- und 20 high-risk Patienten (LR, IR, HR). Die MRT Scans wurden im Mittel 27 ± 35 Tage vor bzw. 113 ± 101 Tage nach Resektion durchgeführt. Ein Resttumor mit einem medianen Volumen von 2,8 ml wurde in 13 Fällen gefunden (4 LR, 1 IR, 8 HR). Die mediane Beobachtungszeit war 25 Monate. 7 der 8 Progresse traten in HR Patienten auf (1 LR). Es bestand ein signifikanter Unterschied im Auftreten der Events bezüglich der Nachweisbarkeit von Resttumor (p=0,014). 2 Patienten mit Resttumor zeigten ein lokales Rezidiv, 3 Patienten ein lokales Rezidiv sowie Fernmetastasen und 1 Patient entwickelte ausschließlich Fernmetastasen.

Schlußfolgerungen Wie erwartet traten alle Events mit einer Ausnahme in Hochrisikopatienten auf. Jedoch zeigte sich eine signifikante Assoziation zwischen der Nachweisbarkeit von Resttumor und dem Auftreten eines Tumorprogresses.

WISS.6 Diffusionsgewichtete MR- Bildgebung in der Vorhersage des Therapieansprechens von Nephroblastomen

Autoren Hötker A[1], Mazaheri Y[2], Lollert A[3], Schenk J[4], Zheng J[5], Akin O[6], Graf N[7], Staatz G[8]

Institute **1** UniversitätsSpital Zürich Institut für diagnostische und interventionelle Radiologie, Zürich; **2** Memorial Sloan Kettering Cancer Center Radiology, New York City; **3** Universitätsmedizin Mainz Radiologie, Mainz; **4** Universitätsklinikum Heidelberg Radiologie, Heidelberg; **5** Memorial Sloan Kettering Cancer Center Department of Epidemiology and Biostatistics, New York City; **6** Memorial Sloan Kettering Cancer Center Radiology, New York City; **7** Universität des Saarlandes Pädiatrische Onkologie, Homburg; **8** Universitätsmedzin Mainz Radiologie, Mainz

DOI 10.1055/s-0040-1703236

Zielsetzung Überprüfung des Wertes der diffusionsgewichteten Bildgebung (DW-MRI) in der Vorhersage des Therapieansprechens auf eine neoadjuvante Chemotherapie von Nephroblastomen.

Material und Methoden MR- Untersuchungen mit DW-MRI wurden bei 34 Patienten mit 37 Tumoren vor und nach Beginn einer neoadjuvanten Chemotherapy durchgeführt. Zwei Radiologen volumetrierten jeden Tumor und die Werte ADC (Mittelwert), ADC (Median), ADC (12.5., 25. und 75. Perzentile), Skewness und Kurtosis wurden berechnet. Poisson- Regression wurde verwandt, um Zusammenhänge zwischen MR- Parametern und Blastemrest zu untersuchen.

Ergebnisse Die Übereinstimmung zwischen den Auswertern war hoch für ADC (Mittelwert), Tumorvolumen, Skewness und Kurtosis (ICC: 0.74-0.96). Für Auswerter 1 waren prätherapeutischer ADC, 12.5. Perzentile und Skewness univariabel signifikant mit dem Nachweis eines Blastemrestes nach Chemotherapie assoziiert (p=0.009-0.044), für Auswerter 2 prätherapeutischer ADC, 12.5./25./75. Perzentile und Skewness (p=0.009-0.026). In der multivariablen Analyse war der ADC Mittelwert für beide Auswerter signifikant mit dem Vorhandensein eines Blastemrestes assoziiert (Auswerter 1: fraction ratio 1.33 (1.07, 1.65), p=0.014; Auswerter 2: fraction ratio 1.1 (1.01, 1.2), p=0.034). Post-therapeutische MR- Parameter zeigten keine signifikante Assoziation mit dem Nachweis eines Blastemrestes nach neoadjuvanter Behandlung.

Schlußfolgerungen Ein höherer prätherapeutischer ADC war signifikant mit einem größeren Anteil an Blastemrest nach neoadjuvanter Chemotherapie assoziiert. Der Einsatz von DW- MRI könnte daher zukünftig hilfreich in der Festlegung eines individuellen chemotherapeutischen Ansatzes in Patienten mit Nephroblastomen sein.

WISS.3 Performance-Analyse der Computer-assistierten Detektion (CAD) von Lungenrundherden in pädiatrischen Ultra-Low-Dose-CT des Thorax

Autoren Kuhl P[1], Veldhoen S[1], Huflage H[1], Bley T[1], Gruschwitz P[1]
Institut 1 Institut für Diagnostische und Interventionelle Radiologie, Universitätsklinikum Würzburg Würzburg
DOI 10.1055/s-0040-1703237

Zielsetzung Evaluation der Dosisabhängigkeit eines CAD-Systems zur Identifizierung von Lungenrundherden (RH) in Ultra-Low-Dose-CT des Thorax unter Verwendung von Zinnfiltern (ULDCT).

Material und Methoden Zwei ULDCT-Scanprotokolle, die sich in den Referenz-mAs (ref.mAs) der automatischen Röhrenspannungsmodulation unterschieden, wurden verglichen. Es wurden 145 konsekutive Thorax-CTs pädiatrischer Patienten aus der klinischen Routine ausgewertet und zwei Studiengruppen gebildet: Bei 48 Patienten (f=23; m=25; 11,1±5,5 Jahre) wurde die CT mit 30 ref.mAs, bei 97 Patienten (f=34, m=64; 13,5±5,5 Jahre) mit 96 ref.mAs durchgeführt. Jeder Scan wurde von zwei Radiologen im Konsensusverfahren hinsichtlich des Vorhandenseins von RH untersucht. Jeder Befund wurde nach Größe kategorisiert (2-3mm vs. >3mm). Diese Ergebnisse wurden mit den CAD-Markierungen verglichen und jede CAD-Markierung wiederum im Konsensusverfahren auf Richtigkeit überprüft. Falsch positive und falsch negative CAD-Markierungen wurden als Gesamtfehler kumuliert. Die Dosis der einzelnen Scans wurde mithilfe von Konversionsfaktoren als Size-Specific Dose Estimates berechnet, wie durch die AAPM Task Group 204 empfohlen.

Ergebnisse Die applizierte Dosis der 30 ref.mAs-Gruppe war signifikant geringer (0,16±0,09 mGy vs. 0,56±0,22 mGy, p<0,001). Die CAD-Sensitivität der beiden Protokolle war vergleichbar (0,43 vs. 0,45 für RH-Größe (RhG) 2-3 mm; 0,66 vs. 0,72 für RhG >3mm). Es zeigte sich kein signifikanter Unterschied in Bezug auf falsch negative (0,98 vs. 0,96 für RhG 2-3mm; 0,40 vs. 0,30 für RhG >3mm, jeweils p>0,05), falsch positive CAD-Markierungen (0,45 vs. 0,41; p>0,05) und CAD-Gesamtfehler (1,44 vs. 1,37 für RhG 2-3mm; 0,85 vs. 0,71 für RhG >3mm; jew. p>0,05). Es war keine signifikante Korrelation von CAD-Gesamtfehlern und applizierter Dosis messbar (Spearman's ρ=0,03; p>0,6).

Schlußfolgerungen Verringerung der Referenz-mAs der Röhrenspannungsmodulation pädiatrischer ULDCT resultiert in einer signifikanten Dosisreduktion ohne Beeinträchtigung des untersuchten CAD-Systems.

WISS.6 ARFI Elastografie der Leber und Milz bei Patienten mit Morbus Gaucher (Typ 1) - Korrelationen mit klinischen Daten und Markern der Erkrankungsschwere

Autoren Lollert A[1], Hoffmann C[1], Lache M[1], König J[2], Brixius-Huth M[3], Hennermann J[3], Düber C[4], Staatz G[1]
Institute 1 Universitätsmedizin der Johannes Gutenberg Universität Klinik und Poliklinik für Diagnostische und Interventionelle Radiologie, Sektion Kinderradiologie, Mainz; **2** Universitätsmedizin Mainz Institut für Medizinische Biometrie, Epidemiologie und Informatik, Mainz; **3** Universitätsmedizin Mainz Zentrum für Kinder- und Jugendmedizin, Villa Metabolica, Mainz; **4** Universitätsmedizin der Johannes Gutenberg Universität Klinik und Poliklinik für Diagnostische und Interventionelle Radiologie, Mainz
DOI 10.1055/s-0040-1703238

Zielsetzung Ziel war die Evaluation der Anwendbarkeit der acoustic radiation force impulse (ARFI) Ultraschallelastografie der Leber und Milz bei Patienten mit Morbus Gaucher (Typ 1). Außerdem sollten Korrelationen der Organsteifigkeit mit klinischen Daten, insbesondere dem Gaucher disease type 1 Severity Scoring System (GD-DS3) untersucht werden.

Material und Methoden ARFI Elastografiedaten von 57 Patienten mit M. Gaucher wurden retrospektiv ausgewertet. Die technische Erfolgsrate der Messungen wurde erfasst. Korrelationen zwischen den Elastografiedaten und klinischen, das Metabolische Syndrom betreffenden Daten, Laborparametern, und Gaucher-spezifischen Daten (Genetik, GD-DS3) wurden untersucht.

Ergebnisse Die Elastografie konnte bei 50/57 Patienten zuverlässig angewendet werden (Standardabweichung <30% des Mittelwertes zwischen den Einzelmessungen). Bei 35/50 Patienten lag eine signifikante Leberfibrose vor. Die Lebersteifigkeit korrelierte mit dem GD-DS3 Score (p=0,029). Die Milzsteifigkeit korrelierte mit dem Alter (p=0,021), body mass index (p=0,002), mehreren Laborparametern, und nahezu signifikant mit dem GD-DS3 Score (p=0,059). Die Milzsteifigkeit war bei Patienten mit einer homozygoten N370S-Mutation signifikant niedriger (p=0,034)

Schlußfolgerungen Die ARFI Elastografie ist eine hilfreiche Methode, um die Erkrankungsschwere bei Patienten mit M. Gaucher einzuschätzen. Daher kann ein erweitertes Therapiemonitoring erfolgen, insbesondere bei Patienten mit einer bereits bestehenden Leberfibrose oder mit Begleit-Risikofaktoren im Rahmen des Metabolischen Syndroms. Die Milzelastografie ergab vielversprechende Resultate, sodass deren Role näher untersucht werden sollte.

WISS.3 Die Prävalenz der mehrkernigen Epicondylenanlage des kindlichen Ellenbogens

Autoren Schmid A[1], Bley T[1], Veldhoen S[1]
Institut 1 Universitätsklinikum Würzburg Institut für Diagnostische und Interventionelle Radiologie, Würzburg
DOI 10.1055/s-0040-1703239

Zielsetzung Mehrkernige Anlagen der Epicondylen des distalen Humerus können im Traumakontext Frakturen imitieren. Aufgrund der fehlenden Evidenz war das Ziel der Datenerhebung die Untersuchung der Prävalenz mehrkerniger Epicondylusanlagen und die Analyse seitenspezifischer Unterschiede.

Material und Methoden In einer retrospektiven Datenerhebung wurden 886 Patienten zwischen 0 und 17 Jahren eingeschlossen, die mittels Projektionsradiografie des Ellenbogens untersucht wurden. Alle Projektionsradiografien wurden von 2 Radiologen im Konsensusverfahren hinsichtlich des Vorliegens mehrkerniger Anlagen beurteilt. Aufnahmen, auf denen die Epicondylen noch nicht knöchern angelegt, bereits mit dem Condylus humeri fusioniert, projektionsbedingt nicht sicher beurteilbar oder in ein akutes, den jeweiligen Epicondylus betreffendes Trauma einbezogen waren, wurden ausgeschlossen.

Ergebnisse Bezüglich des Epicondylus radialis lag bei 135 eingeschlossenen Patienten in 109 Fällen eine einkernige Anlage vor, in 26 Fällen ein mehrfacher Kern. Von diesen wiesen 6 eine stattgehabte knöcherne Traumafolge an anderen Strukturen des Ellenbogens auf, in 20 Fällen war der Kern primär mehrkernig, entsprechend einer Prävalenz atraumatisch mehrkerniger Anlagen von 14,8%. Bezüglich des Epicondylus ulnaris lag bei 482 eingeschlossenen Patienten in 470 Fällen eine einkernige Anlage vor, in 12 Fällen ein mehrfacher Kern. Von diesen wiesen lediglich 3 keine traumatische Vorgeschichte hinsichtlich Anamnese und vorliegender Vergleichsaufnahmen auf, entsprechend einer Prävalenz atraumatisch mehrkerniger Anlagen von 0,6%.

Schlußfolgerungen Die Prävalenz des atraumatisch mehrkernigen Epicondylus radialis lag bei 14,4%, des atraumatisch mehrkernigen Epicondylus ulnaris hingegen bei nur 0,6%. Es kann geschlussfolgert werden, dass der Epicondylus radialis primär mehrkernig angelegt sein kann, während am Epicondylus ulnaris mehrkernige Ossifikationszentren äußerst selten, vermutlich nur posttraumatisch vorkommen.

WISS.1 Fetale dynamische kardiovaskuläre MRT mittels Doppler Ultraschall Gating: Evaluation des Aortenbogens im Vergleich zur fetalen Echokardiografie

Autoren Schönnagel B[1], Yamamura J[1], Kording F[2], Ruprecht C[2], Fehrs K[2], Adam G[1], Tavares de Sousa M[3]
Institute 1 Universitätsklinikum Hamburg-Eppendorf Diagnostische und Interventionelle Radiologie und Nuklearmedizin, Hamburg; **2** northh medical GmbH Hamburg; **3** Universitätsklinikum Hamburg-Eppendorf Geburtshilfe und Pränatalmedizin, Hamburg
DOI 10.1055/s-0040-1703240

Zielsetzung Durchführung fetaler dynamischer kardiovaskulärer MRT Aufnahmen zur Beurteilung des Aortenbogens unter Verwendung eines MR-kompatiblen Doppler Ultraschall Sensors (DUS) zur Triggerung des fetalen Herzschlages und Vergleich mit fetaler Echokardiografie.

Material und Methoden In 19 Feten (mediales fetales Alter: 32,2 Wochen) wurden cine steady-state free-precision (SSFP) Sequenzen des Aortenbogens mittels MR-kompatiblem DUS zur Triggerung des fetalen Herzschlages in parasagittaler Schichtführung angefertigt. Die Evaluation des Aortenbogens mittels MRT und Echokardiografie beinhaltete auch die Darstellbarkeit der A. subclavia sinistra. Die Bildqualität der MRT Datensätze wurde von zwei unabhängigen Untersuchern anhand einer 4-Punkte Skala (1= niedrige Qualität, 4=hohe Qualität) bewertet.

Ergebnisse Die fetale dynamische kardiovaskuläre MRT des Aortenbogens war in 18/19 (95%) Feten erfolgreich. Die Beurteilbarkeit des Aortenbogens und der A. subclavia sinistra gelang in 16/18 (89%) und 15/18 (83%) Feten mittels Echokardiografie und in 15/18 (83%) und 16/18 (89%) Feten mittels kardiovaskulärer MRT, ohne signifikante Unterschiede zwischen beiden Methoden (p>0.05). In einem Fall wurde die Diagnose einer Aortenisthmusstenose sowohl mittels kardiovaskulärer MRT als auch durch Echokardiografie korrekt gestellt. Die MRT Bildqualität war hoch (3,1±1,1) mit guter Übereinstimmung beider Untersucher (kappa=0,75; 95%CI[0,5-1]).

Schlußfolgerungen Die fetale dynamische MRT des Aortenbogens mittels MR-kompatiblem DUS zur Triggerung des fetalen Herzschlages ermöglichte die Beurteilung des Aortenbogens in Übereinstimmung mit der Echokardiografie. Die fetale dynamische kardiovaskuläre MRT könnte eine wertvolle Ergänzung zur Echokardiografie in der Beurteilung des Aortenbogens sein.

WISS.2 Vergleich von Ferumoxytol- und Gadolinium-gestütztem MRT zur Beurteilung von Sarkomen in Kindern und jungen Erwachsenen

Autore Siedek F[1]

Institut 1 Uniklinik Köln Insitut für Diagnostische und Interventionelle Radiologie, Köln

DOI 10.1055/s-0040-1703241

Zielsetzung Wir verglichen Ferumoxytol (FMX)- und Gadolinium (Gd)-kontrastierte MRTs für die Beurteilung von Sarkomen in pädiatrischen und jungen erwachsenen Patienten und wollten überprüfen, ob die Tumorgröße und morphologische Eigenschaften gleichwertig mit beiden Kontrastmitteln untersucht werden können.

Material und Methoden In dieser retrospektiven Studie an pädiatrischen und jungen Patienten mit neu diagnostiziertem Knochen- oder Weichgewebssarkom mit sowohl prätherapeutischem FMX- und Gd-MRT (max. 4 Wochen Abstand) enthielten beide Protokolle T1- und T2-gew. Sequenzen. Ein Reader untersuchte Tumorvolumen und SNR sowie CNR des Primärtumors und angrenzender Gewebe mit anschließendem Vergleich zwischen FMX- und Gd-MRTs. Zudem bewerteten 4 Reader 15 diagnostische Parameter mittels einer Likert-Skala. Die Ergebnisse wurden zwischen den Readern gepoolt und zwischen FMX- und Gd-MRT-Scans verglichen. Statistische Methoden schlossen Multivariatanalysen mit verschiedenen Modellen ein.

Ergebnisse 22 Patienten erfüllten die Einschlusskriterien (15,3±5,0 Jahre; 6 weiblich). Tumorvolumen war nicht signifikant unterschiedlich in T1-LAVA (p=0,721), T1-SE (p=0,290) und T2-FSE (p=0,609) Sequenzen. Verglichen mit Gd-MRTs zeigten FMX-MRTs ein signifikant niedrigeres Tumor-SNR in T1-LAVA (p<0,001), gleiche Tumor-SNR in T1-SE (p=0,104) und T2-FSE (p=0,305), signifikant höheres Tumor-zu-Knochenmark CNR (p<0,001) in T2-FSE sowie Tumor-zu-Leber (p=0,021) CNR in T1-LAVA. KM-aufnehmendes peritumorales und Knochenmarködem waren signifikant häufiger in Gd-MRTs (p<0,001/p=0,002). Tumorthromben und Beteiligung des neurovaskulären Bündels wurden mit signifikant höherer Sicherheit in FMX-MRTs beurteilt (beide p<0,001).

Schlußfolgerungen FMX-MRTs erlauben eine gleichwertige Beurteilung der Ausdehnung von Knochen- und Weichgewebssarkomen verglichen mit Gd-MRTs mit verbesserter Beurteilbarkeit des neurovaskulären Bündels und Tumorthromben, was es zu einer berechtigen Alternative fürs Tumorstaging in pädiatrischen und jungen erwachsenen Sarkompatienten macht.

WISS.1 Differenzierung benigner und maligner Lymphknoten in pädiatrischen Patienten im Ferumoxytol-unterstütztem PET-MR

Autoren Siedek F[1], Muehe A[2], Theruvath A[3], Seekins J[3], Spunt S[4], Pribnow A[4], Liang T[3], Daldrup-Link H[3]

Institute 1 Uniklinik Köln Insitut für Diagnostische und Interventionelle Radiologie, Köln; **2** Stanford University Department of Radiology, Stanford, CA, USA; **3** Stanford University Department of Radiology, Stanford, CA, USA; **4** Stanford University Department of Pediatrics, Stanford, CA, USA

DOI 10.1055/s-0040-1703242

Zielsetzung Der Aufbau von Lymphknoten in pädiatrischen Patienten ist anders als in Erwachsenen. Insbesondere enthalten normale Lymphknoten in Kindern keine oder nur wenige Makrophagen. Deshalb gilt die zuvor beschriebene Biodistribution von Eisenoxid-Nanopartikeln in benignen und malignen Lymphknoten in Erwachsenen nicht für Kinder. Das Ziel dieser Studie war es zu evaluieren, ob die Gabe von Ferumoxytol (FMX) die Differenzierung benigner und maligner Lymphknoten in pädiatrischen Krebspatienten im 18F-FDG PET-MR verbessert.

Material und Methoden In dieser prospektiven Studie von 05/2015 bis 12/2018 erhielten 42 Kinder (7-18 Jahre, 13 Mädchen) ein 18F-FDG PET-MR 2 oder 24 Stunden nach intravenöser Gabe von FMX (5mg Fe/kg). Die Morphologie von benignen und malignen Lymphknoten auf FMX-kontrastierten T2-FSE-Sequenzen wurde mittels linearer Regressionsanalyse verglichen. Zudem wurden ADC-Werte, SUV-Ratio und R2*-Relaxationsraten der Lymphknoten verglichen mittels Mann-Withney-U-Test. Follow-up Bildgebungen für mind. 6 Monate galten als Referenz.

Ergebnisse 613 Lymphknoten (464 benigne, 149 maligne) wurden untersucht. Auf FMX-kontrastierten T2-FSE Bildern zeigten benigne Lymphknoten ein hypointenses Hilum und hyperintenses Parenchym während maligne Lymphknoten kein erkennbares Hilum aufwiesen. Dieses Muster war nicht signifikant unterschiedlich zwischen 2 und 24h nach KM-Gabe (p=0,82). Benigne und maligne Lymphknoten zeigten signifikant unterschiedliche FMX-Kontrastmittelaufnahmen, ADC-Werte von 1578 und 852 x10-6 mm2/s, SUV-Ratio von 0,5 und 2,8 und R2*-Relaxationsraten von 127,8 und 84,4 Hz (alle p<0,001).

Schlußfolgerungen Lymphknoten in Kindern zeigen andere Muster der FMX-Kontrastmittelaufnahme verglichen mit vorbeschriebenen Ergebnissen in Erwachsenen. Wir fanden eine hohe Genauigkeit (>90%) von ADC, SUV-Ratio, FMX-Aufnahmemuster und R2*-Messungen für die Charakterisierung von benignen und malignen Lymphknoten in Kindern. Das Zeichen eines FMX-kontrastierten Hilums kann zur Diagnose eines benignen Lymphknotens genutzt werden.

WISS.5 Die kontrastmittelfreie 3D UTE-MRT ermöglicht die morphologische und funktionelle Lungenbildgebung pädiatrischer Patienten in weniger als 3 Minuten

Autoren Veldhoen S[1], Heidenreich J[1], Metz C[1], Petritsch B[1], Benkert T[2], Hebestreit H[3], Bley T[1], Köstler H[1], Weng A[1]

Institute 1 Universitätsklinikum Würzburg Institut für Diagnostische und Interventionelle Radiologie, Würzburg; **2** Siemens Healthcare GmbH Application Development, Erlangen; **3** Universitätsklinikum Würzburg Kinderklinik und Poliklinik, Würzburg

DOI 10.1055/s-0040-1703243

Zielsetzung Demonstration erster Ergebnisse einer 3D Sequenz mit ultrakurzer Echozeit (UTE) zur morphologischen und funktionellen Lungen-MRT pädiatrischer Patienten.

Material und Methoden Wir berichten erste Erfahrungen mit einer 3D UTE-MRT zur morphologischen Bildgebung und Ventilationsanalyse bei 7 pädiatrischen Patienten mit pulmonalen Pathologien: Cystische Fibrose (CF) mit

Mittellappenatelektase, CF mit allergischer bronchopulmonaler Aspergillose (ABPA), Ziliendyskinesie (PCD), Air trapping, kongenitales Lobäremphysem, kongenitale Atemwegsfehlbildung (CPAM) und pulmonales Hamartom. Die Patienten wurden an einem 3-Tesla Scanner unter Verwendung einer prototypischen 3D-UTE-Sequenz untersucht. Es wurden quantitative Ventilationskarten und normalisierte Signalintensitätskarten der Lunge berechnet und intraindividuell sowie mit Referenzuntersuchungen verglichen.

Ergebnisse Mit einer Scanzeit von ca. 15 Sekunden pro Atemzustand ermöglicht die 3D UTE-MRT die Bildgebung sowohl von Pathologien, die mit erhöhter Protonendichte einhergehen (engl. „plus pathologies"; Atelektasen, entzündliche Konsolidierungen, Hamartom) als auch von solchen, mit einer Parenchymrarefizierung (engl. „minus pathologies"; Lobäremphysem, CPAM, Air trapping). Farbcodierte Organkarten der Ventilation und der normalisierten Signalintensitäten der Lunge verbesserten die Detektion insbesondere von Pathologien mit Parenchymrarefizierung, die besonders herausfordernd für die pulmonale MRT sind. Mittels 3D UTE-MRT wurde eine asymptomatische Atelektase bei einem CF-Patienten detektiert und eine frühzeitige Wiedereröffnung ermöglicht. Veränderungen z.B. im Rahmen der ABPA konnten suffizient verlaufsbeurteilt und Strahlenexposition eingespart werden.

Schlußfolgerungen Die 3D UTE-MRT ermöglicht die morphologische und funktionelle Lungenbildgebung und ist annehmbar für das Monitoring eines breiten Spektrums pulmonaler Erkrankungen geeignet. Die Verbreitung der pulmonalen UTE-MRT könnte die klinische Thoraxbildgebung verändern und Strahlenexpositionen verringern.

Kontrastmittel

Highlight.3 Eintrag jodhaltiger Röntgenkontrastmitteln in die Umwelt Analyse der Akzeptanz von Maßnahmen in einer Universitätsradiologie zur Minderung des Eintrags jodhaltiger Röntgenkontrastmitteln in die Umwelt

Autoren Beer M[1], Kraus E[1], Schuler J[2], Zhou S[3], Niederste Hollenberg J[2]
Institute **1** Universitätsklinikum Ulm Klinik für Diagnostische und Interventionelle Radiologie, Ulm; **2** Fraunhofer Gesellschaft Institut für System- und Innovationsforschung ISI, Karlsruhe; **3** Universitätsklinikum Ulm Zentrale Einrichtung Klinische Chemie, Ulm
DOI 10.1055/s-0040-1703244

Zielsetzung Röntgenkontrastmittel (RKM) werden zunehmend in Oberflächen- und Grundwasser nachgewiesen und tragen zu deren chemischer Belastung bei. Im vorgestellten MindER II Projekt wurden unterstützt vom Umweltministerium BaWü Maßnahmen zur Verringerung des Eintrags von RKM nach CT-Untersuchungen erprobt und evaluiert.

Material und Methoden Die Logistik umfasste Patienteninformationen, Akzeptanzuntersuchungen und Maßnahmeneffizienzmessungen (Interviews, Fragebögen, verdeckte Beobachtungen). Die Maßnahmen umfassten den Einbau separater Toiletten und die Ausgabe von Urinbeuteln. Einer Baseline-Phase folgte eine Interventionsphase mit verbesserter Information, Beschilderung der Toiletten sowie zusätzlichem Trinkwasserangebot. Die Patienten wurden gebeten in der 30-minütigen Wartephase nach der CT-Untersuchung die Toiletten und im Anschluss die ausgegebenen Urinbeutel zu nutzen. Der Jodgehalt im Urin (erste 30 Minuten nach Applikation der RKM) wurde in Urinproben (primär 23 Proben; davon 7 Proben mit 1:1000 Verdünnung auswertbar) untersucht (ICPMS Methode).

Ergebnisse Die Maßnahmen wurden von Personal und Patienten im Rahmen der Interviews (n=20) als sinnvoll bewertet. Für das Personal entstand nur geringer Mehraufwand, die Patienten zeigten überwiegend Bereitschaft auch die Urinbeutel (n=619) zu nutzen. Toilettengänge konnten durch die Interventionen von 33% auf 53% gesteigert werden. In den Urinanalysen konnten maximal fünf Prozent der ursprünglich verabreichten Jodmenge im gesammelten Urin nachgewiesen werden, verursacht vermutlich durch die kurze Wartezeit. Laut Fragebogenrückmeldungen (n=64) nutzten rund 90% der Befragten im Anschluss die Urinbeutel.

Schlußfolgerungen Maßnahmen zur Minderung des Eintrags jodhaltiger RKM in die Umwelt werden grundsätzlich akzeptiert. Insbesondere eine längere Sammelzeit und eine größere Dichte der separat erfassenden Toiletten erscheinen notwendig, um die Rückhaltequote vor Ort zu erhöhen.

Kopf/Hals-Diagnostik

WISS.1 Radiomics-Charakteristika aus hochauflösenden CT-Daten zur Unterscheidung zwischen Cholesteatomen und Mittelohrentzündungen: Effekt der Datenharmonisierung in einer zweizentrischen Studie

Autoren Arendt C[1], Leithner D[2], Mayerhöfer M[3], Gibbs P[4], Czerny C[5], Burck I[6], Leinung M[7], Vogl T[8], Schernthaner R[9]
Institute **1** Institut für Diagnostische und Interventionelle Radiologie Universitätsklinikum Frankfurt, Frankfurt; **2** Universitätsklinikum Frankfurt Institut für Diagnostische und Interventionelle Radiologie , Frankfurt am Main; **3** Medizinische Universität Wien Klinische Abteilung für Allgemeine Radiologie und Kinderradiologie, Wien; **4** Memorial Sloan Kettering Cancer Center New York; **5** Medizinische Universität Wien Klinische Abteilung für Neuroradiologie und Muskuloskeletale Radiologie, Wien; **6** Universitätsklinikum Frankfurt Institut für Diagnostische und Interventionelle Radiologie, Frankfurt am Main; **7** Institut für Diagnostische und Interventionelle Radiologie Klinik für Hals-, Nasen-, Ohrenheilkunde, Frankfurt am Main; **8** Universitätsklinikum Frankfurt Institut für Diagnostische und Interventionelle Radiologie, Frankfurt am Main; **9** Medizinische Universität Wien Klinische Abteilung für Kardiovaskuläre und Interventionelle Radiologie, Wien
DOI 10.1055/s-0040-1703245

Zielsetzung Ziel war die Ermittlung der diagnostischen Güte von aus HRCT extrahierten Radiomics-Signaturen zur Unterscheidung zwischen Cholesteatomen und Mittelohrentzündungen (MOE), sowie die Untersuchung des Effektes der Harmonisierung von Daten aus zwei Zentren/Scannern.

Material und Methoden 100 Patienten wurden retrospektiv eingeschlossen: 48 mit histologisch diagnostiziertem Cholesteatom (Zentrum A: 23, Zentrum B: 25) und 52 mit MOE (A: 27, B: 25). Im Zentrum A wurde eine 512x512 Matrix und iterative Rekonstruktion, im Zentrum B hingegen eine 768x768 Matrix und gefilterte Rückprojektion benutzt. Radiomics-Charakteristika wurden aus axialen HRCT-Bilder mittels manuell definierten ROIs extrahiert. Die zehn besten Radiomics-Signaturen zur Unterscheidung beider Erkrankungen wurden mittels POE- und ACC-Koeffizienten ausgewählt. Ein sogenanntes MLP-ANN wurde zur Klassifizierung für Radiomics-Charakteristika genutzt, die histopathologischen Befunde wurden dabei als Referenzstandard definiert; 70% waren Trainingsfälle, 30% standen zur Validierung bereit. Diese Analyse wurde jeweils fünf Mal mit unmodifizierten und mit auf Unterschiede des CT-Aquisitionsprotokolls harmonisierten Daten (ComBat) durchgeführt.

Ergebnisse Die Klassifizierungen erzielten bei den unmodifizierten Daten eine mediane Fläche unter der ROC-Kurve (AUC) von 0,78 (0,72-0,84), mit medianen diagnostischen Genauigkeiten von 71,4% (65,7-85,7%) in den Trainingsfällen und 66,7% (63,3-71,0%) in den Validierungsfällen. Die AUC-Werte bei den harmonisierten Daten lagen bei 0,89 (0,79-0,92) und es wurden diagnostische Genauigkeiten von 82,9% (68,6-88,6%) in den Trainingsfällen und 73,3% (60,0-76,7%) in den Validierungsfällen erzielt.

Schlußfolgerungen Aus HRCT-Daten extrahierte Radiomics-Signaturen könnten einen klinischen Nutzen für die Unterscheidung zwischen Cholesteatomen und MOE haben. Die Datenharmonisierung bei differenten CT-Akquisitionsprotokollen verbessert die richtige Klassifizierung der beiden Diagnosen.

WISS.7 Evaluation der Detektion von Larynx- und Hyoidfrakturen in der forensischen Post-Mortem CT in Korrelation zum Autopsiebefund: der Vorteil einer dedizierten hochauflösenden Kehlkopfspirale

Autoren Bucher A[1], Heinbuch S[2], Koppold A[1], Kettner P[3], Beeres P[1], Bodelle P[1], Verhoff P[3], Vogl P[1]

Institute **1** Universitätsklinikum Frankfurt am Main Institut für Diagnostische und Interventionelle Radiologie, Frankfurt; **2** Universität des Saarlandes Institut für Rechtsmedizin Homburg, Homburg/Saar; **3** Universitätsklinikum Frankfurt am Main Institut für Rechtsmedizin, Frankfurt

DOI 10.1055/s-0040-1703246

Zielsetzung Zur Beurteilung der Erkennungsrate von Kehlkopf- und Zungenbeinfrakturen bei Verdacht auf Strangulation im Vergleich herkömmlicher forensischen Ganzkörper-CT-Bildgebung mit zusätzlichen hochauflösenden Rekonstruktionen aus einer dedizierten zervikalen CT-Spirale.

Material und Methoden Es wurden 20 konsekutive postmortale CT-Untersuchungen (dritte Generation Dual-Source-CT) eingeschlossen. Neben der herkömmlichen Kopf-Halsspirale (CTN) wurde eine zusätzliche hochauflösender Spirale über Zungenbein und Kehlkopf (CTL) durchgeführt. Die Röhrenspannung betrug 120kV bei einem Referenzröhrenstrom von 300mAs (CTN) bzw. 350mAs (CTL). CTN wurde in Standardorientierungen des Halses in axialer, koronarer und sagittaler Schichtung (3mm Schichtdicke, 2mm Schrittweite) rekonstruiert. CTL wurde in anatomisch orientierten Schichten für Larynx und Zungenbein rekonstruiert (1mm Schichtdicke, 1mm Schichtabstand). Die Befunderstellung erfolgte seperat für die Standardrekonstruktionen (CTN) sowie für die isolierte Nachbeurteilung von Larynxstrukturen (CTL). Die makroskopische Korrelation durch Autopsieberichte war für alle Fälle verfügbar. Die Frakturlokalisation wurde binär für alle anatomischen Kehlkopfregionen erfasst.

Ergebnisse Insgesamt wurden 140 anatomische Regionen pro Gruppe verglichen. Die Sensitivität der Frakturerkennung aus CTN betrug 45%, dies wurde bei CTL-Scans signifikant auf 82% ($p<0,001$) erhöht. Die Spezifität war zwischen den Methoden vergleichbar (CTN: 0,97, CTL: 0,96; $p=0,920$). Der Youden-Index wurde von 0,43 in CTN auf 0,78 in CTL verbessert ($p<0,001$).

Schlußfolgerungen Die postmortale CT-Bildgebung unter Verwendung eines dedizierten hochauflösenden Kehlkopfprotokolls zeigt eine angemessene Erkennungsrate von Kehlkopf und Zungenbeinfrakturen, Standardrekonstruktionen aus dem klinischen Kopf-Hals Protokoll sind hierzu jedoch nicht ausreichend. Eine dedizierte hochauflösende CT-Spirale mit anatomisch orientierten Rekonstruktionen von Kehlkopf und Zungenbein sollte zur Befundung erstellt werden.

WISS.2 Etablierung eines MRT-Fast-Protokoll zur Diagnostik und im follow-up von Kopf-Hals-Tumoren

Autoren Loberg C[1], Turowski B[1], Rubbert C[1], Caspers J[1], Jansen D[1], Kaschner M[1], Nasri H[1]

Institut **1** Heinrich-Heine Universität Düsseldorf Klinik für Diagnostische und Interventionelle Radiologie, Düsseldorf

DOI 10.1055/s-0040-1703247

Zielsetzung Patienten mit Tumoren der Kopf-Hals Region sind häufig nach operativer und/oder strahlentherapeutischer Therapie in ihrer Compliance bei MRT-Untersuchungen aufgrund von vermehrter Salivation, Husten, Tracheotomie und bronchialer Obstruktion eingeschränkt. Daraus resultiert häufig eine eingeschränkte Bildqualität mit vermehrten Artefakten. Wir evaluierten, ob ein abgekürztes MRT-Protokoll im Vergleich zu einem Standard Protokoll eine ausreichende Diagnostische Qualität in der Primärdiagnose und im follow-up zulässt.

Material und Methoden Es erfolgte eine retrospektive Auswertung von 480 MRT-Untersuchungen von 377 Patienten die in unserem Institut eine MRT der Kopf-Hals Region erhalten haben. Dabei wurden eine axiale T2w und eine axiale T1w vor und nach Kontrastmittelgabe im Hinblick auf eine signifikante Kontrastmittelanreicherung evaluiert. Im Anschluss wurde ein Standard Protokoll (T2w, DWI, STIR, T1w vor und nach Kontrastmittelgabe in transversaler und coronarer Orientierung) ausgewertet. Die Auswertung erfolgte durch 2 unabhängige erfahrene Neuroradiologen.

Ergebnisse Die Messzeit eines Fast Protokoll war im Vergleich zu einem Standard Protokoll deutlich kürzer (9:82 Min. vs 17:53 Min.). Die Befundungszeit des Fast Protokoll war ebenfalls signifikant kürzer als die des Standard Protokoll (5:30 Minuten zu 11 Minuten) Spezifität und PPV des Fast Protokoll unterschieden sich nicht zu dem Standard Protokoll (95.3% vs 94.8%). Der NPV von Kurz- und Standardprotokoll betrug 98.9%. Die Diagnostische Genauigkeit beider Protokolle betrug 100%.

Schlußfolgerungen Die Untersuchung von Patienten mit Kopf-Hals Tumoren stellt besondere Anforderungen an die MRT Untersuchung hinsichtlich Technik und Befundung. Ein gekürztes MRT Protokoll ermöglicht eine deutliche Reduzierung der Messzeit bei hoher Spezifität und Artefaktreduktion sowie eine verkürzte Befundungszeit. Ein abgekürztes MRT Protokoll stellt eine sinnvolle Alternative mit zuverlässiger Befundaussage bei in ihrer Compliance eingeschränkten Patienten dar.

WISS.3 Assoziationen zwischen der DCE-MRI und der Gefäßdichte bei Plattenepithelkarzinomen der Kopf-Hals Region.

Autoren Meyer H[1], Hamerla G[2], Leifels L[3], Höhn A[4], Surov A[5]

Institute **1** Universitätsklinikum Leipzig Klinik und Poliklinik für Diagnostische und Interventionelle Radiologie, Leipzig; **2** Universitätsklinikum Leipzig Neuroradiologie, Leipzig; **3** Universitätsklinikum Leipzig Diagnostische und Interventionelle Radiologie, Leipzig; **4** Universitätsklinikum Leipzig Pathologie, Leipzig; **5** Universitätsklinikum Ulm Diagnostische und Interventionelle Radiologie, Ulm

DOI 10.1055/s-0040-1703248

Zielsetzung Dynamic contrast enhanced MRI (DCE-MRI) ist eine funktionelle Bildgebungsmodalität, um die Perfusion in Tumoren zu analysieren. Die vorliegende Studie zeigt die Zusammenhänge zwischen Histogramm-Parametern der DCE-MRI und der Gefäßdichte (microvessel density, MVD) in Plattenepithelkarzinomen der Kopf-Hals Region (HNSCC).

Material und Methoden 30 Patienten mit histologisch gesichertem primärem HNSCC wurden in die vorliegende Studie eingeschlossen. Die DCE-MRI wurde mit einem 3 T MRT Gerät akquiriert und die Histogramm-Analyse an Hand der gesamten Läsion durchgeführt. Die Gefäßdichte mit den Parametern Gefäßzahl und Gefäßfläche wurde mit CD105 gefärbten histologischen Schnitten bestimmt.

Ergebnisse Der Median von Ktrans zeigte eine Korrelation mit der Gefäßfläche ($r=0.39$, $p=0.034$). Kein anderer Ktrans oder Ve Parameter zeigte eine Korrelation mit den erhobenen histologischen Parametern. Mehrere Kep Parameter korrelierten mit der Gefäßfläche und Gefäßzahl. Der MinKep zeigte hierbei die stärkste Korrelation mit der Gefäßfläche ($r=0.45$, $p=0.01$) und der ModeKep mit der Gefäßzahl ($r=0.41$, $p=0.03$).

Schlußfolgerungen Die Histogramm-Parameter von Kep könnten ein Surrogat-Parameter für die Gefäßdichte in HNSCC sein. MinimumKep zeigte die stärkste Korrelation mit der Gefäßfläche und ModeKep mit der Gefäßzahl.

WISS.6 MRT als Bilddatenbasis für die computergestützte 3D-Implantatplanung mit schablonengeführter Implantatinsertion

Autoren Probst M[1], Schweiger J[2], Stumbaum J[2], Burian E[1], Probst F[3]

Institute **1** Technische Universität München/Klinikum rechts der Isar Abteilung für Diagnostische und Interventionelle Neuroradiologie, München; **2** Klinikum der Universität München, Ludwig-Maximilians Universität München Zahnklinik, München; **3** Klinikum der Universität München, Ludwig-Maximilians Universität München Poliklinik und Klinik für Mund-, Kiefer- und Gesichtschirurgie, München

DOI 10.1055/s-0040-1703249

Zielsetzung Ziel der Studie war es zu zeigen, inwieweit eine computergestützte 3D-Planung mit nachfolgender schablonengeführter Insertion zahnärztlicher Implantate auf der Basis von Magnetresonanztomografie (MRT) - Bilddaten durchführbar ist. Material und Methoden:

Material und Methoden Bei 10 Patienten wurden 3-Tesla MRT-Aufnahmen (Elition, Philips Healthcare, Best, the Netherlands) durchgeführt. Zur Anwendung kamen eine optimierte Sequenz zur Knochendarstellung (3D T1 FFE Black Bone Sequenz) sowie eine Sequenz zur Kontrastierung von Weichgeweben (3D STIR). Nach dem Import der MRT DICOM-Daten in ein entsprechendes Planungsprogramm (3Shape Implant Studio, Fa. 3Shape) erfolgte die 3D-Implantatplanung mit nachfolgender CAD/CAM-gefertigter Herstellung von Positionierungsschablonen und anschließend die geführte Implantatinsertion (n=14).

Ergebnisse In allen Fällen war eine MRT-basierte virtuelle Planung und Übertragung durch Positionierungsschablonen mit anschließender erfolgreicher prothetischer Behandlung möglich. Die im MRT segmentierten Kauflächen konnten mit klinisch akzeptabler Übereinstimmung mit den 3D-Scans der Gipsmodelle übereinander gelagert werden. Die MRT-Bilder stellten alle für die Implantatplanung wichtigen anatomischen Strukturen dar, wie kortikalen und spongiösen Knochen, N. alveolaris inferior, Sinus maxillaris und Nachbarzähne.

Schlußfolgerungen Die MRT eignet sich prinzipiell zur bilddatenbasierten computergestützten 3D-Implantatplanung mit nachfolgender schablonengeführter Operationsdurchführung. Neben guter Darstellbarkeit des Knochengewebes ergibt sich zum einen der Vorteil gegenüber dem DVT, dass keine ionisierende Strahlung appliziert werden muss. Darüber hinaus hat die MRT einen diagnostischen Mehrwert was die Darstellung weichgewebiger anatomischer Strukturen wie Nerven, Gefäße, Mukosa oder Pulpagewebe betrifft.

WISS.5 MRT zur Parodontitisdiagnostik – Eignung und Mehrwert

Autoren Probst M[1], Burian E[1], Robl T[1], Zimmer C[1], Probst F[2], Folwaczny M[3]
Institute 1 Technische Universität München/Klinikum rechts der Isar Abteilung für Diagnostische und Interventionelle Neuroradiologie, München; **2** Klinikum der Universität München, Ludwig-Maximilians Universität München Poliklinik und Klinik für Mund-, Kiefer- und Gesichtschirurgie, München; **3** Klinikum der Universität München, Ludwig-Maximilians Universität München Sektion Parodontologie, München
DOI 10.1055/s-0040-1703250

Zielsetzung Erkrankungen des Zahnhalteapparates haben gesellschaftlich eine große Bedeutung sowohl sozio-ökonomisch sowie auch medizinisch. Bei der Diagnostik der Parodontitis werden bildgebend bislang ausschließlich röntgenbasierte Verfahren wie die OPT oder DVT eingesetzt. Hierbei werden lediglich späte Stadien der Parodontitis angezeigt, die bereits mit einer irreversiblen Destruktion des Zahnhalteapparates und des umgebenden Knochens einhergehen und zu Zahnverlust führen. Die direkte Visualisierung der Entzündungsprozesse im Parodontalapparat und umgebenden Kieferknochen ist weder durch röntgenbasierte Bildgebung noch durch klinische Tests möglich. Eine neue Alternative bietet die MRT, welche in der Lage ist, bereits im Initialstadium entzündliche Prozesse im Knochen zu visualisieren noch bevor es zu strukturellen Veränderungen kommt.

Material und Methoden In einer prospektiven Studie soll der Einsatz von MRT Sequenzen (hochauflösende 3D STIR, 3D T1 FFE Black bone) bei Patienten mit Parodontitis (n=40) erprobt werden. Verglichen werden die Aufnahmen mit einem klinisch symptomfreien Vergleichskollektiv (n=30). Die Aufnahmen wurden an einem 3T MRT (Elition, Philips, Best, the Netherlands) mit einer 16-Kanal Head-Neck-Spine Spule erhoben. Erfassung der mit einer Parodontitis assoziierten Veränderungen im MRT (Ödem des umgebenden Knochens als Frühzeichen der Krankheitsaktivität und Attachmentverlust durch bereits eingetretenen Knochenabbau). Korrelation mit etablierten klinischen Parametern (Grad der Zahnlocke-rung, Bleeding on probing, Taschensondierungstiefe). Koregistrierung der 3D STIR mit 3D Black bone Sequenz (Software: Elastix). Volumetrierung des Knochenödems (STIR) und des vertikalen Kno-chenabbaus (Black Bone).

Ergebnisse Es zeigt sich eine starke Korrelation der Taschensondierungstiefe (TST) mit der Aus-dehnung des Knochenödems (Spearman's Rho = 0,725; p>0,0001). Das Vorhandensein eines Knö-chenödems (dichotom) korreliert mit der TST als unabhängige Variable (OR=6,32, 95% CI 1,71-23,3; p=0,006). Der klinische Parameter Bleeding on Probing (BOP) korreliert stark mit der Größe eines Knochenödems (Spearman's Rho=0,244; p>0,0001). Auch bei physiologischer TST (Parodontitiskrite-rien formal noch nicht erfüllt) korreliert der Parameter BOP stark mit dem Vorhandensein eines Kno-chenödems (Mann-Whitney-U p=0,004).

Schlußfolgerungen Diese prospektive Studie zeigt dass die MRT als bildgebendes Werkzeug zur Parodontitisdiagnostik geeignet ist. Die MRT ist der DVT überlegen, da es gelingt von Knochenabbau gefährdete Areale darzustellen. Die Strahlenfreiheit ermöglicht die MRT als Parodonti-tis Screeninginstrument. Zudem sind weitere Auswertungen vor und nach Therapie geplant um ein Therapiemonitoring durchzuführen.

WISS.4 Visualisierung von Unterkieferfrakturen mit Beteiligung des N. alveolaris inferior durch hochauflösende 3D-MRT-Sequenzen

Autoren Probst M[1], Ritschl L[2], Fichter A[2], Zimmer C[1], Burian E[1]
Institute 1 Technische Universität München/Klinikum rechts der Isar Abteilung für Diagnostische und Interventionelle Neuroradiologie, München; **2** Klinikum rechts der Isar, Technische Universität München Klinik und Poliklinik für Mund-Kiefer-Gesichtschirurgie, München
DOI 10.1055/s-0040-1703251

Zielsetzung Derzeit gilt die CT als Goldstandard in der Traumadiagnostik des Viszerokraniums. Dabei weist die CT Limitationen auf, was die Darstellbarkeit von Weichgewebsstrukturen insb peripherer Gesichtsnerven betrifft. Bei Unterkieferfrakturen ist der N. alveolaris inferior (IAN) besonderes gefährdet. Ziel dieser prospektiven Studie ist es das Ausmaß der Fraktur, deren Dislokationsgrad und die Schädigung des IAN durch hochauflösende 3D MRT Sequenzen darstellen und beurteilen zu können.

Material und Methoden 15 Patienten mit Unterkieferfrakturen und Beteiligung des Canalis mandibulae wurden an einem 3T MRT Scanner (Elition, Philips) untersucht. Das Sequenzprotokoll bestand aus einer 3D STIR, 3D DESS und einer 3D T1 FFE Black bone. Die Nervenschädigung wurde beurteilt durch klinische Tests (2-Punktdiskrimination) und unterteilt in: normal, Hypästhesie, Anästhesie. Die Lokalisation der Fraktur sowie das Ausmaß der Dislokation wurde sowohl in MRT Sequenzen sowie in klinisch indizierten CT Aufnahmen bestimmt und miteinander korreliert. Bestimmung der Signalintensitäten innerhalb des Gefäß-Nervenbündels und Korrelation mit klinischen Zeichen einer Nervenschädigung sowie Vergleich mit der gesunden Gegenseite.

Ergebnisse Die 3D T1 FFE Sequenzen erlaubten es die Frakturlokalisation sowie den Dislokationsgrad bei allen Patienten zuverlässig zu bestimmen. Die 3D STIR Sequenz zeigte ein erhöhtes Signal (aSNR) bei Patienten mit klinischen Zeichen einer Nervenschädigung ($p < 0.05$). Die Darstellbarkeit des Nerven war bei allen Patienten zuverlässig möglich.

Schlußfolgerungen Diese Auswertung der klinischen Machbarkeit der Frakturdiagnostik durch MRT zeigt, dass es möglich ist Unterkieferfrakturen durch MRT zuverlässig und gleichwertig zu CT Aufnahmen darzustellen. Darüber hinaus sind MRT Aufnahmen überlegen, was die Darstellung einer Nervenschädigung betrifft und ermöglicht frühe Interventionsmöglichkeiten durch Nervenmikrorepair. Weitere Verlaufsaufnahmen der Patienten 6 Monate nach Fraktur sind geplant.

WISS.4 Prospektiver Vergleich von CT und 18F-FDG PET/MRT für das N- und M-Stadium bei Patientinnen mit primär diagnostiziertem Mammakarzinom

Autoren Bruckmann N[1], Kirchner J[2], Martin O[3], Umutlu L[4], Herrmann K[5], Bittner A[6], Hoffmann O[6], Mohrmann S[7], Ingenwerth M[8], Schaarschmidt B[4], Li Y[4], Antoch G[9], Buchbender C[9], Sawicki L[9]

Institute 1 Universitätsklinik Düsseldorf Institut für Diagnostische und Interventionelle Radiologie, Düsseldorf; 2 Universitätsklinik Düsseldorf Institut Für Diagnostische Und Interventionelle Radiologie, Düsseldorf; 3 Universitätsklinik Düsseldorf Institut Für Diagnostische Und Interventionelle Radiologie, Düsseldorf; 4 Universitätsklinik Essen Institut Für Diagnostische und Interventionelle Radiologie, Essen; 5 Universitätsklinik Essen Klinik Für Nuklearmedizin, Essen; 6 Universitätsklinik Essen Klinik Für Frauenheilkunde Und Geburtshilfe, Essen; 7 Universitätsklinik Düssedorf Klinik Für Frauenheilkunde Und Geburtshilfe, Düsseldorf; 8 Universitätsklinik Essen Institut Für Pathologie, Essen; 9 Universitätsklinik Düsseldorf Institut Für Diagnostische und Interventionelle Radiologie, Düsseldorf

DOI 10.1055/s-0040-1703252

Zielsetzung Vergleich des diagnostischen Potenzials von CT und Ganzkörper 18F-FDG PET/MRT für das N- und M-Stadium bei neu diagnostiziertem, histopathologisch nachgewiesenem Mammakarzinom.

Material und Methoden Es wurden 69 Patientinnen mit neu diagnostiziertem und histopathologisch bestätigtem Mammakarzinom in diese prospektive Studie aufgenommen. Bei allen Patientinnen wurde ein Staging-CT sowie ein Ganzkörper 18F-FDG PET/MRT durchgeführt. Das N- und M-Stadium wurde durch zwei Radiologen in getrennten Sitzungen für CT und 18F-FDG PET/MRT ausgewertet. Die histopathologischen Ergebnisse sowie die Follow-Up Bildgebungen dienten bei allen Patienten als Referenzstandard. Unterschiede zwischen den Modalitäten wurden mit Hilfe des McNemar-Tests bewertet.

Ergebnisse Im Vergleich zum Referenzstandard ermittelte die CT bei 47/69 (68,1%) der Patientinnen ein korrektes N- und M-Stadium, während die PET/MRT bei 61/69 (88,4%) der Patientinnen richtig lag. Bei der unabhängigen Betrachtung des N- und M-Stadiums bestimmte die CT das N-Stadium bei 55 von 69 (79,7%) Patientinnen mit einer Sensitivität und Spezifität von 62,9% bzw. 97,1% korrekt. Das PET/MRT stimmte bei 62 von 69 (89,9%) Patientinnen mit einer Sensitivität von 85,7% und einer Spezifität von 94,1% mit dem Referenzstandard überein. Die Unterschiede zwischen CT und PET/MRT in der Genauigkeit des N-Stagings waren statistisch signifikant (p = 0,012). Fernmetastasen traten bei 6/69 Patienten (8,7%) auf. Im PET/MRT wurden alle Patientinnen mit histopathologisch gesicherten Metastasen ohne falsch-positive Befunde nachgewiesen (100% Identifizierung), während in der CT 2 Patientinnen mit Knochenmetastasen übersehen wurden (66,6% Identifizierung). Außerdem ergaben sich in der CT bei 2 Patientinnen falsch-positive Befunde.

Schlußfolgerungen Die 18F-FDG-PET/MRT zeigt eine signifikante Überlegenheit gegenüber der CT sowohl in der Bewertung des N- als auch des M-Stadiums und kann daher zum Zeitpunkt der Diagnose als gute Alternative beim Primärstaging von Brustkrebspatientinnen angesehen werden.

WISS.7 Automatisierte MRT-Phänotypisierung verbessert die Vorhersage des Überlebens von primärem invasivem Brustkrebs (BCA).

Autoren Dietzel M[1], Wenkel E[1], Ellmann S[1], Schulz-Wendtland R[1], Hammon M[1], Saake M[1], Uder M[1], Baltzer P[2]

Institute 1 Universitätsklinikum Erlangen Radiologisches Institut, Erlangen; 2 Allgemeines Krankenhaus Wien Universitätsklinik für Radiologie und Nuklearmedizin, Wien

DOI 10.1055/s-0040-1703253

Zielsetzung Verbessert die automatisierte MRT-Phänotypisierung die Vorhersage des Überlebens von BCA?

Material und Methoden Im Rahmen dieser retrospektiven, vom IRB genehmigten Studie erhielten 314 konsekutive Patientinnen mit BCA vor Beginn der Behandlung nach internationalen Empfehlungen standardisierte MRT-Untersuchungen. Die diagnostische Abklärung, Behandlung und Nachsorge erfolgte in einem tertiären, akademischen Brustzentrum (krankheitsspezifisches Überleben/Versterben: ksÜ/ksV). Der Nottingham-Prognostic-Index (NPI) wurde als Referenzmethode verwendet, um das Überleben von Brustkrebs vorherzusagen. Die automatisierte MRT-Analyse wurde mit einer kommerziell verfügbaren, u.a. von der FDA zugelassener Software durchgeführt. Basierend auf dieser Analyse wurden MRT-Phänotypen, die eine Spezifität >99% für ksÜ aufweisen, durch maschinelle Lernalgorithmen (Klassifikations- und Regressionsbäume) identifiziert. Die Ergebnisse wurden 10-fach kreuzvalidiert. Die Vorhersagen des Überlebens auf der Grundlage von MRT-Phänotypen, nach dem NPI, und von MRT-Phänotypen kombiniert mit dem NPI (NPI+), wurden untersucht (Cox-Regression und Kaplan-Meier-Statistik).

Ergebnisse Bei einer mittleren Überlebenszeit von 84.6 Monaten trat in 35 Patientinnen ksV auf. Die prädiktiven Genauigkeiten für „NPI“ und „MRT-Phänotypen“ waren ähnlich (P=0,5). MRT-Phänotypen traten in 42,7% aller Patientinnen auf (134/314). In 21,6 % dieser Patientinnen (29/134) wäre vom NPI fälschlicherweise krankheitsspezifisches Versterben vorhergesagt worden. Die Integration von MRT-Phänotypen in den NPI verbesserte die Überlebensvorhersage um 31,5% (29/92; P=0,03), was eine Hazard Ratio/HR von 8,5 im Vergleich zum Standard-NPI ergab (NPI: HR= 5,4;).

Schlußfolgerungen Die automatisierte MRT-Phänotypisierung verbesserte die Vorhersage des Überlebens von BCA-Patientinnen. Unser Ansatz könnte etwa als Gate-Keeper eingesetzt werden und so Patientinnen für komplexere Diagnoseverfahren selektionieren (genetisches Profiling, etc.)

WISS.6 Kombinierte Radiomics Signaturen aus kontrastmittelverstärkter MRT und diffusionsgewichteter Bildgebung zur Differenzierung von Mammakarzinomen mit unterschiedlichen molekularen Subtypen

Autoren Leithner D[1], Bernard-Davila B[2], Martinez D[2], Jochelson M[2], Morris E[2], Thakur S[3], Pinker K[2]

Institute 1 Universitätsklinikum Frankfurt am Main Institut für Diagnostische und Interventionelle Radiologie, Frankfurt am Main; 2 Memorial Sloan Kettering Cancer Center Department of Radiology, New York; 3 Memorial Sloan Kettering Cancer Center Department of Medial Physics, New York

DOI 10.1055/s-0040-1703254

Zielsetzung Ziel war es, die klinische Anwendbarkeit von kombinierten, aus kontrastmittelverstärkter MRT (CE-MRT) und diffusionsgewichteter Bildgebung (DWI) extrahierten Radiomics Charakteristika zur Unterscheidung zwischen Mammakarzinomen mit unterschiedlichen molekularen Subtypen zu evaluieren.

Material und Methoden Es wurden 91 Patienten mit histologisch gesichertem Mammakarzinom (luminal A, n=49; luminal B, n=8; HER2-enriched, n=11; triple negativ, n=23), welche mittels CE-MRT und DWI untersucht wurden, in diese retrospektive Studie eingeschlossen. Radiomics Charakteristika (Co-occurrence, Run-length Matrix, absoluter Gradient, autoregressives Modell, Haar wavelet Transformation, Läsionsgeometrie) wurden aus manuell festgelegten ROIs auf initialen CE-MRT Serien und ADC maps extrahiert (Anzahl Charakteristika pro Läsion, n=704). Die fünf besten Charakteristika zur Unterscheidung zwischen Subtypen wurden separat für CE-MRI und DWI mittels probability of error and average correlation Koeffizienten selektiert. Nach einer Hauptkomponentenanalyse zur Reduktion der Dimensionalität wurde ein mehrlagiges Perzeptron feedforward neuronales Netzwerk (MLP-ANN) zur Radiomics-basierten Klassifikation mit zehn Iterationen angewandt. Als Goldstandard diente die Histopathologie. 70% der Fälle wurden zum Training, 30% zur Validierung verwendet.

Ergebnisse MLP-ANN erzielte eine mediane Fläche unter der ROC-Kurve (AUC) von 0,80 (0,77-0,85) für die Differenzierung von triple negativen von allen anderen Karzinomen, mit diagnostischen Genauigkeiten von bis zu 81,3% in Trainings- und 84,0% in Validierungsdatensätzen. Die Trennung von luminal A und triple negativen Karzinomen erreichte eine mediane AUC von 0,76 (0,71-0,90), mit Genauigkeiten bis zu 83,3% in Trainings-, und 83,3% in Validierungsgruppen. Alle anderen AUC-Werte waren niedriger als 0,75.

Schlußfolgerungen Die Kombination von CE-MRT und DWI Radiomics Charakteristika könnte zur nicht-invasiven Unterscheidung zwischen triple negativen/luminal A und Mammakarzinomen mit anderen Subtypen dienen.

WISS.3 Einfluss ateminduzierter B0-Fluktuationen auf Bildverzerrungen in der diffusionsgewichteten Bildgebung der weiblichen Brust

Autoren Palm T[1], Pistel M[1], Ohlmeyer S[1], Wenkel E[1], Janka R[1], Hensel B[2], Uder M[1], Laun F[1]

Institute 1 Universitätsklinikum Erlangen Diagnostische Radiologie, Erlangen; **2** Friedrich-Alexander-Universiät Erlangen-Nürnberg Lehrstuhl für biomedizinische Technik, Erlangen

DOI 10.1055/s-0040-1703255

Zielsetzung In früheren Publikationen wurde gezeigt, dass Atmung das B0-Feld in der weiblichen Brust beeinflusst (z.B. [1,2]). In dieser Arbeit wird die Relevanz dieses Effektes für die echoplanare diffusionsgewichtete Bildgebung (DWI) der weiblichen Brust evaluiert.

Material und Methoden Elf gesunde Probandinnen wurden an einem 3 T MR (Magnetom Skyra, Siemens Healthcare GmbH, Erlangen, Deutschland) mit einer 16-Kanal-Brustspule untersucht. Phasenkarten einer zentralen Schicht der Mamma wurden aus einer Gradienten-Echo- Sequenz (TR = 14 ms, TE = 2,46, 4,92 ms, Voxelgröße = 1,7 x 1,7 x 5 mm^3, 100 Wiederholungen) berechnet. Bei acht der Probandinnen wurde eine echoplanare DWI-Sequenz aufgenommen (Voxelgröße = 2,5 x 2,5 x 5 mm^3, FoV = 350 x 140 mm^2, BW = 1116 Hz/Px, b = 50, 800 s/mm^2, 24 Mittelungen), einmal in freier Atmung und einmal unter Atemanhalten. Es wurden Karten des scheinbaren Diffusionskoeffizienten (ADC) berechnet. Die Bildschärfe der ADC-Karten wurde durch den Blanchet-Schärfeindex [3] quantifiziert.

Ergebnisse Die mittlere Feldfluktuation betrug 0,35±0,05 ppm und stieg näherungsweise linear entlang der ventral-dorsalen Richtung an. Sie war i.A. am größten in der Nähe des Brustkorbes mit etwa doppelt so großen Werten. Dies entspricht bei den verwendeten Parametern einer Verschiebung von knapp 4 Voxeln, d.h. 1 cm. Der mittlere Schärfeindex war signifikant höher bei Atemanhalten als bei freier Atmung.

Schlußfolgerungen Atembedingte Feldfluktuationen können im Allgemeinen zu nicht vernachlässigbaren Bildverzerrungen in der echoplanaren DWI der Brust führen. Die Verzerrungen können erstens durch Messung in Atemanhaltetechnik minimiert werden, oder zweitens durch Verwendung anderer Aufnahmeparameter. Die Verschiebung wird linear kleiner mit dem Beschleunigungsfaktor der parallelen Bildgebung, der Bandbreite, dem FoV in Phasenrichtung und der Anzahl der Segmente bei auslesesegmentierten Sequenzen. 1. Peters NH et al., JMRI. 2009;29(3):731-5 2. Raj D, Phys Med Biol. 2001;46(12):3331 3. Blanchet G et al., ICASSP, 2012:1965

WISS.5 Einfluss von Größe, Tiefe und Lage eines Tumors auf die präinterventionelle Strain elastografie

Autoren Papageorgiou I[1], Malich A[1], Kott A[1]

Institut 1 Südharz Klinikum Nordahusen Insitut für Radiologie, Nordhausen

DOI 10.1055/s-0040-1703256

Zielsetzung Die Strainelastografie erlaubt eine Quantifizierung (strain ratio) von Gewebeeigenschaften und damit eine Dignitätsabschätzung von Lymphknoten und Brustläsionen. Die Studie analysiert den Einfluss von Größe, Tiefe und Form der Läsion auf die Strain Ratio.

Material und Methoden 459 histologisch durch sonografisch gestützte Biopsie histologisch gesicherte Läsionen wurden vor der Biopsie mittels Strainelastografie analysiert (damit blind zum histologischen Ergebnis, aber in Kenntnis des B-Bildes, 14MHz, Hitachi). Der mittlere ermittelte Tumorstrain, die Relation des Strain des Tumors zu umgebendem Fett und die Skalierung der Elastografie nach Tsukuba/Ueno wurden erfasst und statistisch zur resultierenden Histologie als Goldstandard ausgewertet (Matlab) unter Einbeziehung der Parameter Größe, Lage, Tiefe. Herzu wurde jeweils der Mittelwert aus drei unmittelbar hintereinander erfolgenden elastographischen Messungen (von immer demselben Untersucher) gebildet.

Ergebnisse Von den 257 benignen und 191 malignen Tumoren, die in einer Tiefe von 1 bis 23mm vom Transducer analysiert wurden, war die Tiefe ohne statistisch relevanten Einfluss auf die Strain Ratio (P>>0.05 Pearson`s und Spearman). Bei benignen Läsionen wurde eine positive Korrelation zur Strain Ratio ermittelt (R=0.12; P=0.06, Pearson), wie auch bei der Klassifikation nach Tsukuba (R=0.269; P<0.001). Bei malignen Läsionen konnte kein Zusammenhang ermittelt werden (P>>0.5; Pearson`s bzw. Spearman). Bei großen Läsionen >3cm ist die resultierende Genauigkeit der elastographischen Analyse mit 62% Sensitivität und 67% Spezifität am niedrigsten, bei sehr kleinen Läsionen am höchsten (70%/72%). Die Lage der Läsion wie auch die Form verblieben ohne Einfluss auf die elastographische Analyse.

Schlußfolgerungen Die Strainelastografie kann insbesondere bei kleinen sonografisch schwierig klassifizierbaren Läsionen als zusätzliches Tool präinterventionell genutzt werden, verliert bei großen Läsionen aber an diagnostischem Aussagewert.

WISS.1 Risikokonstellation höhere Parenchymdichte und höheres Alter: Welche Tumordifferenzierung trägt zur hohen Inzidenz des Mammakarzinoms bei?

Autoren Weigel S[1], Heindel W[1], Brunßen A[1]

Institut 1 Universitätsklinikum Münster Institut für Klinische Radiologie und Referenzzentrum Mammografie, Münster

DOI 10.1055/s-0040-1703257

Zielsetzung Die mit der individuellen Brustdichte assoziierte Brustkrebsinzidenz wird durch das Alter der Frau modifiziert. Die vorliegende Studie analysiert in der sogenannten dichten Brust Inzidenzunterschiede des Mammakarzinoms hinsichtlich des Gradings unter Betrachtung des Einflusses des Lebensalters unter Teilnehmerinnen am deutschen Mammografie-Screening-Programm.

Material und Methoden Eingeschlossen wurden Ergebnisse aus 41.724 Screening-Untersuchungen (2011-2013) einschließlich der Erhebung von Intervallkarzinomen durch das Landeskrebsregister in den nachfolgenden 24 Monaten. Verwendet wurden prospektiv visuell erhobene Dichtekategorien (ACR) der unabhängigen Doppelbefundung, im Falle einer Diskrepanz wurde die höhere Kategorie verwand; ACR 3 und ACR 4 wurden als „dicht" bezeichnet. Die Altersdifferenzierung umfasste 10-Jahresgruppen. Unterschiede wurden mit dem Fisher exact test geprüft (Signifikanzniveau 0,05).

Ergebnisse Bei dichter Brust lag die Detektionsrate des duktalen Carcinoms in situ (DCIS) und des invasiven Mammakarzinoms in der Altersgruppe 60-69 Jahre signifikant höher als bei Frauen zwischen 50-59 Jahren (1,25% vs. 0,84%, p=0,0027). Diese ältere Gruppe wies im Vergleich zur jüngeren Gruppe signifikant höhere Screening-Detektionsraten invasiver G2-Karzinome (0,50% vs. 0,29%, p=0,016) bzw. invasiver G3-Karzinome (0,16% vs. 0,04%, p=0,0039) auf. Die Detektionsrate im Intervall lag bei dichter Brust unter 60-69 Jährigen höher als unter 50-59 Jährigen (0,29% vs. 0,15%, p=0,0289) bei einem signifikanten Unterschied für invasive G3-Karzinome (0,10% vs. 0,03%, p=0,0389). Die Detektionsraten des DCIS und invasiven Mammakarzinoms G1 unterschieden sich zwischen beiden Altersgruppen im Screening und im Intervall nicht signifikant.

Schlußfolgerungen In der mammographisch dichten Brust basiert die höhere Inzidenz des Mammakarzinoms unter Screening-Teilnehmerinnen ab 60 Jahren auf einer höheren Detektionsrate insbesondere biologisch relevanter invasiver Karzinome mit mäßiger bis schlechter Differenzierung.

WISS.2 Diffusiongewichtete MR-Bildgebung (DW-MRT) zur Erkennung und Klassifizierung von kontrastmittelanreichernden Läsionen in der DCE-Brust-MRT

Autore Zanderigo E[1] Loehr, Truhn, Kuhl, Schrading[1]
Institut 1 Uniklinik RWTH Aachen Radiologie, Aachen
DOI 10.1055/s-0040-1703258

Zielsetzung Ziel dieser Studie ist es, die diagnostische Wertigkeit der diffusion-gewichteten (DW) MR-Bildgebung zur Erkennung und Klassifizierung von kontrastmittelanreichernden Läsionen in der DCE-Brust-MRT als Stand-alone Diagnostik und als Supplement (d.h. zusätzlich zu bereits in der Mamma-Diagnostik etablierten Sequenztypen im Rahmen des Brust-MRTs) zu eruieren.

Material und Methoden 220 Patientinnen wurden zwischen 05.2016 und 08.2016 an einem 1,5 T-MRT untersucht. Unseres MRT-Protokoll enthält eine DW-Sequenz mit 4 b-Werten (4 b-Werte zwischen 0 und 1000 mm^2/sec.), eine axiale hochauflösende T2-gewichtete TSE-Sequenz und eine T1-gewichtete dynamische Serie jeweils vor und 4 x nach maschineller Bolus-Injektion von 1mmol/kg-BW Gadobutrol. Zuerst wurden (1) nur die axiale T2 und die DCE-MRI Sequenzen ausgewertet und eine neue Auswertung erfolgt sofort (2) nach Hinzufügen der DWI-Informationen zum Standardprotokoll. Nach 3 Monaten (3) wurde die alleine DW-Sequenz ausgewertet.

Ergebnisse Insgesamt wurden 126 Läsionen bei 220 Frauen beobachtet, von denen 28 maligne und 98 benigne waren. 94 Frauen hatten keine Läsionen. Die Sensitivität, Spezifität und Genauigkeit von (a) DCE-MRI allein gegenüber (b) DCE-MRI und DWI gegenüber (c) DW-Sequenz allein waren wie folgt: 100% gegenüber 100% gegenüber 46,4%; Spezifität: 88,8% gegenüber 84,7% gegenüber 86,7%; allgemeine diagnostische Genauigkeit: 91,3% vs. 88,1% vs. 77: 8%. Die ADC-Mittelwerte für benigne (0,9514) und maligne Läsionen (0,9507) wurden mittels T-Test (Cut-offs bei 1,00 × 10^−3 mm^2/s) (p-Wert = 0,663) verglichen.

Schlußfolgerungen Die zusätzliche DW-Sequenz verbesserte nicht die Sensitivität oder Spezifität der etablierten diagnostischen Brust-MRT. Außerdem ist die DW-Sequenz aufgrund einer zu geringen Sensitivität nicht als Stand-alone Diagnostik geeignet.

Molekulare Bildgebung

WISS.4 Glykosaminoglykanverlust in Bandscheiben bei Patienten mit M. Bechterew

Autoren Abrar D[1], Frenken M[1], Boschheidgen M[1], Sewerin P[2], Antoch G[1], Schleich C[1]
Institute 1 Universitätsklinikum Düsseldorf Institut für Diagnostische und Interventionelle Radiologie, Düsseldorf; **2** Poliklinik für Rheumatologie Düsseldorf
DOI 10.1055/s-0040-1703259

Zielsetzung Untersuchung des Glykosaminoglykan (GAG)-Gehaltes lumbaler Bandscheiben (IVD) bei Patienten mit M. Bechterew (AS) mithilfe von GAG Chemical Exchange Saturation Transfer (gagCEST) Bildgebung.

Material und Methoden 325 lumbale IVD von 40 Patienten mit AS (Durchschnittsalter 50 ±10 Jahre) und 25 gesunden Kontrollpatienten (HC) wurden prospektiv mit 3-T-Magnetresonanztomografie (MRT) untersucht. Das MRT-Protokoll enthielt morphologische T2-gewichtete (T2w) Bilder zur Einteilung der IVD nach der Pfirrmann-Klassifikation und molekulare Bildgebung (gagCEST) zur Berechnung einer Region of Interest (ROI) des Ncl. pulposus (NP) und des Annulus fibrosus (AF).

Ergebnisse Es zeigten sich signifikant niedrigere gagCEST-Werte von NP und AF bei nicht-degenerativen IVD (Pfirrmann 1 und 2) von AS-Patienten im Vergleich zum gesunden Kotrollkollektiv (NP: 1,88 % ±1,21 % vs. 3,38 % ±1,71 %; p<0,01; Konfidenzintervall (CI): 0,89 %/2,11 %; AF: 1,11 % ± 1,07 % vs. 1,96 %± 1,23 %; p<0,01; CI 0,39%/1,3%).

Schlußfolgerungen Die lumbalen Bandscheiben von Patienten mit AS weisen einen signifikant niedrigeren GAG-Gehalt auf als die eines gesunden Kontrollkollektivs.

WISS.9 Einfluss oraler Kontrazeptiva auf die Varianz quantitativer Diffusionsparameter in der Ovarialbildgebung mittels ultra-hohen b-Werten im Verlauf des Menstruationszyklus

Autoren Bickelhautp S[1], Mlynarska-Bujny A[2], Pantke J[2], Kuder T[2], Rom J[2], Schlemmer H[2], Kauczor H[2], Mokry T[2]
Institute 1 Deutsches Krebsforschungszentrum (DKFZ) Nachwuchsgruppe Medizinische Bildgebung und Radiologie - Krebsprävention, Heidelberg; **2** Universitätsklinikum Heidelberg Diagnostische und Interventionelle Radiologie
DOI 10.1055/s-0040-1703260

Zielsetzung Evaluation des Einflusses oraler Kontrazeption auf die Varianz quantitativer Kurtosis-Parameter in der Ovarbildgebung mittels diffusionsgewichteter MRT-Bildgebung (DWI) und ultrahohen b-Werten im Verlauf des Menstruationszyklus

Material und Methoden In diese von der Ethikkommission genehmigte, prospektive Probandinnenstudie wurden von 07/2017- 09/2019 n=30 Frauen mit (n=15) und ohne (n=15) orale Kontrazeption eingeschlossen (mittleres Alter 27,9 Jahre; 20,3-45,2 Jahre). Die MRT-Untersuchungen erfolgten an einem 1.5T MRT zu drei verschiedenen Zeitpunkten während des Menstruationszyklus (T1=Tag 1-5; T2=Tag 7-12; T3=Tag 19-24) mit multiplen b-Werten (b=0,50,100,800,1500,2000s/mm2) einer EPI-DWI. Die Ovarien wurden beidseits 3-dimensional segmentiert. Der Kurtosiskoeffizient (Kapp) wurde berechnet. Quantitative Parameter sowie der Variationskoeffizent wurden analysiert und zwischen den Gruppen statistisch verglichen

Ergebnisse In der Gruppe der Probandinnen mit oraler Kontrazeption war der Variationskoeffizient für Kurtosisparameter an T1 und T2 des Menstruationszyklus signifikant erhöht (T1=0,34 [Gruppe mit oraler Kontrazeption] vs. 0,30 [Gruppe ohne orale Kontrazeption], p=0,04; T2=0,36 vs. 0,32, p=0,018), nicht jedoch an T3 (0,29 vs. 0,30; p=0,28). Der absolute Kapp unterschied sich nicht signifikant zwischen den Gruppen an den ersten beiden Zeitpunkten: T1 0,618 [SD 0,05] bei Frauen mit oraler Kontrazeption vs. 0,637 [SD 0,038], p=0,14 bei Frauen ohne orale Kontrazeption, T2 0,60 [SD 0,06] vs. 0,61 [SD 0,06]; jedoch wurden signifikante Unterschiede an T3 festgestellt (0,65 [SD 0,058] vs. 0,59 [SD 0,61], p=0,0012).

Schlußfolgerungen Quantitative Kurtosisparameter der Diffusionsbildgebung mit ultra-hohen b-Werten zeigen signifikant höhere Variationskoeffizenten bei Frauen mit einem natürlichen Menstruationszyklus verglichen mit Frauen unter oraler Kontrazeption während der Follikelphase. Diese Ergebnisse sollten bei der Anwendung quantitativer Kurtosis-DWI in Studien zur Ovarbildgebung beachtet werden.

WISS.8 Einfluss der MRT-Feldstärke (1,5T und 3T MRT) auf quantitative Diffusionsparameter in der Ovarialbildgebung s

Autoren Bickelhautp S[1], Mlynarska-Bujny A[2], Pantke J[3], Kuder T[3], Rom J[3], Schlemmer H[3], Kauczor H[3], Mokry T[4]
Institute 1 Deutsches Krebsforschungszentrum (DKFZ) Nachwuchsgruppe Medizinische Bildgebung und Radiologie - Krebsprävention, Heidelberg; **2** Deutsches Krebsforschungszentrum (DKFZ) Heidelberg; **3**; **4** Universitätsklinikum Heidelberg Diagnostische und Interventionelle Radiologie
DOI 10.1055/s-0040-1703261

Zielsetzung Aus diffusionsgewichteter Bildgebung (DWI) extrahierte quantitative Parameter erlauben die Beurteilung auffälliger Ovarialläsionen. Jedoch könnten unterschiedliche Feldstärken diese Beurteilung potenziell

beeinflussen. Daher untersuchten wir den Einfluss der MRT-Feldstärke auf quantitative DWI-Parameter bei Becken-MRT der Ovarien.

Material und Methoden Diese prospektive Studie wurde von der Ethikkommission genehmigt und zwischen 07/2017 und 09/2019 durchgeführt. Sie besteht aus wiederholten 1,5T und 3T Untersuchungen (Aera/Prisma, Siemens) bei 30 weiblichen Freiwilligen (mittleres Alter 27,9 Jahre; 20,3-45,2 Jahre); 15 unter oraler Kontrazeption und 15 mit natürlichem Menstruationszyklus. Multiple b-Werte (b=0,50,100,800,1500,2000s/mm2) wurden zu mehreren Zeitpunkten während des Menstruationszyklus akquiriert und die Ovarien manuell 3-dimensional auf b=1500s/mm2-Bildern von einer erfahrenen Radiologin segmentiert. Der mittlere apparent diffusion coefficient (ADC) wurde berechnet (von b=100,800, 1500s/mm2) und die Varianzen zwischen 1,5T und 3T MRT wurden, nach Shapiro-Wilk- und Brown-Forsythe-Testung, mittels two way ANOVA verglichen.

Ergebnisse Mittlere berechnete ADC-Werte waren 1,58 mm2/s (SD 0,19; linkes Ovar)/1,51 mm2/s (0,19; rechtes Ovar) bei 1,5T DWI und 1,56 mm2/s (0,2)/1,62 (0,18) bei 3T DWI. Unterschiede zwischen den quantitativen ADC-Parametern bei 3T und 1,5T waren im Bereich von <5% mit 3.49% (SD: 7,3%)/3.40% (8,0%). Statistische Signifikanz wurde erreicht (p<0.001/p=0.002).

Schlußfolgerungen Quantitative Diffusionsparameter der Ovarien zeigen hinsichtlich des ADC zwischen 1,5T und 3T weniger als 5% absolute Differenz, jedoch erreichte auch dieser Unterschied bereits eine statistische Signifikanz. Die potenzielle Abweichung unterschiedlicher Diffusionsparameter zwischen 1,5T und 3T MRT bei der Beckenbildgebung sollte daher bei der Interpretation quantitativer Ergebnisse oder bei der Durchführung von Radiomics-Analysen beachtet werden.

WISS.5 1. Veränderung des Glykosaminoglykangehalts in den lumbalen Bandscheiben von Elite-Ruderern während des jährlichen Trainingszyklus

Autoren Frenken M[1], Kasprowski L[2], Boschheidgen M[2], Bittersohl B[2], Antoch G[2], Schleich C[2], Nebelung S[2], Abrar D[2], Frenken M[2]
Institut 1 Universitätsklinik Düsseldorf Radiologie, Düsseldorf;
DOI 10.1055/s-0040-1703262

Zielsetzung Bestimmung des Glykosaminoglykan-(GAG)-Gehalts der lumbalen Bandscheiben von Elite-Ruderern (ER) in verschiedenen Phasen ihres jährlichen Trainingszyklus im Vergleich zu altersentsprechenden, nicht Leistungssport treibenden Probanden (P) mittels GAG Chemical Exchange Saturation Transfer (gagCEST) Magnetresonanztomografie (MRT).

Material und Methoden 205 lumbale Bandscheiben von 21 ER (23 ±3 Jahre, 9 weiblich, 11 männlich) und von 25 P (27 ±2 Jahre, 13 weiblich, 12 männlich) wurden prospektiv mittels 3T-MRT untersucht. Für die morphologische Einstufung nach Pfirrmann wurden T2-gewichtete (T2w) Sequenzen verwendet. Der GAG-Gehalt des Nucleus pulposus (NP) und des Annulus fibrosus (AF) wurde mittels gagCEST in nicht-degenerierten Bandscheiben bestimmt. Die ER wurden in der Hochbelastungsphase während der Wettkampfvorbereitung (T0) und 6 Monate später in der Erholungsphase (T1) untersucht.

Ergebnisse Die ER wiesen während der Hochbelastungsphase (T0) signifikant höhere gagCEST-Werte im Vergleich zur Kontrollgruppe auf (NP: 4,26 ±2,37% vs. 3,38 ±1,72%, p<0,05; Konfidenzintervall (KI) 0,32%/1,44%; AF: 2,75 ±1,7% vs. 1,961 ±1,23%, p<0,01; KI 0,4%/1,2%). In der Erholungsphase (T1) sanken die gagCEST-Werte der ER und zeigten keinen signifikanten Unterschied mehr zur Kontrollgruppe (NP: 3,55 ± 2,31%, p = 0,531, KI 0,038%/0,73%; AF: 2,31 ±1,57%, p = 0,073, KI 0,03%/0,74%).

Schlußfolgerungen Da ER signifikant höhere GagCEST-Werte in den lumbalen Bandscheiben während der Hochbelastungsphase wärend der Wettkampfvorbereitung zeigten und ähnliche GagCEST-Werte wie die Kontrollgruppe in der Erholungsphase, ist eine Veränderung des GAG-Gehalts der Bandscheiben im Rahmen eines Trainingefekts anzunehmen.

WISS.1 Untersuchung zur Knorpelveränderung unter Adalimumab/MTX versus Placebo/MTX bei Patienten mit früher Rheumatoider Arthritis mittels delayed Gadolinium-enhanced MR Imaging of Cartilage (dGEMRIC)

Autoren Frenken M[1], Abrar D[2], Kasprowski L[2], Boschheidgen M[2], Sewerin P[2], Schleich C[2], Nebelung S[2], Antoch G[2], Frenken M[2]
Institut 1 Universitätsklinik Düsseldorf Radiologie, Düsseldorf;
DOI 10.1055/s-0040-1703263

Zielsetzung Ziel dieser Studie war es, bei Patienten mit früher Rheumatoider Arthritis (RA), welche noch keine krankheitsmodifizierenden antirheumatischen Medikamente (DMARD) oder eine biologische Behandlung erhalten haben die Wirkung von Adalimumab in Kombination mit MTX gegenüber Placebo und MTX in Bezug auf den Glykosaminoglykangehalt (GAG) im Knorpel mittels dGEMRIC zu vergleichen.

Material und Methoden In dieser prospektiven doppelt verblindeten, randomisierten Studie wurde die Knorpelintegrität von Fingergelenken/dem Handgelenk bei 14 Patienten mit früher RA (ACR/EULAR-Klassifikationskriterien) mittels 3T-MRT zu Studienbeginn und 12/24 Wochen nach Beginn von Adalimumab/MTX-Einnahme (10 Patienten, 6 Frauen, Durchschnittsalter 44,9 Jahre) oder Placebo/MTX (4 Patienten, 2 Frauen, Durchschnittsalter 46,7 Jahre) untersucht. DGEMRIC-Werte von den MCP-Gelenken, von Zeige- und Mittelfinger sowie OMERACT RAMRIS-Werte wurden erhoben.

Ergebnisse Es zeigte sich eine leichte Knorpelregeneration unter Adalimumab/MTX, wenngleich diese nicht statistisch signifikant war (Unterschied zwischen Baseline und Follow-up: ADA/MTX: dGEMRIC mean change 85,8 ms; Placebo/MTX: dGEMRIC mean change -30,75 ms; Wilcoxon-Rangsummen-Test: p = 0,37). Darüber hinaus verbesserte sich der RAMRIS für beide Therapien (ADA/MTX: mean change -5,6 [-17 – 4]; Placebo/MTX: mean change -1,25 [-6 – 6]).

Schlußfolgerungen Patienten mit früher RA weisen unter Adalimumab-Therapie nach 24 Wochen eine leichte biochemische Knorpelregeneration auf. Diese Ergebnisse deuten darauf hin, dass eine frühzeitige Behandlung mit Adalimumab nützlich sein kann, um Knorpelschäden in den entzündeten Gelenken zu stoppen und möglicherweise sogar zu beheben. Darüber hinaus bestätigen die Ergebnisse, dass dGEMRIC ein wertvolles Instrument für die Früherkennung von molekularen Knorpelschäden bei RA ist.

WISS.2 Target-spezifische Fluoreszenz-vermittelte Tomografie zur nicht-invasiven und dynamischen Beurteilung einer frühen Infiltration von Neutrophilen bei experimenteller Kolitis in Mäusen

Autoren Helfen A[1], Nowacki T[2], Lenz P[3], Bettenworth D[4], Brückner M[2], Bokemeyer A[2], Tepasse P[2], Wildgruber M[1], Eisenblätter M[5]
Institute 1 Universitätsklinikum Münster Institut für Klinische Radiologie, Münster; **2** Universitätsklinikum Münster Medizinische Klinik B, Gastroenterologie und Hepatologie, Münster; **3** Universität Münster Westdeutsches Tumorzentrum, Palliativmedizin, Münster; **4** Universitätsklinikum Münster Medizinische Klinik B, Gastroenterologie und Hepatologie, Münster; **5** Universitätsklinikum Freiburg Klinik für Diagnostische und Interventionelle Radiologie, Freiburg
DOI 10.1055/s-0040-1703264

Zielsetzung Die Rolle von Neutrophilen in der Pathogenese der entzündlichen Darmerkrankung ist noch immer nicht vollständig geklärt. Ziel dieser Studie war daher die Evaluation nicht-invasiver Target-spezifischer Fluoreszenz-vermittelter Tomografie (FMT) zur Visualisierung der Neutrophilen-Infiltration in experimenteller Kolitis bei Mäusen.

Material und Methoden In weiblichen Mäusen (C57BL/6, Vergleich mit gesunder Kontrollgruppe, jeweils n = 5) wurde eine Kolitis durch orale Applikation von Dextrannatriumsulfat (DSS, 2,5 %) über 7 Tage induziert und anhand

etablierter klinischer, endoskopischer und histopathologischer Parameter bewertet. Die intestinale Neutrophilen-Infiltration wurde an Tag 0, 4 und 10 nach Kolitis-Induktion durch FMT nach Injektion eines Neutrophilen-spezifischen fluoreszenzmarkierten monoklonalen Antikörpers (Gr-1) bestimmt. Komplementäre Immunfluoreszenz-Gewebeschnitte mit Gr-1- und ELISA-basierte Bestimmung der Gewebemyeloperoxidase (MPO) dienten als Goldstandard für die Quantifizierung der Neutrophilen-Infiltration.

Ergebnisse An Kolitis erkrankte Tiere wiesen ein abnehmendes Körpergewicht, okkultes Blut im Stuhl und endoskopische Entzündungszeichen auf. Die FMT zeigte nur vier Tage nach Auslösung der Kolitis eine signifikant erhöhte Fluoreszenz gegenüber der initialen Bildgebung (73,2 pmol ± 18,1 vs. 738,6 pmol± 80,7; p <0,05), während weder das Körpergewicht noch die endoskopische Beurteilung zu diesem frühen Zeitpunkt signifikante Veränderungen aufwiesen. Ex-vivo Immunfluoreszenz und Messungen von Gewebe-MPO bestätigten das Vorhandensein einer erhöhten Neutrophilen-Infiltration bei erkrankten Mäusen im Vergleich zu gesunden Kontrollen.

Schlußfolgerungen Gr-1-spezifische FMT kann eine frühe Koloninfiltration von Neutrophilen in experimenteller Kolitis erkennen noch bevor klinische Symptome oder endoskopische Veränderungen auftreten. FMT könnte daher zukünftig ein wichtiges Instrument zur wiederholten und nicht-invasiven Überwachung des entzündlichen Zell-Infiltrats in Darmentzündungen sein.

WISS.7 Die Rolle der 18F-FDG PET/CT bei Patienten mit Erdheim-Chester-Erkrankung

Autoren Kirchner J[1], Ulaner G[2], Antoch G[1], Diamond E[3]
Institute 1 Heinrich-Heine-Universität Düsseldorf, Medizinische Fakultät Institut für Diagnostische und Interventionelle Radiologie, Düsseldorf; 2 Memorial Sloan Kettering Cancer Center Radiology, New York; 3 Memorial Sloan Kettering Cancer Center Neurology, New York
DOI 10.1055/s-0040-1703265

Zielsetzung Das Ziel dieser Studie war es (1) die Krankheitsverteilung in einer großen therapie-naiven Kohorte von ECD-Patienten zu charakterisieren und (2) den Nutzen der metabolischen Bildgebung gegenüber der anatomischen Bildgebung bei der Bewertung von ECD-Patienten für die einen möglichen Einschluss in klinische Studien zu bestimmen.

Material und Methoden 50 therapie-naive Patienten mit nachgewiesener ECD wurden retrospektive einbezogen. Für alle PET/CT-Untersuchungen wurden im Konsens die Manifestationsorte notiert und gruppiert und bestimmt, ob der Befall nur mittels 18F-FDG PET, nur mittels CT oder mittels beiden Modalitäten detektierbar und/oder messbar war.

Ergebnisse Am häufigsten zeigte sich ein Befall des Skelettsystems mit sichtbaren Läsionen bei 78% der Patienten, gefolgt von einer Beteiligung des Retroperitoneums (38%) und sowie Herz- oder Gefäßen (32%). In 94% der Patienten wurde mindestens eine ECD-assoziierte Läsion festgestellt, die mittels 18F FDG-PET/CT messbar war und nachverfolgt werden konnte. Von diesen Patienten hatten alle Läsionen, die nur mittels 18F-FDG PET messbar waren wobei nur bei 34% der Patienten Läsionen detektiert wurden, die nur mittels CT messbar waren. Insgesamt zeigten sich in 178 Lokalisationen messbare Erkrankungen in 18F-FDG PET oder CT, die für eine Auswertung des Therapieansprechens weiterverfolgt werden konnten. Hier waren 139 (78%) nur mittels 18F-FDG PET und nur zwei Lokalisationen (1%) nur mittels CT messbar. Die höhere Rate messbarer Läsionen mit 18F-FDG PET im Vergleich zum CT war Läsions-basiert statistisch signifikant (p < 0,05).

Schlußfolgerungen Die Studie zeigt den hohen Wert der 18F-FDG PET/CT bei der Untersuchung von ECD-Patienten. Neben der Beurteilung der Krankheitsausbreitung ermöglicht es die 18F-FDG PET/CT mehr Patienten für klinische Studien mit neuartigen Therapien zu gewinnen als die 18F-FDG PET oder CT allein. Die 18F-FDG PET/CT sollte als nützliche Alternative für die systematische Bewertung von ECD-Patienten zum Zeitpunkt der Diagnose angesehen werden.

WISS.3 Metabolisches Tumorvolumen im 18F-FDG-PET/CT als klinischer und prognostischer Marker bei Melanompatienten: Vergleich mit serologischen Tumormarkern und Akute-Phase-Proteinen

Autoren Reinert C[1], Gatidis S[1], Dittmann H[2], Pfannenberg C[1], Nikolaou K[1], Forschner A[3]
Institute 1 Universitätsklinikum Tübingen Radiologische Klinik, Tübingen; 2 Universitätsklinikum Tübingen Nuklearmedizin, Tübingen; 3 Universitätsklinikum Tübingen Hautklinik, Tübingen
DOI 10.1055/s-0040-1703266

Zielsetzung Ziel war, bei Patienten mit malignem Melanom serologische Tumormarker und Akute-Phase-Proteine mit dem metabolischen Tumorvolumen (MTV) zu korrelieren, sowie die Rolle des MTV als einen Marker für die Überlebenszeit zu untersuchen.

Material und Methoden Eingeschlossen wurden Patienten, die zwischen 04/2013 und 01/2015 ein Staging mittels PET/CT erhalten haben. Das Gesamtkörper-MTV wurde mittels „50%-isocontour VOIs“ gemessen und mit den Tumormarkern Laktatdehydrogenase (LDH) und S-100 sowie den Akute-Phase-Proteinen CRP und Alkalische Phosphatase (AP) korreliert, welche zeitnah zum PET/CT bestimmt wurden. Die Überlebenszeit wurde zwischen Patienten mit einem MTV ober- oder unterhalb des Kohorten-Medians sowie pathologischen oder normwertigen Serumparametern verglichen.

Ergebnisse 107 Patienten (52 weiblich, 65±13 Jahre alt) mit den Stadien I (n=5), II (n=3), III (n=42) und IV (n=57) hatten ein medianes MTV von 2,74(0-66,3) cm3. Deutliche Korrelationen zeigten LDH und MTV (rP=0,73) sowie S-100 und MTV (rP=0,54), während CRP und AP schwächer mit dem MTV korrelierten (rP=0,66 und rP=0,30). Zur Differenzierung von Patienten mit einem MTV ober- bzw. unterhalb des Medians erfolgte eine ROC-Analyse, welche für LDH einen Cut-off-Wert von 212 U/l ergab (Sensitivität 0,77; Spezifität 0,70). Eine reduzierte Überlebenszeit zeigten Patienten mit einem MTV > Median (43,1±2,7 Monate) im Vergleich zu Patienten mit einem MTV < Median (55,7 ±2,8 Monate; p=0,02). Ebenso war eine erhöhte LDH mit einer reduzierten Überlebenszeit verbunden (39,3±5,1 Monate) im Vergleich zu einer normwertigen LDH (50,1±2,3 Monate; p=0,03).

Schlußfolgerungen Es zeigen sich deutliche Korrelationen zwischen serologischen Tumormarkern und Gesamtkörper-MTV, welcher daher als unabhängiger Marker für die Krankheitsprogression und Überlebenszeit beim malignen Melanom herangezogen werden kann.

WISS.6 Können funktionelle Parameter im 18F-FDG PET/MRT Prädiktoren für das Überleben bei Patienten mit nicht-kleinzelligem Lungenkarzinom sein?

Autoren Schaarschmidt B[1], Bruckmann N[2], Grueneisen J[1], Li Y[1], Demircioglu A[1], Herrmann K[3], Antoch G[2], Umutlu L[1]
Institute 1 Universitätsklinikum Essen Institut für Diagnostische und Interventionelle Radiologie und Neuroradiologie, Essen; 2 Heinrich-Heine Universität Düsseldorf Institut für Diagnostische und Interventionelle Radiologie, Düsseldorf; 3 Universitätsklinikum Essen Klinik für Nuklearmedizin, Essen
DOI 10.1055/s-0040-1703267

Zielsetzung Das Ziel der vorliegenden Arbeit war zu untersuchen, ob bei Patienten mit nicht-kleinzelligem Lungenkarzinom (NSCLC) in der simultanen 18F-Fluordesoxyglucose Positronenemissionstomografie/Magnetresonanztomografie(18F-FDG PET/MRT) eine Korrelation des ADC (apparent diffusion coefficient) und SUV (standardized uptake value) mit dem Gesamtüberleben existiert.

Material und Methoden In dieser retrospektiven Studie wurden 92 therapie-naive Patienten mit histopathologisch nachgewiesenem NSCLC (weiblich: 44, männlich: 48, Durchschnittsalter: 63,1 ± 9,9 Jahre) eingeschlossen. Manuell wurde sowohl in den PET-Bildern als auch auf den ADC-Karten eine Region Of

Interest (ROI) um den gesamten Primärtumor gelegt, um die maximalen und mittleren SUV-Werte sowie die mittleren und minimalen ADC-Werte (SUVmax; SUVmean; ADCmean; ADCmin) zu bestimmen. Um den Einfluss aller Parameter auf das Langzeitüberleben zu bewerten wurden Hazard Ratios (HR) verwendet. Eine statistische Signifikanz der Ergebnisse wurde bei einem p-Wert von < 0,05 angenommen.

Ergebnisse Die Analyse von SUVmax und SUVmean zeigte eine signifikant inverse Korrelation mit dem Gesamtüberleben bei HR von 2,37 (95% CI: 1,23-4,59, p = 0,008) und 1,85 (95% CI: 1,05-3,26, p = 0,03). ADCmin hingegen zeigte keine Korrelation bei einer HR von 0,95 (95% CI: 0,57-1,59, p = 0,842), während ADCmean eine inverse Korrelation mit dem Gesamtüberleben bei einer HR von 2,01 (95% CI: 1,2-3,38, p = 0,007) ergab. Die kombinierte Analyse der SUV- und ADC-Werte zeigte nur eine schwache, statistisch jedoch nicht signifikante inverse Korrelation von SUVmean/ADCmean mit dem Gesamtüberleben mit einer HR von 1,78 (95% CI: 1,02-3,1, p = 0,04).

Schlußfolgerungen SUVmax und SUVmean sind Prädiktoren für das Gesamtüberleben bei Patienten mit nicht-kleinzelligem Lungenkarzinom, während die Hinzunahme von ADC-Werten und folgerichtig die kombinierte Analyse der SUV- und ADC-Werte zu keiner Verbesserung dieser Ergebnisse führt.

Muskuloskelettale Radiologie

WISS.5 Hochauflösende MRT Bildgebung von Ringbändern bei Patienten mit Psoriasis-Arthritis zur Krankheitserkennung und zur Unterscheidung von rheumatoider Arthritis

Autoren Abrar D[1], Frenken M[1], Boschheidgen M[1], Antoch G[1], Sewerin P[2], Schleich C[1]

Institute 1 Universitätsklinikum Düsseldorf Institut für Diagnostische und Interventionelle Radiologie, Düsseldorf; 2 Poliklinik für Rheumatologie Düsseldorf

DOI 10.1055/s-0040-1703268

Zielsetzung Zur Untersuchung von Ringbandveränderungen bei Patienten mit Psoriasis-Arthritis (PsA) und rheumatoider Arthritis (RA) mittels hochauflösender Magnet-Resonanz-Tomografie (MRT) und Verwendung einer 16-Kanal Handspule.

Material und Methoden 17 Patienten mit aktiver PsA, 20 Patienten mit aktiver RA und 16 gesunden Kontrollen (HC) wurden mittels hochauflösender 3T-MRT und 16-Kanal-Handspule untersucht. Alle Bilder wurden von drei unabhängigen Personen hinsichtlich entzündlicher Veränderungen und Dicke von Ringbändern sowie des Vergleich mit dem PsA MRT-Score (PsAMRIS) und seinen Teilscores (Synovialitis, Flexor-Tenovaginitis, Knochemarködem, Erosionen, periartikuläre Inflammation und Knochenproliferationen) analysiert.

Ergebnisse Rinbänder waren bei PsA dicker als bei RA-Patienten (mittlere Differenz 0,16 mm, p<0,001) und HC (mittlere Differenz 0,2 mm, p<0,001) und zeigten eine stärkere Ausprägung assoziierter entzündlicher Veränderungen (mittlere Differenz zu RA: 4,7, p=0,048; mittlere Differenz HC: 14,65, p<0,001). Zusätzlich gab es eine starke Korrelation zwischen der Entzündung der Ringbänder und dem PsAMRIS und seinen akut-inflammatorischen Subscores: Flexor Tenovaginitis, Synovialitis und periartikuläre Inflammation (für den zweiten Strahl: Synovialitis ρ=0,72, Flexor-Tenovaginitis ρ=0,7, PsAMRIS ρ=0,72, p<0,05). Ähnliche robuste Korrelationen zeigten sich auch für die übrigen Finger. Schwächere Korrelationen zeigten sich im Vergleich zur RA (für den zweiten Strahl: Synovialitis ρ=0,49, Flexor Tenovaginitis ρ=0,49, periartikuläre Inflammation ρ=0,4; p<0,05 mit ähnlichen Befunden für die übrigen Finger).

Schlußfolgerungen Die mittels MRT erkennbaren Ringbandveränderungen können zur Krankheitserkennung von PsA und zur Abgrenzung von RA beitragen.

WISS.8 Diagnostische Genauigkeit der farbkodierten Darstellung von zervikalen Bandscheibenherniationen mittels Virtual Non-Calcium Dual-Energy CT im Vergleich zur konventionellen Graustufen-CT

Autoren Booz C[1], Ibrahim Y[1], Martin S[1], Lenga L[1], Eichler K[1], Wichmann J[1], Vogl T[1], Albrecht M[1]

Institut 1 Universitätklinikum Frankfurt a.M. Institut für Diagnostische und Interventionelle Radiologie, Frankfurt a.M.

DOI 10.1055/s-0040-1703269

Zielsetzung Evaluation der diagnostischen Genauigkeit von Dual-Energy Computertomografie (CT) Virtual non-calcium (VNCa) Rekonstruktionen für die Darstellung von zervikalen Bandscheibenherniationen sowie diskogener Spinalnervenwurzelaffektionen im Vergleich zur konventionellen Graustufen-CT.

Material und Methoden Daten von 57 konsekutiven Patienten, bei denen Dual-Source Dual-Energy CT der 3. Generation und 3-T Magnetresonanztomografie (MRT)–Untersuchungen der Halswirbelsäule im Intervall von maximal 2 Wochen durchgeführt wurden, wurden retrospektiv analysiert. Fünf verblindete Radiologen prüften unabhängig voneinander konventionelle Graustufen-CT-Serien auf das Vorliegen von zervikalen Bandscheibenvorfällen und diskogenen Spinalnervenwurzelaffektionen; nach 8 Wochen wurden farbkodierte Dual-Energy CT VNCa Rekonstruktionen hinsichtlich derselben Kriterien überprüft. Ergebnisse der MRT-Untersuchungen, welche von zwei weiteren erfahrenen verblindeten Radiologen in Konsensus beurteilt wurden, stellten den Goldstandard dar.

Ergebnisse Die MRT-Untersuchungen ergaben 103 zervikale Bandscheibenherniationen. Farbkodierte VNCa Rekonstruktionen erreichten insgesamt eine signifikant höhere Sensitivität (95% vs. 76%) und Spezifität (95% vs. 77%) für die Darstellung von zervikalen Bandscheibenherniationen verglichen mit der konventionellen Graustufen-CT (P<0,001). Bezüglich diskogener Spinalnervenwurzelaffektionen zeigten VNCa Rekonstruktionen ebenfalls eine signifikant höhere Sensitivität (85% vs. 50%) und Spezifität (98% vs. 91%) (P<0,001). Zudem führten die VNCa Rekonstruktionen zu einer größeren subjektiven Diagnosesicherheit (Scores 4.85 vs. 2.94) und hatten eine bessere Bildqualität (Scores 4.50 vs. 3.15) (P<0,001).

Schlußfolgerungen Farbkodierte Dual-Energy CT VNCa Rekonstruktionen verbessern signifikant die diagnostische Genauigkeit, subjektive Diagnosesicherheit sowie Bildqualität für die Darstellung von zervikalen Bandscheibenvorfällen und diskogenen Spinalnervenwurzelaffektionen verglichen mit der konventionellen Graustufen-CT.

WISS.7 Genauigkeit der volumetrischen trabekulären Knochendichtebestimmung mittels Dual-Source Dual-Energy CT: Prospektive Phantomstudie und Vergleich mit der QCT

Autoren Booz C[1], Yel I[1], Große Hokamp N[2], Borggrefe J[2], Lenga L[1], Martin S[1], Alizadeh L[1], Eichler K[1], Wichmann J[1], Vogl T[1], Albrecht M[1]

Institute 1 Universitätklinikum Frankfurt a.M. Institut für Diagnostische und Interventionelle Radiologie, Frankfurt a.M.; 2 Universitätsklinikum Köln Institut für Diagnostische und Interventionelle Radiologie, Köln

DOI 10.1055/s-0040-1703270

Zielsetzung Evaluation der Genauigkeit der volumetrischen Dual-Energy Computertomografie (CT)-basierten Knochendichte (BMD)-Bestimmung des trabekulären Knochens im Vergleich zur Quantitativen Computertomografie (QCT).

Material und Methoden Im Rahmen dieser prospektiven Studie wurde ein validiertes anthropomorphes Wirbelsäulenphantom, welches aus drei Lendenwirbelkörperequivalenten (50, 100 und 200 mg/cm³ Calciumhydroxylapatit (HA)-Konzentrationen) besteht, mittels Dual-Source Dual-Energy CT der 3. Generation, QCT und Dual-Röntgen-Absorptiometrie (DXA) gescannt. Für die

Dual-Energy CT-basierte BMD-Bestimmung wurde dabei eine spezielle Postprocessingsoftware, welche mittels Drei-Material-Zerlegung und semimanueller Definition des volume of interest (VOI) eine volumetrische BMD-Messung isoliert des trabekulären Knochens ermöglicht, angewendet. Scans aller drei Modalitäten sowie die BMD-Messungen pro Wirbelkörper wurden dreifach wiederholt und BMD-Mittelwerte bestimmt. Die Genauigkeit der Dual-Energy CT- und QCT-basierten BMD-Messungen wurde verglichen; zusätzlich wurden die kalkulierten BMD-Werte mit den DXA-Ergebnissen, welche den Referenzstandard für die BMD-Bestimmung entsprechend der WHO darstellten, korreliert.

Ergebnisse Signifikant höhere Korrelationen zwischen gemessener und tatsächlicher HA-Konzentration fanden sich bei den Dual-Energy CT-Untersuchungen (r=0,98) verglichen mit den QCT-Scans (r=0,93; P<0,001). Die mittlere Messabweichung für alle Messungen betrug -2,8 ± 3,3 mg/cm³ (Dual-Energy CT) und –8,3 ± 9,5 mg/cm³ (QCT) (P<0,001). Es bestand eine signifikant höhere Korrelation zwischen Dual-Energy CT- und DXA-basierten BMD-Werten (r=0,99) verglichen mit der Korrelation zwischen BMD-Werten von QCT und DXA (r=0,96; P<0,001).

Schlußfolgerungen Die volumetrische BMD-Bestimmung des trabekulären Knochens mittels Dual-Energy CT-basierter Materialzerlegung erreicht eine signifikant höhere Genauigkeit sowie Korrelation mit Ergebnissen der DXA verglichen mit der QCT.

WISS.9 Diagnostische Genauigkeit der farbkodierten Darstellung des Knochenmarködems bei Sakruminsuffizienzfrakturen mittels Virtual Non-Calcium Dual-Energy CT

Autoren Booz C[1], Yel I[1], Lenga L[1], Martin S[1], Alizadeh L[1], Eichler K[1], Wichmann J[1], Vogl T[1], Albrecht M[1]

Institut 1 Universitätklinikum Frankfurt a.M. Institut für Diagnostische und Interventionelle Radiologie, Frankfurt a.M.

DOI 10.1055/s-0040-1703271

Zielsetzung Evaluation der diagnostischen Genauigkeit von Dual-Energy Computertomografie (CT) Virtual non-calcium (VNCa) Rekonstruktionen für die Darstellung von Knochenmarködemen bei Patienten mit Sakruminsuffizienzfrakturen.

Material und Methoden Daten von 52 konsekutiven Patienten, bei denen Dual-Source Dual-Energy CT der 3. Generation und 3-T Magnetresonanztomografie (MRT)–Untersuchungen des Beckens im Intervall von maximal 7 Tagen durchgeführt wurden, wurden retrospektiv analysiert. Zunächst analysierten fünf verblindete Radiologen unabhängig voneinander konventionelle Graustufen-CT-Serien auf das Vorhandensein von Sakruminsuffizienzfrakturen entsprechend der Denis-Klassifikation; nach 8 Wochen wurden farbkodierte Dual-Energy CT VNCa Rekonstruktionen von denselben Radiologen auf das Vorliegen von Fraktur-assoziierten Knochenmarködemen überprüft. Eine quantitative Analyse von Hounsfield-Einheiten (HU) wurde von einem sechsten verblindeten Radiologen durchgeführt. Die Ergebnisse der MRT-Untersuchungen, welche von zwei erfahrenen weiteren verblindeten Radiologen in Konsensus beurteilt wurden, stellten den Goldstandard dar.

Ergebnisse MRT-Untersuchungen ergaben eine Gesamtanzahl von 39 Zonen (nach Denis) mit fokalem traumatischem Knochenmarködem (28x Zone 1, 7x Zone 2, 4x Zone 3) bei 27 Patienten. Frakturlinien wurden bei 12 Patienten detektiert. VNCa Rekonstruktionen zeigten in der subjektiven Analyse insgesamt eine hohe Sensitivität (96%), Spezifizität (93%), einen positiven Vorhersagewert (92%) und negativen Vorhersagewert (97%) und eine Genauigkeit (96%) für die Darstellung von Knochenmarködemen. Die area under the curve betrug 0,97. Ein Cut-off-Wert von –32 HU lieferte dabei eine Sensitivität von 92% und Spezifität von 88% für die Differenzierung von sakralen Knochenmarködemen.

Schlußfolgerungen Farbkodierte Dual-Energy CT VNCa Rekonstruktionen erreichen eine exzellente diagnostische Genauigkeit für die farbkodierte Darstellung von Knochenmarködemen bei Patienten mit Sakruminsuffizienzfrakturen verglichen mit der MRT.

WISS.2 Neue "Zeiten" in der MRT-Wirbelsäulendiagnostik: Compressed Sensing und Turbo spin echo prescans zur beschleunigten Bildgebung

Autoren Bratke G[1], Kabbasch C[1], Maintz D[1], Rau R[2], Haneder S[1], Weiss K[3]

Institute 1 Uniklinik Köln Institut für Diagnostische und Interventionelle Radiologie, Köln; **2** Kantonsspital Graubünden Radiologie, Chur; **3** Philips Healthcare Germany Hamburg

DOI 10.1055/s-0040-1703272

Zielsetzung Die Scanzeit pro Untersuchung ist einer der wichtigsten Modifikatoren zur Optimierung der Rentabilität von MR-Scannern. Verschiedene Limitationen resultierten bisher in vergleichsweise geringen Beschleunigungsfaktoren bei der Routinediagnostik der Wirbelsäule. Diese Studie evaluiert deshalb das Beschleunigungspotential mittels Compressed SENSE (CS) in Kombination mit einem Turbo spin echo (TSE) Prescan zur Artefaktreduktion anhand der sagittalen T2-Sequenzen.

Material und Methoden An einem 3T-Scanner (Ingenia, Philips, Best, Niederlande) wurden zunächst 5 CS-Beschleunigungsstufen bei 10 Probanden gegenüber dem klinischen Standard gestest. Basierend auf diesen Daten wurden bei 16 Patienten neben der etablierten sagittalen T2-Sequenz (SENSE-Faktor 1,4 und 266 Sekunden) noch drei CS-Beschleunigungsfaktoren (CS2: 172s, CS3: 109s und CS4: 78s) durchgeführt. Abschließend wurde ein TSE-Prescan (35s) zur erneuten Bildrekonstruktion akquiriert. Zwei unabhängige Reader mit mindestens 7 Jahren Erfahrung beurteilten diagnostische Sicherheit und Bildqualität auf einer 5-Punkte-Likert- Skala. Für das nichtparametrische subjektive Scoring erfolgte die Testung auf Signifikanz mit dem Friedmann-Test und eine Post-Hoc-Analyse mittels Dunn's-Test.

Ergebnisse Durch den Einsatz des TSE-Prescans war bei den Patienten kein Beschleunigungsfaktor dem klinischen Standard unterlegen (alle p>0.05). Die beste Bewertung für diagnostische Sicherheit (4.75±0.41) und Gesamteindruck (4.63±0.50) erhielt CS2 mit TSE-Prescan, ohne statistisch signifikante Differenz zur Standard T2 (4.72±0.41 und 4.56±0.51). Der Gesamteindruck des Bildes wurde bei allen Bildern etwas schlechter bewertet als die diagnostische Qualität. Die Standard T2 Sequenz hatte einen signifikant besseren Bildeindruck als die Beschleunigungen CS3 (p<0.0001) und CS4 (p<0.0001).

Schlußfolgerungen Die Kombination aus Compressed Sense und TSE-Prescans ermöglicht eine Scanzeitreduktion von über 50% bei nicht signifikant geänderter Bildqualität und diagnostischer Sicherheit.

WISS.4 Evaluation der suszeptibilitätsgewichteten Magnetresonanztomografie zur Winkelmessung am Hüftgelenk

Autoren Böker S[1], Adams L[1], Fahlenkamp U[1], Hamm B[1], Makowski M[1]

Institut 1 Radiologie Charité Berlin

DOI 10.1055/s-0040-1703273

Zielsetzung Evaluation der suszeptibilitätsgewichteten Magnetresonanztomografie (SWMR) zur Winkelmessung am Hüftgelenk im Vergleich zur Beckenübersichtsaufnahme als Referenzstandard.

Material und Methoden 40 Patienten wurden mittels Standard-MRT, koronarer SWMR und projektionsradiographischer Beckenübersicht untersucht (04/2014-01/2019). Die koronaren SWMR und T1-gewichteten Sequenzen wurden als koronare Maximumintensitätsprojektionen (MIP) rekonstruiert. Auf den SWMR-MIP, T1-MIP und Beckenübersichten wurden der laterale Centrum-Ecken (CE)-Winkel nach Wiberg, der Pfannenneigungswinkel nach Ullmann und der Tönnis-Winkel gemessen. Um die Winkel der MIP mit denen der Beckenübersicht als Referenzstandard zu vergleichen, wurden Bland-Altmann Plots verwendet. Zusätzlich wurden die Intensitäten der Hüftköpfe und angrenzender Muskeln auf den SWMR-MIP und T1-MIP gemessen und das Verhältnis dieser Messungen zwischen den Sequenzen verglichen.

Ergebnisse 69 Hüftgelenke konnten in die Studie eingeschlossen werden. Die Messungen des Pfannenneigungswinkels (SWMR: y=1.04x+1.77, R^2=0.80; T1: y=0.69x+14.54, R^2=0.37) und des lateralen CE-Winkels (SWMR: y=0.94x +2.49, R^2=0.88; T1 y=0.79x+3.18, R^2=0.40) zeigten auf den SWMR-MIP eine starke Korrelation zu denen der Beckenübersichten, wohingegen die der T1-MIP nur moderat mit der Beckenübersicht korrelierten. Der Tönnis-Winkel zeigte zwischen SWMR-MIP und den Beckenübersichten ebenfalls eine starke Korrelation (y=0.86x+1.60, R^2=0.86). Auf den T1-MIP war keine verlässliche Messung des Tönnis-Winkels möglich. Das Verhältnis der Intensität zwischen Hüftköpfen und Muskeln war auf den SWMR-MIP signifikant höher als auf den T1-MIP (p<0.001).

Schlußfolgerungen Die SWMR ermöglichen eine verlässliche Messung des Pfannenneigungswinkels nach Ullmann, des lateralen CE-Winkels nach Wiberg und des Tönnis-Winkels mit einer höheren Genauigkeit als die T1 gewichtete MRT.

WISS.5 Scherwellenelastografie (SWE) zum Therapie-Monitoring bei Plantar-Fasciitis

Autoren Dirrichs T[1], Gatz M[2], Tingart M[3], Betsch M[4], Schrading S[5], Quack V[6], Bejder L[2]

Institute 1 Uniklinik RWTH Aachen Klinik für Diagnostische und Interventionelle Radiologie, Aachen; **2** Uniklinik RWTH Aachen Orthopädie, Aachen; **3** Uniklinik RWTH Aachen Orthopädie, Aachen; **4** Uniklinik RWTH Aachen Orthopädie, Aachen; **5** Uniklinik RWTH Aachen Radiologie , Aachen; **6** Uniklinik RWTH Aachen Ortopoädie, Aachen

DOI 10.1055/s-0040-1703274

Zielsetzung Plantar-Fasciitis (PFis) ist ein häufiges orthop. Krankheitsbild. Diagnose und Therapie-Monitoring mit B-Mode Ultraschall (B-US) sind schwierig. Scherwellenelastografie (SWE) kann durch Ermittlung der Gewebehärte (Young's Modulus) wichtige diagn. Informationen liefern, welche über die B-Bild-Morphologie hinausgehen: symptomatische Faszien sind weicher als asymptomatische. Bisher ist allerdings wenig über SWE zum Therapie-Monitoring bekannt. Ziel der Studie war daher, die klin. Effekte von Physiotherapie bei PFis und deren Abbildbarkeit in SWE/B-US vergleichend zu evaluieren.

Material und Methoden Prospektive Studie bei PFis-Patienten unter 3-monatiger Physiotherapie. Untersuchung vor (T0), nach 1 (T1) und nach 3 (T2) Monaten Therapie. Zu allen Zeitpunkten klin. Untersuchung + Score-Erhebung (FFI, AOFAS-Score) sowie multimod. sonogr. Untersuchung (B-US/SWE) mit 18-MHz-Linearschallkopf (Supersonic).

Ergebnisse 33 Patienten mit 43 symptomatischen PF (23 uni-, 10 bilateral). Unter Therapie signifikante (p<0.001) Verbesserung der klin. Scores (AOFAS +14, FFIPain -21, FFIFunction -18) zwischen T0 und T2. Im B-US initiale (T0) mittlere Dicke sympt. PF 4.2 (± 1.2) mm, versus 3.2 (± 0.7) mm auf der asympt. kontralateralen Seite (p < 0.001). Zu den Zeitpunkten T1 (4.2 ± 1.1 mm) und T2 (4.5 ± 1.3 mm) keine sign. Dicken-Veränderungen. In der SWE initiale (T0) mittlere Gewebehärte symptomatischer PF 59.57 (± 43.3) kPa, versus 83.23 (± 47.3) kPa auf der asympt. Seite (p<0.001). Im Gegensatz zu konstanten Befunden im B-US, signifikanter Anstieg der SWE-Werte zwischen T0 (59.57 ± 43.33 kPa), T1 (82.57 ± 47.33 kPa) und T2 (102.53 ± 47.2 kPa) (p<0.001 - 0.009), mit jeweils pos. Korrelation zu den verbesserten AOFAS/FFI-Scores (r=0.285–0.473, p<0.001–0.002).

Schlußfolgerungen 3-monatige Physiotherapie war in der Lage, die Symptome einer PFis sign. zu reduzieren. Korrelierend zur Symptom-Linderung sign. Anstieg der PF-Gewebehärte in der SWE, im Gegensatz zu B-US, mit dem keine messbaren Veränderungen darstellbar waren.

WISS.3 Schnelle 3D-isotrope Protonen-gewichtete fettunterdrückte MRT des Kniegelenks bei 1,5 Tesla mit Compressed Sensing: Vergleich mit konventionellen multiplanaren 2D Sequenzen

Autoren Endler C[1], Mädler B[2], Faron A[1], Isaak A[1], Kupczyk P[1], Dabir D[1], Kuetting D[1], Thomas D[1], Attenberger U[1], Luetkens J[1]

Institute 1 Universitätsklinikum Bonn Radiologische Klinik, Bonn; **2** Philips Philips Medical Systems, Hamburg

DOI 10.1055/s-0040-1703275

Zielsetzung Ziel der Studie war die Evaluation, ob eine dreidimensionale (3D) isotrope Protonen-gewichtete fettunterdrückte (PDwFS) Sequenz mit Compressed Sensing (CS) am 1,5-Tesla MRT die herkömmlichen multidirektionalen zweidimensionalen (2D) Sequenzen ersetzen kann.

Material und Methoden 20 Patienten mit Verdacht auf Kniebinnenschaden erhielten am 1,5-Tesla-Magneten zusätzlich zu den standardmäßig in drei Ebenen akquirierten 2D PDwFS Sequenzen (Aufnahmedauer: 4:05 min + 3:03 min + 4:46 min = 11:54 min) eine 3D PDwFS mit CS Faktor 8 (Aufnahmedauer: 4:11 min). Zwei Radiologen bewerteten jeweils anhand einer 5 Punkte Likert-Skala die Homogenität der Fettunterdrückung, Bildschärfe sowie Artefakte und bildeten aus der Summe ein Maß für die Gesamtbildqualität. Zudem wurden quantitative Kontrastverhältnisse für den Meniskus (MEN), das vordere (ACL) und das hintere Kreuzband (PCL) im Vergleich zum Musculus popliteus gebildet.

Ergebnisse Die Gesamtbildqualität war in der 3D PDwFS besser als in der 2D PDwFS (p < 0,01), insbesondere aufgrund geringerer Artefakte und einer homogeneren Fettunterdrückung (jeweils p < 0,01) bei vergleichbarer Bildschärfe (p = 0,30). Die quantitativen Kontrastverhältnisse waren für sämtliche gemessene Strukturen in der 3D PDwFS höher als in den jeweiligen 2D-Sequenzen (p < 0,05 für MEN; p = 0,06 für ACL; p = 0,33 für PCL). In einem Fall konnte lediglich anhand der 3D-PDwFS-Sequenz ein Meniskusriss diagnostiziert werden, der dem Nachweis in den multiplanaren 2D-Sequenzen entgangen wäre.

Schlußfolgerungen Eine isotrope fettunterdrückte 3D PD-Sequenz mit Compressed Sensing ermöglicht eine sehr schnelle und qualitativ hochwertige 3D-Bildgebung des Kniegelenkes und kann eine konventionelle multiplanare Kniebildgebung adäquat ersetzen. Neben der schnelleren Bildakquisition bietet die 3D-Sequenz aufgrund der Möglichkeit der multiplanaren Reformationen in beliebigen Ebenen Vorteile zur Detektion von Meniskusschäden.

WISS.8 Funktionale MRT-Bildgebung der Schulter: 3T MRT T2-Mapping zur Evaluation von Läsionen der langen Bizepssehne.

Autoren Felix W[1], Rehnitz C[1]

Institut 1 Universitätsklinikum Heidelberg Diagnostische und Interventionelle Radiologie, Heidelberg

DOI 10.1055/s-0040-1703276

Zielsetzung Ziel der Arbeit war die Evaluation des 3T MRT T2-Mappings zur Beurteilung der langen Bizepssehne bei arthroskopisch gesichert gesunden und erkrankten Patienten.

Material und Methoden 18 Patienten (mittleres Alter 52,4 ± 14,72 Jahre, 6 Frauen) mit Schulterschmerzen erhielten eine 3T MRT mit funktionalen T2-Mapping-Sequenzen vor geplanter Schulterarthroskopie. Die Bestimmung der funktionalen T2-Mapping-Werte der LBS erfolgte mittels Region-of-Interest-Analyse durch zwei unabhängige Radiologen. Unterschiede zwischen den T2-Mapping-Werten in arthroskopisch gesichert gesunden und pathologischen langen Bizepssehnen wurden mittels two-sample t-test untersucht, wobei ein 5% Signifikanzniveau angelegt wurde. Darüber hinaus wurde der inter- und intrarater correlation coefficient (ICC) zur Beurteilung des Inter- bzw. Intrareader-Agreements berechnet.

Ergebnisse Bei 8 Patienten (44,4%) wurde arthroskopisch eine Läsion der LBS diagnostiziert. Die T2-Werte in der Gruppe mit Läsionen der LBS waren

signifikant höher als die T2- Werte in der arthroskopisch gesunden Subgruppe (47,9 ± 7,84 ms vs. 23,3 ± 4,63 ms; p<0,001). Die Auswertung zeigte zudem eine komplette Separation der T2-Werte; der niedrigste Messwert der erkrankten Gruppe (33,8 ms) war höher als der höchste Wert der gesunden Gruppe (29,6 ms). Alle Werte zwischen 29,6 und 33,8 ms ermöglichen eine Unterscheidung der Gruppen mit 100% Sensitivität/Spezifität. Das Interrater-Agreement war nahezu perfekt mit einem ICC von 0,99 (95% Konfidenzintervall 0,98-1,00). Ebenso zeigte sich eine nahezu perfektes Intrarater-Agreement mit einem ICC von 0,93 (95% Konfidenzintevall 0,86- 0,97) beziehungsweise 0,96 (95% Konfidenzintervall 0,97-0,99).

Schlußfolgerungen Das T2-Mapping ermöglicht die Unterscheidung von arthroskopisch gesunden langen Bizepssehnen sowie arthroskopisch gesicherten Läsionen der LBS. Ferner ermöglichen die präsentierten Grenzwerte eine Unterscheidung der beiden Gruppen mit einer Sensitivität bzw. Spezifität von 100%.

WISS.5 Der Stellenwert radiärer Rekonstruktionen für die Detektion von TFCC-Verletzungen in der CT-Arthrografie des Handgelenkstracts

Autoren Gietzen C[1], Grunz J[1], Luetkens K[1], Wagner M[2], Kalb K[3], Bley T[1], van Shoonhoven J[3], Gassenmeier T[1], Schmitt R[4]

Institute 1 Institut für diagnostische und interventionelle Radiologie des Universitätsklinikum Würzburg Radiologie , Würzburg; 2 Herz und Gefäßklinikum Bad Neustadt a.d.S. Radiologie , Bad Neustadt a.d.S.; 3 Herz und Gefäßklinikum Bad Neustadt a Handchirurgie, Bad Neustadt a.d.S.; 4 Herz und Gefäßklinikuk Bad Neustadt a Radiologie , Würzburg

DOI 10.1055/s-0040-1703277

Zielsetzung Evaluation der Vorteile radiärer multiplanarer Rekonstruktionen (MPR) für die Diagnose von Läsionen des triangulären fibrokartilaginären Komplexes (TFCC) mittels CT-Arthrografie.

Material und Methoden 106 Patienten (49 Frauen, 57 Männer; Durchschnittsalter 44,2 ± 15,8 Jahre) erhielten nach direkter Arthrografie eine CT-Untersuchung des Handgelenks. Zwei Radiologen analysierten retrospektiv drei Datensätze für jede CT-Arthrografie. Dabei enthielt ein Datensatz nur axiale, koronale und sagittale Ebenen (MPRStandard), während die anderen beiden Datensätze zusätzlich eine radiäre MPR beinhalteten. Das Drehzentrum dieser Rekonstruktion befand sich entweder an der Spitze des Processus styoideus (MPRStyloid) oder in der Fovea capitis ulnae (MPRFovea). Die Observer bewerteten Abgrenzbarkeit und Kontinuität des TFCC. Läsionen wurden entsprechend der Klassifikationen von Palmer und Atzei kategorisiert, die Diagnosesicherheit wurde auf einer fünfstufigen Likert-Skala angegeben.

Ergebnisse Das oberflächliche und tiefe Blatt des TFCC waren in den radiär rekonstruierten Bildserien besser abgrenzbar als in den Standardebenen (MPRFovea: p<0.001; MPRStyloid: p≤0.007). Im Patientenkollektiv lag die Prävalenz für TFCC-Läsionen bei 86,8%. Spezifität, Sensitivität und Genauigkeit für das Erkennen zentraler Defekte unterschieden sich nicht zwischen den Datensätzen mit und ohne radiäre MPR. Demgegenüber war die Sensitivität (MPRStandard 78,6%/80,4%, MPRStyloid 94,6%/94,6%, MPRFovea 91,1%/89,3%) und Genauigkeit (MPRStandard 86,8%/86,8% MPRStyloid 96,2%/96,2%, MPRFovea 94,3%/93,4%) bei peripheren Läsionen mit den zusätzlichen Rekonstruktionen um Styloid (p=0.004/0.008) und Fovea (p=0.04/0.13) signifikant höher. Außerdem verbesserte sich die Diagnosesicherheit (p<0.001). Zwischen den beiden Datensätzen mit radiärer MPR bestand kein signifikanter Unterschied.

Schlußfolgerungen Nach CT-Arthrografie des Handgelenks verbessern zusätzliche radiäre Rekonstruktion die diagnostische Sicherheit und Detektionsrate für periphere TFCC-Läsionen.

WISS.4 Clinical Practice meets Science: Evaluation der PRICE-Therapie mittels Kontrastmittelsonografie (CEUS)

Autoren Heiß R[1], Forst R[2], Lutter C[3], Janka R[1], Uder M[1], Engelhardt M[4], Grimm C[4], Hotfiel T[4]

Institute 1 Universitätsklinikum Erlangen Diagnostische Radiologie, Erlangen; 2 Malteser Waldkrankenhaus St. Marien Orthopädische Universitätsklinik, FAU Erlangen-Nürnberg, Erlangen; 3 Universitätsklinikum Rostock Orthopädie, Rostock; 4 Klinikum Osnabrück Klinik für Orthopädie, Unfall- und Handchirurgie, Osnabrück

DOI 10.1055/s-0040-1703278

Zielsetzung Die PRICE-Therapie (protection, rest, ice, compression, elevation) ist im Breiten- und Spitzensport als eine Erstmaßnahme akuter Verletzungen etabliert, obwohl viele der zugrundeliegenden Wirkmechanismen unbekannt sind. Ziel dieser Studie war es den Einfluss einer PRICE-Therapie auf die intramuskuläre Gewebeperfusion mittels Kontrastmittelsonografie (CEUS) zu evaluieren und die Hypothese der reaktiven Hyperämie nach PRICE-Therapie zu überprüfen.

Material und Methoden Es wurden 20 gesunde Probanden (Alter 25 ±3 Jahre, BMI 23 ±3 kg/m2) rekrutiert und der Interventionsgruppe PRICE (n=10) und der Kontrollgruppe (n=10) randomisiert zugeordnet. Die Gewebeperfusion im M. rectus femoris (RF) und M. vastus intermedius (VI) wurden mittels CEUS unter Ruhebedingungen (T1), nach einer Radergometrie (20 min, 70% Wmax) (T2), nach der PRICE-Intervention oder nach einer Ruhepause der Kontrollgruppe (T3) und 60 min nach der PRICE Intervention bzw. der Ruhepause (T4) mittels CEUS gemessen. Die 20-minütige PRICE-Intervention umfasste eine Kompression (30 mmHg), Kühlung mittels Eiswasser [3 C°] und eine durchgehende Elevation des Oberschenkels (20 cm über Herzhöhe).

Ergebnisse Nach der Radergometrie wurde im VI und RF für beide Gruppen eine Steigerung der Gewebeperfusion beobachtet (T1). Die PRICE-Therapie führte zu einer Abnahme der Perfusion im VI und im RF (T2; p=0,01, p=0,002). Im Gegensatz dazu wurde für die Kontrollgruppe nach der Ruhepause ein anhaltender Anstieg der Perfusion beobachtet. Nach 60 min (T3) zeigte sich im RF (PRICE) eine anhaltende, signifikante Abnahme der Perfusion (p = 0,003), wohingegen im RF (Kontrolle) und VI (beide Gruppen) keine signifikanten Änderungen zu den Ruhebedingungen auftraten.

Schlußfolgerungen Eine PRICE-Therapie führt vorübergehend zu einer verminderten Muskelperfusion sowohl in oberflächlichen als auch in tiefen Muskelschichten, die mittels CEUS erfasst werden kann. Entgegen der weitverbreiteten Annahme ist die Beendigung einer PRICE-Therapie nicht mit einer reaktiven Hyperämie assoziiert.

WISS.4 Outcome-Evaluation nach Spongiosa-augmentierter MACT am Kniegelenk mittels quantitativer 3T-MRT: Die Bedeutung subchondraler Knochenparameter

Autoren Jung M[1], Ruschke S[2], Karampinos D[2], Holwein C[3], Suchowierski J[3], Gersing A[2], Bamberg F[1], Jungmann P[1]

Institute 1 Uniklinikum Freiburg Klinik für Diagnostische und Interventionelle Radiologie, Freiburg; 2 Klinikum rechts der Isar der TU München Institut für diagnostische und interventionelle Radiologie, München; 3 Klinikum rechts der Isar der TU München Abteilung für Sportorthopädie, München

DOI 10.1055/s-0040-1703279

Zielsetzung Zu analysieren, ob quantitative MRT-Parameter des subchondralen Knochens mit dem MR-morphologischen und klinischen Outcome nach Knorpel-Knochen-Transplantationen korrelieren.

Material und Methoden Bei N=21 Patienten (n=16 Männer) erfolgte 2,5 Jahre nach Spongiosa-augmentierter Matrix-assoziierter Chondrozyten-Transplantation (MACT) zur Therapie eines osteochondralen Defektes am Femurkondylus eine qualitative und quantitative bilaterale 3T-MRT. Morphologische MR-

Sequenzen wurden mittels MOCART-Scores beurteilt. T2-Relaxationszeiten wurden für das Knorpelregeneratgewebe (CR T2) und für das darunter liegende subchondrale Knochenmark (BM T2) sowie für identischen Stellen des kontralateralen Knies bestimmt. Einzelvoxel-MR-Spektroskopien (BM-Wasserfraktion, BM-Ungesättigtheitsfraktion) wurden für das subchondrale Knochenmark, den zentralen Femurkondylus und das kontralaterale Knie bestimmt. Tegner-Scores wurden erhoben.

Ergebnisse Die mittlere Defektgröße betrug 4,9±1,9 cm^2. Bei der Nachuntersuchung waren 9/21 Patienten asymptomatisch. Eine perfekte Defektfüllung lag in 2/3 der Fälle vor. Der MOCART-Score (Mittelwert±SD, 75,4± 6,5) korrelierte nicht mit Schmerzen (P=0,426). Bei Patienten mit tiefen Knochendefekten traten in 85,7% Schmerzen auf (Odds Ratio=8,0). Bei unvollständiger Defektfüllung zeigte sich im Vergleich zu Probanden mit perfekter Defektfüllung ein tieferer Knochendefekt (P=0,010) und ein signifikant größeres Knochenmarködem (P=0,001). Der relative CR T2 Wert war höher in hypertrophen Knorpeltransplantaten (P=0,002). Ein höherer BM T2 Wert korrelierte signifikant mit höheren Wasserfraktionen (P <0,001) und nicht signifikant mit niedrigeren ungesättigten Lipidfraktionen (P=0,052) des subchondralen Knochenmarks. Höhere BM T2 Werte (P=0,032) und höhere subchondrale Wasserfraktionen (P= 0,040) korrelierten signifikant mit mehr klinischen Symptomen (Tegner Score).

Schlußfolgerungen Die Integrität des subchondralen Knochens ist entscheidend für ein optimales Outcome nach Knorpel-Knochen-Transplantationen.

WISS.6 Diagnostische Genauigkeit von extrem dosisreduzierten CT-Rotationsbestimmungen der unteren Extremität

Autoren Keller G[1], Afat S[1], Springer F[1]

Institut 1 Universitätsklinik Tübingen Diagnostische und Interventionelle Radiologie, Tübingen

DOI 10.1055/s-0040-1703280

Zielsetzung Ziel der Studie war die Auswirkung einer extremen Dosisreduktion auf die diagnostische Wertigkeit von CT-Rotationsbestimmungen der unteren Extremität zu untersuchen.

Material und Methoden Verfügbare Rohdaten von 30 Patienten wurden retrospektiv einbezogen (Alter 33,9 +/-14,2; 14 Frauen, 16 Männer). Dosisreduzierte Computertomografien (CT) wurden in den Stufen 100%, 10%, 5% und 1% simuliert (ReconCT, SiemensHealthineers, Erlangen, Deutschland) unter Verwendung von zwei Rekonstruktionsmethoden: filtered back projection (FBP) sowie iterative Rekonstruktion (ADMIRE Stufe 5, SiemensHealthineers). Zwei Untersucher (drei/vier Jahre Erfahrung in muskuloskelettaler Bildgebung) erstellten die Rotationsmessungen. Dosisstufen und Rekonstruktionsverfahren waren verblindet, die Reihenfolge randomisiert. Außerdem erfassten sie das Bildrauschen standardisiert im umgebenden Fettgewebe und bewerteten die subjektive diagnostische Sicherheit (DS) auf einer 5-Punkt-Likert-Skala. Die Interrater-Reliabilität wurde mittels eines Intra-Klassen Korrelationskoeffizienten (ICC) bestimmt.

Ergebnisse Bei beiden Untersuchern zeigte sich kein signifikanter Unterschied der gemessenen Winkel zwischen sämtlichen dosisreduzierten CT (10%, 5%, 1%) im Vergleich mit den Originaldaten (100%). Für komplette Rotationsbestimmungen zeigten sich DLP von 402,1 (+/-84,3) mGycm bei 100% sowie berechnete DLP in den dosisreduzierten CT von 40,2 (10%), 20,1 (5%) und 4,0 (1%) mGycm. Das Bildrauschen korrelierte signifikant mit der Dosisreduktion (p<0,0001) und der Rekonstruktionsmethode (p<0,0001), wobei weniger Rauschen bei ADMIRE im Vergleich zu FBP auftrat. Beide Untersucher bewerteten die DS in den Dosisstufen 100%, 10% und 5% mit 5,0/5, bei 1% mit 4,54-4,77/5. Der ICC für die Rotationsbestimmungen war 0,99 (95% CI, 0,997-0,998).

Schlußfolgerungen Die Ergebnisse zeigen, dass eine extreme Reduktion der üblichen Strahlendosis auf bis zu 1% bei CT-Rotationsbestimmungen der unteren Extremität ohne wesentliche Beeinträchtigung der diagnostischen Genauigkeit möglich ist.

WISS.6 Integrität des pectinealen Ligaments im MRT - Korrelation zur röntgenologischen Dislokation von oberen Schambeinastfrakturen

Autoren Klengel A[1], Steinke H[2], Pieroh P[3], Andreas H[3], Denecke T[4], Josten C[5], Osterhoff G[5]

Institute 1 Universitätsklinikum Leipzig Klinik und Poliklinik für Diagnostische und Interventionelle Radiologie, Leipzig; **2** Universität Leipzig Institut für Anatomie, Leipzig; **3** Universitätsklinikum Leipzig AöR Klinik und Poliklinik für Orthopädie, Unfallchirurgie und Plastische Chirurgie, Leipzig; **4** Universitätsklinikum Leipzig AöR Klinik und Poliklinik für Diagnostische und Interventionelle Radiologie, Leipzig; **5** Universitätsklinikum Leipzig AöR Klinik und Poliklinik für Orthopädie, Unfallchirurgie und Plastische Chirurgie, Leipzig

DOI 10.1055/s-0040-1703281

Zielsetzung Die Stabilität von lateralen Kompressionsfrakturen des Beckens anhand konventioneller Röntgenaufnahmen zu beurteilen, kann eine Herausforderung sein. Die Rolle der ligamentären Strukturen am anterioren Beckenring als mögliche sekundäre Stabilisatoren wurde hier bisher kaum untersucht. Ziel dieser Studie war es, die initiale röntgenologische Dislokation der Schambeinastfraktur mit dem MRT-morphologischen Verletzungsgrad des pectinealen Ligaments zu korrelieren, welches entlang des Pecten pubis verläuft.

Material und Methoden Einschlusskriterien waren eine laterale Beckenkompressionsfraktur mit Beteiligung des oberen Schambeinasts sowie das Vorliegen von posttraumatischen Röntgenbildern (Becken ap, Inlet, Outlet) und einer MRT-Bildgebung mit koronaren, flüssigkeitssensitiven Sequenzen innerhalb von 6 Wochen. Die MRT-morphologische Schädigung des Lig. pectineale wurde beurteilt (Grad 0 - intakt, Grad 1 - Signalerhöhung, Grad 2 - Auftreibung, Grad 3 - Ruptur) und mit dem Ausmaß der röntgenologischen Dislokation korreliert.

Ergebnisse 33 obere Schambeinastfrakturen in 31 Patienten wurden ausgewertet. Bei der Mehrheit der Frakturen (72,7 %) zeigte sich zumindest eine Signalalteration des pectinealen Ligaments. Die röntgenologische Dislokation korrelierte stark mit den MRT-morphologischen ligamentären Veränderungen (Spearman's Rho: 0,783, p < 0,001). Die Sensitivität und Spezifität, anhand einer röntgenologischen Dislokation von > 3 mm eine strukturelle Läsion des pectinealen Ligaments im MRT (Grad 2 und mehr) zu detektieren, lag bei 73 % und 100 % (Fisher's Exact: p < 0,001).

Schlußfolgerungen Eine röntgenologische Dislokation oberer Schambeinastfrakturen > 3 mm ist ein starker Indikator für eine strukturelle Läsion des pectinealen Ligaments. Diese Befunde sollten radiologisch berichtet werden. Zukünftige Studien sollten die potentielle biomechanische Bedeutung dieses Ligaments für die Stabilität des Beckenrings untersuchen.

WISS.1 Künstliche Intelligenz basierte Wirbelkörper-Segmentierung der lateralen Röntgenaufnahmen der lumbalen Wirbelsäule

Autoren Konya S[1], Natarajan T R S[2]

Institute 1 Zentralklinik Bad Berka Zentrum für diagnostische/interventionelle Radiologie und Neuroradiologie, Weimar; **2** Chennai, Indien

DOI 10.1055/s-0040-1703282

Zielsetzung Automatisierte Segmentierung von prä- und postoperativen Röntgenaufnahmen der lateralen lumbalen Wirbelsäule als Vorstufe für die Extraktion von klinisch-relevanten Informationen durch Vergleich von deep learning basierten semantischen- und instance-Segmentierungsmodellen.

Material und Methoden Nach einer manuellen Annotation von 730 Röntgenaufnahmen mit einem Open-Source Annotationswerkzeug erfolgte ein Training von 5 konvolutionell neuronalen netzwerk-basierten Modellen. Ergebnisse wie Pixel-Genauigkeit und Intersection over Union (IoU) wurden verglichen und analysiert für jedes Modell mit einem Testset. Automatisch erstellte Segmentierungsmasken für Untergruppen mit unterschiedlich ausgeprägten degenerativen

Veränderungen sowie postoperative Bilder mit Metallimplantaten wurden ebenso analysiert.

Ergebnisse Zwar zeigen semantische Segmentierungen eine bessere Pixel-Genauigkeit und IoU, sie sind jedoch den Instance-Segmentierungen unterlegen. Der Grund hierfür ist die Generierung fusionierter Masken, in denen einzelne Wirbelkörper häufig teilweise miteinander fusionieren und weitere morphologische Bearbeitungen für weiterführende Analysen benötigen. Die Instance-Segmentierungen liefern mit wenig Nachverarbeitung Segmentierungsmasken, die für jeden einzelnen Wirbelkörper (und Metallimplantate) separat eingezeichnet sind. Alle Modelle liefern zur menschlichen Arbeit vergleichbare Segmentierungsergebnisse mit deutlich besserer Genauigkeit bei geringen degenerativen Veränderungen. Die Masken können für weitere Analysen (Winkelmessungen, Formmessungen) weiterverwendet werden.

Schlußfolgerungen Moderne Segmentierungsmodelle liefern genaue Segmentierungsmasken für Wirbelkörper und Metallimplantate für prä- und postoperative lumbale Röntgenaufnahmen. Diese Masken sind für die weitere Bearbeitung und zum klinisch-orientierten Informationsgewinn geeignet.

WISS.9 Twin-Robotic X-ray System am Handgelenk: Bildqualitätsvergleich des neuen Cone-Beam CT Prototyps mit einem Dual-Source CT-Scanner der 3. Generation

Autoren Kunz A[1], Gietzen C[1], Weng A[1], Pennig L[2], Veyhl-Wichmann M[3], Schmitt R[1], Ergrün S[3], Bley T[1], Gassenmaier T[1], Grunz J[1]

Institute 1 Universitätsklinikum Würzburg Institut für Diagnostische und Interventionelle Radiologie, Würzburg; 2 Universitätsklinikum Köln Institut für Diagnostische und Interventionelle Radiologie, Köln; 3 Universität Würzburg Institut für Anatomie und Zellbiologie, Würzburg

DOI 10.1055/s-0040-1703283

Zielsetzung Vergleich der Bildqualität des Kegelstrahl-CT-Prototyps (CBCT) eines multifunktionalen Röntgensystems mit einem Dual-Source CT-Scanner der 3. Generation (DSCT) für Aufnahmen des Handgelenks.

Material und Methoden 16 Handgelenke von Körperspendern wurden auf beiden Systemen jeweils mit einem Standarddosis-(SD)- und Niedrigdosis-(LD)-Protokoll untersucht (CTDIvol[16cm] = 13,8 mGy für SD- und 3,3 mGy für LD-Aufnahmen). Zwei Radiologen bewerteten die Bildqualität auf einer siebenstufigen Likert-Skala (1 - sehr schlecht, 7 - exzellent). Die Interrater-Reliabilität wurde mit dem Intraklassen-Korrelationskoeffizienten (ICC) überprüft. Für die objektive Bildanalyse wurde zunächst der Signalintensitätsbereich für alle Bildanteile berechnet, die Knochen enthielten. Wir nahmen an, dass Pixel innerhalb des oberen Quartils (75-100% der Grauwerte) Kortex und Trabekel darstellen, während Pixel im unteren Quartil (0-25%) das Knochenmark repräsentieren. Die Pixelfraktion mit intermediärer Signalintensität hat kein eindeutiges anatomisches Korrelat und entsteht durch Kantenunschärfen zwischen Trabekel und Mark. Aus diesem Grund kann eine geringe Pixelzahl mit mittlerem Signal als Hinweis auf eine bessere Bildqualität gewertet werden.

Ergebnisse Die subjektive Bildqualität der CBCT-Scans war den dosisäquivalenten DSCT-Aufnahmen signifikant überlegen ($p \leq 0{,}030$). In der Observerauswertung lag der Median der Likertskala mit dem Standarddosisprotokoll bei 7/7 Punkten (Observer 1/Observer 2) für CBCT vs. 6/6 für DSCT. Mit dem Niedrigdosisprotokoll betrug er 5/6 für CBCT vs. 3/3 für DSCT. Es bestand eine sehr gute Reliabilität zwischen den Observern (ICC 0,936). Passend dazu ergab die objektive Bildanalyse für Kegelstrahlaufnehmen eine niedrigere Pixelanzahl mit intermediärer Signalintensität als für dosisgleiche DSCT-Bilder ($p<0.001$).

Schlußfolgerungen Der getestete Cone-Beam CT-Prototyp bietet bessere Bildqualität bei Standard- und Niedrigdosisaufnahmen des Handgelenks verglichen mit einem Dual-Source CT-Scanner der dritten Generation.

WISS.1 Prävalenz von Bandrupturen am Chopart-Gelenk im Zusammenhang mit Sprunggelenksverletzungen bei professionellen Fußballspielern

Autoren Leiderer M[1], Welsch G[2], Molwitz I[1], Maas K[1], Warncke M[1], Bannas P[1], Adam G[1], Henes F[1]

Institute 1 Universitätsklinikum Hamburg-Eppendorf Diagnostische und Interventionelle Radiologie und Nuklearmedizin, Hamburg; 2 Universitätsklinikum Hamburg-Eppendorf UKE Athletikum, Hamburg

DOI 10.1055/s-0040-1703284

Zielsetzung Beurteilung der Prävalenz von Chopart-Gelenksverletzungen im Zusammenhang mit Sprunggelenksverletzungen bei professionellen Fußballspielern nach akutem Trauma.

Material und Methoden In die Studie eingeschlossen wurden 48 Sprunggelenk-MRTs von 43 professionellen Fußballspielern nach akutem Trauma (alle männlich; Alter 15 bis 31 Jahre, Durchschnitt 21 Jahre) zwischen Januar 2012 und September 2019. Die Untersuchungen wurden mit einem Routine-Protokoll durchgeführt (PD-w mit Fettsättigung sagittal, transversal und koronar; T1-w koronar); davon drei bei 1,5 Tesla, die übrigen 45 bei 3 Tesla. Alle Aufnahmen wurden im Konsens durch zwei Radiologen befundet. Es wurden alle akuten Bandverletzungen am Sprunggelenk und am Chopart-Gelenk dokumentiert, dabei insbesondere Verletzungen des Lig. calcaneocuboidale, des Lig. bifurcatum, des Lig. talonaviculare dorsale, des Pfannenbandes und der plantaren Bänder.

Ergebnisse In 36 Fällen wurde eine Sprunggelenksverletzung nachgewiesen, davon 19 Deltaband-, 27 Außenband- und 7 Syndesmosenverletzungen. In insgesamt 13 Fällen (27 %) lag eine Chopart-Gelenksverletzung vor. Davon traten 9 in Verbindung mit einer Sprunggelenks- oder Syndesmosenverletzung auf. Die 22 Bandrupturen am Chopart-Gelenk betrafen die calcaneocuboidalen (4 vollständig, 5 partial) und calcaneonavicularen (3 vollständig, 1 partial) Anteile des Lig. bifurcatum, das Lig. calcaneocuboidale (1 vollständig, 2 partial), und das Lig. talonaviculare dorsale (2 vollständig, 4 partial). Die plantaren Bänder und das Pfannenband waren in allen Fällen intakt.

Schlußfolgerungen Chopart-Gelenksverletzungen treten häufig in Verbindung mit Sprunggelenksverletzungen bei Profifußballern auf. Eine korrekte Diagnosestellung ist für ein effektives klinisches Management wichtig; daher sollte sichergestellt werden, dass Chopart-Gelenksverletzungen nicht unerkannt bleiben.

WISS.1 Erfassung des patellofemoralen Maltracking mithilfe von 3.0 T Kinematik MRT

Autoren Maas K[1], Frings J[2], Warncke M[1], Dust T[2], Frosch K[2], Adam G[1], Henes F[1]

Institute 1 Klinik und Poliklinik für diagnostische und interventionelle Radiologie und Nuklearmedizin UKE Radiologie, Hamburg; 2 Klinik und Poliklinik für Unfall-, Hand- und Wiederherstellungschirurgie UKE Unfallchirurgie, Hamburg

DOI 10.1055/s-0040-1703285

Zielsetzung In der klinischen Routine stellt das patellofemorale Maltracking bis heute eine große Herausforderung dar, sowohl objektiv als auch standardisiert mit einem reproduzierbaren Messverfahren erfasst zu werden. Die kinematische MRT erlaubt eine dynamische Untersuchung des patellofemoralen Gelenks unter aktiver Muskelkontraktion. Ziel unserer Studie war es, die kinematische MRT als standardisierte und objektive Messmethodik zur Quantifizierung des patellofemoralen Maltrackings zu implementieren.

Material und Methoden Jeweils 10 Knie von Patienten mit klinisch diagnostiziertem patellofemoralem Maltracking und gesunden Vergleichsprobanden wurden von zwei unabhängigen Radiologen evaluiert. Alle Studienteilnehmer erhielten eine Echtzeit 3T-MRT mithilfe einer Radial 2-demensionalen GRE

Sequenz in sagittaler und axialer Ebene auf Patellaniveau (Bewegungsumfang ca. 0-50° Flexion-Extension). Laterales Maltracking und der Patella Tilt wurden berechnet. Das Maltracking wurde als Differenz zwischen isometrischem Zentrum der Patella während max. Flexion und max. Extension und 90° Tangente zur Femurkondylenhinterkante, welche durch das Zentrum des trochlearen Sulcus verläuft, definiert.

Ergebnisse Sowohl das Maltracking als auch der Patella Tilt waren in symptomatischen Patienten (Mittelwert ± Standardabweichung: Maltracking: 1,03 ±0,55mm, Patella Tilt: 21,8±10,58°) verglichen mit Kontrollen (Mittelwert ± Standardabweichung: Maltracking 0,14±0,08mm, Patella Tilt: 7,4±3,14°) signifikant erhöht (p=0,0001). Das maximale laterale Tracking im Vergleichskollektiv betrug 2,7mm. In der Patientenkohorte betrug das maximale Maltracking 26,4 mm. Das patellofemorale Maltracking korrelierte signifikant mit einem erhöhten Patella Tilt (r=0,9358; p<0,001). Die Interrater-Reliabilität (?=0,85 ±0,04) war sehr gut.

Schlußfolgerungen Die kinematische MRT erlaubt eine dynamische Erfassung des patellofemoralen Maltrackings in symptomatischen Patienten und stellt eine robuste, standardisierte und objektive Messmethode dar.

WISS.3 Vergleich zwischen quantitativer T2*-Analyse des retropatellaren Knorpels und der TTTG-Distanz bei jungen professionellen Fußballspielern

Autoren Maas K[1], Warncke M[2], Behzadi C[3], Regier M[3], Laqmani A[2], Schön G[4], Kaul M[2], Adam G[2], Henes F[2]

Institute 1 Klinik und Poliklinik für diagnostische und interventionelle Radiologie und Nuklearmedizin UKE Radiologie, Hamburg; **2** Universitätsklinikum Hamburg-Eppendorf (UKE) Zentrum für Radiologie/Endoskopie Klinik und Poliklinik für Diagnostische und Interventionelle Radiologie und Nuklearmedizin Radiologie, Hamburg; **3** Radiologie München Radiologie, München; **4** Universitätsklinikum Hamburg-Eppendorf Institut für Medizinische Biometrie und Epidemiologie Biometrie und Epidemiologie, Hamburg

DOI 10.1055/s-0040-1703286

Zielsetzung Aktuell herrscht ein Diskurs über den Stellenwert der TTTG-Distanz (tibial tuberosity-trochlea groove) als Risikofaktor für Entstehung einer Knorpeldegeneration am Retropatellargelenk. Zur weiteren Klärung der Frage, welchen Einfluss die TTTG-Distanz auf initiale Knorpeldegenerationen hat, wurde eine quantitative MRT des retropatellaren Knorpels bei Nachwuchsprofis durchgeführt und ein Vergleich zwischen den T2*-Relaxationszeiten und der TTTG-Distanz erstellt.

Material und Methoden Es wurden 36 Knie von 18 Profisportlern an einem 3T MRT untersucht. Für die quantitative Analyse wurden T2*-Messungen (22 Echozeiten zwischen 4,6-53,6 ms;) in 3D Akquisitionen in sagittaler Schichtführung angefertigt. Datensätze wurden mithilfe der Softwareapplizierung qMapit postprozessiert und quantitative Maps generiert. Die tiefen und oberflächlichen Schichten von insgesamt 12 prädefinierten Knorpelsegmenten in 3 Kompartimenten der Patella wurden analysiert. TTTG-Distanzen wurden in der MRT ermittelt und mit den quantitativen Messungen im Knorpel verglichen. Zur statistischen Analyse wurden ein Random-Effects-Modell sowie Student-T-test verwendet.

Ergebnisse Es wurden signifikant erhöhte T2*-Relaxationszeiten in den oberflächlichen (Mittelwert ± Standardabweichung : 31,3 ± 3,8 ms), verglichen mit den tiefen Knorpelschichten (20,5 ± 4,2ms; Differenz -10,8 ms; p<0,001) ermittelt. Es wurde kein signifikanter Unterschied beim Vergleich der einzelnen Knorpelkompartimente detektiert. Die durchschnittliche TTTG-Distanz betrug 10±4 mm (Range 3-19 mm). Es konnte keine signifikante Korrelation zwischen der TTTG-Distanz und den T2*-Relaxationszeiten im retropatellaren Knorpel festgestellt werden.

Schlußfolgerungen Es konnten keine erhöhten T2*-Relaxationszeiten als Indikator für initiale Knorpelschäden unter Bezugnahme erhöhter TTTG-Distanzen festgestellt werden. Unsere Ergebnisse unterstützen die Theorie, dass die TTTG-Distanz allein kein signifikanter Risikofaktor für die Entwicklung von Knorpeldegenerationen im Retropatellargelenk darstellt.

WISS.3 Osteophyten, Osteochondrosis und Aortensklerose: Wann kann man die DEXA-LWS-Daten noch diagnostisch nutzen?

Autoren Papageorgiou I[1], Malich A[1], Pfeil A[2]

Institute 1 Südharz Klinikum Nordahusen Insitut für Radiologie, Nordhausen; **2** Universität Jena Klinik für Rheumatologie, Jena

DOI 10.1055/s-0040-1703287

Zielsetzung Mittels DEXA wird die Knochenmineralisationsflächendichte (BMD) ermittelt an verschiedenen Lokalisationen. Der Einfluss degenerativer Veränderungen auf die Knochenmineralisationsmessung wurde analysiert anhand von Graduierungen.

Material und Methoden Von 446 weiblichen Patienten erfolgte die Knochendichtemessung sowohl am Schenkelhals als auch an der LWS. Anhand eines Punktesystems wurden die arthrotisch-sklerotischen (1), die osteophytären (2) sowie die arteriosklerotischen Plaques (3) an der LWS graduiert anhand einer Skala von 0-4. Die Daten wurden verglichen mit den Messwerten am Schenkelhals, groudn truth war hier ein T-Score <-2,5. Die statistische Analyse erfolgte mittels MatLab 2017b.

Ergebnisse Der spinale Dgenerationsgrad von 0, 1, 2, 3 und 4 lag vor bei 98; 121, 96, 71 und 60 Patientinnen. eine hoch signifikante positive Korrelation zwischen dem spinalen T-Score und dem Ausmaß an degenerativen Veränderungen wurde ermittelt (P=0.0004; Pearson). Die ROC-Analyse zeigte auf, dass die lumbale DEXA-Bestimmung in Abwesenheit relevanter degenerativer Veränderungen eine sehr hohe Genauigkeit in der Analyse der Osteoporose besitzt (AUC: 0,97; Sensitivität: 100%/Spezifität 81%), die bei Degeneration Grad 1 sinkt auf AUC 0,83 (91%/67%), Fisher p<0.0001; und weiter bei Grad 2 auf AUC 0,66 (54%/72%), Fisher p=0.03

Schlußfolgerungen Das Ausmaß degenerativer Veränderungen beeinflusst die Osteodensitometrie bereits bei Stadium 2 substantiell, was bei der Interpretation der resultierenden BMD-Daten und der sich hieraus ergebenden therapeutischen Optionen berücksichtigt werden sollte.

WISS.6 Weichteilödeme und -serome in der MRT nach Weichteilsarkomresektion in Abhängigkeit von Tumorlokalisation und Therapie

Autore Sedaghat S[1]

Institut 1 Universitätsklinik Bergmannsheil Bochum Institut für Diagnostische und Interventionelle Radiologie und Nuklearmedizin, Bochum

DOI 10.1055/s-0040-1703288

Zielsetzung Bestimmung des Ausmaßes posttherapeutischer Subkutanödeme, Muskelödeme und Serome in der MRT nach Resektion von Weichteilsarkomen in Abhängigkeit von Muskelinfiltration des Primärtumors und der Art der Therapie.

Material und Methoden 179 von insgesamt 248 Patienten wurden eingeschlossen und erhielten posttherapeutische Verlaufskontrollen mittels 1.5 Tesla MRT. Posttherapeutische Veränderungen wurden entsprechend der Art der Therapie (Therapie 1 - Resektion, Therapie 2 - Resektion mit Bestrahlung) und primärer Tumorlokalisation (Lokalisation 1 - subkutan, Lokalisation 2 - Muskelbeteiligung/intramuskulär) eingeteilt. Subkutan- und Muskelödeme wurden zusätzlich in drei Grade eingeteilt: Grad 0 - kein Ödem, Grad 1 - gering bis moderat, Grad 2 - ausgeprägt/hochgradig.

Ergebnisse Das mittlere Alter betrug 55,7±18,2 Jahre. Patienten nach Therapie 1 eines Sarkoms in Lokalisation 1 zeigten signifikant häufiger geringgradige subkutane Ödeme und Grad-0-Muskelödeme als Grad-2-Ödeme (p<0.001). Das Risiko für ein hochgradiges Subkutan- und Muskelödem stieg signifikant mit der Muskelinfiltration des Weichteilsarkoms (RR=2.58, p=0.016 und RR=15, p=0.0065) und nach Therapie 2 (RR=15, p=0.0087 und RR=2.05, p<0.0001).

88% der Patienten mit einem Sarkom in Lokalisation 2 entwickelten Grad-2-Muskelödeme nach Therapie 2. 40% der Patienten entwickelten posttherapeutische Serome. Patienten nach Resektion und Bestrahlung entwickelten signifikant höher posttherapeutische Seroma als nach reiner Resektion.

Schlußfolgerungen Hochgradige subkutane und Muskelödeme korrelieren signifikant mit einer Muskelinfiltration des primären Weichteilsarkoms, unabhängig von der Art der Therapie. Posttherapeutische Serome treten insbesondere nach Resektion mit anschließender Bestrahlung auf.

WISS.2 Behandlungseffekte bei osteoporotischen Wirbelkörperkompressions-frakturen (WKKF): Klinische Langzeitstudie zur Schmerzbeurteilung nach Vertebroplastie und Kyphoplastie

Autoren Vogl T[1], Hackbarth C[1], Naguib N[1]
Institut 1 Uniklinik Frankfurt Institut für Diagnostische und Interventionelle Radiologie, Frankfurt a.M.
DOI 10.1055/s-0040-1703289

Zielsetzung Evaluation der Behandlungseffekte bei osteoporotischen Wirbelkörperkompressionsfrakturen (WKKF) mittels perkutaner Vertebroplastie (PVP) und perkutaner Kyphoplastie (PKP) über einen Zeitraum von 10 Jahren.

Material und Methoden In dieser Langzeitstudie wurden 49 Patienten evaluiert, die PVP oder PKP erhielten. Die chirurgischen Protokolle und die CTs wurden retrospektiv bezogen auf das Auftreten von Zementleckagen ausgewertet. Ein spezieller Fragebogen bezüglich der Schmerzentwicklung vor und nach dem Eingriff wurde prospektiv ausgewertet. Die Messung der Schmerzqualität basierte auf der visuellen Analogskala (VAS).

Ergebnisse Der VAS-Score betrug im Durchschnitt 7,0 vor und 3,7 nach der Therapie mit einem signifikanten Unterschied ($p \leq 0{,}001$) in der Veränderung des VAS-Scores bei allen Patienten. Bezüglich der Reduktion der VAS über den Beobachtungszeitraum von 10 Jahren gab es keinen signifikanten Unterschied im Auftreten von Symptomen ($p = 0{,}694$). Bei 10 Patienten (22,73%) wurde mittels CT mindestens eine Zementleckage festgestellt. Es gab keinen signifikanten Unterschied im Auftreten von Zementleckagen und der Veränderung der VAS ($p = 0{,}146$). Nach der Therapie gaben 79,6% aller Patienten eine Steigerung der Mobilität und 83,7% eine Steigerung der Lebensqualität an.

Schlußfolgerungen Sowohl PVP als auch PKP lindern die Schmerzen bei WKKF signifikant. Diese Ergebnisse werden noch mehr als 10 Jahre nach dem Ende der Behandlung beobachtet

WISS.2 Etablierung eines Whole-Organ Magnetic Resonance Imaging Score (WORMS) zur objektiven Beurteilung des Zustands der Kniegelenke von professionellen Fußballspielern zum Zeitpunkt des Transfers

Autoren Warncke M[1], Maas K[1], Behr A[1], Adam G[1], Welsch G[1]
Institut 1 UKE Radiologie, Hamburg
DOI 10.1055/s-0040-1703290

Zielsetzung Ziel dieser Studie war es einen Whole-Organ Magnetic Resonance Imaging Score (WORMS) zur objektiven Beurteilung der Beschaffenheit der Kniegelenke von professionellen Fußballspielern zum Zeitpunkt des Transfers anzuwenden.

Material und Methoden Von Januar 2012 bis Juli 2019 wurden jeweils beide Knie von 67 männlichen professionellen Fußballerspielern (Alter: 23,7 ±4 Jahre) in einem 3.0 T Scanner und einer 16-Kanal-Kniespule mittels etablierter Sequenzen (tra, cor, sag PDw, cor T1w) untersucht. Zwei unabhängige Rater mit mindestens 4 Jahren MRT-Erfahrung bewerteten die regionale Beschaffenheit von Knochen und Knorpel des medialen (max. 114 Punkte) und lateralen (max. 114 Pkt.) femorotibialen, sowie des patellofemoralen Gelenks (max. 38 Pkt.). Menisci (max. 12 Pkt.), Bänder (max. 9 Pkt.) und die Gelenkkapsel (max. 3 Pkt.) wurden gesondert evaluiert. Die Summe der regionalen Einzelwerte ergab den endgültigen Score. Die Höhe des Score spiegelt das Ausmaß der Schädigung des Kniegelenks wider. Die statistische Analyse erfolgte mit MedCalc (Belgien). P-Werte <0.05 wurden als signifikant angenommen.

Ergebnisse Durchschnittlich lag der WORMS bei 14,0 ±17,1 Punkten. Die individuellen Maximalwerte lagen bei 0 bzw. 111 Punkten. Knorpelschäden machten in Summe den Hauptanteil der degenerativen, bzw. traumatischen Veränderungen aus (6,2 ±9,34 Punkte, P<0,05), wobei das laterale femorotibale Gelenk am stärksten betroffen war (2,4 ±3,7 Punkte, P=0,01). Pathologische, bzw. degenerative Veränderungen des Kniegelenks nahmen mit steigendem Alter signifikant zu (P<0.05). Der Intraklassen-Korrelationskoeffizient (0,99) war exzellent. Die Interrater-Reliabilität (?=0,85 ±0,04) war sehr hoch.

Schlußfolgerungen Die objektive Bewertung des Gesundheitszustands der Kniegelenke von professionellen Fußballerspielern ist mittels eines Whole-Organ Magnetic Resonance Imaging Score möglich und reliabel.

WISS.7 Dynamik der Diffusion-Tensor-Bildgebung bei Muskelverletzungen und Muskelheilung

Autoren Yel I[1], Eichler K[1], Booz C[1], Meyer T[2], Steendahl I[2], Kaltenbach B[1]
Institute 1 Universitätsklinikum Frankfurt Institut für Diagnostische und Interventionelle Radiologie, Frankfurt; **2** Universität des Saarlandes Institut für Sport und Präventivmedizin, Saarbrücken
DOI 10.1055/s-0040-1703291

Zielsetzung Die MRT-Bildgebung von Muskelverletzungen ist beschränkt auf die Beurteilung der Muskelmorphologie und -integrität. Wichtige Informationen über den Heilungsprozess und die Return-to-Play-Entscheidung werden fast ausschließlich klinisch durch Sportmediziner festgelegt. Ziel der Studie war es, messbare Parameter im Rahmen der Diffusionstensor-Bildgebung zu eruieren, um verschiedene Stadien der Muskelheilung und -regeneration MR-morphologisch zu erkennen.

Material und Methoden 25 Fußballspieler mit einer ischiokruralen Muskelverletzung ohne Gegnerkontakt wurden eingeschlossen. Drei aufeinanderfolgende MRT-Untersuchungen der Spieler wurden in einem 3-Tesla-MRT durchgeführt, begonnen mit der akuten Verletzung (innerhalb von 72 Stunden) gefolgt von 2 Kontrolluntersuchungen (KU) drei und sechs Wochen nach der Verletzung. Mittels Freihand-ROI-Messungen wurden in den verletzten Muskelabschnitten ADC-Werte, fraktionelle Anisotropie (FA) und Summe der Eigenvalues (TRACE) bestimmt. Zum Vergleich wurden die gleichen ROI-Messungen auch am kontralateralen gesunden Muskel durchgeführt.

Ergebnisse Die mittleren DTI-Werte für die verletzten Muskeln waren wie folgt (erste Untersuchung, erste KU, zweite KU): ADC (10^-3 mm^2/s): 1,9±0,2, 1,8 ±0,1 und 1,7±0,1; FA: 263±66, 305±73 und 259±53; TRACE: 40,7±10,2, 37,0 ±8,9 und 36,9±9,2. Im Rahmen des Heilungsverlaufs waren die initialen ADC- und Trace-Werte der verletzten Muskulatur im Vergleich zur zweiten KU signifikant höher (P≤0,016), während die FA-Werte in der ersten KU signifikant höher waren als in der Ausgangs- und Enduntersuchung (P≤0,036). Im Seitenvergleich zeigte die verletzte Seite signifikante Unterschiede in den initialen FA-Werten (261,7±62,7 vs. 301,7±101,1, P=0,006) und für alle drei Trace-Werte (39,9±10,2 vs 29,3±8,5; 37,0±8,9 vs 31,3±8,8; 36,9±9,2 vs 30,7±8,6; P≤0,023).

Schlußfolgerungen ADC-, FA- und Trace-Werte könnten durch zusätzliche Informationen eine zuverlässigere Anwendung der MRT-Bildgebung bei der Beurteilung von Muskelverletzung und -genesung ermöglichen.

Neuroradiologie

WISS.7 Automatisierte Detektion und Segmentierung intrakranieller Aneurysmen in CT-Angiografien von Patienten mit subarachnoidaler Blutung durch ein Ensemble faltender neuronaler Netzwerke

Autoren Borggrefe J[1], Shazad R[2], Pennig L[1], Goertz L[3], Thiele F[4], Kabbasch C[1], Perkuhn M[5]

Institute **1** Uniklinik Köln Institut für Diagnostische und Interventionelle Radiologie, Köln; **2** Uniklinik Köln/Philips GmbH Aachen Institut für Diagnostische und Interventionelle Radiologie/Computer Vision Lab, Köln/Aachen; **3** Uniklinik Köln Klinik für Neurochirurgie, Köln; **4** Uniklinik Köln/Philips GmbH Aachen Institut für Diagnostische und Interventionelle Radiologie/Computer Vision Lab, Köln/Aachen; **5** Uniklinik Köln/Philips GmbH Aachen Institut für Diagnostische und Interventionelle Radiologie/Computer Vision Lab, Köln/Aachen

DOI 10.1055/s-0040-1703292

Zielsetzung Entwicklung eines faltenden neuronalen Netzwerkes (CNN) zur vollautomatischen Detektion und Segmentierung intrakranieller Aneurysmen in CT Angiografien (CTA) von Patienten mit subarachnoidaler Blutung (SAB).

Material und Methoden Retrospektive Studie an 253 konsekutiven präoperativen CTA von Patienten mit SAB, die 2010-2017 in unserem Institut untersucht wurden. Untersuchungen aus den Jahren 2016-2017 dienten als Trainingsdatensatz (68 Patienten, 79 Aneurysmen), Untersuchungen von 2010-2015 als Testdaten (185 Patienten/216 Aneurysmen). Als Referenz für Training und Validierung dienten die manuellen voxel-basierten Segmentierungen durch einen Neurochirurgen und einen Radiologen. Als Vorverarbeitung der Bilddaten erfolgte die virtuelle Extraktion des VOI (SPM 8) und die Betonung der Hirngefäße. Die Deep Medic CNN Architektur wurde zum Training von 3 unterschiedlichen CNN verwendet, welche anhand differenter Gefäßkontraste trainiert wurden. Daraufhin wurde eine Ensemble-Strategie verwendet um ein finales durch 5-fache Kreuzvalidierung optimiertes CNN zu generieren.

Ergebnisse Im Trainingsdatensatz erreichte das Ensemble-CNN eine Aneurysmadetektion von 72% mit einer mittleren Falsch-Positiv-Rate (FPR) von 0,21 pro Untersuchung. Der DICE Koeffizient zwischen manueller Segmentierung und CNN betrug 0,74, der Volumenkorrelationskoeffizient (VKK) r=0,97. Im Vergleich zu den 3 einzelnen Netzwerken zeigte sich mit dem Ensemble-Ansatz eine Steigerung des DICE Koeffizienten um 37% (0.54 vs 0.74) und eine Reduktion der FPR um 90% (2,1 vs. 0,21 pro Untersuchung). Im unabhängigen Testdatensatz betrug die Sensitivität 82%, die mittlere FPR 0,81, der DICE Koeffizient 0,75, der VKK r=0,9.

Schlußfolgerungen Das hier vorgestellten CNN erlaubt eine robuste Detektion und Segmentierung von Aneurysmen bei SAB Patienten an Bilddaten der klinischen Routine. Mittels der Ensemble CNN Strategie lässt sich die Performance im Vergleich zu einzelnen Netzwerken in Bezug auf die FPR und Detektionsrate relevant verbessern.

WISS.1 Darstellung peripherer Hirnnerven und ihrer Pathologien im extrakraniellen Verlauf mittels neuer hochauflösender Sequenzen

Autoren Burian E[1], Meier L[1], Robl T[1], Zimmer C[1], Probst M[1]

Institut **1** Technische Universität München/Klinikum rechts der Isar Abteilung für Diagnostische und Interventionelle Neuroradiologie, München

DOI 10.1055/s-0040-1703293

Zielsetzung Die Darstellbarkeit peripherer Hirnnerven im extracraniellen Verlauf gestaltet sich aufgrund der anatomischen Verhältnisse im Gesicht und Hals oft schwierig. Ziel dieser Studie ist die Etablierung eines Scanprotokolls zur direkten Visualisierung sowie qualitativen und quantitativen Evaluation peripherer Hirnnerven.

Material und Methoden Es wurden im Rahmen einer Studie 43 Probanden (28-80 Jahre) und 17 Patienten mittels hochauflösender (0,55 mm Voxel) 3D STIR (Short tau inversion recovery) und 3D WATS (Water selective excitation) Sequenzen untersucht. Diese wurden im Vorfeld an die Gegebenheiten der Mund-, Kiefer- und Gesichtsregion angepasst. Bei Probanden und Patienten wurde durch zwei Radiologen erfasst, inwiefern sich die Hirnnerven (insbesondere N. fazialis und N. trigeminus) im extracraniellen Verlauf darstellen lassen.

Ergebnisse In der STIR Sequenz weisen periphere Nerven ein hohes Signal zu Muskel Verhältnis auf (aNMCNR = Apparent nerve-muscle contrast to noise ratio). In der WATS Sequenz gelang die beste Abgrenzbarkeit im Verlauf durch einen hohen Gesamtkontrast zum umliegenden Gewebe mit niedrigem Gefäßsignal, wodurch die peripheren Nerven weniger stark maskiert wurden. Am besten ließen sich die Trigeminusäste (V2 und V3) bei hoher Übereinstimmung der beiden Rater abgrenzen. Wilcoxon matched-pairs two-tailed Test Rater 1 versus Rater 2 (significantly different p<0,05): WATS aNMCNR: N. alveolaris inferior (V3) proximal p=0,76, STIR aNMCNR: N. alveolaris inferior (V3) proximal p=0,33, Die Darstellbarkeit des N. fazialis hängt stark von dem Grad der Verfettung der Glandula parotis ab.

Schlußfolgerungen Bei der Diagnostik von Pathologien im Verlauf peripherer Gesichtsnerven liefern die hochauflösenden WATS und STIR Sequenzen wertvolle Zusatzinformationen sowohl präoperativ bei enger Lagebeziehung von Parotistumoren zum N. fazialis sowie im Rahmen der Diagnostik der idiopathischen Trigeminusneuralgie.

WISS.6 Midsagittale Mittelhirnfläche in der T1-gewichteten cMRT zur Differenzierung zwischen TDP-43-Proteinopathien (ALS) und Tauopathien (PSP)

Autoren Cantré D[1], Koch C[2], Dyrba M[3], Prudlo J[4]

Institute **1** Universitätsmedizin Rostock Institut für Diagnostische und Interventionelle Radiologie, Kinder- und Neuroradiologie, Rostock; **2** Universitätsmedizin Rostock Klinik und Poliklinik für Neurologie, Rostock; **3** Deutsches Zentrum für Neurodegenerative Erkrankungen (DZNE) Rostock/Greifswald; **4** Universitätsmedizin Rostock/Deutsches Zentrum für Neurodegenerative Erkrankungen (DZNE) Klinik und Poliklinik für Neurologie, Rostock

DOI 10.1055/s-0040-1703294

Zielsetzung Die ALS ist eine TDP-43-Proteinopathie, die PSP eine Tauopathie. Beide können mit einer frontotemporalen Demenz assoziiert sein. Bei Überlappungssyndromen mit prominentem oberem Motoneuronsyndrom kann die Vorhersage der zugrundeliegenden Histopathologie nach klinischen Kriterien schwierig bis unmöglich sein [1–2], ist jedoch die Voraussetzung für eine gezielte Therapie. Ziel dieser Untersuchung ist es zu prüfen, ob MRT-Kriterien in Form der midsagittalen Mittelhirnfläche (MHF) und der Mittelhirn/Pons-Ratio (MH/Pons-Ratio) geeignet sind, zwischen den histopathologischen Entitäten zu unterscheiden.

Material und Methoden T1-gewichtete MPRAGE-Sequenzen mit 1 mm isotropen Voxeln (3 Tesla) von insgesamt 179 nach Alter und Geschlecht gematchten Probanden wurden ausgewertet (ALS n=71; PSP n=36; gesunde Kontrollen (HC) n=72). MHF und midsagittale Pons-Fläche wurden von zwei verblindeten Auswertern planimetrisch bestimmt und die MH/Pons-Ratio berechnet [3].

Ergebnisse Der Pearson-Korrelationskoeffizient betrug r=0,98 für die MHF und r=0,96 für die MH/Pons-Ratio. Die mittlere MHF betrug bei den ALS-Patienten 136±21,4 mm2, bei den HC 139±20,2 mm2 und bei den PSP-Patienten 94.3 ±19,2 mm2 (ALS vs. HC p=0,77; ALS vs. PSP p<0,001). Die MH/Pons-Ratio betrug bei den ALS-Patienten 0,246±0,039, bei den HC 0,250±0,036 und bei den PSP-Patienten 0,185±0,034 (ALS vs. HC p=0,67; ALS vs. PSP P<0,001). Die Flächen unter den ROC-Kurven von ALS gegen PSP betrugen 0,935 für die MHF und 0,899 für die MH/Pons-Ratio.

Schlußfolgerungen Die manuellen planimetrischen Messungen erreichen eine hohe Interrater-Reliabilität. Bei ALS-Patienten tritt keine messbare Mittelhirnatrophie auf. MHF und MH/Pons-Ratio sind bei ALS signifikant höher als bei PSP.

Die Messung der MHF ist daher ein geeigneter Surrogatmarker, um TPD-43-Proteinopathien (ALS) von Tauopathien (PSP) zu unterscheiden. Als Einzel-Parameter ist sie in der klinischen Routine einfach zu bestimmen. Die MH/Pons-Ratio ist ebenfalls geeignet, aber aufwendiger zu bestimmen.

WISS.2 Integrierter Workflow zur automatisierten longitudinalen Quantifizierung regionaler Hirnvolumenänderungen

Autoren Caspers J[1], Turowski B[1], Rubbert C[1]
Institut 1 Universitätsklinikum Düsseldorf Institut für Diagnostische und Interventionelle Radiologie, Düsseldorf
DOI 10.1055/s-0040-1703295

Zielsetzung Die Erkennung intraindividueller regionaler Hirnvolumenveränderungen kann wegweisend für die Diagnostik neurodegenerativer Erkrankungen sein. Insbesondere subtile Atrophien entgehen jedoch oft der radiologischen Detektion. Es wird ein Workflow zur automatisierten longitudinalen Quantifizierung regionaler Hirnvolumenänderungen vorgestellt.

Material und Methoden Der Workflow generiert aus zwei strukturellen 3D T1w MRT-Datensätzen eines Patienten zu unterschiedlichen Untersuchungszeitpunkten eine Farbkarte der relativen Hirnvolumenänderung über die Zeit. Hierzu erfolgt eine paarweise Registrierung der T1w Datensätze in SPM12. Das Mittelwertbild aus beiden Datensätzen wird anschließend segmentiert. Die resultierende graue-Substanz Karte wird voxelweise mit der aus der paarweisen Registrierung erhaltenen Differenz der Determinanten der Jacobi-Matrix multipliziert, um die relative Volumenänderung der grauen Substanz pro Jahr zu erhalten. Die so generierte Atrophiekarte wird farbkodiert und mit dem T1-Bild fusioniert.

Ergebnisse Die generierten Farbkarten zeigen die Rate der relativen Hirnvolumenminderung pro Jahr in jedem Voxel grauer Substanz an. Regionen mit erhöhten Atrophieraten werden zuverlässig angezeigt. Der Workflow lässt sich auf einem Server mit direkter PACS-Anbindung zur vollautomatischen Atrophiekarten-Generierung implementieren.

Schlußfolgerungen Eine automatisierte longitudinale Quantifizierung regionaler Hirnatrophie aus MRT-Verlaufsuntersuchungen ist mit dem vorgestellten Workflow möglich. Die Unterstützung des Radiologen bei der Detektion regionaler Hirnvolumenänderungen im zeitlichen Verlauf kann die Diagnostik neurodegenerativer Erkrankungen wesentlich verbessern. Der Workflow wird als Teil von veganbagel als open-source Software frei verfügbar gemacht (https://github.com/BrainImAccs/).

WISS.1 Die Vordere Augenkammer: Eintrittsstelle von Gadolinium in das ZNS?

Autoren Deike-Hofmann K[1], von Lampe P[2], Schlemmer H[3], Bechrakis N[4], Kleinschnitz C[5], Forsting M[2], Radbruch A[2]
Institute 1 Deutsches Krebsforschungszentrum Radiologie, Heidelberg; **2** Uniklinik Essen Radiologie, Essen; **3** DKFZ Radiologie, Heidelberg; **4** Uniklinik Essen Augenheilkunde, Essen; **5** Uniklinik Essen Neurologie, Essen
DOI 10.1055/s-0040-1703296

Zielsetzung Kürzlich wurde der Übertritt von Gadolinium-haltigen Kontrastmittel (GBCA) über die Vordere Augenkammer (VA) in den Liquor cerebrospinalis drei Stunden post injectionem (p.i.) mit Hilfe einer hochsensitiven MRT Sequenz in Erwachsenen nachgewiesen. In dieser Studie wurde untersucht, ob sich der Übertritt eines GBCAs auch unmittelbar post injectionem auf normalen T1-gewichteten MRT Sequenzen in Kindern nachweisen lässt.

Material und Methoden Retrospektiv wurden 200 Orbita-MRT gesunder Augen von Kindern mit Retinoblastom untersucht. Die MRT wurden mit Oberflächenspulen und unter Allgemeinanästhesie durchgeführt. Der Unterschied im Signalintensitätsverhältnis von VA zu Linse (ΔSIR) zwischen nativer und Kontrastmittel-verstärkter T1-Wichtung wurde bestimmt (Dotarem, Guerbet, 0.1 ml/kg Körpergewicht, mittlere p.i. Zeit = 12:24 min).

Ergebnisse Die SIRs nach Kontrastmittelgabe waren signifikant höher als vor Kontrastmittelgabe (mittlere ΔSIR = +0.08, $p < 0.0001$). Visuell konnte in 40 von 200 Augen (20%) ein diskreter Signalintensitätsanstieg ventral der Iris mit einem Maximum im Kammerwinkel beobachtet werden. Darüberhinaus korrelierte das Ausmaß der Signalintensitätssteigerung in der VA hochsignifikant negativ mit dem Alter der Kinder (multivariate Regression mit Adjustierung für die p.i. Zeit, $p < 0.0001$).

Schlußfolgerungen Diese Studie zeigt den Übertritt eines GBCAs in das Kammerwasser gesunder, kindlicher Augen unmittelbar nach der Kontrastmittelgabe. Zusammen mit Studien, die die Drainage von GBCAs aus der VA entlang des Nervus opticus in den präpontinen Liquor nachweisen, bestätigt diese Studie die Hypothese der VA als Eintrittsstelle von GBCAs in das ZNS. Die negative Korrelation zwischen Alter und Ausmaß der Kontrastmittelanreicherung in der VA könnte auf einen Reifungsprozess der Blut-Augenkammer-Schranke oder des Schlemm-Kanals hinweisen. Die Aufenthaltsdauer des Kontrastmittels in der VA und mögliche Sicherheitsbedenken sollten Gegenstand zukünftiger Forschung sein.

WISS.5 Effektivität und Sicherheit von ReoPro® im Rahmen der endovaskularen Behandlung von zerebralen Aneurysmen

Autoren Grams A[1], Grams A[1], Wildauer M[1], Gruber N[1], Gizewski E[1]
Institut 1 Medizinische Universität Innsbruck Universitätsklinik für Neuroradiologie, Innsbruck
DOI 10.1055/s-0040-1703297

Zielsetzung Die intraarterielle Gabe von ReoPro® im Rahmen der endovaskulären Therapie von zerebralen Aneurysmen, ist eine gängige Therapie für periinterventionelle, thrombembolische Komplikationen. Ziel dieser Studie war Vorhandensein und Größe von zerebralen Infarkten sowie die sekundäre Einblutungsrate bei PatientInnen, die ReoPro® bekommen haben, im Vergleich zu PatientInnen, die kein ReoPro® benötigt bzw. bekommen haben, zu untersuchen.

Material und Methoden Es wurden 48 PatientInnen in die ReoPro® und 171 PatientInnen in die nicht-ReoPro® Gruppe eingeschlossen, welche innerhalb 7 Tagen nach der Therapie eine MRT Untersuchung, inklusive DWI Sequenz, bekommen haben. In dieser wurden, falls vorhanden, die Infarktflächen eingezeichnet und addiert. Zusätzlich wurden, in dieser und, falls vorhanden, weiteren Untersuchungen, sekundäre Blutungen erfasst.

Ergebnisse Insgesamt wiesen die PatientInnen, die mit ReoPro® behandelt wurden keine signifikant höheren Infarktflächen auf, als Patienten, die kein ReoPro® benötigt haben. In der ReoPro® Gruppe wiesen 73% der PatientInnen Infarkte auf, diese zu waren 77% punktförmig und zu 23% territorial mit einer Fläche von > 1000 mm2, bei der nicht-ReoPro® Gruppe waren es 67% der PatientInnen mit jeweils 91% und 9%. Nur eine PatientIn (2%) in der ReoPro® Gruppe und 5 PatientInnen (3%) in der nicht-ReoPro® Gruppe erlitten eine sekundäre Nachblutung.

Schlußfolgerungen Die Infarktrate war in der ReoPro® etwas höher, die Infarktflächen jedoch in beiden Gruppen nicht unterschiedlich. Dabei kann angenommen werden, dass ohne Gabe von ReoPro® die thrombembolischen Komplikationen wahrscheinlich zu größeren Infarkten geführt hätten. Die sekundäre Einblutungsrate war etwas niedriger in der ReoPro® Gruppe, im Vergleich zur nicht- ReoPro® Gruppe. Die intraarterielle Therapie mit ReoPro® zur Behandlung thrombembolischer Komplikationen im Rahmen einer endovaskularen Coilocclusion zerebralen Aneurysmen scheint somit eine effektive und sichere Methode zu sein.

WISS.7 Der prädiktive Wert von Atrophie nach klinisch isoliertem Syndrom; Eine prospektive 30-jährige Studie

Autoren Haider L[1], Chung K[2], Birch G[2], Eshaghi A[2], Mangesius S[3], Prados F[2], Carmen C[4], Ciccarelli O[2], Barkhof F[2], Chard D[2]
Institute **1** Medizinische Universität Wien Radiologie, Wien; **2** NMR Research Unit, Queen Square Multiple Sclerosis Centre, University Col-lege London Institute of Neurology, UK London; **3** Department of Neuroradiology, Medical University Innsbruck, AUT Innsbruck; **4** NMR Research Unit, Queen Square Multiple Sclerosis Centre, University Col-lege London Institute of Neurology, UK, London
DOI 10.1055/s-0040-1703298

Zielsetzung Hirnatrophie und die ihr zugrunde liegende Neurodegeneration beginnt früh im Verlauf der Multiplen Sklerose (MS). Die klinische Langzeitrelevanz von früher Atrophie ist jedoch unbekannt. Wir untersuchen die Vorhersagekraft der Hirn Atrophie Raten, gemessen in den ersten 5 Jahren nach klinisch isoliertem Syndromen (KIS) auf die klinisch gemessene Behinderung nach 30 Jahren.

Material und Methoden 132 Personen mit KIS wurden dazu zwischen 1984 und 1987 rekrutiert und jeweils nach 1, 5, 10, 14, 20 und 30 Jahren klinisch untersucht, sowie die Weite des dritten Ventrikels (TVW) und die Weite der Medulla (MEDW) an MRTs gemessen.

Ergebnisse Nach 30 Jahren verblieben 27 KIS, 34 RRMS, 26 SPMS und 16 verstarben vorzeitig an MS (MSRD). Unter den Lebenden betrug die mittlere EDSS für KIS 1 (0-2), 1,5 (1-2) für RRMS und 6 (6-6,5) für SPMS, die sich im Durchschnitt nach 17 Jahren manifestierte. Lineare mixed-effect-Modelle errechnen eine jährliche Atrophie-Rate bei CIS-Patienten von 0,1 mm/a im dritten Ventrikel und 0,01 mm/a in der Medulla. RRMS Patienten zeigen vergleichbare Atrophie-Raten (TVW: 0,11 mm/a, p <0,5; MEDW: 0,02 mm/a, p <0,5). Im Gegensatz dazu haben jene die SPMS entwickelten (TVW: 0,18 mm/a, p <0,0001; MEDW: 0,03 mm/a, p <0,1844) oder für die MS zu ihrem Tod beitrug (TVW: 0,30, p <0,0000; MEDW: 0,09) p <0,0000) höhere Atrophie Raten. Unter Verwendung von logistischer Regressionsanalysen führt eine Verringerung der Medulla um 1 mm innerhalb der ersten 5 Jahre zu einem 6-fachen Anstieg der Wahrscheinlichkeit nach weiteren 25 Jahren an SPMS oder MSRD zu leiden (p <0,013). Gleichermaßen sind höhere Atrophie Raten der Medulla und des Dritten Ventrikels innerhalb der ersten 5 Jahre in linearen Regressionsmodellen prädiktiv für höhere motorische Behinderung und niedrigere kognitive Leistung nach 30 Jahren.

Schlußfolgerungen Hirnatrophie innerhalb der ersten 5 Jahren nach KIS ist prädiktiv für Kognition und Motorik nach 30 Jahren.

WISS.1 Prediction of neurodevelopmental outcome in preterm neonates with cerebral MR spectroscopy and DTI using feed-forward neural networks

Autoren Janjic T[1], Pereverzyev S[2], Hammerl M[3], Neubauer V[3], Lamplmayr L[1], Lerchner H[1], Wallner V[1], Steiger R[1], Kiechl-Kohlendorfer U[3], Zimmermann M[3], Buchheim A[4], Grams A[1], Gizewski E[1]
Institute **1** Medizinische Universität Innsbruck Universitätsklinik für Neuroradiologie, Innsbruck; **2** Medical University of Innsbruck, Innsbruck, Austria Neuroradiologie, Innsbruck; **3** MUI Department of Paediatrics II, Neonatology, Innsbruck; **4** University of Innsbruck Innsbruck
DOI 10.1055/s-0040-1703299

Zielsetzung We aimed to evaluate if proton magnetic resonance spectroscopy (1H-MRS) and diffusion tensor images (DTI) quantified in very preterm infants (VPIs) at term equivalent age (TEA) enhance the predictive role of conventional MRI for their neurodevelopmental outcome (NDO) at the corrected age of 12 months using feed-forward neural-networks (fNNs).

Material und Methoden From 300 VPIs born before 32 completed gestational weeks who received an MRI scan at TEA between September 2013 and December 2017, 173 were excluded due to missing or poor-quality spectroscopy data and/or missing neurodevelopmental tests at 12 months corrected age. The data sets of 127 VPIs were considered for motor and cognitive development, of whom 13 and 7, respectively were categorized as delayed. We evaluated five metabolite ratios and two DTI characteristics, each in six areas of the brain. We performed a feature selection algorithm for receiving a subset of characteristics that were prevalent for the VPIs with developmental delay. To reduce bias by unbalanced classes, only VPIs that shared approximate values of those prevalent characteristics were considered for further calculations. We finally constructed predictors using fNNs.

Ergebnisse Predictors constructed by fNNs achieved a true positive rate of 85.7% and a positive predictive value of 100% for prediction of cognitive developmental delay, and a true positive rate of 76.9 % and a positive predictive value of 90.9 % for prediction of motor developmental delay.

Schlußfolgerungen 1H-MRS and DTI quantified at TEA in VPIs add to the predictive value of conventional MRI for motor and cognitive development at the corrected age of 12 months. The proposed approach applying fNNs is promising for the use in clinical practice for identifying those VPIs that would mostly benefit from early intervention services.

WISS.4 Inverse Korrelation von Läsionen des zentralen und des peripheren Nervensystems bei multipler Sklerose

Autoren Jende J[1], Kurz F[1], Weiler M[2], Wildemann B[2], Heiland S[3], Wick W[2], Bendszus M[1], Kollmer J[1]
Institute **1** Universitätsklinikum Heidelberg Neuroradiologie, Heidelberg; **2** Universitätsklinikum Heidelberg Neurologie, Heidelberg; **3** Universitätsklinikum Heidelberg Neuroradiologie/Experimentelle Neuroradiologie, Heidelberg
DOI 10.1055/s-0040-1703300

Zielsetzung Aktuelle Studien zur MR-Neurografie (MRN) bei der multiplen Sklerose (MS) haben gezeigt, dass eine Beteiligung des peripheren Nervensystems (PNS) bei der multiplen Sklerose vorliegt. Ziel der vorliegenden Studie war es, mögliche Zusammenhänge zwischen Läsionen des zentralen Nervensystems (ZNS) und des peripheren Nervensystem (PNS) zu untersuchen. Hierdurch sollte insbesondere untersucht werden, ob PNS Läsionen bei MS im Sinne einer Wallerschen Degeneration sekundär als Folge von Läsionen des ZNS auftreten.

Material und Methoden 70 Patienten mit relapsing-remitting MS (RRMS) wurden mittels MRN und kompletter ZNS-Bildgebung (Gehirn und Myelon) bei 3 Tesla untersucht. Die ZNS und PNS Läsionen wurden von zwei unabhängigen Neuroradiologen ausgewertet. Die Ergebnisse wurden mit klinischen und elektrophysiologischen Daten korreliert.

Ergebnisse Es zeigte sich eine negative Korrelation von ZNS- und PNS-Läsionen (r=-0.432; p=0.0002). Es konnten keine signifikante Korrelationen von PNS-Läsionen mit elektrophysiologischen Parametern oder demographischen Faktoren wie Alter, BMI oder Erkrankungsdauer nachgewiesen werden. Weiter wurde keine Korrelation mit der aktuellen oder vorangegangenen MS-spezifischen medikamentösen Therapie (Disease Modifying Therapy, DMT) gefunden.

Schlußfolgerungen Die Ergebnisse legen Nahe, dass die Beteiligung des PNS bei der RRMS nicht als sekundäre Folge der ZNS-Schädigung auftritt. Es scheint stattdessen denkbar, dass Läsionen des ZNS und denen des PNS unterschiedliche immunologische Prozesse zugrunde liegen, die in longitudinalen Studien weiter untersucht werden sollten.

WISS.3 Troponin T als Indikator für die Schädigung peripherer Nerven bei Diabetes Typ 2

Autoren Jende J[1], Kopf S[2], Kender Z[2], Hahn A[1], Morgenstern J[3], Nawroth P[2], Bendszus M[1], Kurz F[1]

Institute 1 Universitätsklinikum Heidelberg Neuroradiologie, Heidelberg; 2 Universitätsklinikum Heidelberg Innere Medizin I/ Endokrinologie, Heidelberg; 3 Universitätsklinikum Heidelberg Laboratoriumsmedizin, Heidelberg

DOI 10.1055/s-0040-1703301

Zielsetzung Die Ursachen und pathophysiologischen Grundlagen der diabetogenen Polyneuropathie (DPN), einer der häufigsten und schwerwiegendsten Komplikationen des Diabetes mellitus, sind nach wie vor nur unzureichend verstanden. Aktuelle klinische Studien kamen zu dem Ergebnis, das Troponin T (hsTNT) einen potentiellen Indikator für mikroangiopathische Veränderungen bei Diabetes Typ 2 darstellt. Ziel dieser Studie war es, potentielle Korrelationen zwischen hsTNT und der fraktionalen Anisotropie (FA) peripherer Nerven bei Patienten mit Diabetes Typ 2 aufzuzeigen.

Material und Methoden 51 Patienten mit Diabetes Typ 2 (23 mit diabetogener Polyneuropathie, 28 ohne Neuropathie) wurden mittels MR-Neurografie (MRN) bei 3 Tesla mittels T2-gewichteter und diffusionsgewichteter Sequenzen untersucht. Die Berechnung der FA des Nervus ischiadicus erfolgte mittels eines halbautomatisierten Verfahrens unter Nutzung der FDA-zugelassenen Software Nordic BRAINEX. Die Ergebnisse wurden mit klinischen, elektrophysiologischen und serologischen Daten korreliert.

Ergebnisse HsTNT (in pg/ml) zeigte eine negative Korrelation mit der FA (r=-0.52;p<0.001) mit einer stärkeren Ausprägung bei Patienten mit DPN (r=-0.66; p<0.001). Weiter zeigten sich negative Korrelationen mit den Nervenleitgeschwindigkeiten (NLGs) der Nervi suralis (r=-0.65;p<0.001), tibialis (r=-0.44; p=0.002) und peroneus (r=-0.42;p=0.003). Die FA korrelierte positiv mit den NLGs der Nervi suralis (r=0.45; p=0.032), tibialis (r0.37; p=0.011) und peroneus (r=0.48; p<0.001).

Schlußfolgerungen Die Ergebnisse dieser Studie legen nahe, dass hsTNT und die FA potentielle Biomarker für die Strukturelle Integrität bei Patienten mit DPN bei Diabetes Typ 2 darstellen. Weiterhin wird die Annahme unterstützt, dass mikroangiopathischen Veränderungen eine wichtige Rolle bei der Entstehung der DPN bei Diabetes Typ 2 zukommt.

WISS.8 Klinische und radiologische Unterschiede von Patienten mit verschiedenen hämorrhagisierenden Mikroangiopathien

Autoren Jensen-Kondering U[1], Weiler C[2], Langguth P[1], Kuhlenbäumer G[2], Jansen O[1], Margraf N[2]

Institute 1 UKSH, Campus Kiel Klinik für Radiologie und Neuroradiologie, Kiel; 2 Klinik für Neurologie UKSH, Campus Kiel, Kiel

DOI 10.1055/s-0040-1703302

Zielsetzung Die cerebrale Amyloidangiopathie (CAA) ist gekennzeichnet durch kortexnahe Mikroblutungen, kortikale Siderosen und lobäre intracranielle Blutungen (ICB). Die Diagnose erfolgt anhand der modifizierten Boston Kriterien (Linn et al. 2010). Differentialdiagnostisch muss eine hypertensive Encephalopathie (HTE) abgegrenzt werden, bei der es zu Mikroblutungen in tief gelegenen Hirnabschnitten kommt. Weiterhin gibt es eine Mischform (mixed location hemorrhage, MLH), bei der Merkmale beider Erkrankungen zu finden sind (Pasi et al., 2018). In dieser Arbeit sollen klinische und radiologische Merkmale dieser beiden Erkrankungen (CAA und MLH) vor dem Auftreten einer ICB verglichen werden.

Material und Methoden Retrospektive Identifizierung von Patienten mit CAA (mindestens „wahrscheinlich" nach den modifizierten Boston Kriterien) und Patienten mit MLH ohne vorausgegangene ICB. Erfassung multipler klinischer und radiologischer Parameter. Berechnung der absoluten und relativen Häufigkeiten dieser Parameter und Gruppenvergleiche. Das Signifikanzniveau wurde auf p<0.05 festgelegt.

Ergebnisse Es konnten insgesamt 97 Patienten (CAA=52, MLH=45) eingeschlossen werden. Hinsichtlich folgender Parameter ergab sich ein signifikanter Unterschied: Lakunen (50% vs 73%, n=26/33, p=0.018), superfizielle kortikale Siderose (20% vs 4%, n=10/2, p=0.027). Alle anderen Vergleiche waren nicht signifikant (p>0.05). Hinsichtlich folgender Parameter ergab sich ein allerdings ein Trend (p<0.10): Arterielle Hypertension (67% vs 89%, n=39/40, p=0.071), >10 Mikroblutungen (52% vs 33%, n=27/15, p=0.065) und Alter (78 ± 8 vs 74 ± 9 Jahre, p=0.036).

Schlußfolgerungen Schon bevor Patienten mit CAA oder MLH eine ICB erleiden, unterscheiden sich diese beiden Patientengruppen. Unklar bleibt, ob es sich bei der MLH um eine ausgeprägte Form der HTE handelt, oder ob ein Mischbild aus CAA und HTE vorliegt. Dies muss in der Risikoabschätzung bei einer notwendigen Antikoagulation berücksichtigt werden.

WISS.6 Evaluation verschiedener Diffusionsmodelle für die Differenzierung von peripheren Nerventumoren mit Neurofibromatose Typ 1

Autoren Kaul M[1], Well L[1], Mautner V[2], Adam G[1], Salamon J[1]

Institute 1 Universitätsklinikum Hamburg-Eppendorf Klinik und Poliklinik für Diagnostische und Interventionelle Radiologie und Nuklearmedizin, Hamburg; 2 Universitätsklinikum Hamburg-Eppendorf Klinik und Poliklinik für Neurologie, Hamburg

DOI 10.1055/s-0040-1703303

Zielsetzung Die diffusionsgewichtete Bildgebung (DWI) erlaubt die sensitive und spezifische Differenzierung von peripheren Nerventumoren (PNST) mit NF1. Es wurden verschiedene Diffusionsmodelle bezüglich ihrer Fähigkeit signifikante Unterschiede zu ermitteln und hinsichtlich ihrer numerischen Stabilität zu untersucht.

Material und Methoden Es wurden 44 benigne und 16 maligne PNST in 29 Patienten mit einer DWI Sequenz mit den b-Werten 0,10,20,30,50,70,100,300,400,600,800s/mm^2 bei 3T untersucht. Die Tumoren wurden manuell umrandet und die folgende Modelle wurden an die Signalverläufe gefittet: ADC, IVIM, Kurtosis, stretched-Exponential, Gamma, und truncated-Gaussian. Um signifikante Unterschiede zwischen benignen und malignen PNST zu untersuchen, wurden Mann Whitney U-Tests angewendet. Die Informationskriteria AIC und BIC sowie die R^2-Werte wurden verglichen. Numerische Stabilität wurde anhand der analysierbaren Pixel normiert durch die Tumorgrößen beurteilt.

Ergebnisse Die konventionelle Berechnung von ADC-Bildern durch das Fitten mit b-Werten (0 and >100s/mm^2) ist numerisch robuster als die komplexeren Modelle, welche zusätzliche Parameter auf Kosten von größeren Varianzen und einer geringeren numerischen Stabilität ermitteln. Die geringeren AIC und BIC Werte des ADC Modells belegen dies. Generell zeigen gutartige Tumore größere R^2-Werte und die normierten analysierbaren Flächen waren größer. Die AIC and BIC unterschieden sich nicht hier wesentlich. Die Gamma Verteilung und das stretched-Exponential Modell im Besonderen sind hinsichtlich der Robustheit ähnlich perfomant wie das ADC-Modell, bieten aber weitere Parameter.

Schlußfolgerungen Alle Modelle können maligne und benigne PNST differenzieren. Die Abbildung von ADC-Werten ist die solideste. Nichtsdestotrotz stellt die Analyse mittels der komplexeren Modelle, insbesondere des stretched-Exponential Modells, eine Alternative dar. Sie bieten zusätzliche Parameter, die ebenfalls für eine Differentzierung eingesetzt werden können.

WISS.5 Outcome-Prädiktion für Patienten mit Schlaganfällen der hinteren Zirkulation durch KI-basierte Analyse quantitativer Bildmarker

Autoren Kniep H[1], Sporns P[2], Broocks G[3], Kemmling A[4], Nawabi J[5], Elsayed S[6], Fiehler J[6], Hanning U[6]

Institute 1 Universitätsklinikum Hamburg-Eppendorf Klinik und Poliklinik für Neuroradiologische Diagnostik und Intervention , Hamburg; 2 Universitätsklinikum Münster Institut für Klinische Radiologie , Münster; 3 Universitätsklinikum Hamburg Eppendorf Klinik und Poliklinik für Neuroradiologische Diagnostik und Intervention, Hamburg; 4 Westpfalz-Klinikum Kaiserslautern Klinik für Neuroradiologie, Kaiserslautern; 5 Charité – Universitätsmedizin Berlin Klinik für Radiologie, Berlin; 6 Universitätsklinikum Hamburg Eppendorf Klinik und Poliklinik für Neuroradiologische Diagnostik und Intervention, Hamburg

DOI 10.1055/s-0040-1703304

Zielsetzung Schlaganfälle im vertebrobasilären Stromgebiet sind mit einem hohen Risiko für schlechtes Outcome assoziiert. Durch frühzeitige Triage entsprechend dem erwarteten funktionellen Ergebnis können Behandlungsstrategien optimiert und die allgemeine Patientenversorgung verbessert werden. Bisherige Methoden zur Prädiktion des Outcome beruhen auf konventioneller visueller Analyse mit hoher inter-Rater Variabilität und geringer Standardisierung. Die vorliegende Studie untersucht das Potenzial einer künstliche Intelligenz-basierten Prädiktion des funktionellen Outcomes unter Verwendung von high-end Bildmarkern aus nativen CCTs.

Material und Methoden Die Analyse umfasst native CCTs von 69 Patienten (54% weiblich, Durchschnittsalter 69 Jahre) mit akutem Schlaganfall der posterioren Zirkulation. Der durchschnittliche modified Rankin Scale (mRS) Wert nach 90 Tagen beträgt 4,9. Gutes funktionelles Outcome wurde als mRS ≤ 3 definiert (17/69 Patienten). 9632 Regionen-spezifische Bildmarker wurden aus den akuten CCTs extrahiert und durch Random Forest Algorithmen mit 5-facher Kreuzvalidierung ausgewertet. Für die Validierung wurden die 100 wichtigsten Merkmale (Gini-Impurity) für jeden Trainingsdatensatz ermittelt und im jeweiligen Validierungslauf verwendet.

Ergebnisse Die ROC AUC der Validierungssets für die Prädiktion eines guten funktionellen Outcome beträgt 0,88 (95% Konfidenzintervall [0,80; 0,94]). Spezifitäten und Sensitivitäten von 80% werden erreicht. Gini-Impurity Metriken zeigen, dass Bildmarker der Regionen Mesencephalon und Arteria Cerebri Posterior den höchsten prädiktiven Wert aufweisen.

Schlußfolgerungen Eine KI-basierte Auswertung quantitativer high-end Bildmarker aus nativen CCT Scans erzielt eine hohe prädiktive Genauigkeit für die Vorhersage des funktionellen Outcome bei Patienten mit Schlaganfall in der hinteren Zirkulation. Weiterhin können KI-gestützte Analysen von Regionen-spezifischen Bildmetriken dazu beitragen, bildgebungsbezogene Determinanten einer guten Prognose besser zu verstehen.

WISS.5 Wie akkurat misst die Diffusions Tensor Bildgebung im peripheren Nervensystem? Eine Studie zur Quantifizierung der Interreader- und Test-Retest-Reliabilität

Autoren Kronlage M[1], Preisner F[2], Bäumer P[3], Wehrstein M[4], Friedmann-Bette B[4], Hackbusch M[5], Heiland S[2], Bendszus M[1]

Institute 1 Universitätsklinikum Heidelberg Neuroradiologie, Heidelberg; 2 Universitätsklinikum Heidelberg Abteilung für Neuroradiologie, Heidelberg; 3 Dia.log Altötting; 4 Universitätsklinikum Heidelberg Abteilung für Sportmedizin, Heidelberg; 5 Institut für medizinische Biometrie und Informatik Heidelberg

DOI 10.1055/s-0040-1703305

Zielsetzung Die Diffusions Tensor Bildgebung (DTI) gewinnt zunehmende Bedeutung in der Untersuchung des peripheren Nervensystems. Insbesondere für die Interpretation von DTI Parametern als mögliche Verlaufsmarker peripherer Neuropathien ist die Kenntnis der Messgenauigkeit der Technik unverzichtbar. Ziel dieser Studie war es, die Interreader- und Test-Retest-Reliabilität der DTI im peripheren Nervensystem unter möglichst optimalen Untersuchungsbedingungen zu quantifizieren.

Material und Methoden 27 gesunde Probanden wurden jeweils drei Mal mittels eines standardisierten Protokolls untersucht, das eine T2-gewichtete turbo spin-echo sowie eine single-shot DTI Sequenz über den Nervus ischiadicus der dominanten unteren Extremität beinhaltete. Die DTI Parameter fraktionale Anisotropie (FA), mittlere Diffusivität (MD), axiale Diffusivität (AD) und radiale Diffusivität (RD) wurden nach manueller Segmentierung durch zwei unabhängige Reader erhoben. Der Intraklassen-Korrelationskoeffizient (ICC) und der Standardmessfehler (SEM) wurden für alle DTI-Parameter berechnet als Maße der Interreader und Test-Retest-Reliabilität.

Ergebnisse Der SEM für die FA betrug 0.02 (Interreader- und Test-Retest-Reliabilität). Der SEM für MD, RD und AD maß zwischen 46.2 x 10-6 mm2/s und 70.1 x 10-6 mm2/s (Interreader-Reliabilität) bzw. 45.9 x 10-6 mm2/s und 70.1 x 10-6 mm2/s (Test-Retest-Reliabilität). Die ICCs der Interreader-Reliabilität betrugen zwischen 0.81 und 0.92, die der Test-Retest-Reliabilität zwischen 0.76 und 0.91.

Schlußfolgerungen Die DTI des Nervus ischiadicus ist reliabel und reproduzierbar. Die hier erhobenen Maße quantifizieren die Meßgenauigkeit und können orientierend herangezogen werden, wenn quantitative DTI Parameter des peripheren Nervensystems erhoben und interpretiert werden.

wiss.1 Klinische Evaluation automatischer Deep Learning basierter Meningeomsegmentierungen in multiparametrischen MRT Bilddaten

Autoren Laukamp K[1], Pennig L[1], Thiele F[1], Reimer R[1], Goertz L[2], Shakirin G[1], Timmer M[1], Perkuhn M[1], Borggrefe J[1]

Institute 1 Uniklinik Köln Institute for Diagnostic and Interventional Radiology, Köln; 2 Uniklinik Köln Institute for Neurosurgery, Köln

DOI 10.1055/s-0040-1703306

Zielsetzung Die Segmentierung von Meningeomen ist relevant für die Primärdiagnostik, Resektionsplanung und Verlaufskontrolle. Insbesondere die Detektion von Tumorwachstum ist verglichen mit klassischen Diametermethoden durch eine Volumenanalyse sensitiver. Im Rahmen dieser Studie haben wir ein Deep Learning Model (DLM) zur voll automatischen Segmentierung von Meningeomen anhand multiparametrischer multizentrischer MRT-Datensätze aus der klinischen Routine trainiert und an einer unabhängigen Kohorte evaluiert.

Material und Methoden 125 MRT-Datensätze (T1-/T2-gewichtet, T1-gewichtet mit Kontrastmittel [T1CE], FLAIR) von histologisch gesicherten Meningeomen wurden in die Studie eingeschlossen. Das DLM wurde anhand von manuellen Segmentierungen von 70 Meningeomen, erstellt von zwei unabhängigen Radiologen, trainiert (Trainingsgruppe) und an weiteren 55 Meningeomen (Testkohorte) evaluiert. Die Ground Truth Segmentierung in der Testkohorte wurde von zwei weiteren Radiologen im Konsensus erstellt. Die segmentierten Tumorvolumen waren der Kontrastmittel-anreichernde Tumor in T1CE und das gesamte Tumorvolumen (Zusammenschluss der Tumorvolumen in FLAIR [inklusive Ödem] und T1CE). Das DLM basiert auf der DeepMEDIC-Architektur und beinhaltet ein 3D-convolutional-neural-network für die Segmentierung. Dice-Koeffizienten wurden zur Evaluierung der Übereinstimmung der manuellen und automatischen Segmentierungen berechnet.

Ergebnisse In der unabhängigen Testkohorte korrelierten automatische und manuelle Segmentierungen sehr gut: Dice-Koeffizienten von 0.91±0.08 für Kontrastmittel-anreichernden Tumor in T1CE und 0.82±0.12 für das gesamte Tumorvolumen. In der Trainingsgruppe lagen die Interreader-Variabilitäten bei 0.92±0.07 für Kontrastmittel-anreichernden Tumor und 0.88±0.05 für das gesamte Tumorvolumen.

Schlußfolgerungen Das DLM ermöglicht eine verlässliche voll automatische Segmentierung von Meningeomen, wobei die Genauigkeit des DLM mit

manuellen Segmentierungen und entsprechenden Interreader-Variabilitäten vergleichbar ist.

WISS.4 MRT-Verlaufsbeurteilung des Astrozytoms: automatisierte Co-Registrierung und Farbkodierung von FLAIR-Sequenzen verbessern diagnostische Genauigkeit

Autoren Lennartz S[1], Zopfs D[1], Nobis A[1], Paquet S[1], Hoyer U[1], Zäske C[1], Kabbasch C[1], Galldiks N[2], Borggrefe J[1]

Institute **1** Universitätsklinikum Köln Institut für Diagnostische und Interventionelle Radiologie, Köln; **2** Universitätsklinikum Köln Klinik und Poliklinik für Neurologie, Köln

DOI 10.1055/s-0040-1703307

Zielsetzung Ziel der Studie war es zu untersuchen, ob die MRT-Verlaufsbeurteilung des Astrozytoms durch automatisierte, farbkodierte Co-Registrierung (AC) hinsichtlich diagnostischer Genauigkeit, Sicherheit und Beurteilungszeit im Vergleich zur konventionellen Verlaufsbeurteilung (KV) verbessert werden kann.

Material und Methoden 47 MRT-Untersuchungspaare von 41 Patienten mit neuropathologisch gesichertem Astrozytom wurden retrospektiv eingeschlossen, von denen 23 einen Krankheitsprogress mit zunehmenden FLAIR-Signalveränderungen und 24 einen stabilen Krankheitsverlauf aufwiesen. Drei verblindete Radiologen verglichen axiale FLAIR-Sequenzen der Folgeuntersuchungen zunächst mittels konventioneller Befundung im PACS sowie nach 6 Wochen Latenzzeit mittels AC. Hierbei wurden die Diagnose (Progress/Stable disease) sowie die diagnostische Sicherheit auf einer 5-Punkt-Likert-Skala erfasst. Die benötigte Beurteilungszeit wurde von einem unabhängigen Beobachter erfasst.

Ergebnisse Bei der Verwendung von AC wurden eine signifikant höhere Sensitivität/diagnostische Genauigkeit erzielt als bei der konventionellen Verlaufsbeurteilung (AC: 0,86/0,84; KV: 0,75/0,73;$p<0,05$). Auch die Spezifität war bei der Verwendung von AC höher, jedoch ohne statistische Signifikanz (0,83 vs. 0,71;$p=0,08$). Für Krankheitsprogresse mit nur geringer Größenzunahme der FLAIR-Signalveränderungen war die Steigerung der Sensitivität bei der Verwendung von AC am höchsten (AC:0.78,CR:0.58;$p<0.05$), während sie bei eindeutigen Krankheitsprogressionen in beiden Ansätzen vergleichbar war (AC: 0.94, CR:0.92; $p=1$). Die Beurteilungszeit lag unter Berücksichtigung der Ladezeit für die AC-Software auf einem vergleichbaren Niveau (AC: 38,1±16,8s,KV: 36,0 ±18,9;$p=0,25$).

Schlußfolgerungen AC verbessert die vergleichende Visualisierung von FLAIR-Sequenzen bei der Verlaufsbeurteilung des Astrozytoms. Dies erlaubt eine höhere Sensitivität und diagnostische Genauigkeit bei der Beurteilung nicht kontrastmittelaufnehmender Tumoranteile, insbesondere bei subtilen Krankheitsprogressionen.

WISS.2 Nicht-invasive Bildgebung von peripheren Neuropathien: Ein multiparametrisches MRT-Protokoll ermöglicht die Subklassifizierung verschiedener Formen

Autoren Lichtenstein T[1], Sprenger A[2], Weiss K[3], Maintz D[1], Lehmann H[4], Henning T[5]

Institute **1** Uniklinik Köln Institut für Diagnostische und Interventionelle Radiologie, Köln; **2** Uniklinik Köln Klinik und Poliklinik für Neurologie, Köln; **3** MRI Research Philips Healthcare, Hamburg; **4** Klinik und Poliklinik für Neurologie Uniklinik Köln, Köln; **5** Brüderkrankenhaus Trier Zentrum für Radiologie, Neuroradiologie, Sonografie und Nuklearmedizin, Trier

DOI 10.1055/s-0040-1703308

Zielsetzung DTI und Multiecho-Dixon (MED) stellen mögliche, benötigte, nicht-invasive Biomarker zur Diagnosesicherung und Verlaufskontrolle bei entzündlichen und degenerativen Neuropathien dar. Während die DTI, insb. die fraktionelle Anisotropie (FA) die Nervenfaserintegrität direkt bewertet, ermöglicht die MED mittels Quantifizierung der intramuskulären Protonendichte-Fettfraktion (PDFF), eine Beurteilung neurogener Muskelatrophie als indirekten Surrogatparameter für Nervenschäden. Es ist derzeit nicht bekannt, inwieweit differente (d.h. sensorische und motorische) Fasermodalitäten die FA unterschiedlich beeinflussen. Ziel dieser Studie war es, Veränderungen bei der amyotrophen Lateralsklerose (ALS), einer prototypischen Motoneuron-Krankheit, und bei der chronisch inflammatorischen demyelinisierenden Polyneuropathie (CIDP), die oft mit einem sensorischen Faserverlust verbunden ist, zu vergleichen.

Material und Methoden 25 Patienten mit klinisch und elektrophysiologisch diagnostizierter ALS (n=14) und CIDP (n=11) sowie 25 gesunde, nach Geschlecht, Alter und Körpergewicht angepassten Kontrollen (GK) wurden prospektiv in die Studie eingeschlossen. Von diesen wurde der N. ischiadicus mittels FA und die Mm. quadriceps (MQF) und biceps femoris (MBF) mittels PDFF untersucht.

Ergebnisse In Bezug auf die FA-Werte zeigten sich signifikante Unterschiede zwischen allen Gruppen (ALS/CIDP/GK: 0,40/0,34/0,44; alle $p\leq0,05$). Die Fettfraktionen beider Muskeln wiesen signifikante Unterschiede zwischen ALS und GK bzw. CIDP und GK (ALS/CIDP vs. GK für MBF: 6,3%/8,7% vs. 4,6%, beide $p\leq0,05$; für MQF: 5,1%/5,4% vs. 2,7%; $p>0,05/p\leq0,05$) auf. Zwischen ALS und CIDP konnte in Bezug auf die PDFF kein signifikanter Unterschied festgestellt werden ($p>0,05$).

Schlußfolgerungen DTI-FA und PDFF können proximale Nervenschäden und Muskelatrophie bei ALS- und CIDP-Patienten im Vergleich zu GK detektieren. Insbesondere die FA scheint eine Unterscheidung zwischen Neuropathien zu ermöglichen, bei denen verschiedene Fasermodalitäten betroffen sind (CIDP, ALS).

WISS.4 Einfluss der direkten Aspiration auf die Rekanalisationsrate und Embolierate: 6F ADAPT allein vs 5F ADAPT mit Ballon-Führungskatheter in einem M1-Verschlussmodell

Autoren Madjidyar J[1], Nerkada L[1], Larsen N[1], Hensler J[1], Wodarg F[1], Jansen O[1]

Institut **1** Universitätsklinikum Schleswig-Holstein, Campus Kiel Klinik für Radiologie und Neuroradiologie, Kiel

DOI 10.1055/s-0040-1703309

Zielsetzung In dieser experimentellen Studie wurde ADAPT (a direct aspiration first pass technique) via 6F-Katheter mit ADAPT via 5F-Katheter und zusätzlichem BGC (Ballon-Führungskatheter) in einem M1-Verschlussmodell verglichen, um den effektiveren Aufbau zu finden. Beide Methoden sind in der Behandlung des akuten Schlaganfalls etabliert.

Material und Methoden Weiße und rote Thrombi sind im Mediahauptstamm eines transparenten Silikonmodells positioniert worden. Physiologische hämodynamische Bedingungen sind mit einer Pumpe hergestellt worden. Die Thrombektomie wurde mittels 1) SOFIA 6F und Neuron Max Schleuse und 2) SOFIA 5F und 8F FlowGate BGC unter maschineller Aspiration durchgeführt. Primäre Endpunkte waren die Rekanalisationsrate im ersten Manöver und die Anzahl von distalen Embolien und Embolien in neue Territorien.

Ergebnisse Es wurden jeweils 10 Versuche pro Thrombektomietechnik und Thrombusmodell durchgeführt. Mittels 6F ADAPT sind 80% der roten und 90% der weißen Thromben vollstzändig mit dem ersten Manöver entfernt worden. Distale Embolien traten in 20% der Versuche in weißen Thromben auf (10% in roten Thromben). Mittels 5F ADAPT in Kombination mit dem BGC konnten 90% der roten Thromben und 100% der weißen Thromben mit dem ersten Manöver entfernt werden. Distale Embolien traten mit beiden Thromben in 10% der Versuche auf. In 85% der Versuche war der 5F-Katheter durch den Thrombus verstopft und musste in den BGC zurückgezogen werden. Es traten mit beiden Methoden keine Embolien in neue Territorien auf.

Schlußfolgerungen In dieser Studie konnte zwei Methoden der mechanischen Thrombektomie unter Standardbedingungen verglichen werden. Der kleinere Durchmesser der 5F-Katheters ist durch den Einsatz des BGC mehr als nur

kompensiert worden. Der Flussarrest und die Flussumkehr durch den BGC waren im Einklang mit der aktuellen Literatur hocheffektiv. Statistisch waren die Unterschiede nicht signifikant. Beide Methoden zeigten eine sehr hohe Rekanalisationsrate.

WISS.2 MR-planimetrische Messungen zur Diagnose und Prognose von Multipler Sklerose

Autoren Mangesius S[1], Mangesius S[2], Jr. Pereverzyev S[3], Lamplmayr L[4], Lenhart L[2], Haider L[5], Bsteh G[6], Wurth S[7], Deisenhammer F[8], Gizewski E[9]
Institute **1** Medizinische Universität Innsbruck Univ.-Klinik für Radiologie, Innsbruck; **2** Medizinische Universität Innsbruck Universitätsklinik für Neuroradiologie, Innsbruck, Österreich; **3** Medizinische Universität Innsbruck Neuroimaging Core Facility, Innsbruck, Österreich; **4** Medizinische Universität Innsbruck Neuroimaging Core Facility, Innsbruck, Österreich; **5** Medizinische Universität Wien Department of Biomedical Imaging and Image Guided Therapy, Wien, Österreich; **6** Medizinische Universität Innsbruck Universitätsklinik für Neurologie, Innsbruck, Wien; **7** Medizinische Universität Innsbruck Universitätsklinik für Neurologie, Innsbruck, Österreich; **8** Medizinische Universität Innsbruck Universitätsklinik für Neurologie, Innsburck, Österreich; **9** Medizinische Universität Innsbruck Universitätsklinik für Nueroradiologie, Innsbruck, Österreich
DOI 10.1055/s-0040-1703310

Zielsetzung Die Veränderung des Gehirnvolumens wurde als MR-basierter Prädiktor für Behinderung bei Multipler Sklerose (MS) vorgeschlagen. Volumenmessungen werden jedoch nicht routinemäßig durchgeführt, da es bisher keine anerkannte Methode zur klinischen Anwendung gibt. Das Hauptziel dieser Pilotstudie war zu untersuchen, ob einfach anwendbare planimetrische Messungen, die für verschiedene neurologische Krankheitsentitäten empfohlen wurden, die technisch komplexeren volumetrischen Messungen bei PatienteInnen mit MS vorhersagen können.

Material und Methoden Mit Neuronalen Netzen (NNs) wurden volumetrische Messgrößen (Graue Substanz [GM], Weiße Substanz [WM], Liquor [CSF]) mit planimetrischen Messgrößen prognostiziert. Die planimetrischen Eingangsvariablen von 10 MS-PatientInnen wurden unter Verwendung des Spearman-Korrelationskoeffizienten (SC) vorgewählt.

Ergebnisse Planimetrische Parameter, die eine hohe Korrelation mit volumetrischen Parametern ergeben, sind: GM mit Frontokzipitaldurchmesser (FOD) (SC = 0,98), Mittelhirndurchmesser (Md) (SC = 0,92), Ponsfläche (PA) (SC = 0,98), Mittelhirn-zu-Pons-Durchmesser-Ratio (SC = 0,90); WM mit transversalem Schädeldurchmesser (SC = 0,89), FOD (SC = 0,93), Md (SC = 0,85), PA (SC = 0,95); Liquor mit nicht-alignierter Breite des dritten Ventrikels (SC = 0,82), vorderem Segment von Corpus callosum/Genu (SC = -0,83), Corpus callosum-Index (CCI) (SC = -0,83), regionaler vorderer CCI (SC = -0,92). Die erstellten NNs prognostizierten das Volumen von GM, WM und CSF mit Fehlern unter 11% für GM, 5% für WM und 15% für CSF.

Schlußfolgerungen Trotz der geringen Fallzahl beobachteten wir hohe Korrelationen zwischen planimetrischen und volumetrischen MR-Messungen und konnten NNs mit geringen Vorhersagefehlern konstruieren. Größere Patientenkohorten mit Trainings- und Testkohorte werden ermöglichen die MR-Planimetrie als einfach anzuwendenden und robusten bildgebenden Biomarker zur Bewertung des Hirn/Liquor-Volumens bei PatientInnen mit MS mit ähnlicher Genauigkeit zur Volumetrie zu untersuchen.

wiss.2 Charakterisierung von Hirnläsionen - Vergleich einer neuen Deep Learning basierter Software-Lösung mit akademischen Standardlösungen

Autoren Mann P[1], Ziener C[2], Meissner J[1], Fritz T[1], Opalka J[1], Michaely H[3], Lemke A[1]
Institute **1** mediaire GmbH Berlin; **2** Deutsches Krebsforschungszentrum Heidelberg; **3** MVZ Radiologie Karlsruhe Karlsruhe
DOI 10.1055/s-0040-1703311

Zielsetzung Vergleich eines neuen Deep Learning (DL) Algorithmus mit SPM für die Anwendung bei Multipler Sklerose (MS).

Material und Methoden In dieser Studie wurden Läsionen der weißen Hirnsubstanz mit drei verschiedenen Algorithmen charakterisiert: SPM-Software-Toolboxen ((i) LST und (ii) SLS) und (iii) unsere neue DL-basierte Softwarelösung mdbrain. Während (i) und (ii) in der wissenschaftlichen Gemeinschaft zur Erkennung und Quantifizierung von MS-Läsionen bereits weit verbreitet sind, ist (iii) ein neuer Algorithmus mit einer U-Net-Architektur, der vollständig in 3D funktioniert. Dieser wurde mit 77 Ground Truth (GT) Masken mittels Augmentation trainiert und an 21 Datensätzen validiert. Alle Algorithmen wurden auf dem LITMS-Datensatz getestet (nicht Teil der Trainingsdaten von (iii)), der Patienten mit bestätigter MS-Diagnose beinhaltet. Die einzelnen Läsionen (Läsionslast: 0,34-52,45 ml) wurde von 3 unabhängigen Experten auf Basis von 3D-T1w und 3D-T2-Flair Bildern segmentiert. Die Performance wurde mit dem F1-Wert für die Erkennung von Läsionen und dem Dice-Score für die Segmentierung validiert.

Ergebnisse Für die Erkennung von Läsionen zeigte mdbrain einen signifikant höheren mittleren F1-Wert von 0,60±0,08 im Vergleich zu 0,35±0,12/0,36 ±0,12 für (i)/(ii). Auch in Bezug auf die Übereinstimmung der Segmentierung im Vergleich zur GT wurde ein besserer mittlerer Dice-Score von 0,61±0,17 im Vergleich zu 0,51±0,20/0,51±0,21 mit SPM erreicht. Alle Ergebnisse sind unabhängig von der berechneten Läsionslast.

Schlußfolgerungen Im Vergleich zu SPM zeigt mdbrain sowohl bei der Segmentierung als auch bei der Erkennung von Läsionen bessere Ergebnisse, unabhängig von der tatsächlichen Läsionslast. Dies spiegelt sich in den verbesserten Mittelwerten und einer geringeren Standardabweichung wider. Unter Berücksichtigung der kürzeren Auswertungszeit (~10sek vs. ~4min) und des im Vergleich zu SPM vollautomatischen Auswertungsworkflows ist unser neuer DL Algorithmus ein wertvolles Werkzeug für den täglichen Einsatz bei der MS-Diagnostik.

WISS.4 Outcome Prediction of Acute Intracranial Hemorrhage based on Computed Tomography: Comparison of Conventional Semantic Assessments and AI-backed Evaluation of High-end Image Features

Autoren Nawabi J[1], Kniep H[2], Elsayed S[3], Sporns P[4], Schlunk F[5], Thomalla G[6], Fiehler J[7], Hanning U[7]
Institute **1** Charité Universitätsmedizin Institut für Radiologie und Kinderradiologie, Berlin; **2** Universitätsklinikum Hamburg-Eppendorf Diagnostische und Interventionelle Neuroradiologie, Hamburg; **3** Universitätsklinikum Hamburg-Eppendorf Diagnostische und Interventionelle Neuroradiologie, Hamburg; **4** Uniklinikum Münster Radiologie, Münster; **5** Charité Universitätsmedizin Institut für Neuroradiologie, Berlin; **6** Universitätsmedizin Hamburg-Eppendorf Neurologie, Hamburg; **7** Universitätsklinikum Hamburg-Eppendorf Diagnostische und interventionelle Neuroradiologie, Hamburg
DOI 10.1055/s-0040-1703312

Zielsetzung Intracranial hemorrhage (ICH) requires prompt diagnosis and treatment to optimize patient outcomes. We hypothesized that imaging-based machine learning algorithms can automatically analyze non-contrast computed tomography scans (NECT) and predict clinical outcome of ICH patients with higher discriminatory power than conventional assessments of clinical data and imaging markers.

Material und Methoden 312 NECTs with acute spontaneous ICH between 2014–2019 were retrospectively analyzed from the database at a tertiary university hospital. Clinical patient outcome (modified Ranking Scale, mRS) at hospital discharge was dichotomized into good outcome (mRS 0-3) and poor outcome (mRS 4-6). Predictive performance of a logistic regression model based on clinical data and conventional imaging markers (Model 1) was compared to a random forest machine learning approach utilizing high-end image features (Model 2). A third model was set up to integrate both conventional markers and

high-end image features (Model 3). All models were tested in a 5-fold cross-validation approach with separate training and validation data sets.

Ergebnisse Model 1 achieved a receiver operating characteristic (ROC) area under the curve of 0.77 (95% CI [0.72; 0.82]) vs. 0.81 (95% CI [0.77; 0.86]) in Model 2 and 3. Furthermore, AI-based Models 2 and 3 showed significantly higher sensitivities (80% vs. 66%) compared to conventional assessments at 70% specificity cut-off points. Overall, results of Model 3 were similar to results Model 2.

Schlußfolgerungen Compared to conventional markers in a logistic regression model, AI-based evaluation of high-end image features provided significantly higher discriminatory power in predicting functional outcome. High-end imaging markers captured predictive information of conventional image assessments; an additional integration of conventional markers did not improve results.

WISS.3 Neoplastic and Non-Neoplastic Acute Intracerebral Hemorrhage in CT brain scans: Machine Learning-based Prediction using Radiomic Image Features

Autoren Nawabi J[1], Kniep H[2], Broocks G[3], Schön G[4], Fiehler J[5], Hanning U[5]

Institute **1** Charité Universitätsmedizin Institut für Radiologie und Kinderradiologie, Berlin; **2** Universitätsmedizin Hamburg-Eppendorf Diagnostische und interventionelle Neuroradiologie, Hamburg; **3** Universitätsmedizin Hamburg-Eppendorf Diagnostische und Interventionelle Neuroradiolgie , Hamburg; **4** Universitätsmedizin Hamburg-Eppendorf Medizinische Biometrie und Epidemiologie, Hamburg; **5** Universitätsmedizin Hamburg-Eppendorf Diagnostische und interventionelle Neuroradiologie, Hamburg

DOI 10.1055/s-0040-1703313

Zielsetzung Early differentiation of neoplastic and non-neoplastic intracerebral hemorrhage (ICH) can be difficult in initial radio-logical evaluation, especially for extensive ICHs1. The aim of this study was to evaluate the potential of a machine learning based prediction of etiology for acute ICHs based on quantitative radiomic image features extracted from initial noncontrast-enhanced computed tomography (NECT) brain scans.

Material und Methoden The analysis included NECT brain scans from 77 patients with acute ICH (n=50 non-neoplastic, n=27 neoplastic). Radiomic features including shape, histogram and texture markers were extracted from non- , wavelet- and log-sigma-filtered images using regions of interest of ICH and perihematomal edema (PHE). 6090 quantitative predic-tors were evaluated utilizing random forest algorithms with 5-fold model-external cross-validation. Model stability was assessed through comparative analysis of 10 randomly drawn cross-validation sets. Classifier performance was compared with predictions of two radiologists employing Matthews correlation coefficient (MCC).

Ergebnisse ROC AUC of the test sets for predicting neoplastic vs. non-neoplastic ICHs was 0.89 (95% CI [0.68; 0.99]; P<0.001), specificities and sensitivities reached > 80%. Compared to the radiologists' predictions, the machine learning algo-rithm yielded equal or superior results for all evaluated metrics. MCC of the proposed algorithm at its optimal operat-ing point (0.69) was significantly higher than MCC of the radiologist readers (0.54); P =0.01.

Schlußfolgerungen Evaluating quantitative features of acute NECT images in a machine learning algorithm provided high discriminatory power in predicting non-neoplastic vs. neoplastic ICHs. Utilized in clinical routine, the proposed approach could improve patient care at low risk and costs.

WISS.6 The course of spontaneous subarachnoid hemorrhage: Risk factors for recurrence of cerebral vasospasm and related infarction after transluminal balloon angioplasty as a local treatment option

Autoren Neumann A[1], Küchler J[2], Boppel T[1], Leppert J[2], Ditz C[2], Schramm P[1], Schacht H[1]

Institute **1** UKSH, Campus Lübeck Institut für Neuroradiologie, Lübeck; **2** UKSH, Campus Lübeck Klinik für Neurochirurgie, Lübeck

DOI 10.1055/s-0040-1703314

Zielsetzung After spontaneous subarachnoid hemorrhage (sSAH), cerebral vasospasm (CVS) is a common complication, potentially resulting in infarction mainly responsible for a poor outcome. Besides established intra-arterial vasodilators, the precise impact of transluminal balloon angioplasty (TBA) on the course of CVS is not yet finally clarified. Thus we aimed to identify risk factors of recurrent CVS and vasospasm-related infarction following TBA.

Material und Methoden We analyzed 35 patients with CVS after sSAH who received TBA (41 procedures, 99 vessels). Demographic and clinical data, localization of the aneurysm, the initial treatment modality, functional outcome after 3 months and in-hospital mortality were obtained. TBA was analyzed concerning time point, localization, technique, complications and angiographic response. Furthermore, recurrence of CVS and vasospasm-related infarction after TBA were described and risk factors were identified with logistic regression analyses.

Ergebnisse In 7 of 35 patients (20%) and in 16 of 99 vessels (16%) previously treated with TBA, we found recurrent CVS. Vasospasm-related infarction occurred in 18 cases (18%) in the arterial territories of the TBA-treated vessels. The angiographic effect after TBA was mostly classified as good (87%), good response was negatively associated with recurrent CVS (p=0.004) and vasospasm-related infarction (p=0.001). We identified only the male gender as a risk factor for vasospasm-related infarction after TBA (p=0.040). In connection with TBA, only one complication occurred (intracranial dissection).

Schlußfolgerungen Our data support TBA as a safe and effective therapy for CVS. Nevertheless, recurrent CVS and vasospasm-related infarction are present in a significant proportion in spite of TBA. We describe for the first time an elevated risk for vasospasm-related infarction in male patients after TBA. Our results augment the still sparse evidence concerning optimal patient selection for this method and provide new aspects for individual therapy decisions.

WISS.5 Natrium-MRT zur nicht-invasiven Tumorcharakterisierung und Prädiktion molekularer Subtypen bei Gliompatienten

Autoren Paech D[1], Regnery S[2], Behl N[3], Platt T[3], Debus J[2], Ladd M[3], Adeberg S[2], Schlemmer H[1]

Institute **1** Deutsches Krebsforschungszentrum (DKFZ) Radiologie, Heidelberg; **2** Universitätsklinikum Heidelberg Radioonkologie, Heidelberg; **3** Deutsches Krebsforschungszentrum (DKFZ) Medizinische Physik in der Radiologie , Heidelberg

DOI 10.1055/s-0040-1703315

Zielsetzung In dieser Studie wurden 30 Gliompatienten mittels quantitativer 23Na-MRT bei 7.0 Tesla (7T) vor Radiochemotherapie untersucht, um die Signalheterogenität innerhalb der Tumore zu quantifizieren und eine Korrelation mit dem Isozitrat-Dehydrogenase (IDH)-Status zu überprüfen.

Material und Methoden 30 Gliompatienten wurden mittels 23Na-MRT an einem 7T-MRT (Siemens Healthineers, Erlangen) vor Radiochemotherapie, zusätzlich zum klinischen Routine-MRT, untersucht. Die Messung der 23Na-Signale erfolgte in einer doppelt-resonanten (1H/23Na) Spule basierend auf einer density-adapted-3D-radial-projection-Sequenz und einer iterativen 3D-DLCS Rekonstruktion. Für jeden Patienten wurden die MRT-Aufnahmen automatisch mittels MITK-Software koregistriert. Anschließend wurden KM-affine Areale (KM), peritumorales Ödem, Nekrosen und Bereiche unauffälliger weißer

Substanz auf den 3T-MRT-Sequenzen segmentiert. Die mittleren 23Na-Signale aller Areale wurden durch paarweise t-Tests verglichen. Weiterhin wurde das 23Na-Signal im Tumorvolumen zwischen IDH-mutierten (mut, n1=8) und IDH-wildtyp-Gliomen (wt, n2=20) [2 Fälle: n/a] unter Verwendung des Whitney-Mann U-Tests verglichen.

Ergebnisse Die mittlere 23Na-Konzentration zeigte eine sukzessive Zunahme von weißer Substanz (WM) hin zu den nekrotischen Tumorarealen (mediane 23Na-Konzentration von: WM = 34,72 mM; Ödem = 50,22 mM; KM = 59,64 mM; Nekrose = 82,89 mM). Alle Tumoranteile unterscheiden sich in ihren 23Na-Signalen signifikant von der weißen Substanz (p<0,01). Des Weiteren zeigten IDH-mut-Gliome signifikant höhere 23Na-Signalintensitäten als IDH-wt-Gliome (wt = 52,37 (45,98 - 58,56)mM, mut = 65,02 (58,87 - 67,05)mM, p<0,01).

Schlußfolgerungen Die 23Na-MRT könnte eine nicht-invasive, verbesserte Differenzierung der Tumor-Heterogenität bei Gliomen ermöglichen. Die gezeigte Korrelation mit dem IDH-Status könnte insbesondere im post-therapeutischen Fenster die Diagnostik verbessern, da eine serielle Biopsie von Hirntumoren nicht möglich ist.

WISS.1 3D Relaxation-Enhanced Angiography without Contrast and Triggering (REACT) zur schnellen Bildgebung der extrakraniellen Arterien beim akuten ischämischen Schlaganfall bei 3T

Autoren Pennig L[1], Kabbasch C[1], Hoyer C[1], Lennartz S[1], Zopfs D[1], Görtz L[2], Laukamp K[1], Wagner A[1], Dörner J[1], Weiss K[3], Borggrefe J[1]

Institute 1 Medizinische Fakultät und Uniklinik Köln, Universität zu Köln, Köln, Deutschland Institut für Diagnostische und Interventionelle Radiologie, Köln; **2** Medizinische Fakultät und Uniklinik Köln, Universität zu Köln, Köln, Deutschland Zentrum für Neurochirurgie, Köln; **3** Philips GmbH Hamburg

DOI 10.1055/s-0040-1703316

Zielsetzung Ziel dieser Studie war es, eine neuartige 3D Relaxation-Enhanced Angiography without Contrast and Triggering (REACT) mit Kontrastmittel-gestützer (KM-MRA) zur Darstellung der extrakraniellen Arterien beim akuten ischämischen Schlaganfall bei 3T zu vergleichen.

Material und Methoden Retrospektive monozentrische Studie, die 35 konsekutive Patienten (durchschnittliches Alter 60.31 ± 21 Jahre, 17 Frauen) umfasste, die ein Stroke−Protokoll in der klinischen Routine mit flußunabhängiger isotroper 3D REACT (Compressed SENSE (CS) Faktor 4, fixierte Scanzeit: 02:46 Minuten) und 3D KM-MRA (CS Faktor 6) der extrakraniellen Arterien erhielten. Drei verblindete Radiologen bewerteten unabhängig voneinander mittels einer 5-Punkte Skala (1: nicht-diagnostisch – 5: exzellent/keine) 630 Segmente hinsichtlich Gefäßabgrenzung, -Signal und -Kontrast sowie das Bildrauschen und die Präsenz von Artefakten insgesamt. Bilaterale apparente Signal- und Kontrast-zu-Rausch-Verhältnisse (aSNR/aCNR) wurden für die A. carotis communis (ACC), A. carotis interna (ACI, C1-Segment) und die A. vertebralis (V2-Segment) bestimmt.

Ergebnisse Die KM-MRA zeigte eine bessere Abgrenzung für die ACC und ACI (C1- und C2-Segment) (Median 5[Minimum 2 – Maximum 5] vs. 4[3-5]; p<0,05) als REACT. Für die ICA (C1- und C2-Segment) erreichte die REACT ein höheres Signal (Median 5[3-5] (p<0,05)/4.5[3-5] (p>0,05) vs. 4 [2-5]) und Kontrast (Median 5[3-5] vs .4[2-5] (p>0,05)) als die KM-MRA. Die übrigen Segmente der hirnversorgenden Gefäße zeigten gleiche Mediane. Hinsichtlich der Artefakte konnte keine statistische Differenz festgestellt werden. Die REACT zeigte ein signifikant niedrigeres Bildrauschen (median 4[3-5] vs. 4[2-5]; p<0,0001) mit signifikant höherem aSNR (58,81 vs. 43,74; p<0,0001) und aCNR (51,77 vs. 40,3; p=0,0015) für alle Gefäße gemeinsam.

Schlußfolgerungen Aufgrund der schnellen Akquisition und einer zur KM-MRA vergleichbaren Bildqualität stellt die REACT eine in der Notfalldiagnostik gut anwendbare Technik zur Darstellung der extrakraniellen Arterien dar.

wiss.4 Primäre ZNS-Lymphome: Vollautomatisierte Detektion und Segmentierung auf multiparametrischen MRT-Datensätzen mittels Deep-Learning

Autoren Pennig L[1], Lourenco Caldeira L[1], Hoyer C[1], Görtz L[2], Shahzad R[3], Perkuhn M[3], Borggrefe J[1], Laukamp K[1]

Institute 1 Medizinische Fakultät und Uniklinik Köln, Universität zu Köln, Köln, Deutschland Institut für Diagnostische und Interventionelle Radiologie, Köln; **2** Medizinische Fakultät und Uniklinik Köln, Universität zu Köln, Köln, Deutschland Zentrum für Neurochirurgie, Köln; **3** Clinical Applications Research, Philips GmbH Innovative Technologies Aachen

DOI 10.1055/s-0040-1703317

Zielsetzung Ziel dieser Studie war es, primäre ZNS-Lymphome (PZNSL) auf multiparametrischen, multizentrischen MRT-Datensätzen anhand eines Deep-Learning-Modells (DLM) vollautomatisch zu detektieren und zu segmentieren.

Material und Methoden Im Rahmen dieser retrospektiven Studie konnten 79 MRT-Untersuchungen des Kopfes (T1-/T2-gewichtet, T1-gewichtet mit Kontrastmittel (T1KM) und FLAIR; multizentrische Datensets) von 51 Patienten mit PZNSL identifiziert werden (November 2010-Juli 2019). Die Untersuchungen beinhalteten Scans zum Zeitpunkt der Primärdiagnose und im Verlauf bis zu einem Minimalwert des Tumorkerns von 0,25 cm^3. Von diesen Scans wurden 6 Datensätze aufgrund von Artefakten und 3 Scans aufgrund schwerer Leukenzephalopathie (Fazekas III) exkludiert. Unabhängige manuelle Segmentierungen des Tumorkerns (KM-aufnehmender Anteil der T1KM) und des Ödems (FLAIR) von zwei Readern (Radiologe, Neurochirurg) bestimmten die Ground Truth (GT). Es wurde ein auf Glioblastome trainiertes 3D Convolutional Neural Network (DeepMedic, BioMedIA) verwendet.

Ergebnisse 70 Untersuchungen von 45 Patienten (durchschnittliches Alter: 62,5±13,6 Jahre, 22 Frauen) wurden inkludiert, wobei 89% der PZNSLs akkurat detektiert wurden. Das DLM erreichte zur GT eine gute Korrelation für die Volumina des Tumorkerns (durchschnittliche Größe: 11,61±12,87 cm3; medianer Dice: 0,71) und des Ödems (durchschnittliche Größe: 76,32±63,22 cm3, medianer Dice: 0,74) ohne Differenz zwischen Initial- oder Verlaufsbildgebung (p>0,05).

Schlußfolgerungen Obwohl das PZNSL einen Tumor darstellt, der häufig aus verschiedenen kleinsten KM-aufnehmenden Anteilen besteht, konnte ein initial auf Glioblastome trainiertes DLM PZNSLs auf heterogenen MRT-Datensätzen ohne dezidiertes Training unabhängig von Initial- oder Verlaufsbildgebung adäquat detektieren und segmentieren.

wiss.3 Hirnmetastasen bei malignem Melanom: Vollautomatische Detektion und Segmentierung in der MRT unter Verwendung eines Deep-Learning-Modells

Autoren Pennig L[1], Lennartz S[1], Görtz L[2], Thiele F[3], Perkuhn M[3], Borggrefe J[1], Lourenco Caldeira L[1], Laukamp K[1]

Institute 1 Medizinische Fakultät und Uniklinik Köln, Universität zu Köln, Köln, Deutschland Institut für Diagnostische und Interventionelle Radiologie, Köln; **2** Medizinische Fakultät und Uniklinik Köln, Universität zu Köln, Köln, Deutschland Zentrum für Neurochirurgie, Köln; **3** Clinical Applications Research, Philips GmbH Innovative Technologies Aachen

DOI 10.1055/s-0040-1703318

Zielsetzung Ziel dieser Studie war es, intrakranielle Metastasen bei Patienten mit malignem Melanom (MM) auf multiparametrischen, multizentrischen MRT-Datensätzen mittels eines Deep-Learning-Models (DLM) vollautomatisch zu detektieren und zu segmentieren.

Material und Methoden Retrospektive Studie, im Rahmen derer MRT-Datensätze (T1-/T2-gewichtet, T1-gewichtet mit Kontrastmittel (T1KM) und FLAIR; multizentrische Datensets; März 2013 – April 2019) von 65 Patienten mit 136

Metastasen eines MM zum Zeitpunkt der Erstdiagnose der intrakraniellen Filialisierung inkludiert wurden. Die Scans wurden in eine Trainingskohorte (56 Patienten/109 Metastasen; durchschnittliches Volumen der Metastasen: 2,35±7,81 cm3), anhand derer das DLM (3D Convolutional Neural Network; DeepMedic, BioMedIA) mittels 5 Fold-cross-validation trainiert wurde, und in eine unabhängige Testkohorte (9 Patienten/27 Metastasen; durchschnittliches Volumen der Metastasen: 0,4±1,2 cm3), mittels dieser das DLM evaluiert wurde, aufgeteilt. Unabhängige manuelle Segmentierungen der Metastasen (Kontrasmittel-aufnehmender Anteil in der T1KM) von zwei Radiologen bestimmten die Ground Truth (GT).

Ergebnisse In dem unabhängigen Testset zeigte das DLM eine Sensitivität von 85 % mit 1,33 Falsch-positiven/Scan (FP's/Scan). Für das Volumen der Metastasen erreichte das DLM mit einem Dice von 0,76 eine gute Korrelation zur GT.

Schlußfolgerungen Trotz der sehr geringen Größe der Metastasen erreichte unser trainiertes DLM eine hohe Sensitivität mit adäquater Volumenkorrelation zur GT und wies hierbei eine sehr niedrige Rate an FP's/Scan auf. Die hiermit mögliche Automatisierung von Detektion und Segmentierung der intrakraniellen Filiae könnte als ein Hilfsmittel in der Präselektion suspekter Läsionen und zur Beurteilung des Therapieerfolges in der onkologischen Verlaufsbildgebung dienen.

WISS.3 Vollautomatische Ausrichtung cranialer CTs entlang der Commissura anterior/Commissura posterior Linie (fatbACPC)

Autoren Rubbert C[1], Turowski B[1], Caspers J[1]
Institut 1 Universitätsklinikum Düsseldorf Institut für Diagnostische und Interventionelle Radiologie, Düsseldorf
DOI 10.1055/s-0040-1703319

Zielsetzung Die Ausrichtung cranialer CTs (cCTs) an einer etablierten Referenzebene ist hilfreich für die Verlaufsbeurteilung von Pathologien und eine suffiziente Orientierung. Häufig sind manuelle Reformationen notwendig, um solche Schichtführungen zu erhalten, beispielhaft in Fällen von mangelnder Patientencompliance oder bei nicht-kippbaren Gantries. Wir haben ein vollautomatisches System unter dem Namen fatbACPC (fully automatic tilting of brainscans to ACPC) als Open Source entwickelt und frei verfügbar gemacht. fatbACPC richtet cCTs ohne jegliche Benutzerinterkation automatisch an der Commissura anterior/Commissura posterior (ACPC) aus und exportiert die Ergebnisse in das PACS.

Material und Methoden Im Ausrichtungsschritt der Software wird das FMRIB Linear Image Registration Tool (FLIRT) mit einem ACPC-orientierten Atlas genutzt. Als Endergebnis werden 5-mm-Mittelwert-Scheiben mit der obersten soliden Schicht als Ausgangspunkt generiert, um eine optimale longitudinale Vergleichbarkeit zu ermöglichen. Die Software wurde anhand von Trauma-CCTs aus dem öffentlich verfügbaren CQ500-Datensatzes evaluiert. Eingeschlossen wurden cCTs mit einer Schichtdicke <=2.5 mm, einem Fenster-Zentrum von 30-40 HU, und einem "SOFT" oder "STANDARD" Kernel (n = 263 Patienten, 301 Serien).

Ergebnisse 295 von 301 Serien (98%) wurden erfolgreich ACPC-ausgerichtet. Die mittlere dazu notwendige Rotation betrug |X| = 5.0 +/- 4.3° (-25.8°-23.4°), |Y| = 1.9 +/- 1.6° (-8.3°-8.1°) und |Z| = 3.1 +/- 2.4° (-15.6°-13.7°). Die Verarbeitung von 2 cCTs schlug fehl. Vier cCTs waren nicht adäquat ACPC-ausgerichtet. Auch in Gegenwart deutlich raumfordernder Pathologien funktionierte die Registrierung robust.

Schlußfolgerungen Das entwickelte System kann cCTs verlässlich und automatisch an die ACPC-Linie anpassen. Abweichungen von der idealen Ausrichtung könnten zur Qualitätssicherung genutzt werden. Die Software wurde als Open Source unter https://github.com/BrainImAccs/fatbACPC veröffentlicht.

WISS.9 Nucleus Accumbens Projections: Validity and Reliability of Fiber Reconstructions based on High-Resolution Diffusion-Weighted MRI

Autoren Rusche T[1], Voges J[2], Kaufmann J[3]
Institute 1 Institut für Klinische Radiologie Universitätsklinikum Münster Greven; **2** Klinik für Stereotaktische Neurochirurgie Universitätsklinikum Magdeburg, Magdeburg; **3** Klinik für Neurologie Universitätsklinikum Magdeburg, Magdeburg
DOI 10.1055/s-0040-1703320

Zielsetzung The N. accumbens (NAc) is a key relay in the mesolimbic dopaminergic reward system. As such, it is a promising target for deep brain stimulation (DBS) in patients with psychiatric diseases. Therefore, we aimed to reconstruct the neural projections connecting the NAc with the medial prefrontal cortex (mPFC), the anterior cingulate cortex (ACC), the amygdala, the hippocampus, the dorsomedial thalamus (dmT) and the ventral tegmental area (VTA) using probabilistic fiber tractography based on DW-MRI.

Material und Methoden MR-data for 11 healthy subjects were acquired in seven sessions on a 3T MRI-scanner. For each subject, the above-mentioned targets were segmented and transformed to the session-specific DW-MRI-space for probabilistic fiber tractography. The results were subject to detailed visual inspection to assess their validity in terms of anatomical plausibility by comparing them with the relevant literature. To quantitatively assess the reliability of the reconstructions, exemplarily the individual fiber-tracts between the NAc and mPFC for each session and subject were clustered and transformed to a main-tract before performing an intra-subject comparison.

Ergebnisse Using MRI data from 11 healthy subjects, we were able to reconstruct neural projections connecting the NAc with the above-mentioned targets. The connectivity patterns formed by the obtained fibers were in good concordance with the literature. Furthermore, the reliability assessment of the NAc ↔ mPFC fiber-tracts yielded to high correlations between the obtained main-tracts.

Schlußfolgerungen We assessed the feasibility and reliability of the in vivo reconstruction of neural fibers connecting the human NAc with the above-mentioned targets from high-resolution DW-MRI data using probabilistic fiber-tractography. In clinical practice, the presented procedure may guide selective electrical stimulation of the mesolimbic fibers using directional lead technology. This could improve for example the efficacy of DBS for the treatment of mental disorders.

WISS.6 CNN-basierte Erkennung des Hyperdensen Mediazeichen

Autoren Schultheiss M[1], Riederer I[2], Thiele F[3], Kopp F[2], Renger B[2], Noël P[4], Rummeny E[2], Pfeiffer F[5], Pfeiffer D[2]
Institute 1 Technische Universität München Radiologie, Neufahrn; **2** Technische Universität München Institut für diagnostische und interventionelle Radiologie, München; **3** Philips Research Laboratories Aachen; **4** Perelman School of Medicine at the University of Pennsylvania Radiologie, Pennsylvania; **5** Technische Universität München Lehrstuhl für Biomedizinische Physik, München
DOI 10.1055/s-0040-1703321

Zielsetzung Mithilfe von Convolutional Neural Networks (CNN) soll die Erkennung des hyperdensen Mediazeichens in der klinischen Diagnostik verbessert werden. Das hyperdense Mediazeichen ist ein Frühzeichen des ischämischen Schlaganfalles und somit von hoher klinischer Bedeutung. Da dieses Zeichen von Radiologen leicht übersehen werden kann, wird in der hier vorgestellten Arbeit ein CNN-basiertes computerassistiertes Diagnosesystem (CAD) entwickelt.

Material und Methoden Native CT Scans von 216 Patienten wurden aus dem klinischen Bildarchiv anonymisiert und exportiert. Von den 101 Patienten mit sichtbarem hyperdensen Mediazeichen wurde dieses von einer Radiologin segmentiert (7 Jahre neuroradiologische Erfahrung). Mit den gewonnenen Daten wurden

mehrere CNNs trainiert und in einer Kaskade kombiniert (3D CNN, U-Net). Schlussendlich wurde eine quantitative Evaluierung auf Patientenebene durchgeführt, indem die Fläche unter der ROC-Kurve (AUC) bestimmt wurde.

Ergebnisse Die vorgestellte Methode erreicht einen AUC-Wert von 0.77 (95% Konfidenzintervall von 0.62 – 0.90). Die Größe des Testdatensatzes beträgt 68 Patienten (34 gesund, 34 mit hyperdensem Mediazeichen). Im Vergleich zu Black-Box CNNs können durch die Verwendung von mehreren CNNs Zwischenergebnisse wie Segmentierungen und Scores für die einzelnen Läsionen erhalten werden. Somit kann die Entscheidung von einem Radiologen nachvollzogen werden, was sich als essentiell für die Einbindung in eine klinische Umgebung erweist.

Schlußfolgerungen Wir haben ein System entwickelt, welches langfristig das Potential bietet, Radiologen bei der Schlaganfalldiagnostik zu unterstützen. Die Methode kann ein CT-Volumen automatisch klassifizieren. Somit bietet sie das Potential, als "drittes Auge" fälschlicherweise negative Diagnosen zu vermeiden.

WISS.2 Feasibility, Safety, and Outcome of Endovascular Recanalization in Childhood Stroke: The Save ChildS Study

Autore Sporns P[1]

Institut 1 University Hospital Münster Department of Clinical Radiology, Münster

DOI 10.1055/s-0040-1703322

Zielsetzung Randomized clinical trials have shown the efficacy of thrombectomy of large intracranial vessel occlusions in adults; however, any association of therapy with clinical outcomes in children is unknown. We performed this study to evaluate the use of endovascular recanalization in pediatric patients with arterial ischemic stroke.

Material und Methoden This multicenter cohort study, conducted from January 1, 2000, to December 31, 2018, analyzed the databases from 27 stroke centers in Europe and the United States. Included were all pediatric patients (<18 years) with ischemic stroke who underwent endovascular recanalization. The decrease of the Pediatric National Institutes of Health Stroke Scale (PedNIHSS) score from admission to day 7 was the primary outcome. Secondary clinical outcomes included the modified Rankin scale (mRS) at 6 and 24 months and rate of complications.

Ergebnisse Seventy-three children from 27 participating stroke centers were included. Neurologic outcome improved from a median PedNIHSS score of 14.0 (IQR, 9.2-20.0) at admission to 4.0 (IQR, 2.0-7.3) at day 7. Median mRS score was 1.0 (IQR, 0-1.6) at 6 months and 1.0 (IQR, 0-1.0) at 24 months. One patient (1%) developed a postinterventional bleeding complication and 4 patients (5%) developed transient peri-interventional vasospasm. The proportion of symptomatic intracerebral hemorrhage events in the HERMES meta-analysis of trials with adults was 2.79 (95% CI, 0.42-6.66) and in Save ChildS was 1.37 (95% CI, 0.03-7.40).

Schlußfolgerungen The results of this study suggest that the safety profile of thrombectomy in childhood stroke does not differ from the safety profile in randomized clinical trials for adults; most of the treated children had favorable neurologic outcomes. This study supports clinicians' practice of off-label thrombectomy in childhood stroke in the absence of high-level evidence.

WISS.3 Mothership und Drip-and-Ship: Beeinflusst die Zuweisungsstrategie bei akuter cerebraler Ischämie das funktionelle Therapieergebnis?

Autoren Weiss D[1], Kaschner M[1], Rubbert C[1], Jander S[2], Gliem M[2], Ih-Lee J[2], Turowski B[1], Caspers J[1]

Institute 1 Universitätsklinikum Düsseldorf Institut für Diagnostische und Interventionelle Radiologie, Düsseldorf; **2** Universitätsklinikum Düsseldorf Klinik für Neurologie, Düsseldorf

DOI 10.1055/s-0040-1703323

Zielsetzung Im Rahmen der Versorgung von Patienten mit akutem Schlaganfall der vorderen Zirkulation (AIS) mittels endovaskulärer Thrombektomie (ET) existieren zwei Strategien der Erstversorgung je nach Ort der Erstaufnahme: das Mothership- (MS) sowie das Drip-and-Ship-Prinzip (DnS). Diese Studie vergleicht beide Strategien um herauszustellen, ob eine von ihnen bezüglich des funktionellen Outcomes (FO) überlegen ist.

Material und Methoden 202 Patienten, die eine ET bei AIS erhielten, wurden prospektiv erfasst (MS, n=92, DnS, n=110). Gruppenvergleiche zwischen den Zuweisungsstrategien (ZS) wurden hinsichtlich der modifizierten Rankin Scale nach drei Monaten (mRS-3), des Maas CT-A Kollateral-Scores sowie des ASPECTS, Alter und onset-to-groin-puncture-time (OTGT) mittels Mann-Whitney-U-Test berechnet. Korrelationen wurden zwischen mRS-3 sowie ZS berechnet. Ein binär-logistisches Regressionsmodell wurde mit der mRS-3 als abhängige Variable sowie ZS, NIHSS, Alter und onset-to-recanalization-time als unabhängige Variable berechnet.

Ergebnisse Es existieren weder signifikante Gruppenunterschiede noch eine signifikante Korrelation zwischen ZS und mRS-3. Die Korrelation zeigt einen tendenziell leichten, nicht signifikanten Vorteil für DnS. Patienten mit DnS wiesen einen signifikant besseren Kollateralenstatus (p=0.003) und eine längere OTGT auf. Es zeigt sich kein signifikanter Gruppenunterschied zwischen den ZS bezüglich des ASPECTS sowie des Alters. Die Regression zeigt eine hohe Varianzaufklärung und als einzigen signifikanten Faktor die NIHSS, jedoch nicht die ZS.

Schlußfolgerungen MS- und DnS bei ET sind bzgl. des FO als gleichwertig anzusehen. Ein besseres FO bei DnS lässt sich möglicherweise durch ein Selektions-Bias erklären, bspw. wenn bei Patienten mit schlechteren Ausgangsbedingungen eher eine ET durchgeführt oder angefragt wird, wenn sie sich bereits im endovaskulären Zentrum befinden und keine Zeitverzögerung durch Verlegung zu erwarten ist. Zudem stellte sich die Kollateralisierung bei Patienten mit DnS als besser heraus.

Onkologische Bildgebung/Onkologie

SP/WISS.5 Colorectal cancer liver metastases: Apparent diffusion coefficient for prediction of histopathologic response grade after neoadjuvant systemic chemotherapy

Autoren Bode M[1], BARABASCH A[2], KUHL C[3]

Institute 1 Uniklinikum Aachen Klinik für Interventionelle und Diagnostische Radiologie, Aachen; **2** UNIKLINIKUM AACHEN RADIOLOGIE, AACHEN; **3** UNIKLINIKUM AACHEN RADIOLOGIE, AACHEN

DOI 10.1055/s-0040-1703324

Zielsetzung Histopathologic tumor regression grade (TRG) after neoadjuvant systemic chemotherapy (NACT) is an independent predictor of local recurrence and overall survival in patients with colorectal liver metastases. Aim of this study was to correlate the post-NACT, pre-surgical ADC of colorectal cancer liver metastases with histopathologic TRG after liver resection.

Material und Methoden A total 17 patients (9 male, 8 female) with 33 colorectal cancer liver metastases receiving NACT containing irinotecan, oxaliplatin, or both, were included in this analysis. After completion of NACT and within 2 weeks prior to surgical resection of liver metastases, patients underwent DW-MRI at 1.5T with b-values: 0, 50, 800 s/mm2. Minimal ADC was measured for each metastasis by manually rendering a volume of interest. Metastases on MR imaging were carefully correlated with metastases identified at pathological analysis of the resected liver specimen in order to correlate individual metastatic ADC-with histological TRG according to Rubbia-Brandt.

Ergebnisse At histopathology, tumor regression was graded as TRG -1 in 3, TRG-2 in 3, TRG-3 in 7, TRG-4 in 13, and TRG-5 in 7 metastases. Mean ADC (in 10-3mm2/s) in the respective groups was TRG-1: ADC 1.2 ± 0.26, TRG 2: 1.3 ± 0.31, TRG 3:1.2± 0.46, TRG 4: 0.68 ± 0.32, and TRG 5: 0.76 ± 0.25. Thus, post-NACT ADC and TRG at histology correlated moderately (r=-0.38, p=0.031).

Schlußfolgerungen ADC of colorectal liver metastases after NACT correlates with their degree of regression at histopathology.

SP/WISS.3 Präoperative Prädiktoren für größere Gefäßrekonstuktionen bei Patienten mit Hodenkarzinomen vor Residualtumorresektion nach erfolgter Chemotherapie (PC-RPLND)

Autoren Boschheidgen M[1], Nini A[2], Ullrich T[1], Hiester A[3], Winter C[2], Albers P[2], Antoch G[1], Schimmöller L[1]

Institute 1 Universitätsklinikum Düsseldorf Institut für diagnostische und interventionelle Radiologie, Düsseldorf; 2 Universitätsklinikum Düsseldorf Klinik für Urologie, Düsseldorf; 3 Universtitätsklinikum Düsseldorf Klinik für Urologie, Düsseldorf

DOI 10.1055/s-0040-1703325

Zielsetzung Für die komplette Resektion residualer Tumoranteile bei Patienten mit Hodentumor ist insbesondere bei Gefäßinfiltration oft eine adäquate präoperative Planung und ein interdisziplinäres Vorgehen notwendig. Ziel der Studie war es, die Wahrscheinlichkeit für die Rekonstruktion großer Gefäße während einer Residualtumorresektion (RTR) anhand radiologischer Parameter vorherzusagen.

Material und Methoden In den Jahren 2008 bis 2018 wurden insgesamt 504 RPLNDs durchgeführt. Einschlusskriterien dieser Studie waren eine primäre Chemotherapie (PC). Endpunkt der Studie war die Analyse der präoperativen CT-Bildgebung zur Prädiktion einer intraoperativen Rekonstruktion bzw. ein Ersatz von V. cava inferior oder Aorta (Major-Vascular-Surgery; MVS) ohne Kenntnis der operativen Details.

Ergebnisse In 78 Patienten mit PC-RPLND war in 16 Fällen eine Rekonstruktion bzw. ein Ersatz großer Gefäße notwendig. Der Kruskall-Wallis-Test zeigte ein signifikantes Ergebnis für axialen und sagittalen Tumordurchmesser, für das Tumorvolumen, für den Cava- und Aorta-Kontakt-Winkel sowie für die Cava- und Aorta-Kontaktfläche mit dem Tumor (in cm) ($p<0.005$). Der optimale Schwellenwert für den transversalen Tumordurchmesser lag bei 5 cm (SENS 0,75 und 1-SPEC 0,18, CI 95% 0,8-1). Ein Cava-Tumor-Kontaktwinkel von 98° hatte eine Sensitivität von 0,93 und eine Spezifität von 0,83. Bei der multivariaten Analyse waren ein Aorta-Kontaktwinkel 64°, ein Cava-Kontaktwinkel 98° und der IGCCCG-Score wichtigste Prädiktoren für eine MVS ($p<0.05$).

Schlußfolgerungen Ein Aorta-Tumor-Kontaktwinkel >60° und ein Cava-Tumor-Kontaktwinkel >95° in den präoperativen CT-Bildern sowie ein schlechter IGCCCG-Score konnten insgesamt 9 von 10 Patienten vor PC-RPLND identifizieren, die intraoperative MVS benötigten. Diese Patienten sollten initial einem spezialisierten Zentrum zugeführt werden, um eine adäquate Versorgung zu gewährleisten.

WISS.5 Maschinelles Lernen und radiomische Analyse von 18F-FDG PET/MR-Datensätzen zur Vorhersage des Therapieansprechens nach isolierter Extremitätsperfusion bei Patienten mit Weichteilsarkomen

Autoren Chodyla M[1], Grüneisen J[1], Demircioglu A[1], Martin O[2], Haubold J[1], Nensa F[1], Herrmann K[3], Forsting M[1], Umutlu L[1]

Institute 1 Uniklinikum Essen Institut für Diagnostische und Interventionelle Radiologie und Neuroradiologie , Essen; 2 Uniklinikum Düsseldorf Institut für Radiologie, Düsseldorf; 3 Uniklinikum Essen Klinik für Nuklearmedizin, Essen

DOI 10.1055/s-0040-1703326

Zielsetzung Es sollte das Potenzial von PET/MR-basierten Parametern für die Vorhersage des Therapieansprechens nach isolierter Extremitäterperfusion mit Melphalan und Alpha-TNF (TM-ILP) bei Patienten mit Weichteilsarkomen (WTS) untersucht werden.

Material und Methoden 47 Patienten mit dem Nachweis eines WTS wurden prospektiv für eine integrierte 18F-FDG PET/MR-Untersuchung vor einer neoadjuvanten TM-ILP eingeschlossen. Das Studienprotokoll umfasste die Erfassung mehrerer 18F-FDG PET- und MR-basierter morphologischer und metabolischer Datensätze. Nach der Tumorsegmentierung wurden 17748 quantitative Merkmale extrahiert und durch einen χ^2-Test auf ihre Signifikanz getestet. Die statistische Modellierung wurde mit Hilfe von Random Forests vorgenommen und durch wiederholte 5-fache Kreuzvalidierung ausgewertet. Histopathologische Ergebnisse nach Tumorresektion dienten als Referenzstandard und die Patienten wurden nach der Bewertungsskala von Salzer- Kuntschik als Therapieansprecher und Nicht-Ansprecher eingestuft.

Ergebnisse Die histopathologische Analyse kategorisierte 28 Patienten als Therapieansprecher (Grad I-III) und 19 Patienten als Therapieversager (Grad IV-VI). Für die Unterscheidung zwischen Therapieansprechen und Nichtansprechen auf eine TM-ILP ergab die Reveiver Operating Characteristic (ROC) Analyse eine Fläche unter der Kurve (AUC) von 0,71. Darüber hinaus ergab die statistische Analyse einen positiven prädiktiven Wert von 76% zur Identifikation des Therapieansprechens und eine Spezifität von 74% zur korrekten Einordnung in die Gruppe der Therapieversager.

Schlußfolgerungen Unsere vorläufigen Ergebnisse zeigen das Potenzial der nicht-invasiven bildgebenden Verfahren zur Vorhersage des Therapieansprechen von Weichteilsarkomen unter TM-ILP mit entscheidenden Effekt auf die weitere Behandlung als auch Prognose der betroffenen Patienten.

WISS.3 Maschinelles Lernen und radiomische Analyse von Datensätzen aus der MR-Mammografie zur Vorhersage des Gradings, Hormonrezeptorstatus und Lymphknotenmetastasen bei Patientinnen mit Brustkrebs.

Autoren Chodyla M[1], Grueneisen J[1], Martin O[2], Haubold J[1], Nensa F[1], Umutlu L[1]

Institute 1 Uniklinikum Essen Institut für Diagnostische und Interventionelle Radiologie und Neuroradiologie , Essen; 2 Uniklinikum Düsseldorf Institut für Radiologie, Düsseldorf

DOI 10.1055/s-0040-1703327

Zielsetzung Evaluation des Potenzials der Radiomics-unterstützen Analyse von MR-basierten Parametern für die Vorhersage des Gradings, Hormonrezeptorstatus und der Lymphknotenmetastasen bei Patienten mit Brustkrebs.

Material und Methoden 81 Patientinnen mit BI-RADS 5 und 6 Läsionen wurden prospektiv für eine MR-Mammografie vor Läsionsresektion eingeschlossen. Das Studienprotokoll umfasste T2-gewichtete und dynamische kontrastmittelverstärkte T1-gewichtete Bildgebung einschließlich der Subtraktionsbilder. Nach der Tumorsegmentierung wurden 13145 quantitative Merkmale extrahiert und mit folgenden Merkmalsauswahlmethoden auf ihre Relevanz getestet: χ^2-test, t-test, Fisher-score, Randomized Logistic Regression. Die statistische Modellierung wurde mit Hilfe von Logistic Regression, Random Forests oder SVMs durchgeführt und durch eine 5-fache Kreuzvalidierung mit 25 Wiederholungen bewertet. Histopathologische Ergebnisse nach anschließender Tumorresektion dienten als Referenzstandard.

Ergebnisse Die Prognose für das N-Stadium sowie für das Elston-Ellis Grading war mit AUCs von 0,75 bzw. 0,78 mäßig hoch. Die AUCs zur Vorhersage des ER-Status waren moderat (0,68), während die Vorhersage des Ki67- und HER2-Status schwach war (AUC = 0,61 und 0,56).

Schlußfolgerungen Unsere vorläufigen Ergebnisse zeigen das Potenzial für die bildgebende MR-basierte Tumordekodierung und Phänotypisierung von Brustkrebs mit Vorhersage des N-Stadiums und Gradings mit vielversprechenden Resultaten. Die Vorhersage des Hormonstatus war dagegen unzureichend.

WISS.2 Maschinelles Lernen und radiomische Analyse von 18F-FDG PET/CT-Datensätzen zur Vorhersage des somatischen Mutationsstatus sowie des N- und M-Stadiums bei Patienten mit therapienaiven NSCLC

Autoren Chodyla M[1], Demircioglu A[1], Haubold J[1], Bogner S[2], Herrmann K[3], Nensa F[1], Umutlu L[1]
Institute 1 Uniklinikum Essen Institut für Diagnostische und Interventionelle Radiologie und Neuroradiologie , Essen; **2** Uniklinikum Essen Inneren Klinik (Tumorforschung), Essen; **3** Uniklinikum Essen Klinik für Nuklearmedizin, Essen
DOI 10.1055/s-0040-1703328

Zielsetzung Ziel der Arbeit war es, den somatischen Mutationsstatus sowie das N- und M-Stadium bei Patienten mit unbehandelten nicht-kleinzelligen Lungenkrebs (NSCLC) mittels maschinellem Lernen und radiometrischen Algorhythmen (radiomics) anhand von 18F-FDG PET/CT-Datensätzen vorherzusagen.

Material und Methoden Bei 71 Patienten (Durchschnittsalter 64,2 ± 10,8 Jahre) mit histopathologisch gesicherten, therapienaiven NSCLC wurde eine Ganzkörper 18F-FDG PET/CT-Untersuchungen (Biograph mCT, Siemens Healthineers AG, Deutschland) 60 Minuten nach Tracerapplikation durchgeführt. Aus den hieraus gewonnen Datensätzen erfolgte eine manuelle Tumorvolumensegmentierung mit der Open-Source-Software 3D-Slicer (www.slicer.org) sowie anschließend eine Extraktion von jeweils rund 3600 Merkmalen mittels Pyradiomics (Pyradiomik-Labore, www.radiomics.io/pyradiomics.html). Redundante Informationen wurden durch rechnerische Auswahlverfahren, einschließlich Chi-Quadrat-Test und randomisierter logistischer Regression, eliminiert. Die statistische Modellierung erfolgte durch die Entwicklung von ROC-Kurven für die Validierung und Leistungsbewertung.

Ergebnisse Die Vorhersage des somatischen Mutationsstatus fiel für PDL1 mit einer AUC von 0,75 am besten aus, Tp-53 erreichte einen AUC von 0,60 und KRAS einen AUC von 0,64. Für das N-Stadium fanden wir eine AUC von 0,67 und für das M-Stadium eine AUC von 0,77.

Schlußfolgerungen Die Radiomics Analyse von 18F-FDG PET/CT-Datensätzen ermöglichte die Vorhersage des somatischen Mutationsstatus sowie des N- und M-Stadiums mit einer moderaten Genauigkeit, wobei das M-Stadium die besten Vorhersagewerte zeigte. Insgesamt zeigt die Radiomics-Analyse ein hohes Potenzial für ein bildgestütztes molekulares Tumorprofiling, das in weiteren multizentrischen Studien evaluiert und validiert werden sollte.

RK/WISS.6 Verwendung der 18F-FDG PET/MRT zur Evaluation des Therapieansprechens von Lymphomen unter systemischer Therapie.

Autoren Chodyla M[1], Grüneisen J[1], Schaarschmidt B[1], Herrmann K[2], Kirchner J[3], Forsting M[1], Umutlu L[1]
Institute 1 Uniklinikum Essen Institut für Diagnostische und Interventionelle Radiologie und Neuroradiologie , Essen; **2** Uniklinikum Essen Klinik für Nuklearmedizin, Essen; **3** Uniklinikum Düsseldorf Institut für Radiologie, Düsseldorf
DOI 10.1055/s-0040-1703329

Zielsetzung Beurteilung der klinischen Anwendbarkeit von DWI-Datensätzen als strahlungsfreie Alternative zur 18F-FDG PET für die Evaluation des Therapieansprechens von Lymphomen unter Chemotherapie.

Material und Methoden 23 Patienten mit einer bekannten Lymphomerkrankung unterzogen sich vor Beginn und nach Abschluss der primär systemischen Therapie einer 18F-FDG PET/MR-Untersuchung. Für jeden Patienten wurde anhand der vorhandenen Lymphommanifestationen das Tumorstadium mittels der Deauville-Kriterien (5-Punkte Skala) festgelegt. Darüber hinaus erfolgten Messungen der Tumorgröße und Diffusionsrestriktion (ADC-Werte) der identischen Läsionen. Es wurden Änderungen der quantitativen Bildparameter unter Therapie ermittelt und die Ergebnisse mittels des Mann-Whitney-U-Testes und der ROC-Analyse zur Beurteilung des Therapieansprechens verglichen.

Ergebnisse Es wurden insgesamt 52 Lymphommanifestationen evaluiert. Anhand der Deauville-Kriterien wurde bei 11 Patienten ein Therapieansprechen (Deauville 1-2) und bei 12 Patienten ein Nicht-Ansprechen (Deauville 3-5) definiert. Lymphommanifestationen der Patienten mit einem Therapieansprechen zeigten eine Reduktion der Stoffwechselaktivität (SUVmax: -85,1%) und der Größe um -43,8% sowie einen Anstieg der ADC-Werte um +45,7%. Die prozentualen Änderungen der Läsionen von Patienten mit keinem Therapieansprechen betrugen: Tumorgröße -37,6%; SUVmax: -61,0% und ADC-Wert: +58.5%. Die korrespondierenden AUC-Werte betrugen 0,64 (Tumorgröße), 0,86 (SUVmax) bzw. 0,49 (ADCmean). Änderungen des SUVmax zwischen den beiden Gruppen wiesen signifikante Unterschiede auf ($p < 0{,}01$; Tumorgröße und ADC-Werte, $p > 0{,}05$).

Schlußfolgerungen Die vorliegenden Ergebnisse demonstrieren signifikante Vorteile einer Beurteilung des Tumormetabolismus von Lymphommanifestationen gegenüber einer Bestimmung der Größe und Diffusionsrestriktion, wonach eine MRT-basierte Analyse anhand von morphologischen bzw. funktionellen Daten keine suffiziente Alternative zur Evaluation des Therapieerfolges von Lymphompatienten darstellt.

RK/WISS.5 Verwendung der integrierten 18F-FDG PET/MRT zur Beurteilung des Therapieansprechens von Weichteilsarkomen unter neoadjuvanter ILP.

Autoren Grüneisen J[1], Chodyla M[1], Schaarschmidt B[1], Herrmann K[2], Martin O[3], Forsting M[1], Umutlu L[1]
Institute 1 Uniklinik Essen Radiologie, Essen; **2** Uniklinik Essen Nuklearmedizin, Essen; **3** Uniklinik Düsseldorf Radiologie, Düsseldorf
DOI 10.1055/s-0040-1703330

Zielsetzung Die Evaluation der klinischen Anwendbarkeit simultan akquirierter 18F-FDG PET- und DWI-Datensätze zur Beurteilung des Therapieansprechens von Weichteilsarkomen (STS) unter neoadjuvant durchgeführter isolierter Extremitätenperfusion (ILP).

Material und Methoden 37 Patienten mit histologisch gesichertem STS der Extremitäten unterzogen sich einer 18F-FDG PET/MRT Untersuchung vor und nach neoadjuvanter ILP mittels Melphalan und TNF- a. Die Datenanalyse umfasste Messungen der Tumorgröße, des Tumormetabolismus (SUVs) und der Diffusionsrestriktion (ADC-Werte) in prä- und posttherapeutischen Untersuchungen. Es wurden prozentuale Änderungen der ermittelten Bildgebungsparameter unter ILP berechnet und anschließend die Ergebnisse mittels des Mann-Whitney-U Testes sowie der ROC-Analyse miteinander verglichen. Die Ergebnisse der histopathologischen Analyse nach anschließender Tumorresektion dienten als Referenzstandard. Die Patienten wurden anhand der Regressionsgrade nach Salzer-Kuntschik als Responder/Nicht-Responder klassifiziert.

Ergebnisse Es wurden 22 (59%) Patienten als pathologische Responder (Grad I-III) und 15 (41%) Patienten als Non-Responder (Grad IV-VI) klassifiziert. Tumore der Responder zeigten eine Reduktion der Tumorgröße (-9,7%) und des Metabolismus (SUVpeak: -51,9%; SUVmean: -37,2%) sowie einen Anstieg der ADC-Werte (ADCmin: +23,1% und ADCmean: +31,8%) unter Therapie. Die prozentualen Änderungen der Nicht-Responder betrugen: Tumorgröße -6,2%; SUVpeak: -17,3%; SUVmean: -15,1%; ADCmin: +16,1% und ADCmean: +14.6%. Die korrespondierenden AUC-Werte betrugen 0,63 (Tumorgröße), 0,87 (SUVpeak), 0,78 (SUVmean), 0,54 (ADCmin) und 0,84 (ADCmean). Die prozentualen Änderungen der SUV- und ADCmean-Werte zwischen Respondern und Non-Respondern zeigten signifikante Unterschiede ($p < 0{,}01$).

Schlußfolgerungen Die Ergebnisse demonstrieren das hohe diagnostische Potential der PET/MRT zur Prädiktion des Therapieansprechens von STS unter neoadjuvanter ILP anhand simultan akquirierter quantitativer Bildparameter (SUVs und ADCmean).

WISS.7 Prädiktion von Gesamtüberleben und molekularem Tumorsubtyp im pankreatischen duktalen Adenokarzinom mittels Machine Learning.

Autoren Kaissis G[1], Ziegelmayer S[1], Lohöfer F[1], Rummeny E[1], Braren R[1]
Institut 1 Klinikum rechts der Isar Institut für diagnostische und interventionelle Radiologie, München
DOI 10.1055/s-0040-1703331

Zielsetzung Entwicklung eines machine-learning-Modells für die Voraussage des Gesamtüberlebens (über vs. unter dem Median) von Patienten mit pankreatischem duktalen Adenokarzinom (PDAC) aus Radiomics-Merkmalen präoperativer diffusionsgewichteter Magnetresonanztomografien.

Material und Methoden 102 Patienten mit histopathologisch nachgewiesenem PDAC wurden retrospektiv als Trainings-/Validierungskohorte und 30 prospektiv an einer anderen Klinik untersuchte Patienten als unabhängige Testkohorte eingeschlossen. Die Tumoren wurden in präoperativen ADC-Maps manuell segmentiert und Radiomicsmerkmale wurden mittels PyRadiomics extrahiert. Ein Random Forest-Algorithmus wurde an der Trainingskohorte trainiert und validiert und an der Testkohorte geprüft. Der molekulare Tumorsubtyp wurde an 21 Patienten der Testkohorte ermittelt. Klinische Merkmale und das Gesamtüberleben wurden verzeichnet.

Ergebnisse Der machine-learning-Algorithmus erreichte eine Sensitivität von 87% (95% KI 67.3–92.7), Spezifität von 80% (95% KI 74.0–86.7) und eine ROC-AUC von 90% für die Prädiktion des Gesamtüberlebens über vs. unter dem Median in der unabhängigen Testkohorte. Radiomicsmerkmale der Tumorheterogenität wurden als wichtige Ergebnisdeterminanten bestimmt. Ein statistisch signifikanter Anteil der Patienten (88.9%), für die das Modell ein Überleben unter dem Median voraussagte, wiesen einen quasi-mesenchymalen molekularen Tumorsubtyp auf (Fischer's exact test p<0.001).

Schlußfolgerungen Die Anwendung von machine-learning-Algorithmen auf Radiomicsmerkmale erlaubt eine präzise Voraussage des Gesamtüberlebens einer unabhängigen Testkohorte. Die signifikante Überrepresäntation des quasi-mesenchymalen Tumorsubtyps in Patienten mit reduziertem Gesamtüberleben untermauert das Potenzial der quantitativen Bildgebungsanalytik in der Subtypisierung und Risikoprädiktion von Pankreaskarzinompatienten.

WISS.6 Voraussage molekularer Subtypen des pankreatischen Adenokarzinoms mit differenziellem Ansprechen gegenüber FOLFIRINOX vs. Gemcitabine mittels Radiomics und Machine Learning aus ADC-Maps

Autoren Kaissis G[1], Ziegelmayer S[1], Lohöfer F[1], Rummeny E[1], Braren R[1]
Institut 1 Klinikum rechts der Isar Institut für diagnostische und interventionelle Radiologie, München
DOI 10.1055/s-0040-1703332

Zielsetzung Entwicklung eines machine-learning-Algorithmus für die Voraussage des molekularen Tumorsubtyps im pankreatischen duktalen Adenokarzinom (PDAC) aus ADC-Map-Radiomicsmerkmalen.

Material und Methoden 55 Patienten mit resektablem PDAC wurden retrospektiv ausgewertet. Die molekularen PDAC-Subtypen wurden mittels KRT-81-Färbung ermittelt. Die Tumoren wurden manuell in präoperativen ADC-Maps segmentiert und 1606 Radiomicsmerkmale wurden mittels PyRadiomics extrahiert. Ein Gradient-Boosted Decision Tree-Modell wurde an jeweils 70%/30% der Kohorte trainiert und kreuzvalidiert. KRT81+ vs. KRT81- dienten als binäre Zielvariable. Gesamtüberleben und Chemotherapieansprechen gegenüber FOLFIRINOX vs. Gemcitabine wurden nach Subtyp und Radiomics-Signatur stratifiziert und mittels der Kaplan-Meier-Methode ausgewertet.

Ergebnisse Der Algorithmus erzielte eine Sensitivität von 0.90±0.07, eine Spezifität von 0.92±0.11 und eine ROC-AUC von 0.93±0.07. Patienten mit einem Vorausgesagten KRT81+ Tumorsubtyp wiesen ein signifikant reduziertes medianes Gesamtüberleben gegenüber KRT81- Patienten (7.0 vs. 22.6 Monate, HR 4.03, P<0.001) und ein signifikant überlegenes Ansprechen gegenüber Gemcitabine vs. FOLFIRINOX (10.14 vs. 3.8 Monate medianes Gesamtüberleben, HR 2.33, P=0.037) auf. Patienten mit einem Vorausgesagten KRT81- Tumorsubtyp sprachen hingegen signifikant besser auf FOLFIRINOX an (30.8 Monate vs. 13.4 Monate medianes Gesamtüberleben, HR 2.41, P=0.027).

Schlußfolgerungen Die Machine-Learning-gestützte Analyse von Radiomicsmerkmalen erlaubt die nichtinvasive Prädiktion relevanter molekularer Tumorsubtypen im Pankreaskarzinom sowie die präoperative Stratifizierung von Gesamtüberleben und Chemotherapieansprechen gegenüber FOLFIRINOX und Gemcitabine.

WISS.8 Prätherapeutische Differenzierung des hepatozellulären Karzinoms von nichtmalignen hepatischen Läsionen bei Leberzirrhose anhand Lipiodol-basierte Angiografie und CT

Autoren Langenbach M[1], Vogl T[2], Scholtz J[2], Maintz D[1], Hammerstingl R[2], Gruber-Rouh T[2]
Institute 1 Univerisitätsklinikum Köln Institut für Diagnostische und Interventionelle Radiologie, Köln; **2** Univerisitätsklinikum Frankfurt Institut für Diagnostische und Interventionelle Radiologie, Frankfurt
DOI 10.1055/s-0040-1703333

Zielsetzung Evaluation der diagnostischen Anwendbarkeit der Lipiodol-Verteilung in der in der Angiografie und CT zur Differenzierung MRT-morphologisch unklarer hepatischer Läsionen (LI-RADS 3 und 4) bei Leberzirrhose.

Material und Methoden Sechzig konsekutive Patienten mit LI-RADS 3 oder 4 Läsionen im MRT und Leberzirrhose welche eine Lipiodol-basierte Angiografie mit anschließender CT-gesteuerten Biopsie bei zur histologischen Sicherung des radiologischen Ergebnisses erhielten wurden in diese retrospektiv kontrollierte Studie eingeschlossen. Zwei unabhängige Radiologen evaluierten das Erscheinungsbild, die Kontrastmittelaufnahme und morphologische Parameter (Größe, Form und Dichte) der Läsionen in der Angiografie und CT. AFP und bereits bestehende Lebererkrankungen wurden weiterführend hinzugezogen. Abschließend wurde ein Diagnosealgorithmus erarbeitet.

Ergebnisse Von 60 Patienten (Männer, n = 42 [70,0%]; Frauen, 18 [30,0%]; Durchschnittsalter, 61 ± 9,1 Jahre) hatten 36 (60,0%) HCC und 24 (40,0%) benigne Noduli. Eindeutig sichtbare Läsionen in der Angiografie (Sensitivität [Se], 100%; Spezifität [Sp], 87,5%) mit zusätzlich homogener oder lakunärer Lipiodol-Anreicherung (Se, 86,1%; Sp, 100%) in der anschließenden CT können als HCC-Läsionen bei Leberzirrhose sicher diagnostiziert werden. Die Läsionsform (p<0,001), rund oder oval, und ein hoher Kontrast (p<0,001) sind die Diagnose unterstützende Merkmale. Patienten mit HCC zeigten zusätzlich eine größere Läsionsgröße in der CT (p=0,026).

Schlußfolgerungen Eindeutig abgrenzbare Läsionen in der Lipiodol-Angiografie mit homogener oder lakunärer Kontrastmittelanreicherung in der anschließenden nativen CT erlauben eine Differenzierung hepatischer LI-RADS 3 oder 4 Läsionen in HCC oder benigne Noduli bei Leberzirrhose mit hoher Sensitvität und Spezifität. Für eine definitive Diagnose ist eine zusätzliche Biopsie nicht zwingend nötig.

RK/WISS.5 Verbesserte Beurteilung von Peritonealkarzinose mittels Kombination von Ioddichte-Overlays und konventionellen Bildern der Spektraldetektor-CT

Autoren Lennartz S[1], Zopfs D[1], Abdullayev N[1], Le Blanc M[1], Slebocki K[1], Wagner A[1], Wybranski C[1], Bratke G[1], Große Hokamp N[1], Maintz D[1], Persigehl T[1]
Institut 1 Universitätsklinikum Köln Institut für Diagnostische und Interventionelle Radiologie, Köln
DOI 10.1055/s-0040-1703334

Zielsetzung Die Beurteilung von Peritonealkarzinose in der CT kann insbesondere in subtilen Krankheitsstadien und bei postoperativen Veränderungen erschwert sein. Ziel der Studie war es, zu untersuchen, ob die Kombination aus konventionellen Bildern (CI) und farbkodierten Iod-Overlays (IO) der Spektraldetektor-CT (SDCT) im Vergleich zu CI allein die Diagnosestellung von Peritonealkarzinose verbessern kann.

Material und Methoden 60 Patienten mit SDCT des Abdomens in venöser Kontrastmittelphase, 30 mit Peritonealkarzinose und 30 mit benignen/postoperativen peritonealen Veränderungen, wurden retrospektiv eingeschlossen. Vier Radiologen legten in zwei Sitzungen für jeden Patienten fest, ob eine Peritonealkarzinose vorliegt. Diagnostische Sicherheit, Abgrenzbarkeit der Läsionen und Bildqualität wurden mittels 5-Punkt-Likert-Skalen bewertet. In der ersten Sitzung waren ausschließlich CI verfügbar, während nach 6 Wochen Latenzzeit die Kombination aus CI/IO beurteilt wurde. Quantitativ wurden Iodkonzentration und Hounsfield-Einheiten (HU) von jeweils 30 benignen und metastatischen peritonealen Läsionen ROI-basiert gemessen und die Differenzierung der Läsionen mittels ROC-Analyse untersucht.

Ergebnisse Die Spezifität war bei Kombination von CI/IO signifikant höher als bei CI (0,86 vs. 0,78;p<0,05), während die Sensitivität vergleichbar war (0,79 vs. 0,81; p=1,0). Bei postoperativen Patienten war die Gesamtzunahme der Spezifität am höchsten (0,91 vs. 0,80, p<0,05). Die Abgrenzbarkeit der Läsionen wurde in CI/IO höher bewertet (CI/IO:4(3-5), CI:3(3-4);p≤0,05), während die diagnostische Sicherheit vergleichbar war (beide 4(3-5);p=0,5). Die Bildqualität wurde in CI/IO am höchsten bewertet (5(4-5). Die Differenzierung von benignen/metastatischen peritonealen Läsionen wies mittels Iod sowie HU eine hohe Genauigkeit auf (AUC[Iod]=0,95,AUC[HU]=0,90).

Schlußfolgerungen Die Kombination von CI/IO der SDCT verbessert die Spezifität bei der Beurteilung von Peritonealkarzinose bei vergleichbarer Sensitivität, insbesondere im postoperativen Setting.

RK/WISS.4 Referenzwerte für die Iodkonzentration zervikaler, axillärer und inguinaler Lymphknoten im Dual Energy CT

Autoren Ostmeier S[1], Sauter A[2], Pfeiffer D[1], Rummeny E[1], Deniffel D[3]
Institute **1** Technische Universität München Diagnostische und interventionelle Radiologie, München; **2** Technische Universität München Diagnostische und interventionelle Radiologie, München; **3** University Health Network Medical Imaging, Toronto
DOI 10.1055/s-0040-1703335

Zielsetzung Die Beurteilung der Lymphknoten (LK) ist Teil jeder CT-Untersuchung und basiert im Wesentlichen auf morphologischen Kriterien. Die spektrale Computertomografie ermöglicht die quantitative Messung der Iodaufnahme. Ziel der vorliegenden Studie ist die Definition von Referenzwerten für die Iodkonzentration (IK) zervikaler, axillärer und inguinaler morphologisch unauffälliger Lymphknoten in der Dual-Energy-CT (DE-CT).

Material und Methoden Retrospektiv wurden 297 Patienten mit morphologisch unauffälligen Lymphknoten eingeschlossen, bei denen eine DE-CT Bildgebung von Hals, Thorax und Abdomen-Becken in der portalvenösen Phase durchgeführt worden war. Gegenwärtige Pathologien, maligne Erkrankungen, Entzündungen oder Traumata der untersuchten anatomischen Region stellten Ausschlusskriterien dar. Für jede Region wurden 99 Patienten analysiert. Pro Patient und Region wurde die absolute IK in den drei größten LK bestimmt. Der Mittelwert für jede anatomische Region wurde zusätzlich auf eine lokale Arterie, eine Vene oder einen Muskel normalisiert. Der Nutzen der Normalisierungsstrategien wurde anhand der Variabilitätskoeffizienten (CV) verglichen.

Ergebnisse Die Mittelwerte (95% Konfidenzintervalle) der absoluten IK betragen zervikal 2,09 mg/ml (2,00-2,18 mg/ml), axillär 1,24 mg/ml (1,16-1,33 mg/ml) und inguinal 1,11 mg/ml (1,04-1,17 mg/ml). Je Region waren die CVs der absoluten IK ohne Normalisierung (0,21-0,31) geringer als jene nach Normalisierung auf eine lokale Referenzarterie (0,39–0,47), eine Referenzvene (0,36-0,72) und Referenzmuskel (0,55-0,64).

Schlußfolgerungen Mittels DE-CT können Referenzwerte für die IK von morphologisch unauffälligen zervikalen, axillären und inguinalen LK definiert werden. Diese haben das Potential eine Differenzierung von gesunden und pathologisch veränderten LK mittels DE-CT zu ermöglichen. Eine Normalisierung der IK-Werte ist nicht erforderlich.

SP/WISS.4 Vorhersage des Therapieansprechens und des Überlebens von Melanompatienten unter Immuntherapie anhand prätherapeutischer klinischer und radiologischer Prädiktoren

Autoren Othman A[1], Schraag A[1], Eigentler T[2], Afat S[1], Gatidis S[1], Nikolaou K[1], Klumpp B[1]
Institute **1** Uniklinik Tübingen Radiologie, Tübingen; **2** Uniklinik Tübingen Dermatologie, Tübingen
DOI 10.1055/s-0040-1703336

Zielsetzung Ziel dieser Studie ist die Identifikation prä-therapeutischer klinischer und radiologischer Biomarker zur Prädiktion von Therapieansprechen und Überleben von Patienten mit metastasiertem Melanom unter Immuntherapie.

Material und Methoden Es wurden 103 Patienten mit metastasiertem Melanom und Immuntherapie aus unserem Melanomregister eingeschlossen. Die Patienten wurden randomisiert in eine Trainingskohorte (n=69) und eine Validierungskohorte eingeteilt. Baseline Tumormarker (LDH, S100B), Baseline CT Biomarker (Tumorlast, Choi density) sowie CT Texturparameter (Entropie, Kurtosis, Skewness, Uniformität, MPP, UPP) der größten Targetläsion wurden extrahiert. Zur Vorhersage des Therapieansprechens wurde eine binäre logistische Regression mit den genannten Biomarkern in der Trainingskohorte durchgeführt. Signifikante Ergebnisse wurden in der Validierungskohorte bestätigt. Zur Vorhersage des Patientenüberlebens (Gesamtüberleben) wurden Cox Regression und Kaplan Maier Analysen mit den Biomarkern in der Trainingskohorte durchgeführt und ebenfalls in der Validierungskohorte bestätigt. Es wurden bivariate und multivariate Modelle etabliert und die Modellgüte anhand des Harrell's C-index überprüft.

Ergebnisse Baseline S100B (Hazard ratio(HR)= 2.543, p=0.018), Tumorlast (HR=1.657, p=0.002) und Kurtosis (HR=2.484, p<0.001) wurden als unabhängige Prädiktoren des Gesamtüberlebens identifiziert und in der Validierungskohorte bestätigt (p<0.048). Tumorlast and Kurtosis zeigten einen inkrementellen prädikativen Wert und ermöglichten in der Kombination ein gutes prädikatives Modell für das Gesamtüberleben (C-index=0.720). Zur Vorhersage des Ansprechens konnte S100B als unabhängiger prädikativer Marker identifiziert und bestätigt werden (Odds Ratio=0.630, p=0.022).

Schlußfolgerungen Prätherapeutische klinische (S100B) und radiologische (Tumorlast und Kurtosis) Biomarker ermöglichen die Prädiktion des Überlebens von Melanompatienten unter Immuntherapie. Das Therapieansprechen konnte anhand von des Tumormarkers S100B vorhergesagt werden.

RK/WISS.6 Virtuell monoenergetische Bilder aus der Spektral-Detektor-CT (SDCT) erleichtern die Beurteilung des Auswaschphänomens („Washout") arteriell hypervaskularisierter Leberläsionen

Autoren Reimer R[1], Große Hokamp N[1], Fehrmann Efferoth A[1], Krauskopf A[1], Kröger J[1], Persigehl T[1], Maintz D[1], Bunck A[1]
Institut **1** Uniklinik Köln Diagnostische und Interventionelle Radiologie, Köln
DOI 10.1055/s-0040-1703337

Zielsetzung Studien haben gezeigt, dass virtuell monoenergetische Bilder (VMIs) den Weichteilkontrast und die Abgrenzbarkeit hypodenser Leberläsionen verbessern. Die vorliegende Studie untersuchte, ob dies mit einem Vorteil bei der Beurteilung des Washout (WO) arteriell hypervaskularisierter Leberläsionen einhergeht.

Material und Methoden In dieser retrospektiven Studie wurden 59 arteriell hypervaskularisierte Läsionen in 31 Patienten (Alter: 65±9 Jahre, M/W:

20/11) eingeschlossen. Alle Patienten erhielten ein multi-phasisches kontrastmittelgestütztes SDCT (nativ, arteriell, portalvenös, Spätphase) nach HCC-Protokoll. MRT, CEUS oder Biopsie innerhalb von 3 Monaten dienten als Referenzstandard zur Klassifizierung als LI-RADS-3 oder -4/5. VMIs (40–200keV, 10-keV-Stufen) und konventionelle Bilder (CI) wurden rekonstruiert. Regions-of-interest wurden in die Läsionen, das Leberparenchym und den Psoas Muskel in der Spätphase platziert; das Läsion-zu-Leber Verhältnis (LLR) und WO (HULeber – HULäsion) wurden berechnet. Eine subjektive Analyse wurde durch 3 Radiologen in VMIs mit 40-, 60-, 80-keV und in CI durchgeführt. Anhand 5-Punkte Likert Skalen wurde die Sicherheit der WO Beurteilung und die Abgrenzbarkeit des WO beurteilt. Die statitistische Analyse wurde mittels ANOVA und Wilcoxon Test ± Korrektur für multiples Testen durchgeführt.

Ergebnisse Die Läsionsgröße betrug 3,0±2,4cm. Unabhängig von der Bildrekonstruktion, waren LLR und WO in LI-RADS-4/5 (n=50) signifikant höher als in LI-RADS-3 Läsionen (n=9) ($p<0,05$). Im Vergleich zu CI waren LLR und WO in LI-RADS-4/5 Läsionen in VMIs mit 40 – 70 keV bzw. 40-, 50keV signifikant höher ($p<0,05$; z.B. WO in 40keV vs. CI: 26,0±23,1 vs. 11,9±8,6 HU). Die subjektive Analyse bestätigte die bessere Abgrenzbarkeit des WO ($p<0,05$) und Sicherheit der Beurteilung in 40keV ($p>0,05$).

Schlußfolgerungen Durch einen erhöhten Läsionskontrast verbessern VMIs mit niedriger keV (40-, 50keV) die qualitative und quantitative Beurteilung des Washout arteriell hypervaskularisierter Leberläsionen signifikant.

RK/WISS.3 Assessment of Treatment Responses in Children and Adolescents with Ewing Sarcoma with Metabolic Tumor Parameters Derived from 18F-FDG-PET/CT and Circulating Tumor DNA

Autoren Schmidkonz C[1], Metzler M[2], Krumbholz M[2], Kuwert T[1], Uder M[3], Bäuerle T[3]

Institute **1** Universitätsklinikum Erlangen Nuklearmedizin, Erlangen; **2** Universitätsklinikum Erlangen Kinder- und Jugendklinik, Erlangen; **3** Universitätsklinikum Erlangen Radiologie, Erlangen

DOI 10.1055/s-0040-1703338

Zielsetzung To perform a prospective integrated analysis of 18F-FDG-PET/CT and circulating tumor DNA (ctDNA) to assess responses to multimodal chemotherapy in children and adolescents suffering from Ewing Sarcoma (EwS).

Material und Methoden A total of 20 patients with histologically confirmed EwS underwent multiple PET/CT examinations, performed at the time of each patient's initial diagnosis and after the second and fifth induction chemotherapy block (EWING2008, NCT00987636). All 263 positive lesions were assessed quantitatively to calculate PET-derived parameters, including whole-body metabolic tumor volume and whole-body total lesion glycolysis. Tumor-specific ctDNA in patient plasma samples was quantified using digital droplet PCR, and the correlations between ctDNA levels and PET-parameters were analyzed. Radiographical responses to multimodal chemotherapy as assessed with PET were compared to biochemical responses as assessed with changes in ctDNA levels.

Ergebnisse Twenty patients underwent a total of 87 PET/CT scans. Significant correlations between and ctDNA levels were observed (all $p<0.0001$). The combination of a positive PET/CT examination and a positive corresponding ctDNA sample before therapy initiation had a positive predictive value of 100% for the presence of EwS. Evaluation of treatment response after the fifth block of induction chemotherapy showed an agreement between the radiographical response and biochemical response of 89%, ($p<0.05$). Non-detectable ctDNA after the second block of induction chemotherapy was associated with complete biochemical and radiographical responses after the fifth block of induction chemotherapy in 16/17 patients. During a median follow-up period of 36 months, 4 patients had tumor relapses, which, were accompanied by an increase in plasma ctDNA levels and a positive PET/CT.

Schlußfolgerungen The combination of PET/CT and ctDNA quantification is promising for assessing treatment responses and detecting tumor relapses in children and young adolescents suffering from EwS.

RK/WISS.4 Vergleich der Konfigurationen hoch- und niedriggradiger Weichteilsarkome in der MRT bei 248 Sarkompatienten

Autore Sedaghat S[1]

Institut **1** Universitätsklinik Bergmannsheil Bochum Institut für Diagnostische und Interventionelle Radiologie und Nuklearmedizin, Bochum

DOI 10.1055/s-0040-1703339

Zielsetzung Vergleich von hochgradigen (G3/2) und niedriggradigen (G1) Weichteilsarkomen (STS) in Bezug auf Konfiguration in der MRT.

Material und Methoden 248 Patienten mit histologisch gesicherten Weichteilsarkomen erhielten Bildgebung mittels 1.5 Tesla MRT. Primäre und rezidivierende Weichteilsarkome wurden untersucht auf Konfiguration, Begrenzung und Ausmaß in der MRT. Die Tumore wurden eingeteilt in hochgradige (G3/2) und niedriggradige (G1) Weichteilsarkome, entsprechend der Einteilung der "French Federation of Cancer Centers Sarcoma Group".

Ergebnisse Das mittlere Alter betrug 55±18.2 Jahre. Primäre und rezidivierende Weichteilsarkome traten bevorzugt am Oberschenkel auf. Hochgradige (G3/2) primäre und rezidivierende Weichteilsarkome erschienen mit Abstand am häufigsten polylobuliert und heterogen und wiesen einen infiltrativen Charakter auf ($p<0.01$). Niedriggradige (G1) primäre und rezidivierende Weichteilsarkome waren hauptsächlich ovalär, nodulär und streifig konfiguriert, zeigten sich homogen und wiesen eine glatte Begrenzung auf. Ovalär und nodulär konfigurierte Weichteilsarkome zeigten bei hoch- und niedriggradigen Weichteilsarkomen dieselbe Konfiguration. Niedriggradige Weichteilsarkome mit polylobulierter Konfiguration (4%) zeigten allesamt eine glatte Wandbegrenzung und waren signifikant kleiner als hochgradige, polylobulierte Weichteilsarkome.

Schlußfolgerungen Während hochgradige Weichteilsarkome in der Regel eine polylobulierte und heterogene Konfiguration aufweisen, sind niedriggradige Weichteilsarkome meist ovalär, nodulär oder streifig konfiguriert. Im Falle von ovalär oder nodulär konfigurierten Weichteilsakomen ist die Unterscheidung zwischen hoch- und niedriggradigem Sarkom erschwert.

WISS.1 Evaluation von Bildparametern und eines convolutional neural networks in der FDG-PET/MR/CT zur Prädiktion des Gesamtüberlebens (OS) und des Therapieansprechens bei Patienten mit Melanom unter CIT.

Autoren Seith F[1], Vogel J[2], la Fougère C[3], Küstner T[4], Nikolaou K[5], Forscher A[6], Garbe C[7], Martus P[8], Pfannenberg C[9]

Institute **1** Universitätsklinik Tübingen Tübingen; **2** Radiologische Universitätsklinik Nuklearmedizin und klinische molekulare Bildgebung, Tübingen; **3** Radiologische Universitätsklinik Nuklearmedizin und klinische molekulare Bildgebung, Tübingen; **4** Radiologische Universitätsklinik Sektion für experimentelle Radiologie, Tübingen; **5** Radiologische Universitätsklinik Diagnostische und Interventionelle Radiologe, Tübingen; **6** Universitäts-Hautklinik Sektion dermatologische Onkologie, Tübingen; **7** Universitätsklinik-Hautklinik Sektion dermatologische Onkologie, Tübingen; **8** Institut für Klinische Epidemiologie und angewandte Biometrie Tübingen; **9** Radiologische Universitätsklinik Diagnostische und Interventionelle Radiologie, Tübingen

DOI 10.1055/s-0040-1703340

Zielsetzung Identifikation von Parametern und Evaluation eines convolutional neural networks (CNN) in der Ganzkörper FDG-PET/MR und -PET/CT für die Prädiktion des OS und des Therapieansprechens bei Patienten mit metastasiertem Melanom (MM) unter Checkpoint-Immuntherapie (CIT).

Material und Methoden In einer prospektiven Studie wurden von 9/14 bis 4/18 n=37 Pat. (64 y, AJCC III n=3, IV n=34) in einer FDG-PET/CT (Siemens mCT, Siemens Healthineers) und anschließend in einer -PET/MRT (Siemens Biograph mMR) vor Start einer CIT untersucht (17±16 Tage vor Therapiestart, 316±13 MBq 18F-FDG). Bestimmt wurden das metabolische Tumorvolumen MTV, die total lesion glycolysis TLG, die Läsionsanzahl, die Anzahl der betroffenen Organregionen, das OS und das Therapieansprechen 3 Monate nach Therapiestart. Zusätzlich wurde für jede Läsion (>1cm DM, max. 200/Pat.) Durchmesser DM, SUVpeak und ADCmean bestimmt. Hieraus jeweils Bildung einer Range (max-min) als Ausdruck der Heterogenität. Dichotome Einteilung und Auswertung aller Faktoren nach Kaplan-Meyer (a-Korrektur nach Bonferoni-Holms). Für das Training des CNN wurde eine Läsion pro Pat. mit dem höchsten SUVpeak in der MRT (T1VIBE fs post KM), der CT (portalvenöse Kontrastmittelphase) sowie der PET manuell segmentiert.

Ergebnisse OS 120-1666 Tage, 20 Pat. verstorben. Signifikant schlechteres OS (p<0,05) wurde beobachtet bei einem hohem MTV (≥50ml), ≥4 betroffenen Organregionen, einer hohen Range in DM und ADCmean sowie bei Vorhandensein von Metastasen mit niedrigem SUVpeak (<1,3). Mittels CNN konnten Pat. mit einer Sensitivität von 88,9%, einer Spezifität von 100%, einer Precision von 100% sowie einer Accuracy von 97,2% in Responder und Non-Responder unterteilt werden.

Schlußfolgerungen Neben MTV und Metastasierungsmuster beeinflusst auch die Heterogenität der Metastasen das Outcome von Patienten mit MM unter CIT. CNN können zukünftig bei der onkologischen Hybridbildgebung einen wesentlichen Beitrag zur Identifikation von Therapierespondern liefern.

RK/WISS.8 Einfluss des MRT-Bildgebungsprotokolls auf das Staging und folglich Therapieindikation bei Patienten mit Smoldering Myelom nach den neuen SLiM-CRAB-Kriterien

Autoren Wennmann M[1], Kintzelé L[2], Hielscher T[3], Piraud M[4], Menze B[4], Kauczor H[2], Merz M[5], Hillengass J[6], Langs G[7], Weber M[8]

Institute **1** Deutsches Krebsforschungszentrum Radiologie, Heidelberg; **2** Universitätsklinikum Heidelberg Klinik für Diagnostische und Interventionelle Radiologie, Heidelberg, Deutschland; **3** Deutsches Krebsforschungszentrum Abteilung für Biostatistik, Heidelberg, Deutschland; **4** Technische Universität München Bild-basierte biomedizinische Modellierung, Fakultät für Informatik, München, Deutschland; **5** Universitätsklinikum Heidelberg Sektion Multiples Myelom, Innere Medizin V, Heidelberg, Deutschland; **6** Roswell Park Comprehensive Cancer Center Onkologie und Innere Medizin, Buffalo, USA; **7** Medizinische Universität Wien Abteilung für biomedizinische Bildgebung und bildgebungsgestützte Therapie, Wien, Österreich; **8** Universitätsmedizin Rostock Institut für Diagnostische und Interventionelle Radiologie, Kinder- und Neuroradiologie, Rostock, Deutschland

DOI 10.1055/s-0040-1703341

Zielsetzung Nach den neuen SLiM-CRAB-Kriterien sind Patienten mit Smoldering Multiplem Myelom (SMM) mit >1 fokalen Läsion (FL) in der MRT zum Multiplen Myelom hochzustufen und systemisch zu therapieren. Zur Bildgebung wird primär Ganzkörper (GK)-MRT empfohlen, aufgrund der geringen Verfügbarkeit werden MRT der Wirbelsäule (WS) oder von WS und Becken (WS+B) als akzeptable Alternativen genannt. Ziel der Studie war zu untersuchen, wie sich die Wahl des Bildgebungsprotokolls auf das Staging von SMM Patienten nach dem Kriterium >1FL im MRT und damit auf die Therapieindikation auswirkt.

Material und Methoden Die Studie wurde an 226 GK-MRT von 60 Patienten mit SMM durchgeführt. Alle Bildgebungen wurden an zwei 1,5-Tesla-Scannern vorgenommen und enthielten koronare T1-tse und STIR Sequenzen sowie sagittale T1-tse und T2* Sequenzen der Wirbelsäule. Für alle FL >=5mm wurden die Lokalisationen erfasst und es wurde simuliert, welche FL in welchem limitierten Protokoll (WS vs. WS+B) zur Darstellung gekommen wären.

Ergebnisse 54% bzw. 46% der Bildgebungen, die in der GK-MRT >1FL zeigten, wären bei WS bzw. WS+B MRT nicht korrekt mit >1FL bewertet worden. Bei Bildgebungen ohne FL in der WS/WS+B MRT wird pro 12 /17 Erweiterungen zum GK-MRT ein weiterer Fall mit >1FL bewertet, in der Gruppe mit exakt 1FL im limitierten Protokoll wird dagegen fast jeder zweite Fall durch ein GK-MRT mit >1FL bewertet. „>1FL in der WS“ selektierte Hochrisikopatienten mit 75,8% 2-Jahres-Progressionsrate (2JPR), „>1FL im GK-MRT“ hingegen Patienten mit lediglich 46,7% 2JPR.

Schlußfolgerungen Die Hälfte aller Untersuchungen mit >1FL im GK-MRT werden nicht korrekt mit „>1FL“ bewertet, wenn ein limitiertes Protokoll (WS oder WS+B) verwendet wird, was zu einer substantiellen Unterdiagnostizierung von Patienten mit Multiplem Myelom und folglich einem Ausbleiben der indizierten systemischen Therapie führt. Allerdings entspricht eher die Kombination von „>1FL in der WS“ als „>1FL im GK-MRT“ auf diesem Kollektiv der Anforderung, Hochrisikopatienten mit 80% 2JPR zu isolieren.

RK/WISS.7 Smoldering Myelom: Dynamik der am schnellsten wachsenden fokalen Läsion korreliert mit Progressionsrisiko, Auftreten neuer fokaler Läsionen und Auftreten zugehöriger osteolytischer Läsionen in der CT

Autoren Wennmann M[1], Kintzelé L[2], Hielscher T[3], Langs G[4], Merz M[5], Piraud M[6], Weinhold N[5], Hillengass J[7], Menze B[6], Weber M[8]

Institute **1** Deutsches Krebsforschungszentrum Radiologie, Heidelberg; **2** Universitätsklinikum Heidelberg Klinik für Diagnostische und Interventionelle Radiologie, Heidelberg, Deutschland; **3** Deutsches Krebsforschungszentrum Abteilung für Biostatistik, Heidelberg, Deutschland; **4** Medizinische Universität Wien Abteilung für Biomedizinische Bildgebung und bildgebungsgestützte Therapie, Wien, Österreich; **5** Universitätsklinikum Heidelberg Sektion Multiples Myelom, Innere Medizin V, Heidelberg, Deutschland; **6** Technische Universität München Bild-basierte biomedizinische Modellierung, Fakultät für Informatik, München, Deutschland; **7** Roswell Park Comprehensive Cancer Center Onkologie und Innere Medizin, Buffalo, USA; **8** Universitätsmedizin Rostock Institut für Diagnostische und Interventionelle Radiologie, Kinder- und Neuroradiologie, Rostock, Deutschland

DOI 10.1055/s-0040-1703342

Zielsetzung Ziel war bei Patienten mit Smoldering Myelom zu untersuchen, ob verschiedene fokale Läsionen (FL) innerhalb eines Patienten unterschiedliche Wachstumsgeschwindigkeiten (WG) zeigen und ob die WG der FL mit dem weiteren Verlauf der Erkrankung korreliert.

Material und Methoden Von einer Kohorte aus 60 SMM Patienten wurden 237 Ganzkörper (GK)-MRTs und 74 CTs ausgewertet. Alle FL >=5mm wurden segmentiert und daraus die WG bestimmt, zudem wurden alle osteolytischen Läsionen (OL) >5mm in den CTs vermerkt. Alle Patienten wurden halbjährlich klinisch und laborchemisch untersucht und der Progressionszeitpunkt nach CRAB-Kriterien bestimmt. Del17p, t(4;14) oder +1q21 wurden als Hochrisiko-Genetik gewertet.

Ergebnisse 69,6% der Patienten mit >=2FL zeigten einen Faktor 5 oder mehr Unterschied zwischen der WG der am langsamsten und der am schnellsten wachsenden FL. Die WG der am schnellsten wachsenden FL ergab die beste Risikostratifizierung (c-index=0,76, p<0,001) und war ein signifikanter Prädiktor für das zukünftige Auftreten neuer FL (HR=1,44, p=0,026). Die WG korrelierte signifikant (p<0,001) mit dem Vorhandensein korrespondierender OL in zeitnah (+/-180 Tage) durchgeführten CTs (AUC: 0,66). Das Auftreten schnell wachsender FL war unabhängig von der Genetik am Beckenkamm (p=0,46). Die FL mit der größten Dynamik zeigte keine wesentlich höhere prognostische Aussagekraft als eine zufällig gewählte FL (c-index 0,74 vs. 0,73).

Schlußfolgerungen Vereinbar mit der genetischen räumlichen Heterogenität zeigen FL verschiedene WGs. Die WG kann als Biomarker zur Risikostratifizierung herangezogen werden und korreliert zudem mit dem Auftreten neuer FL

sowie zeitnaher Schädigung am mineralisierten Knochen – dies könnte in Zukunft Auswirkungen hinsichtlich gezielter CT-Abklärung oder lokaler Therapie dieser FL haben. Schnell wachsende FL sind (besonders bei genetischem Niedrigrisiko am Beckenkamm) ein Ziel zur Biopsie, um gezielt die molekulargenetischen Vorgänge an den prognostisch wichtigsten Tumorzentrum zu erforschen.

WISS.4 Machine Learning-basierte Klassifizierung von Kolonläsionen in der CT-Kolonografie: Ein Radiomics-Ansatz

Autoren Wesp P[1], Ingrisch M[1], Graser A[2], Maurus S[1], Schulz C[3], Knösel T[4], Cyran C[1], Ricke J[1], Kazmierczak P[1], Grosu S[1]
Institute **1** Klinikum der Universität München Klinik und Poliklinik für Radiologie, München; **2** Radiologie München GbR München; **3** Klinikum der Universität München Medizinische Klinik und Poliklinik 2, München; **4** Klinikum der Universität München Pathologisches Institut, München
DOI 10.1055/s-0040-1703343

Zielsetzung Differenzierung von benignen und prämalignen/malignen Kolonläsionen in CT-Kolonografien aus einer asymptomatischen Darmkrebs-Screening-Kohorte mit Hilfe eines Radiomics-Ansatzes.

Material und Methoden Kolonläsionen wurden in CT-Kolonografien manuell segmentiert und gemäß Histopathologie als Referenzstandard als benigne (d. h. hyperplastischer Polyp, reguläre Kolonschleimhaut) oder prämaligne/maligne (d.h. tubuläres Adenom, villöses Adenom, Adenokarzinom) klassifiziert. Für jede Läsion wurden mit Pyradiomics n=1218 Bildeigenschaften berechnet, die Form (n=14), Signalintensität (n=252) und Bildtextur (n=952) charakterisieren. Ein Random Forest-Klassifikationsalgorithmus wurde darauf trainiert, die Dignität jeder Läsion vorherzusagen. Die diagnostische Performance wurde in einem 5-Fach-Kreuzvalidierungsansatz evaluiert.

Ergebnisse In der Studienpopulation, die 63 Patienten umfasst, wurden insgesamt 162 Kolonläsionen (83 benigne, 79 prämaligne/maligne) identifiziert. Diese wurden im Kreuvalidierungsverfahren in fünf Trainings- und Testdatensätze mit jeweils ca. 130 (80 %) und ca. 32 (20 %) Läsionen aufgeteilt. Läsionen eines Patienten befanden sich dabei stets im gleichen Datensatz. Mit der Random Forest-Analyse konnten 131 von 162 (81 %) Läsionen im Testdatensatz in Korrelation zum histopathologischen Referenzstandard korrekt klassifiziert werden. Der durchschnittliche ROC-AUC Wert lag bei 0,90 (Max.: 1.00, Min.: 0.71), mit einer mittleren Sensitivität von 0,84 (Max.: 1.00, Min.: 0.71) und Spezifität von 0,80 (Max.: 0.89, Min.: 0.68) bei einem Schwellenwert von 0,5.

Schlußfolgerungen Unsere experimentellen Resultate zeigen, dass ein automatisierter Radiomics-Ansatz für die Unterscheidung zwischen benignen und prämalignen/malignen Kolonläsionen in der CT-Kolonografie geeignet ist. Diese automatisierte und objektivierte Analyse der CT-Kolonografie könnte personalisierte Therapieansätze verbessern und damit den Stellenwert der CT-Kolonografie in der Darmkrebsvorsorge erhöhen.

RK/WISS.3 Initiale Differenzierung von Hamartomen und malignen Lungenläsionen mittels einphasigem Dual-Energy CT

Autoren Winkelmann M[1], Bongers Malte[2]
Institute **1** Universitätsklinikum Tübingen Diagnostische und Interventionelle Radiologie, Tubingen; **2** Universitätsklinikum Tübingen Diagnostische und Interventionelle Radiologie, Tübingen
DOI 10.1055/s-0040-1703344

Zielsetzung Ziel dieser Studie war es, die diagnostische Genauigkeit der virtuell-nativen CT (VNC) und Jod- und Fett-Quantifizierung zur Unterscheidung zwischen Lungenhamartomen und malignen Lungenläsionen unter Verwendung der Dual-Souce DualEnergy Computertomografie (DECT) zu untersuchen.

Material und Methoden In diese Studie wurden retrospektiv 48 Patienten (23 Frauen und 25 Männer; 24 Hamartome und 24 maligne Lungentumore) eingeschlossen, welche eine klinisch indizierte portalvenöse DECT-Untersuchung des Thorax in einem Dual-Source-Scanner der dritten Generation erhalten haben. Für jede Läsion wurden quantitative Parameter wie VNC-Dichtewerte, Ioddichte und der Fettanteil gemessen. Als Referenzstandard dienten histopathologische Analysen sowie CT- und PET-CT Verlaufskontrollen. Die Mittelwerte von VNC, Iod und Fettgehalt wurden zwischen Hamartomen und malignen Lungenläsionen mittels nicht-parametrischen Tests verglichen. Darüberhinaus wurde die diagnostische Genauigkeit für die Differenzierung von Hamartomen und malignen Läsionen analysiert. Die Ergebnisse werden als Median mit Interquartilsbereichen angegeben.

Ergebnisse Die Analyse der VNC-Werte ergab signifikante Unterschiede zwischen Hamartomen (-19,9 HU [-36, -11,4]) und bösartigen Lungentumoren 16,3 HU [5,4, 24,8]) ($p \leq 0{,}0001$). Der Fettanteil unterschied sich signifikant zwischen Hamartomen (50,1 %[41.2,56]) und bösartigen Läsionen (28,3 % [21.1, 34.6]) ($p \leq 0.0001$). Für die Joddichte wurden keine signifikanten Unterschiede zwischen Hamartomen (1,5 mg/ml [1.1, 1.8]) und bösartigen Läsionen (1,9 mg/ml [1.6, 2.4]) festgestellt. Die ROC-Analyse ergab höhere AUC-Werte und eine höhere Sensitivität für VNC-Werte (AUC = 100%/Sensitivität = 100%) als für den Fettanteil (92%/87,5%)($p<0{,}04$) und die Joddichte (65%/62,5%) ($p<0{,}0001$).

Schlußfolgerungen DECT eignet sich zur initialen Differenzierung zwischen Hamartomen und malignen Lungenläsionen mit Berechnung von VNC-Werten und Quantifizierung des Fettanteils mit deutlich höherer diagnostischer Genauigkeit für VNC-Werte.

Strahlenschutz

WISS.7 Einfluss der Trageposition von Ganzkörperdosimetern auf die Abschätzung der Körperdosis

Autoren Borowski M[1], Plrl L[1], Greger W[2], Fiebich M[2]
Institute **1** Klinikum Braunschweig Institut für Röntgendiagnostik und Nuklearmedizin, Braunschweig; **2** Technische Hochschule Mittelhessen Institut für Medizinische Physik und Strahlenschutz, Gießen
DOI 10.1055/s-0040-1703345

Zielsetzung An Personen, die sich in Strahlenschutzbereichen aufhalten, ist gem. §64 Abs. 1 StrlSchV die Körperdosis zu ermitteln. Gemäß §66 Abs. 2 StrlSchV sind die Dosimeter an einer für die Exposition repräsentativen Stelle zu tragen. Es ist jedoch nirgends definiert, welche Position hiermit genau bezeichnet ist. Im Rahmen der vorgestellten Studie wurde die Auswirkung unterschiedlicher Trageorte des Dosimeters auf die gemessene Körperdosis ermittelt.

Material und Methoden Unter Verwendung von OSL-Dosimetern wurde die Körperdosis von Hauptexponierten unterschiedlicher Interventionen im Bereich der Kardiologie, Gefäßchirurgie sowie Angiografie ermittelt. Um ein größeres Messsignal zu erhalten, wurden die Dosimeter oberhalb der Strahlenschutzkleidung getragen. Die Messung erfolgte jeweils parallel mit 11 bis 13 Dosimetern, die im Bereich der Vorderseite des Rumpfes bis zur Seitenlinie der Schultern angebracht wurden. Parallel zu den dosimetrischen Messungen wurden die Aufenthaltsorte des Personals sowie die Verwendung von Strahlenschutzmitteln durch Foto- und Videoaufnahmen protokolliert.

Ergebnisse Es zeigte sich eine deutliche Abhängigkeit der gemessenen Dosiswerte von der Trageposition. Die Messwerte für die Körperdosis bei der gleichen Person unterscheiden sich an realistischen Tragepositionen bei etlichen Interventionen um mehr als einen Faktor 10. Die Tragepositionen mit den höchsten sowie den niedrigsten Dosiswerten sind individuell verschieden. Es zeigte sich, dass teilweise subtile Unterschiede in der Verwendung von

Strahlenschutzmitteln, z.B. Bleiglasscheiben, relevanten Einfluss auf die Verteilung der Exposition haben.

Schlußfolgerungen Messwerte für die Körperdosis, die an unterschiedlichen, realistischen Tragepositionen ermittelt werden, können um mehr als einen Faktor 10 auseinander liegen. Eine konservative Abschätzung der erhaltenen Dosis des Personals ist damit nicht sichergestellt. Die Resultate sollten im Hinblick auf die Festlegungen zur Durchführung der amtlichen Personendosimetrie berücksichtigt werden.

WISS.5 Diagnostische Referenzlevel und Zieldosen für die Computertomografie für die EUCLID (European Study on Clinical DRLs) Indikationen: Daten aus einem multinationalen Dosisregister

Autoren Bos D[1], Yu S[2], Luong J[2], Chu P[3], Wang Y[2], Wetter A[1], Smith-Bindman R[2]

Institute **1** Universitätsklinikum Essen Institut für Diagnostische und Interventionelle Radiologie und Neuroradiologie, Essen; **2** University of California San Francisco Department of Radiology and Biomedical Imaging Epidemiology and Biostatistics, San Francisco, CA, USA; **3** Department of Radiology and Biomedical Imaging Epidemiology and Biostatistics University of California San Francisco, San Francisco, CA, USA

DOI 10.1055/s-0040-1703346

Zielsetzung Die Strahlendosen für Computertomografien (CT) variieren stark zwischen Patienten, Institutionen und Ländern. Mithilfe von Zieldosen (Achievable Dose, AD) und diagnostischen Referenzleveln (DRL) können unnötige Abweichungen in der Strahlendosis reduziert werden, indem Radiologen und technischen Assistenten Richtwerte vorgegeben werden. Die Europäische Gesellschaft für Radiologie hat häufige Indikationen für CT-Untersuchungen (EUCLID, European Study on Clinical DRLs) identifiziert, für die solche Richtwerte aufgestellt werden sollen.

Material und Methoden Im Rahmen des internationalen CT-Dosisregisters der University of California San Francisco (UCSF) wurden standardisierte Daten von über 2,3 Millionen CT-Untersuchungen bei Erwachsenen ab 18 Jahren von 155 Institutionen aus sieben Ländern zwischen Januar 2016 und Dezember 2018 erhoben. Aus diesen Daten wurden die Ziel- und Referenzdosen für jede EUCLID-Indikation für den CT-Dosisindex (CTDIvol) und das Dosislängenprodukt (DLP) berechnet.

Ergebnisse Die Anzahl der eingeschlossenen Patienten für die EUCLID-Kategorien reichte von 3.176 (Koronarangiografie) bis 721.263 (Appendizitis). Die Strahlendosen unterschieden sich signifikant in den verschiedenen Kategorien. So betrug z.B. die Zieldosis für DLP bei Verdacht auf Apoplektischer Insult/Hirnblutung 861 mGy-cm, bei chronischer Sinusitis hingegen nur 250 mGy-cm. Die beobachteten Ziel- und Referenzdosen für DLP (in mGy-cm) waren: Apoplektischer Insult/Hirnblutung Zieldosis DLP= 861 und Referenzdosis DLP=1067; chronische Sinusitis 250/373; Halswirbelsäulentrauma 450/962; Lungenembolie 372/558; Koronarer-Kalziumscore 66/102; Koronarangiografie 497/915; Lungenkrebs 329/555; hepatozelluläres Karzinom 1304/2016; Nierenkolik 519/773; und Appendizitis 661/1059.

Schlußfolgerungen CT-Referenz- und Zieldosiswerte für klinische Indikationen können die Strahlendosis für Patienten optimieren und zur Bewertung von Institutionen, sowie zur Erstellung indikationsspezifischer, dosisoptimierter Protokolle verwendet werden.

WISS.6 Genauigkeit der Konversionsfaktoren in der abdominalen CT-Bildgebung

Autore Hackenbroch C[1]

Institut **1** BWK Ulm Radiologie, Ulm

DOI 10.1055/s-0040-1703347

Zielsetzung Die Dosismessung in der CT-Diagnostik ist in der täglichen Praxis problematisch. Eine Abschätzung der effektiven Dosis ist möglich durch das vom Scanner angegebene Dosis-Längen- Produkt (DLP) und einem, durch Studien ermittelten Umrechnungsfaktor k. Anhand einer Phantomstudie mit TLDs zur Dosismessungen haben wir Geschlechts- und Körperumfang- sowie Scannertechnik- spezifische Umrechnungsfaktoren ermittelt.

Material und Methoden 13 verschiedene CT-Protokolle wurden mit einem DSCT-Scanner der dritten Generation mit und ohne Zinnfiltertechnik sowie mit/ohne Dual-Energie-Technik getestet. Wir verwendeten ein normales Alderson-Phantom (6 Scans) und ein modifiziertes adipöses Phantom (7 Scans). Die Dosis wurde mit Hilfe von TLDs an 24 (26 in adipösen Phantompositionen) Positionen gemessen.

Ergebnisse Während für das adipöse Phantom die bereits etablierten k-Faktoren unseren eigenen Faktoren sehr nahe kommen, gilt dies nicht für das normale Phantom. Hier waren unsere k-Werte deutlich höher als die existierenden. Außerdem gibt es Unterschiede im Geschlecht sowie durch die verwendete Scannertechnik.

Schlußfolgerungen Die Umrechnungsfaktoren k, die zur Abschätzung der effektiven Dosis für CT-Untersuchungen weit verbreitet sind, unterliegen multifaktoriellen Variablen, z.B. Patientengröße, Geschlecht und auch Scannertechniken (kV, Zinnfiltertechnik). Die bereits etablierten Umrechnungsfaktoren decken dies nicht ab und sind nur eine grobe Annäherung. Besonders schlanke Menschen erfahren eine viel höhere Belastung als erwartet. Das Konzept der größenbezogenen Dosisabschätzung (SSDE) ist ein Schritt in die richtige Richtung. Wir haben jedoch auch einen signifikanten Einfluss des Geschlechts und der CT-Technik gefunden, der bei der Dosisschätzung berücksichtigt werden muss. In Zukunft sollten k-Faktoren multifaktoriell etabliert werden, oder es sollten unterschiedliche Dosisberechnungsmodelle verwendet werden.

WISS.4 Vorkommnisse im Bereich der Röntgendiagnostik – Erfahrungen einer Multi-Center-Studie

Autoren Hartmann J[1], Müller B[1], Singer J[1], Borowski M[2], Pirl L[2], Stamm G[3]

Institute **1** Klinikum Nürnberg Institut für Medizinische Physik, Nürnberg; **2** Städtisches Klinikum Braunschweig Institut für Röntgendiagnostik und Nuklearmedizin, Braunschweig; **3** Universitätsmedizin Göttingen Institut für diagnostische und interventionelle Radiologie, Göttingen

DOI 10.1055/s-0040-1703348

Zielsetzung Gemäß §105 StrlSchV sind bei der Anwendung ionisierender Strahlung Maßnahmen zu treffen, um Vorkommnisse zu erkennen, zu vermeiden und deren Auswirkungen so gering wie möglich zu halten. Weiterhin sind bedeutsame Vorkommisse gemäß §108 Abs. 1 StrlSchV der zuständigen Behörde zu melden. Mit dem Ziel ein Verfahren zur Erfassung von Vorkommnissen zu entwickeln, sowie um Erfahrungen zur Häufigkeit und Art von Vorkommnissen zu sammeln, wurde eine vom Bundesamt für Strahlenschutz geförderte Multi-Center-Studie durchgeführt. Zum Zeitpunkt der Studie bestand in Deutschland kein etabliertes System, um derartige Vorkommnisse systematisch zu erkennen und zu bearbeiten. Weiterhin gab es keine Erfahrungen dazu, in welchem Umfang welche Arten von Vorkommnissen auftreten.

Material und Methoden In einer Anwendungsstudie mit 16 röntgendiagnostischen Kliniken und Praxen wurden Kriterien explizit unterhalb derjenigen der StrlSchV angesiedelt und breiter als in der StrlSchV gefasst. Zur Dokumentation von Vorkommnissen wurde eine Software entwickelt und in den teilnehmenden Einrichtungen implementiert. Über einen Erfassungszeitraum von 12 Monaten wurden Vorkommnisse dokumentiert und zu drei Zeitpunkten ausgewertet. Die Studienteilnehmer wurden zur Nutzung der Software und zum Aufwand befragt.

Ergebnisse Die Anzahl beobachteter Vorkommnisse war in den Einrichtungen unterschiedlich. Die Meldequote unterschied sich zudem zwischen konventioneller Röntgendiagnostik, CT und Interventionen. Die Vorkommnisse waren auf zahlreiche, unterschiedliche Ursachen zurückzuführen. Von wenigen Ausnahmen abgesehen, lagen die Vorkommnisse unterhalb der gesetzlichen

Meldeschwellen. In einer abschließenden Umfrage wurde der Aufwand für die Erfassung als angemessen bewertet.

Schlußfolgerungen Eine wenig aufwändige, rechtlich konforme und im Sinne des Risikomanagements sinnvolle Erfassung von Vorkommnissen ist möglich. Eine regelmäßige Schulung aller Beteiligten erhöht die Anzahl an Meldungen.

WISS.3 Bedeutsame Vorkommnisse nach §108 StrlSchV bei CT-Untersuchungen des Hirnschädels: Erfahrungen und Optimierungsprozesse in der klinischen Routine

Autoren Müller C[1], Sommer A[1], Heindel W[2], Lenzen H[2]
Institute **1** Universitätsklinikum Münster Institut für Klinische Radiologie - Referenzzentrum Mammografie, Münster; **2** Universitätsklinikum Münster Institut für Klinische Radiologie, Münster
DOI 10.1055/s-0040-1703349

Zielsetzung Die Einführung der neuen Strahlenschutzgesetzgebung verpflichtet den Strahlenschutzverantwortlichen Untersuchungen zu melden, die den bedeutsamen Vorkommnissen nach §108 Anlage 14 der StrlSchV unterliegen. Die StrlSchV unterscheidet gruppenbezogene und personenbezogene Vorkommnisse. Ziel der vorliegenden Analyse ist eine Auswertung von Vorkommnissen in der akuten Schlaganfalldiagnostik mittels CT sowie die Entwicklung von Optimierungsprozessen zur Senkung der Strahlenexposition.

Material und Methoden Für die Analyse wurden bis zum jetzigen Zeitpunkt 1138 Untersuchungen von zwei verschiedenen CT-Systemen des gleichen Herstellers serienbasiert ausgewertet. Die Analyse erfolgte mithilfe eines Dosismanagementsystems. Die Meldeschwelle für Untersuchungen bei denen sich das Gehirn im Strahlengang befindet, liegt bei einem CTDIvolKopf von 120 mGy.

Ergebnisse Im Rahmen der multimodalen Schlaganfalldiagnostik mittels CT (Nativ-CT, Angiografie und CT-Perfusion) resultiert die höchste Strahlenexposition aus den Perfusionsstudien. Der durchschnittliche CTDIvolKopf für Perfusionen liegt nach Herstellervorgaben bei 250 mGy und somit weit über der Meldeschwelle. Erste Optimierungsmaßnahmen durch Reduzierung des Röhrenstroms sowie das Herabsetzen der Scanzeit durch Anpassung an die individuellen Kreislaufparameter der Patienten führten zu einem Herabsenken des CTDIvolKopf auf 150 mGy bzw. 170 mGy. Trotz der optimierten Untersuchungsprotokolle wird die Meldeschwelle weiterhin überschritten. Weitere Optimierungen sollen folgen.

Schlußfolgerungen Die neue Gesetzgebung führt zu einer Sensibilisierung bzgl. der Protokollparameter. Die hohe Anzahl an bedeutsamen Vorkommnissen, die im Rahmen der Schlaganfallversorgung auftreten, zeigen, dass Kliniken und Hersteller noch über Optimierungspotenzial verfügen. Weiterhin bedarf es zusätzlicher Regelungen in der Gesetzgebung, dass für spezielle Untersuchungstechniken gesonderte Meldeschwellen eingeführt werden.

WISS.9 Vergleich der Strahlendosis zwischen Tomosynthese (3D-Mammografie) und digitaler Mammografie (2D): eine retrospektive Studie.

Autoren Opitz M[1], Wetter A[1], Oldenburg D[2], Guberina N[3]
Institute **1** Universitätsklinikum Essen Institut für Diagnostische und Interventionelle Radiologie und Neuroradiologie, Essen; **2** Universiätsklinikum Essen Institut für Diagnostische und Interventionelle Radiologie und Neuroradiologie, Essen; **3** Universitätsklinikum Essen Klinik und Poliklinik für Strahlentherapie, Essen
DOI 10.1055/s-0040-1703350

Zielsetzung Ein Vergleich der Strahlendosis zwischen digitaler Mammografie (FFDM, Full-Field Digital Mammography) und Tomosynthese (DBT, Digital Breast Tomosynthesis) im Rahmen klinischer Verlaufskontrollen bei Patientinnen mit hoher Brustdichte (ACR II-IV).

Material und Methoden Diese Studie umfasst 30 Patientinnen, die eine FFDM in cranio-caudaler (CC) Ebene und eine DBT in medio-lateral-obliquer (MLO) Ebene, sowie eine Verlaufskontrolle mit FFDM in CC und MLO Ebene zwischen Mai 2015 und Juli 2019 erhielten. Alle Untersuchungen (FFDM; DBT) wurden am gleichen Mammografie Gerät (Senographe Essential, GE MEDICAL SYSTEMS) durchgeführt. Die durchschnittliche Strahlenexposition der Brustdrüse wurde mittels einer automatischen Software nach dem Dance Modell berechnet.

Ergebnisse Die Mittelwerte der mittleren Drüsendosis (MGD, Mean Glandular Dose) (Standardabweichung, Interquartilsabstand) der beiden Bildgebungsmodalitäten lauten wie folgt: (I) (ccFFDM+mloFFDM) (a) links FFDM cc 1.4mGy (0.4mGy, 1.1-1.7mGy), links FFDM mlo 1.4mGy (0.4mGy, 1.1-1.7mGy), (b) rechts FFDM cc 1.4mGy (0.4mGy, 1.4-1.6mGy), rechts FFDM mlo 1.4mGy (0.4mGy, 1.2-1.6mGy); (II) (ccFFDM+mloDBT) (a) links FFDM cc 1.5mGy (0.4mGy, 1.1-1.7mGy), links DBT mlo 1.7mGy (0.6mGy, 1.3-2.0mGy); (b) rechts FFDM cc 1.4mGy (0.5mGy, 1.2-1.6mGy), rechts DBT mlo 1.7mGy (0.7mGy, 1.2-1.8mGy). In der vorliegenden identischen Patientenkohorte liegt ein signifikanter Unterschied zwischen den MGD's von FFDM und DBT in MLO-Ebene vor ($p<0.001$).

Schlußfolgerungen Unsere Ergebnisse zeigen einen signifikanten Unterschied in den Strahlendosen zwischen DBT und FFDM in MLO-Ebene. Allerdings befinden sich die gemessenen MGD's von DBT in MLO-Ebene unterhalb der entsprechenden vom Bundesamt für Strahlenschutz (BfS) veröffentlichten Referenzwerte für eine FFDM-Aufnahme (2mGy). Angesichts der in verschiedenen Studien gezeigten verbesserten diagnostischen Genauigkeit von DBT gegenüber FFDM, unterstützen wir aus diesem Grund eine Überarbeitung der Richtlinien für das Mammografie-Screening-Programm.

WISS.2 Bedeutsame Vorkommnisse nach § 108 StrlSchV bei diagnostischen Durchleuchtungen und Interventionen: Erfahrungen und Etablierung in der klinischen Routine

Autoren Sommer A[1], Müller C[1], Heindel W[2], Lenzen H[2]
Institute **1** Universitätsklinikum Münster Referenzzentrum Mammografie Münster, Münster; **2** Universitätsklinikum Münster Institut für Klinische Radiologie, Münster
DOI 10.1055/s-0040-1703351

Zielsetzung Mit der Einführung der neuen Strahlenschutzgesetzgebung am 31.12.2018 wurden in Deutschland neue Maßnahmen im Bereich des Strahlenschutzes eingeführt. Hierzu zählt unter anderem die Meldung und Analyse von bedeutsamen Vorkommnissen. Die StrlSchV unterscheidet gruppenbezogene und personenbezogenen Vorkommnisse. Ziel der vorliegen Evaluation ist eine Auswertung von personenbezogenen Vorkommnissen für Interventionen und diagnostische Durchleuchtungen (DDL) in der klinischen Routine sowie die Entwicklung und Etablierung eines Workflows zur Analyse der Vorkommnisse für Medizinphysik-Experten (MPE).

Material und Methoden Für die Evaluationen wurden 1234 Untersuchungen mit Hilfe eines Dosismonitoring Systems ausgewertet. Die StrlSchV sieht für DDLs eine Meldeschwelle (MDS) von 20.000 cGy x qcm (DFP) vor. Bei Interventionen wir zwischen einer Aktionensschwelle (50.000 cGY x qcm) und einer Meldeschwelle (inkl. Deterministischen Schaden) unterschieden. Bei Überschreitung der Aktionenschwelle (AKS) wird durch den MPE die Peak Skin Dose (PSD) ermittelt und ab 2 Gy eine Nachsorge empfohlen.

Ergebnisse Insgesamt wurden 125 Ereignisse erfasst. 65-mal wurde die MDS bei DDLs überschritten. Bei Interventionen wurde die AKS in 60 Fällen erreicht. In 17 dieser Fälle lag die ermittelte PSD über 2Gy. In keinem Fall wurde ein deterministischer Schaden gemeldet.

Schlußfolgerungen Durch den etablierten Workflow (Ermittlung der PSD) kann die Wiedereinbestellung und die damit verbundene Verunsicherung der Patienten erheblich reduziert werden. Als problematisch stellt sich die AKS bei Interventionen dar. Bei komplexen Untersuchen kann diese Schwelle um den Faktor 2 überschritten werden, jedoch führen die wechselnden Einstrahlwinkel zu stark heterogenen Dosisverteilungen und senken die entsprechende PSD.

Bei kleinen Feldgrößen hingegen, kann es zu überproportional hohen PSDs kommen, ohne dass die AKS überschritten wird. Hierdurch werden strahlenbiologische bedeutsame Ereignisse unterschätzt.

WISS.8 Einfluss einer Hodenkapsel auf die Röhrenstrommodulation im Hodenkapsel angrenzenden Scanbereich für drei verschiedene Computertomographen

Autoren Steuwe A[1], Klosterkemper Y[1], Thomas C[1], Appel E[1], Aissa J[1], Antoch G[1], Boos J[1]
Institut 1 Universitätsklinikum Düsseldorf Institut für Diagnostische und Interventionelle Radiologie, Düsseldorf
DOI 10.1055/s-0040-1703352

Zielsetzung Hodenkapseln beeinflussen die automatische Röhrenstrommodulation (RSM) im Scanbereich, wenn sie bereits auf dem Topogramm sichtbar sind. In dieser Studie soll der Einfluss der Hodenkapsel auf die RSM im der Hodenkapsel angrenzenden Scanbereich bestimmt werden.

Material und Methoden Ein anthropomorphes Aldersonphantom wurde an drei verschiedenen CT-Scannern (Somatom Definition Edge (1), Flash (2), und AS (3), alle Siemens Healthineers) jeweils dreimal mit einem Standard Abdomen/Pelvis Protokoll in kraniokaudaler Richtung gescannt. Topogramm und Scan wurden zuerst ohne Hodenkapsel im kompletten Scanbereich akquiriert (a), dann mit Hodenkapsel (Mavig, 1mm Pb) nach Erstellung des Topogramms (b), und zuletzt mit Hodenkapsel im Topogramm und Scan (c). Der Scanbereich wurde anschließend an der kranialen Seite mit den folgenden Distanzen zur Hodenkapsel verkürzt: (d) 0cm (Scanbereich schließt direkt an Kapsel an), (e) 1cm, (f) 2cm und (g) 3cm. Die Exposition [mAs] per rekonstruierten Schicht wurde bestimmt und über die drei Wiederholungen gemittelt.

Ergebnisse Platzierung der Hodenkapsel zwischen Erstellung des Topogramms und des Scans (Aufnahme (b)) verändert die Exposition im Vergleich zu Aufnahme (a) nicht. Sichtbarkeit der Hodenkapsel auf dem Topogramm führt jedoch zu einer Erhöhung der Exposition entlang der Kapsel (bis zu 85% an der kaudalen Seite, Aufnahmen (c) vs. (a)). Die Exposition nimmt im Bereich von einer Detektorbreite angrenzend an die Kapsel zu (bis zu 15%, Scanner 1), auch wenn der Scanbereich gekürzt wurde, sodass die Hodenkapsel nicht mehr im Scanbereich lag (Aufnahmen (d-g)).

Schlußfolgerungen Im Idealfall sollte eine Hodenkapsel erst nach Erstellung des Topogramms angelegt werden oder darauf geachtet werden, dass sie auf dem Topogramm nicht sichtbar ist. Sollte die Kapsel auf dem Topogramm abgebildet sein, so muss der Scanbereich im Abstand von einer Detektorbreite zur Hodenkapsel enden, um eine Erhöhung der Exposition zu vermeiden.

WISS.1 Evaluation der Qualität von Strahlenschutzkursen für Ärzte

Autoren Strauß P[1], Eßeling R[1], Lenzen H[1]
Institut 1 Universitätsklinikum Münster Institut für Klinische Radiologie, Münster
DOI 10.1055/s-0040-1703353

Zielsetzung Das Bundesamt für Strahlenschutz hat zur Überprüfung des Ist-Zustands der Strahlenschutzkurse und Entwicklung von Verbesserungsvorschlägen ein Projekt zur Evaluation der Ausbildungsqualität im Strahlenschutz (EdAQS) ausgeschrieben. Um Sicherheit für Patient und Personal zu garantieren, werden umfangreiche Fachkenntnisse zum gerechtfertigten Einsatz der Strahlung erwartet. Der Staat beschränkt daher die Nutzung auf einen hinreichend ausgebildeten Personenkreis und verlangt Nachweise durch Fachkundebescheinigungen. Für die Fachkunde ist unter anderem die erfolgreiche Teilnahme an Strahlenschutzkursen vorgeschrieben. Im Projekt wurde geprüft, ob die einschlägigen Vorschriften in der Praxis konsequent umgesetzt werden und geeignet sind, den geforderten Wissenstand zu vermitteln.

Material und Methoden Eine hohe Qualität der Evaluation der Kurse wurde insbesondere durch eine persönliche Teilnahme des Projektteams durch die gesamte Kurszeit erreicht. Diese wurden durch Interviews mit den Kursleitern flankiert. Das Basiswissen vor den Kursen und der Lernerfolg im Kurs wurden mittels Multiple-Choice Fragebögen ermittelt. Evaluationsbögen wurden zur Befragung der Teilnehmer genutzt. Für eine einheitliche Bewertung der Kurse wurden strukturierte Checklisten (z.B. Lehrinhalte, Didaktik) innerhalb von Expertenworkshops erarbeitet.

Ergebnisse Die Analyse von 15 Kursen ergab eine heterogen verteilte Qualität der Wissensvermittlung. Bei allen Kursstätten war ein signifikanter Lernerfolg zu verzeichnen, jedoch fehlten oft ein konkreter Praxisbezug und eine ausreichende Aktualität. Alle Kursstätten folgten im Wesentlichen den Vorgaben der Fachkunderichtlinie. Die vorgeschriebenen Praktika waren wenig effektiv.

Schlußfolgerungen Zur Verbesserung der Lernsituation wurden für die Strahlenschutzkurse neue Konzepte für die Kursstruktur entwickelt, die eine deutlich verkürzte Anwesenheit und stärkere Zielgruppenorientierung vorschlagen. Es wurden Gegenstandskataloge mit Beispielen und Zeitvorgabe für die neu gestalteten Kurse entwickelt.

Thoraxradiologie

WISS.3 Der "Ventricular Mass Index" als Parameter für die nicht-invasive Therapiekontrolle nach pulmonaler Ballonangioplastie bei CTEPH.

Autoren Brose A[1], Richter M[1], Bethke V[1], Hasse A[1], Richter M[2], Tello K[2], Wiedenroth C[3], Krombach G[1], Roller F[1]
Institute 1 Universitätklinikum Gießen Klinik für Diagnostische und Interventionelle Radiologie, Gießen; **2** Universitätklinikum Gießen Medizinische Klinik und Poliklinik II - Pneumologie, Gießen; **3** Kerckhoff Klinik Abteilung für Thoraxchirurgie, Bad Nauheim
DOI 10.1055/s-0040-1703354

Zielsetzung In den letzten 10 Jahren erlebte die pulmonale Ballonangioplastie (BPA) eine Renaissance als wertvolle Therapieoption für Patientin mit inoperabler chronisch thrombembolischer pulmonaler Hypertonie (CTEPH).

Material und Methoden Die Studie umfasst 26 Patienten mit inoperabler CTEPH, die primär mittels BPA versorgt wurden. Alle Patienten erhielten unmittelbar vor und 6 Monate nach Intervention einen Rechtsherzkatheter und eine MRT des Herzens. Die ventrikulären Massenindizes (VMI) wurden von zwei erfahrenen Radiologen in Konsensus ermittelt und zum invasiv gemessenen mPAP sowie den NT-proBNP-Werten korreliert. Die Strichprobentestung erfolgte mittels Wilcoxon-Vorzeichen-Rang-Test, Korrelationen wurden mittels Rangkorrelationskoeffizient nach Spearman ermittelt. Eine lineare Regressionsanalyse mit dem VMI als abhängige Variable wurde durchgeführt.

Ergebnisse VMI und mPAP zeigten eine Mittelwertsenkung um 20% des Ausgangswertes (VMI -19,0% vs mPAP –23,4% von 42mmHg auf im Mittel 32mmHg um - 10mmHg). Hierbei korrelierte der Quotient der VMI (postBPA/präBPA) signifikant mit dem Quotienten der entsprechenden mPAP-Werte (r=0,403*) und dem Quotienten der NT-proBNP-Werte (r=0,577*), wohingegen die Unterschiede in rechts- oder linksventrikulärer Masse alleine nur mäßige Übereinstimmung zeigten. Zusätzlich zeigte sich eine signifikante Korrelation zwischen der Gesamtdifferenz des VMI (nach und vor Therapie) zu den mPAP- und proBNP-Werten. In der linearen Regressionsanalyse fanden sich ebenfalls signifikante Werte für die Interrelation zwischen VMI und mPAP (R=0,474; p=0,014).

Schlußfolgerungen Die kardiale MRT bietet eine gute Möglichkeit zur nicht-invasiven Therapiekontrolle der BPA bei CTEPH. Hierbei ist besonders der ventrikuläre Massenindex (VMI) ein vielversprechender Parameter.

WISS.2 Eine praktische Verteidigungsmethode gegen digitale Bildmanipulationen bei der Erkennung von Pneumothoraxes aus Röntgenthoraxaufnahmen: Sicherung der Robustheit von klinischen KI-Anwendungen

Autoren Bucher A[1], Kuegler D[2], Distergoft A[3], Rajkarnikar A[4], Uecker M[4], Kujiper P[5], Vogl P[6], Mukhopadhyay D[4]

Institute **1** Universitätsklinikum Frankfurt am Main Institut für Diagnostische und Interventionelle Radiologie, Frankfurt; **2** Deutsches Zentrum Für Degenerative Erkrankungen Abteilung Image Analysis, Bonn, Deutschland; **3** Deutsches Krebsforschungszentrum (DKFZ) Abteilung Medizinische Bildverarbeitung, Heidelberg, Deutschland; **4** Technische Universität Darmstadt Graphisch-Interaktive Systeme, Darmstadt, Deutschland; **5** Technische Universität Darmstadt Graphisch-Interaktive Systeme, Darmstadt; **6** Universitätsklinikum Frankfurt am Main Institut für Diagnostische und Interventionelle Radiologie, Frankfurt, Deutschland

DOI 10.1055/s-0040-1703355

Zielsetzung Digitale Bildmanipulationen (Adversarial Attacks) stellen böswillige Veränderungen an Eingabebildern dar, welche für das menschliche Auge nicht wahrnehmbar sind, jedoch die Bewertung eines Künstlichen Neuronalen Netzwerkes (DNN) essentiell verändern können. In dieser Untersuchung stellen wir unsere kontrollierte Gaußsche Rauschadministration in der Erkennung von Pneumothoraxes aus Röntgenthoraxaufnahmen vor, als eine praktische Verteidigungsmethode gegen Adversarial Attacks an Röntgenbildern.

Material und Methoden Wir trainierten einen DNN -Klassifikator (ResNet) auf 9265 manuell annotierten Thorax-Röntgenbildern für die Erkennung von Pneumothoraxen. Die Validierung wurde an einem Datensatz von 150 Bildern mit vergleichbaren Röntgenaufnahmen (BR) des Thorax getestet. Jedes dieser Bilder wurde mit 4 gradientenbasierten Adversarial Attacks (BIM, DF, SMA, FGSM) angegriffen (BA). Im Wiederherstellungsdatensatz (BD) wurde kontrolliertes Gaußsches Rauschen in inkrementellen Schritten auf einer heuristischen Skala (Schritte 1-7) eingeführt.

Ergebnisse Die Genauigkeit der DNN-Klassifizierung lag in BA deutlich unter BR (16,6% und 83,3%; p<0,001). Die beste Gesamtgenauigkeit für BD wurde in Schritt 5 erreicht (56%±12.6%; p<0,001). Die optimalen Korrekturstufen variierten stark zwischen den Angriffstypen (BIM, Schritt 1: 81.1%, p<0,001). Übergreifende Sensitivitätswerte betrugen 0,65 (BR), 0,35 (BA), 0,56 (BD; DF/SMA, Schritt 7: 0,9), übergreifende Falsch-positiv-Raten waren 0,1 (BC), 0,9 (BA), 0,6 (BD; BIM, Schritt 3: 0,09). die gesamt AUC betrug 0,775 (BC), 0,225 (BA), 0,48 (BD; BIM Schritt 2: 0,761). Die Schritte 6 und 7 führten nicht zu einer weiteren Verbesserung der Gesamtgenauigkeit (48.2%; p=0.152).

Schlußfolgerungen Selbst hochwirksame Adversarial Attacks können mit der vorgeschlagenen Methode kontrollierter Gaußscher Rauschadministration wirksam bekämpft werden. Bei der Übertragung von DNNs in die klinische Anwendung sollten vergleichbare Abwehrmechanismen in Erwägung gezogen werden.

WISS.1 Adversarial Attacks in der Erkennung von Pneumothoraxes aus Röntgenthoraxaufnahmen: Eine beachtenswerte Schwachstelle in der Translation Künstlicher Neuronaler Netzwerke in die klinischen Anwendung

Autoren Bucher A[1], Distergoft A[2], Kuegler D[3], Rajkarnikar A[4], Uecker M[4], Mukhopadhyay D[4], Vogl P[5]

Institute **1** Universitätsklinikum Frankfurt am Main Institut für Diagnostische und Interventionelle Radiologie, Frankfurt; **2** Deutsches Krebsforschungszentrum Abteilung Medizinische Bildverarbeitung, Heidelberg, Deutschland; **3** Deutsches Zentrum Für Degenerative Erkrankungen Abteilung Image Analysis, Bonn, Deutschland; **4** Technische Universität Darmstadt Graphisch-Interaktive Systeme, Darmstadt, Deutschland; **5** Universitätsklinikum Frankfurt am Main Institut für Diagnostische und Interventionelle Radiologie, Frankfurt am Main, Deutschland

DOI 10.1055/s-0040-1703356

Zielsetzung Adversarial Attacks (Digitale Bildmanipulationen) bezeichnen böswillige Manipulationen der Eingabebilder eines Künstlichen Neuronalen Netzwerkes (DNN), welche zwar unterhalb der Erkennungsgrenze eines menschlichen Lesers liegen, jedoch die Bewertung des DNN-Klassifikators substantiell verfälschen können. Wir haben die Verwundbarkeit eines hochmodernen DNN-Klassifikators in der Erkennung von Pneumothoraxes durch unterschiedliche Klassen von Adversarial Attacks getestet.

Material und Methoden Eine moderne DNN-Architektur (ResNet) wurde auf 9265 Thorax-Röntgenbildern trainiert, welche zur Lokalisierung von Pneumothoraxes manuell annotiert wurden. Wir testeten insgesamt 600 modifizierte Bilder (BA), basierend auf 150 vergleichbaren Röntgen-Thorax-Aufnahmen (BR). Die verwendeten Angriffskategorien waren Basic Iterative Method (BIM), Fast Sign Gradient Method (FGSM), Deep Fool Attack (DF) und Saliency Map Attack (SAM). Für jedes Testbild wurde eine Annotation des Bildbefundes durchgeführt.

Ergebnisse Die Genauigkeit der DNN-Klassifizierung für BR betrug 83.3% (Falsch-positiv-Rate [FPR]: 0.1, Falsch-negativ-Rate [FNR]: 0.35). Die Klassifizierung wurde in BA signifikant verfälscht (Genauigkeit: 16.7%, FPR: 0.9, FNR: 0.65; p<0.001). Die Sensitivität betrug 0.65 (BR) und 0.35 (BA), die Spezifität betrug 0.9 (BR) und 0.1 (BA; p<0.001). Die ROC-Analyse ergab eine AUC von 0.78 (BR) und 0.23 (BA, p<0.001). Alle Angriffskategorien erreichten die beabsichtigte Genauigkeit gemessen an FNR, FPR and AUC; diese waren zwischen den Angriffskategorien vergleichbar (jeweils p>0.1).

Schlußfolgerungen Eine Reihe von unterschiedlichen Adversarial Attack Klassen kann die DNN-basierte Detektion von Pneumothoraxes aus Röntgenaufnahmen hocheffektiv verfälschen. Diese Schwachstelle sollte bei der Übertragung von DNN-Klassifikatoren in den klinischen Bereich sorgfältig adressiert werden.

WISS.5 Vom Kleinkind zum Erwachsenen - altersabhängige Dynamik pulmonaler, quantifizierter CT-Parameter im Laufe der körperlichen Entwicklung

Autoren Gawlitza J[1], Trinkmann F[2], Trudzinski F[3], Wilkens H[3], Bücker A[1], Stroeder J[1], Fries P[1]

Institute **1** Universitätsklinikum des Saarlandes Klinik für diagnostische und interventionelle Radiologie, Homburg; **2** Thoraxklinik der Universität Heidelberg Pneumologie, Heidelberg; **3** Universitätsklinikum des Saarlandes Klinik für Innere Medizin V - Pneumologie, Homburg

DOI 10.1055/s-0040-1703357

Zielsetzung Korrelationen zwischen quantifizierter Computertomografie (qCT) und obstruktiven bzw. restriktiven Lungenerkrankungen sind wissenschaftlich belegt. Bisherige Arbeiten fokussierten sich jedoch auf erkrankte bzw. ältere Individuen. Der aktuellen Literatur mangelt es an Vergleichsparametern lungengesunder Personen sowie Informationen über die Veränderungen der Parameter im Laufe der körperlichen Entwicklung. Ziel war es somit, qCT-Parameter einer lungengesunden Kohorte vom Kleinkind- bis zum Erwachsenenalter zu bestimmen.

Material und Methoden Alle Thorax-Scans des lokalen dual-source-CTs der vergangenen 3 Jahre wurden für diese Studie ausgewertet. Ausschlusskriterien waren anamnestisch oder radiologisch bekannte Lungenpathologien sowie ein Alter über 30. Neben nativen Protokollen (Gruppe 1) wurden kontrastmittelgestützte Untersuchungen (Gruppe 2) analysiert (n = 151). 4 Parameter wurden semi-automatisiert quantifiziert (Volumen, mittlere Dichte, full-width-half-maximum, Emphysemanteil). Neben multivariaten Analysen wurden mathematische Modelle zur Beschreibung der Veränderungen im Laufe der körperlichen Entwicklung angepasst.

Ergebnisse Es bestanden signifikante Unterschiede zwischen qCT-Parametern unterschiedlicher Altersgruppen ($p < 0.05$). Alle Parameter bis auf den Emphysemanteil erreichten im angepassten polynomialen Modell ein Plateau um das 15. Lebensjahr (r2 between 0.85 and 0.67). In Gruppe 2 wurde dieses Plateau um ca. 4 Jahre nach hinten verschoben. Der Emphysemanteil stieg kontinuierlich in beiden Gruppen mit zunehmendem Alter. Bis auf das Volumen zeigten alle qCT-Parameter signifikante Unterschiede zwischen Gruppe 1 und 2 ($p = < 0.01$).

Schlußfolgerungen qCT-Parameter lungengesunder Individuen unterliegen einer spezifischen Dynamik während der körperlichen Entwicklung und erreichen um die Adoleszenz eine Plateauphase. Durch die Gabe von KM und den konsekutiven Dichteanstieg verschiebt sich dieses Plateau. Der pulmonale Emphysemanteil steigt kontinuierlich an und entzieht sich dem beobachteten Muster.

WISS.5 Analyse der isotropen, Compressed SENSE-beschleunigten 3D T1 TSE zur Atemwegsanalyse bei Patienten mit obstruktivem Schlafapnoesyndrom

Autoren Grzyska U[1], Ibbeken A[2], Zell F[2], Hagen C[2], Steffen A[3], Abrams N[3], Kooijman H[4], Buzug T[2], Barkhausen J[5], Frydrychowicz A[6]

Institute **1** Universitätsklinikum Schleswig-Holstein, Campus Lübeck Radiologie und Nuklearmedizin, Lübeck; **2** Universität zu Lübeck Institut für Medizintechnik, Lübeck; **3** Universitätsklinikum Schleswig-Holstein, Campus Lübeck Klinik für Hals-, Nasen- und Ohrenheilkunde, Lübeck; **4** Philips GmbH Hamburg; **5** Universitätsklinikum Schleswig-Holstein, Campus Lübeck Klinik für Radiologie und Nuklearmedizin, Lübeck; **6** Universitätsklinikum Schleswig-Holstein, Campus Lübeck Klinik für Radiologie und Nuklearmedizin

DOI 10.1055/s-0040-1703358

Zielsetzung Es war das Ziel, die Bildqualität von Compressed SENSE (CS)-beschleunigten, isotropen 3D T1 TSE-Aufnahmen zur 3D-Segmentierung der Atemwege bei Patienten mit obstruktivem Schlafapnoesyndrom (OSAS) zu bestimmen.

Material und Methoden 9 Patienten (38±19 Jahre, 6 weiblich, BMI 25,4±5,5) mit OSAS und einem Apnoe-Hypopnoe-Index (AHI) von 14,8±10,5 wurden in dieser laufenden Studie mit einer isotropen 3D T1 TSE-Sequenz an einem 3T MR Scanner (Ingenia, v5.4, Philips) mit einer 16-Kanal Oberflächenspule untersucht. Die nominelle Auflösung von 1,0mm3 wurde auf 0,58mm3 interpoliert. Das typische field of view (FOV) der Messung war FOV=200x250x180mm (FHxAPxRL) und wurde individuell angepasst. Die Sequenz wurde mit Compressed SENSE (effektiver Faktor b=4,5) beschleunigt, um eine Messzeit von <3 Min. einzuhalten. Im Rahmen eines Studienprotokolls wurde jede Sequenz in unterschiedlicher Kieferposition 6-mal wiederholt. Die 3D-Segmentierung der Atemwege erfolgte mit der Open Source Software ITK-SNAP (www.itksnap.org, Version 3.8.0). Die diagnostische Bildqualität der Leitstrukturen wurde in 4 pharyngealen/laryngealen Stationen visuell von 1 (sehr gut) bis 5 (unbrauchbar) eingestuft, das Signal-zu-Rausch- und Kontrast-zu-Rausch-Verhältnis quantitativ ermittelt und mit dem Artefaktlevel korreliert.

Ergebnisse Gute oder sehr gute Bildqualität wurde in 30/36 Stationen (83 %) bestätigt, nur 2/36 und 4/36 Stationen zeigten mäßige oder deutliche Artefakte, keine Studie war unbrauchbar. Die 3D-Segmentierung war in 8/9 Datensätzen semi-automatisch durchführbar, in einem Fall musste aufgrund des Artefaktlevels manuell segmentiert werden. SNR und CNR Werte wiesen eine moderate bis gute Korrelation (Spearman) mit der medianen Bildqualität auf.

Schlußfolgerungen Die Compressed SENSE-beschleunigte 3D T1 TSE eignet sich gut für die Segmentierung und Analyse der Atemwege bei OSAS-Patienten. Schluckartefakte können in einigen Fällen die Qualität so beeinträchtigen, dass statt einer automatischen Segmentierung manuell nachbearbeitet werden muss.

WISS.1 Bestimmung der Ventilations-Inhomogenität mittels pulmonaler 3D-UTE MRT bei Patienten mit zystischer Fibrose

Autoren Heidenreich J[1], Weng A[1], Metz C[1], Benkert T[2], Hebestreit H[3], Bley T[1], Köstler H[1], Veldhoen S[1]

Institute **1** Universitätsklinikum Würzburg Institut für Diagnostische und Interventionelle Radiologie, Würzburg; **2** Siemens Healthcare GmbH Application Development, Erlangen; **3** Universitätsklinikum Würzburg Kinderklinik und Poliklinik, Würzburg

DOI 10.1055/s-0040-1703359

Zielsetzung Die funktionelle Bestimmung der Ventilations-Inhomogenität mittels einer Ultrashort echo-time (UTE) Sequenz am Beispiel von Patienten mit zystischer Fibrose (CF).

Material und Methoden 20 Patienten mit gesicherter zystischer Fibrose wurden an einem 3T Scanner (MAGNETOM Prisma, Siemens Healthcare, Erlangen, Deutschland) untersucht. Mit einer prototypischen 3D-UTE Sequenz unter Verwendung einer stack-of-spirals Trajektorie (TE = 0.05 µs) wurden fünf 3D Datensätze in unterschiedlichen Atemlagen jeweils in einzelnen Atemstopps (10 – 15 s) akquiriert. Nach Bildregistrierung auf die mittlere Atemlage wurde die Ventilation (FV) anhand der Signalintensitäten berechnet und im Anschluss auf den Mittelwert der Gesamtlunge normalisiert. Die Interquartilbreite (IQR) wurde als Maß für die Verteilungsbreite der Ventilation berechnet und mit Parametern der Bodyplethysmografie und des Stickstoff-Gasauswasch Tests (Lung Clearance Index, LCI) korreliert.

Ergebnisse Während die FV eine starke Abhängigkeit zur Atemtiefe zeigt, liefert die IQR der normalisierten Ventilation als Verteilungsbreite der Ventilation einen atmungsunabhängigen Vergleichsparameter. Es zeigte sich eine starke Korrelation mit Markern der bronchialen Obstruktion wie dem Tiffeneau-Index und MEF25 ($r = 0.70/0.78$; $P = 0.001$) sowie mit dem LCI-Wert ($r = 0.90$; $P < 0.001$), welcher in der Pulmologie als etablierter Marker für die Ventilations-Inhomogenität verwendet wird.

Schlußfolgerungen Die funktionelle Auswertung pulmonaler 3D-UTE MRT Bilder und die Berechnung der Interquartilbreite ermöglicht sowohl die Bestimmung als auch den inter- und intraindividuellen Vergleich der Ventilations-Inhomogenität. Diese strahlungs- und kontrastmittelfreie Technik kann sich zu einem bedeutenden für das Monitoring der Lungenfunktion entwickeln.

RK/WISS.6 Evaluation der diagnostischen Genauigkeit von Machine Learning für die Detektion von Lungenrundherden in der Thoraxradiografie

Autoren Lodde M[1], Schober S[2], Schultheiss M[2], Müller-Leisse C[3], Aichele J[3], Bodden J[4], Pfeiffer F[2], Rummeny E[5], Pfeiffer D[3]

Institute **1** Klinikum rechts der Isar der Technischen Universität München Institut für Diagnostische und Interventionelle Radiologie , München; **2** Technische Universität München Physik-Department, München; **3** Klinikum rechts der Isar der Technischen Universität München Diagnostische und Interventionelle Radiologie, München; **4** Klinikum rechts der Isar der Technischen Universität München Diagnostische und Interventionelle Radiologie , München; **5** Klinikum rechts der Isar der Technischen Universität München Diagnostische und Interventionelle Radiologie, München

DOI 10.1055/s-0040-1703360

Zielsetzung Untersuchung des Potenzials von Machine Learning Algorithmen zur Erkennung von Lungenrundherden in Röntgenaufnahmen des Thorax.

Material und Methoden Es wurden insgesamt 521 Thoraxröntgenbilder (n = 452 mit Lungenrundherden, n = 69 als gesunde Kontrolle) analysiert. 428 dienten zum Anlernen der Algorithmen, 18 zur Validierung und 75 Thoraxröntgenbilder als Testdatensatz. Zwei verschiedene Techniken, das U-Net und das RetinaNet, wurden genauer betrachtet. Hierbei wurden entweder Segmentierungs- oder Bounding-Box-Labels verwendet. Im Rahmen einer Readerstudie evaluierten zwei Radiologen (mit jeweils 4 und 6 Jahren Erfahrung) die

Röntgenbilder mit einem Zeitlimit von 10s/Bild und wurden gebeten, alle Tumore entsprechend zu markieren. Zum Vergleich der diagnostischen Genauigkeit zwischen Algorithmen und Radiologen wurde das Verhältnis aus detektierten Tumoren zur Gesamtzahl der Tumore, sowie der entsprechende F2-Score bezogen auf den Testdatensatz berechnet.

Ergebnisse Radiologe A entdeckte 69,4% aller vorhandenen Tumore in der Readerstudie und erzielte einen F2-Score von 0,672. Radiologe B entdeckte 62,9% aller Tumore, was einem F2-Score von 0,615 entspricht. Das beste RetinaNet-Modell identifizierte die gleiche Anzahl an Tumoren wie Radiologe B mit einem F2-Score von 0,606. 56,5% aller Tumoren wurden vom U-Net-Modell erkannt und somit erreichte dieses einen F2-Score von 0,547; Das RetinaNet- und das U-Net-Modell detektierten jedoch 7 bzw. 6 der insgesamt 15 Tumore, die von den Radiologen übersehen wurden.

Schlußfolgerungen Im Vergleich zu den an der Readerstudie beteiligten Radiologen erzielten die Algorithmen eine ähnlich gute Leistung innerhalb der Untersuchungen. Infolgedessen bestätigen die Ergebnisse die Behauptung, dass moderne neuronale Netze in der Lage sind, das Screening auf Lungenrundherde in Röntgenaufnahmen des Thorax zu erlernen. Somit könnte die Anzahl korrekt identifizierter Tumore mithilfe einer Kombination aus menschlicher und rechnerischer Bewertung erhöht werden.

WISS.2 Periprozedurale Lungenbildgebung immunsupprimierter Patienten unter Stammzelltransplantation mittels kontrastmittelfreier 3D-UTE MRT

Autoren Metz C[1], Böckle D[2], Heidenreich J[1], Weng A[1], Benkert T[3], Grigoleit G[2], Köstler H[1], Bley T[1], Veldhoen S[1]

Institute **1** Universitätsklinikum Würzburg Institut für Diagnostische und Interventionelle Radiologie, Würzburg; **2** Universitätsklinikum Würzburg Klinik für Innere Medizin II, Würzburg; **3** Siemens Healthcare GmbH Application Development, Erlangen

DOI 10.1055/s-0040-1703361

Zielsetzung Evaluation der Lungenbildgebung mittels kontrastmittelfreier 3D-UTE MRT bei immunsupprimierten Patienten unter Stammzelltransplantation (HSCT).

Material und Methoden 23 Patienten mit Indikation für eine allogene HSCT wurden an einem 3T Scanner (MAGNETOM Prisma, Siemens Healthcare) mittels einer prototypischen 3D-UTE Sequenz unter Verwendung einer stack-of-spirals Trajektorie im Atomstopp von 13-18s vor HSCT, im Falle einer Pneumonie und bei stationärer Entlassung nach HSCT untersucht. Die akquirierten Bilddaten wurden getrennt von zwei Radiologen hinsichtlich Pleuraergüssen (PE), Milchglasinfiltraten und Konsolidierungen bewertet. Klinisch indizierte CT-Scans, die innerhalb von drei Tagen zur MRT durchgeführt wurden, wurden als Referenzuntersuchung bezüglich derselben Kriterien im Konsens bewertet.

Ergebnisse 33 MRT-Scans wurden innerhalb von drei Tagen zu einer thorakalen CT durchgeführt. Mit der 3D-UTE MRT konnten Konsolidierungen und PE mit einer hohen Sensitivität (Konsolidierungen, 89%; PE, 88%) und Spezifität (Konsolidierungen, 87%, PE, 100%) sowie einem hohen PPV (Konsolidierungen, 88%; PE, 100%) und NPV (Konsolidierungen, 84%; PE, 97%) nachgewiesen werden. Bezüglich Milchglasinfiltraten war die diagnostische Aussagekraft eingeschränkt (Sensitivität, 61%; Spezifität, 86%; PPV, 51%; NPV, 90%). Die absolute Übereinstimmung zwischen MRT und CT war hoch (81-98%). Die Interraterreliabilität war gut (Konsolidierungen, ? = 0.75; PE, ? = 0.83), abgesehen von einer moderaten Übereinstimmung bezüglich Milchglasinfiltraten (? = 0.53).

Schlußfolgerungen Mit einer CT-ähnlichen Akquisitionszeit eignet sich die kontrastmittel- und strahlenfreie 3D-UTE MRT zur Diagnostik von entzündlichen Konsolidierungen und Pleuraergüssen mit einer hohen Sensitivität, Spezifität und absoluten Übereinstimmung verglichen zur CT. Zusätzlich verbessert die 3D-UTE Sequenz gegenüber bislang publizierten Daten die Detektionsrate von Milchglasinfiltraten in der MRT und könnte künftig eine bedeutende Rolle in der Lungenbildgebung übernehmen.

WISS.4 Biologische und technische Variabilität von 4D Fluss MRT gesunder Probanden im zirkadianen Vergleich und an Scannern verschiedener Hersteller

Autoren Quest L[1], Kirschke N[2], Ulloa P[3], Reiber A[2], Sieren M[2], Stroth A[2], Jin N[4], Graessner J[5], Kooijman H[6], Barkhausen J[2], Frydrychowicz A[2], Oechtering T[2]

Institute **1** Universität zu Lübeck Radiologie, Lübeck; **2** Universitätsklinikum Schleswig-Holstein Klinik für Radiologie und Nuklearmedizin, Lübeck; **3** 1) Universitätsklinikum Schleswig-Holstein; 2) Institut für Medizintechnik (Universität zu Lübeck) 1) Klinik für Radiologie und Nuklearmedizin, Lübeck; **4** Siemens Healthcare GmbH Chicago, USA; **5** Siemens Healthcare GmbH Hamburg; **6** Philips GmbH Hamburg

DOI 10.1055/s-0040-1703362

Zielsetzung Vor der Einführung der 4D Fluss MRT in die klinische Routine müssen Faktoren, die zu einer biologischen oder technischen Variabilität der Ergebnisse führen können, untersucht werden. Ziel dieser Studie war die Analyse des Einflusses der zirkadianen Rhythmik und von Scannern verschiedener Hersteller auf die Quantifizierungsergebnisse.

Material und Methoden 8 gesunde Probanden (25±3J., 5 ♀) wurden an 3 Zeitpunkten (17:30, 19:00, 07:00 Uhr) mit 4D Fluss MRT an zwei 3T MRT Scannern (MRT1: Ingenia, Philips; MRT2: MAGNETOM Skyra, Siemens). Die ersten beiden Messungen erfolgten in zufälliger Reihenfolge an beiden Scannern mit abgestimmten Scanparametern (inter-scanner Vergleich). Nach 12h erfolgte eine Wiederholung der letzten Messung am gleichen Scanner (zirkadianer Vergleich). Auf 7 Messebenen an reproduzierbaren, anatomischen Landmarken wurden Schlagvolumen (SV), Spitzenfluss (Q) und Maximalgeschwindigkeit (V) mit GTFlow (Gyrotools) analysiert (insges. 168 Konturen). Werte werden als mittlerer absoluter/relativer Fehler±Standardabweichung angegeben, Statistik mit U-Test, Bland-Altman-(BA-) und Korrelationsanalysen.

Ergebnisse Im inter-scanner Vergleich ergaben Messungen an MRT2 um 10 ±13% (SV), 3±10% (Q) und 6±13% (V) geringere Werte als an MRT1 bei guter bis sehr guter Korrelation (SV, Q: r≥0,92; V: r=0,77). Die zirkadiane Analyse zeigte abends um 8±14% (SV), 9±12% (Q) und 1±15% (V) höhere Werte als morgens (ΔSV=6±9ml, ΔQ=28±34ml/s, ΔV=3±17cm/s). Die Limits of Agreement (LoA) waren breit, wie sich beispielhaft an der BA-Analyse zwischen den Scannern zeigt: SV: -5±7ml (LoA: -19 bis 8ml).

Schlußfolgerungen Die zirkadiane Analyse lässt eine geringe tageszeitliche Schwankung mit höheren abendlichen Werten vermuten. Die Wahl des Scanners führt tendenziell zu einer geringen Unterschätzung der Messwerte durch MRT2 im Vergleich zu MRT1. Allerdings sind größere Studien notwendig, um diese initialen Ergebnisse zu bestätigen. Es sollten postprandiale Veränderungen untersucht werden, um weitere Störfaktoren zu erfassen.

WISS.6 Validierung von Compressed Sensing beschleunigten 4D Fluss MRT Sequenzen an Scannern unterschiedlicher Hersteller im Vergleich zu konventioneller paralleler Bildgebung

Autoren Reiber A[1], Ulloa P[2], Quest L[3], Stroth A[3], Sieren M[3], Kirschke N[3], Jin N[4], Graessner J[5], Kooijman H[6], Barkhausen J[3], Frydrychowicz A[3], Oechtering T[3]

Institute **1** Universitätsklinikum Schleswig-Holstein, Lübeck Klinik für Radiologie und Nuklearmedizin, Lübeck; **2** Universitätsklinikum Schleswig-Holstein, Lübeck; Institut für Medizintechnik, Lübeck Klinik für Radiologie und Nuklearmedizin, Lübeck, Deutschland; **3** Universitätsklinikum Schleswig-Holstein, Lübeck Klinik für Radiologie und Nuklearmedizin, Lübeck, Deutschland; **4** Siemens Healthcare GmbH Chicago, USA; **5** Siemens Healthcare GmbH Hamburg, Deutschland; **6** Philips GmbH Hamburg, Deutschland

DOI 10.1055/s-0040-1703363

Zielsetzung Eine der maßgeblichen Hürden für die klinische Etablierung der 4D Fluss MRT ist die lange Scandauer. Moderne compressed sensing (CS)-basierte Beschleunigungsverfahren versprechen mit Scanzeiten <5min Abhilfe zu schaffen. Ziel war der Vergleich zwischen CS-basierten und validierten Sequenzen mit paralleler Bildgebung verschiedener Hersteller anhand klinisch relevanter quantitativer Parameter.

Material und Methoden CS-beschleunigte 4D Fluss MRT Sequenzen der thorakalen Aorta (Philips: Compressed SENSE; Siemens: Compressed Sensing) mit einem effektiven Beschleunigungsfaktor BF=7 wurden im Anschluss an eine konventionell beschleunigte Sequenz (Philips: SENSE; Siemens: GRAPPA; BF=3) mit aufeinander abgestimmten Scanparametern an einem Philips Ingenia 3T, sowie einem Siemens MAGNETOM Skyra 3T akquiriert. 48 Datensätze (24 Philips, 24 Siemens) gesunder Probanden (25±3J.) wurden anhand des Schlagvolumens (SV), dem maximalen Blutfluss (Q) und der Maximalgeschwindigkeit (V) mit GTFlow (Gyrotools) in 7 standardisierten Messebenen pro Probanden evaluiert. Werte werden als Mittelwert±Standardabweichung angegeben, die Statistik umfasst Bland-Altman-(BA-) und Regressions-Analyse.

Ergebnisse Die CS-beschleunigten Sequenzen erreichten eine Messzeitreduktion von 11±3min auf 5±1min (53±12%). Bei beiden Herstellern lag der mittlere relative Fehler bei allen Parametern unter 5% mit einer Tendenz zur Unterschätzung durch die CS-Sequenz (SV=2±11%; Q=3±9%; V=0±10%) und starker Korrelation von r=0,93 (SV), r=0,96 (Q) und r=0,83 (V). Die limits of agreement waren breit und lagen beispielsweise beim SV bei 23% und -19%. Zwischen den Herstellern variierten die Ergebnisse nicht signifikant.

Schlußfolgerungen Die wesentliche Messzeitreduktion der thorakalen 4D Fluss MRT mittels compressed sensing gegenüber validierter, paralleler 4D Fluss geht mit einem geringen, mittleren Fehler mit allerdings relevanter Streuung quantitativer Parameter einher. Dies muss bei der Datenbewertung im klinischen und wissenschaftlichen Kontext berücksichtigt werden.

RK/WISS.7 Oligoprogression von NSCLC unter Immuntherapie: Verteilung und klinische Relevanz

Autoren Rheinheimer S[1], Christopoulos P[2], Heußel C[3], Kauczor H[4]

Institute **1** Universitätsklinikum Heidelberg Diagnostische und Interventionelle Radiologie, Heidelberg; **2** Thoraxklinik Heidelberg Onkologie, Heidelberg; **3** Thoraxklinik Heidelberg Radiologie, Heidelberg; **4** Universitätsklinik Heidelberg Diagnostische und Interventionelle Radiologie, Heidelberg

DOI 10.1055/s-0040-1703364

Zielsetzung Oligoprogression von onkogen-bedingten nicht-kleinzelligen Lungenkarzinomen (NSCLC) unter Target-Therapien sind ein Muster des Therapieversagens mit besonderer klinischer Relevanz. In mehreren Studien konnten lokal-ablative Therapieverfahren das Überleben verlängern. Unter Immuntherapie kommt es bei NSCLC ebenfalls zu heterogenen Response-Mustern, allerdings fehlen dazu systematische Studien.

Material und Methoden Auftreten, Typ und Outcome der Oligoprogression wurden in 84 Stadium IV-NSCLC Patienten mit Progression unter Erstlinien-Immuntherapie analysiert.

Ergebnisse 19 Patienten (23%) wiesen 8±10 Monate nach Therapiebeginn ein Muster der Oligoprogression auf, davon wiesen zwei Patienten einen separaten Primärtumor auf. Der Oligoprogress verteilte sich auf Lymphknoten (35%), Lunge (15%), Nebenniere (10%), Leber (5%), Knochen (5%) und Haut (5%). 13 Patienten (76%) wiesen in der betrachteten Zeit einen weiteren Progress auf (davon 3 erneut oligoprogredient). Medianes progressionsfreies Überleben und Gesamtüberleben waren mit 6±9 und 25±13 Monaten signifikant länger verglichen mit den übrigen progredienten Patienten. Stereotaktische Radiotherapie wurde in 4 von 5 Patienten mit progredienten Hirnmetastasen mit guter Tumorkontrolle angewendet. Extrazerebrale Metastasen wurden in individueller Weise therapiert. [Aktuelle weitere Daten werden noch ausgewertet.]

Schlußfolgerungen Oligoprogression von NSCLC unter Immuntherapie tritt tendenziell seltener auf im Vergleich zu EGFR- und ALK-Inhibitor-Therapie. Während oligoprogrediente Hirnmetastasen bereits effektiv mittels stereotaktischer Radiotherapie kontrolliert werden können, muss die Effektivität von lokal ablativen Verfahren für den extrazerebralen Krankheitsprogress systematisch untersucht werden. Das Konzept der Oligoprogression bedarf daher einer besonderen radiologischen Aufmerksamkeit.

WISS.3 Artificial Intelligence Algorithm Detecting Lung Infection in Supine Chest Radiographs with a Diagnostic Accuracy Similar to Board-Certified Radiologists

Autoren Rückel J[1], Kunz W[2], Hoppe B[2], Patzig M[3], Notohamiprodjo M[4], Meinel F[5], Cyran C[2], Ingrisch M[2], Ricke J[2], Sabel B[2]

Institute **1** Klinik und Poliklinik für Radiologie, Universitätsklinikum LMU München München; **2** Klinik und Poliklinik für Radiologie, LMU München München; **3** Institut für Diagnostische und Interventionelle Neuroradiologie, LMU München München; **4** Institut für Diagnostische und Interventionelle Radiologie, Universitätsklinikum Tübingen Tübingen; **5** Institut für Diagnostische und Interventionelle Radiologie, Universitätsklinikum Rostock Rostock

DOI 10.1055/s-0040-1703365

Zielsetzung Konventionelle Thorax-Liegendaufnahmen (Supine Chest X-Ray, SCXR) sind auf Intensivstationen die am häufigsten durchgeführte Bildgebung. Wir evaluieren einen Algorithmus auf Basis künstlicher Intelligenz (KI) zur Klassifizierung von Transparenzminderungen entsprechend zugrundeliegender Pathologien: Pleuraergüsse, Zeichen einer Pneumonie sowie Atelektasen. Zeitnahe Computertomografien (CT) dienen als Referenzstandard.

Material und Methoden Das neuronale Netzwerk wurde auf öffentlichen Datensätzen (insg. 297.541 CXRs von 86.876 Patienten) trainiert. Wir identifizierten retrospektiv als unabhängigen Testdatensatz 166 Patienten, die innerhalb von 90 Minuten einen SCXR sowie eine CT ohne zwischenzeitliche Intervention erhalten haben. SCXRs wurden von o. g. Algorithmus analysiert sowie von Fachärzten seitengetrennt und gegenüber den CT-Befunden verblindet entsprechend folgender Scores evaluiert: 0: Keine Pneumonie/Kein Pleuraerguss; 1: Pneumonie/Pleuraerguss möglich, 2: Pneumonie/Pleuraerguss wahrscheinlich.

Ergebnisse Pneumonien wurden von den Radiologen mit einer maximalen diagnostischen Genauigkeit von 0,87 (95%CI 0,78-0,93) detektiert, wenn nur der Reading-Score 2 als pathologisch gewertet wurde. Die höchste Sensitivität von 0,87 (95%CI 0,76-0,94) wurde erreicht, wenn ebenfalls der Score 1 als Pneumonie gewertet wurde - dabei verschob sich der Operationspunkt auf der ROC-Kurve des Algorithmus zu höheren Sensitvitäten. Radiologen erziehlten numerisch höhere, jedoch nicht signifikant bessere Ergebnisse als der Algorithmus (AUROC 0,737/max. 0,834 mit CT/SCXRs als Referenzstandard). Hinsichtlich der Detektion von Pleuraergüssen erzielten Algorithmus (AUROC 0,740/max. 0,883 mit CT/SCXR als Referenzstandard) und Radiologen (max. Genauigkeit 0,68 mit 95%CI 0,62-0,73) vergleichbare Ergebnisse.

Schlußfolgerungen Wir erachten KI-basierte Ansätze als vieversprechend, um als Triagierungstool oder diagnostisches Entscheidungstool Radiologen bei der hohen Anzahl von SCXRs im klinischen Alltag zu unterstützen.

RK/WISS.3 Analyse der Lungenrundherderkennungsrate mit Hilfe von synthetischen Radiografien

Autoren Schmette P[1], Schultheiss M[2], Boden J[2], Aichele J[2], Mueller-Leisse C[2], de Marco F[3], Pfeiffer F[3], Pfeiffer D[2]

Institute **1** Technische Universität München Lehrstuhl für Biomedizinische Physik, Garching; **2** Technische Universität München Institut für diagnostische und interventionelle Radiologie, München; **3** Technische Universität München Lehrstuhl für Biomedizinische Physik, München

DOI 10.1055/s-0040-1703366

Zielsetzung Es sollen die Positionen in der Lunge ermittelt werden, an denen die Wahrscheinlichkeit für nicht detektierte Lungenrundherde erhöht ist.

Material und Methoden Ein öffentliches Datenset von CT Scans wurde verwendet, um synthetische Radiografien mit Lungenrundherden zu berechnen. Hierbei wurde für jeden Scan zunächst eine automatische Lungensegmentierung durchgeführt. Danach wurde ein segmentierter Rundherd in die Lunge jedes CT Scans eingesetzt. Mithilfe eines Frameworks zur CT Rekonstruktion wurde nun eine Vorwärtsprojektion durchgeführt um eine realistische, synthetische Radiografie mit Rundherd für jeden CT Scan zu simulieren. Mit den erzeugten Radiografien wurde eine Readerstudie mit drei Radiologen durchgeführt. Die zugrundeliegende Aufgabe war hierbei die Markierung der Rundherde in der erzeugten Radiografie, und die Detektionsrate der Radiologen wurde bestimmt.

Ergebnisse In 137 Bildern mit 209 eingefügten Rundherde wurden im Durchschnitt 192,6±4,71 Rundherde richtig erkannt, 16,3±4,71 Rundherde übersehen und 20,1±20,07 Rundherde als falsch positive markiert. Die nicht erkannten Rundherde befanden sich hauptsächlich paramediastinal.

Schlußfolgerungen Unser Framework ermöglicht eine detaillierte Analyse der Performance von Radiologen, da aufgrund der synthetisch erzeugten Radiografien jeweils eine eindeutige korrekte Antwort verfügbar ist. In unserer Studie zeigte sich v.a. die Identifizierung von Rundherden in paramediastinalen Positionen als erschwert, was durch das Vorhandensein von stärker absorbierendem Gewebe in diesem Bereich erklärt werden kann. Das klinische Training könnte verbessert werden, indem für jeden Radiologen ein personalisiertes Trainingsset mit Röntgenbildern erstellt wird, das vermehrt Rundherde an diagnostisch schwierigen Stellen enthält.

WISS.4 Machine Learning Algorithmen aus der automatisierten HRCT-Lungensegmentierung bei Patienten mit systemischer Sklerose zur Prädiktion der Lungenfunktion

Autoren Treutlein C[1], Treutlein C[1], Ramming A[2], Ellmann S[1], Soare A[2], Schett G[2], Uder M[1], Bäuerle T[1]

Institute **1** Uniklinik Erlangen Institut für Radiologie, Erlangen; **2** Uniklinik Erlangen Rheumatologie und Immunologie, Erlangen

DOI 10.1055/s-0040-1703367

Zielsetzung Ziel der Studie war die Prädiktion von Lungenfunktionsparametern (LFP) FVC, FEV1, DLCO aus automatisch segmentierten HRCT-Datensätzen von Patienten mit systemischer Sklerose, welche mittels Machine-Learning-Algorithmen aufgearbeitet wurden.

Material und Methoden Lungen aus 81 HRCTs von Patienten mit systemischer Sklerose wurden retrospektiv automatisiert segmentiert (syngo.via, Pulmonary 3D, Siemens). Erfasst wurden u.a. mittlere Lungendichte (MLD), Volumen und densitometrisch ermittelte HU-Bereiche (-1000 bis -901, -900 bis -801,..., -100 bis 0 HU). Zusätzlich differenziert wurde beidseits die periphere Zone (bis 10mm subpleural). Bei insgesamt 84 erfassten CT-Parametern wurden zur Prädiktion der Lungenfunktionsparameter (LFP) mit multivariater Regression und Klassifikation Random Forest Algorithmen trainiert. Folgende Cut-offs der Lungenfunktionsparameter zur Klassifikation wurden definiert: FVC<70%, FEV1<80% und DLCO <40%.

Ergebnisse Bei 8 von 81 HRCT-Datensätzen (9,5%) waren geringfügige manuelle Anpassungen der automatischen Segmentierung bei Vorliegen von subpleuralen Konsolidierungen nötig. Unser Modell identifizierte 6 optimale Parameter: Beidseits periphere Zone, HU-Bereiche von -400 bis -301 HU sowie -300 bis -201 HU. In der multivariaten Regression konnte die Kombination dieser Parametern für FVC, FEV1 und DLCO Korrelationskoeffizienten von r=0.77/0.77/0.43 (p<0,01) erreichen. Die Korrelation der Einzelparameter zeigte Korrelationskoeffizienten von r=0.66/0.69/-0.47. In der Klassifikation wurden Sensitivitäten von 90/86/87% und Spezifitäten von 81/71/50% (AUCROC 0,89/0,87/0,67) erreicht. Alle einzeln betrachteten Parameter klassifizierten die jeweiligen Lungenfunktionsparameter jeweils hoch signifikant (p<0,01).

Schlußfolgerungen Durch die Verwendung von Machine Learning Algorithmen war es möglich, quantitative Parameter aus automatisiert segmentierten HRCT-Datensätzen zu gewinnen und diese zur Prädiktion der Lungenfunktion bei Patienten mit systemischer Sklerose zu verwenden.

Ultraschall

WISS.10 Größenbestimmung fokaler Pankreasläsionen mittels präoperativer CT, MRT und intraoperativem Ultraschall – Welche Methode korreliert am besten zur histologischen Größe nach Pankreas(teil)resektion?

Autoren Platz Batista da Silva N[1], Wöhl D[2], Hornung M[2], Brunner S[2], Hackl C[2], Schlitt H[2], Evert K[3], Stroszczynski C[1], Jung E[1]

Institute **1** Universitätsklinikum Regensburg Institut für Röntgendiagnostik, Regensburg; **2** Universitätsklinikum Regensburg Klinik und Poliklinik für Chirurgie, Regensburg; **3** Universitätsklinikum Regensburg Institut für Pathologie, Regensburg

DOI 10.1055/s-0040-1703368

Zielsetzung Ziel der Studie war es zu evaluieren, ob intraoperativer B-Bild-Ultraschall (IOUS) während offener Pankreasoperationen verglichen zur präoperativen CT oder MRT die Größe einer fokalen Pankreasläsion (FPL) besser erfassen kann in Korrelation zur reellen, histopathologischen Größe nach Pankreas(teil) resektion als Goldstandard.

Material und Methoden Es wurden retrospektiv Daten von 50 Patienten analysiert, die zwischen 08/2017- 10/2019 einen IOUS im Rahmen einer Pankreas(teil)resektion erhielten. Die Größe (cm) der fokalen Pankreasläsionen (FPL) wurde sowohl in präoperativen CT-/MRT-Scans als auch in digital gespeicherten B-Bild-IOUS Daten von einem erfahrenen Radiologen retrospektiv vermessen. Die prä- und intraoperativ ermittelten FPL-Größen wurden zu den Angaben im endgültigen histopathologischen Befund nach Resektion korreliert. Eine statistische Auswertung erfolgte mittels bivariater Korrelationsanalyse und deskriptiver Statistik unter Annahme eines Signifikanzniveaus von p<0,05.

Ergebnisse Das Alter der 50 eingeschlossenen Patienten mit IOUS (35 m, 15 w) betrug im Mittel 64,7 J (31-83 ±12,4). Es wurden 35 maligne und 15 benigne FPL histologisch gesichert. 47 der 50 Patienten erhielten präoperativ eine CT des Abdomens, 25 Patienten eine MRT, darunter 24 Patienten mit MRT und CT. In 2 Fällen wurde der IOUS isoliert zur Größenbestimmung herangezogen. Die tatsächliche, histologische Größe der FPL lag zwischen 0,3-14,3 cm (im Mittel 3,21 cm ±1,98). Im IOUS betrug die Größe im Mittel 3,18 cm (1,5-6,25 cm ±0,87), in der präoperativen CT 3,37 cm (1,85-10,3 cm ±1,23) und in der MRT 3,35 cm (1,55-10,3 ±1,59). Der IOUS (rs 0,412, p<0,01) zeigte ähnlich der CT (rs 0,331, p<0,05) eine starke, positive Korrelation zur histologischen Größenausdehnung auf signifikantem Niveau. Die Größenbestimmung mittels MRT (rs 0,321, p=0,118) ergab eine mittelstarke Korrelation zur postoperativen Histologie.

Schlußfolgerungen Der B-Bild- IOUS erwies sich in dieser Studie der MRT und CT in der Größenbestimmung fokaler Pankreastumore überlegen.

Uroradiologie/Urogenitaldiagnostik

WISS.1 Neuartiges, effizientes CT-Protokoll für Urolithiasis: Niedrigdosis 150-kV-Spektral CT in Kombination mit gezieltem Dual-Energy-CT zur Steinanalyse

Autoren Apfaltrer P[1], Dutschke A[1], Baltzer P[1], Schestak C[1], Özsoy M[2], Seitz C[2], Helbich T[1], Ringl H[1], Apfaltrer G[3]

Institute 1 Universitätsklinik für Radiologie und Nuklearmedizin, Medizinische Universität Wien Klinische Abteilung für Allgemeine Radiologie und Kinderradiologie, Wien; 2 Universitätsklinik für Urologie Wien; 3 Universitätsklinik für Radiologie Klinische Abteilung für Kinderradiologie, Graz

DOI 10.1055/s-0040-1703369

Zielsetzung Evaluation eines neuartiges Niedrigdosis-CT Protokolls bei Patienten mit Urolithiasis: 150-kV-Spektral CT (Sn150kVp) in Kombination mit einem gezieltem Dual-Energy-CT (DECT) zur Steinanalyse.

Material und Methoden 232 (151 Männer, 49 ± 16,4 Jahre) Patienten mit Urolithiasis die eine Niedrigdosis CT (NCCT) bei Verdacht auf Urolithiasis entweder mit einem Dual-Source-CT-System (DSCT) der 3. Generation unter Verwendung von Sn150kVp (n= 116, Gruppe 1) oder auf einem DSCT der 2. Generation (n = 116 (Gruppe 2)) erhalten hatten wurden eingeschlossen. Für Gruppe 1 wurde eine nachfolgende DECT mit einem gezieltem Scanbereich durchgeführt. Bewertet wurde die objektive und subjektive Bildqualität und die Strahlendosis wurde verglichen.

Ergebnisse Es wurden 534 Steine (Gruppe 1: n = 242 Steine; Gruppe 2: n = 292 Steine) gefunden. In Gruppe 1 wurden alle 215 Steine im gezieltem DECT-Scan identifiziert. 11 Steine (5,12%) waren Harnsäure (UA) Steine, während 204 (94,88%) als Nicht-UA-Steine analysiert wurden. Die DE-Analyse konnte in allen geborgenen und analysierten Steinen zwischen UA- und Nicht-UA-Steinen unterscheiden. Es gab keinen signifikanten Unterschied im Signal-Rausch-Verhältnis zwischen Gruppe 1 und Gruppe 2 (p=0,819). Bei subjektiver Analyse erreichten beide Protokolle eine mittlere Likert-Bewertung von 2 (p = 0,171). Die mittlere effektive Dosis war bei kombinierter Sn150kVp- und DECT mit einem gezieltem Scanbereich (3,34 ± 1,84 mSv) signifikant niedriger als bei 120kVp-NCCT (4,45 ± 2,89 mSv) (p <0,001), was einer Dosisreduktion von 24,9% entspricht.

Schlußfolgerungen Die kombinierte Verwendung eines zinngefilterten 150-kVp-CT mit niedriger Dosis und eines DECT mit einem gezieltem Scanbereich ermöglicht eine effektive Analyse der chemischen Zusammensetzung der Urolithiasis, wobei eine signifikante Dosisreduktion mit einer hohen diagnostischen Bildqualität ermöglicht wird.

WISS.8 Vergleich prospektiv-klinischer mit retrospektiven PI-RADS Befundungen dreier Radiologen.

Autoren Bonekamp D[1], Tavakoli A[1], Tubtawee T[1], Schelb P[2], Tichy D[3], Görtz M[2], Schütz V[2], Hohenfellner M[2], Schlemmer H[1]

Institute 1 Deutsches Krebsforschungszentrum Radiologie, Heidelberg; 2 Universitätsklinikum Heidelberg Urologische Klinik, Heidelberg; 3 Deutsches Krebsforschungszentrum Division of Biostatistics, Heidelberg

DOI 10.1055/s-0040-1703370

Zielsetzung Die Kombination der multiparametrischen MRT (mpMRT) mit der MRT/TRUS-Fusionsbiopsie in Kombination mit Standardisierung durch PI-RADS hat zu einer deutlichen Steigerung der Krebserkennungsrate geführt. Die Krebsrate in den einzelnen PI-RADS Kategorien ist sowohl abhängig vom Befunder als auch von der Prävalenz im untersuchten Patientengut. In dieser Arbeit wird untersucht wie sich klinisch-prospektive Befundung von retrospektiven Befundungen dreier Radiologen unterscheiden.

Material und Methoden 178 konsekutive Patienten mit Verdacht auf signifikantes Prostatakarzinom (sPC), definiert als Gleason Grade Group (GGG)>=2, erhielten ein mpMRT bei 3 Tesla, gefolgt von extendierter systematischer und gezielter Biopsie. Klinische MRT Läsionen wurden retrospektiv segmentiert (KL). Drei Radiologen (R1: Experte mit 12 Jahren Erfahrung, R2: Facharzt, 3 Jahre Erfahrung, R3: Assistenzarzt mit Forschungsfokus Prostata-MRT, 2 Jahre Erfahrung) befundeten geblindet und unabhängig die mpMRTs retrospektiv. Receiver operating characteristics (ROC) Analyse mit McNemar Test wurde zum Vergleich der Vorhersagegenauigkeit von sPC genutzt.

Ergebnisse Für PI-RADS>=3 lag die Sensitivität für KL/R1/R2/R3 bei 97%/99%/97%/95% (keine signifikanten Unterschiede, p>0.25), bei einer Spezifität von 30%/44%/29%/46% (p<=0.03 für R1/R3 ggü. KL/R2). Für PI-RADS>=4 lag die Sensitivität für KL/R1/R2/R3 bei 85%/92%/84%/83% (p=0.07 für R1 ggü. KL und p<=0.04 für FR ggü. R2 und R3), bei einer Spezifität von 59%/67%/66%/64% (keine signifikanten Unterschiede p>=0.18).

Schlußfolgerungen Erfahrung beeinflusste Genauigkeit und Arbeitspunkt auf der ROC Kurve. Bei PI-RADS>=3 war Sensitivität, bei >=4 Spezifität der Befunder ähnlich. Die Erfahrung spiegelte sich in einer höheren Spezifität für >=3, bzw. Sensitivität für >=4 wider. Die im Vergleich geringere Variation zwischen Befundern deutet darauf hin dass die Prävalenz und Spezifika des lokalen Patientenguts sowie des Biopsieschemas einen Großteil interinstitutioneller Unterschiede erklären könnten.

WISS.1 Vergleich der Kongruenz von PI-RADS Läsionen zwischen Deep Learning und manueller Segmentation multipler Radiologen.

Autoren Bonekamp D[1], Schelb P[2], Tavakoli A[1], Tubtawee T[1], Tichy D[3], Görtz M[4], Schütz V[4], Hohenfellner M[4], Schlemmer H[1]

Institute 1 Deutsches Krebsforschungszentrum Radiologie, Heidelberg; 2 Deutsches Krebsforschungszentrum Radiologie, Heidelberg; 3 Deutsches Krebsforschungszentrum Biometrie, Heidelberg; 4 Universitätsklinikum Heidelberg Urologie, Heidelberg

DOI 10.1055/s-0040-1703371

Zielsetzung Ein kürzlich entwickeltes künstliches neuronales Netzwerk (U-Net) zeigte eine gute Erkennungsrate klinisch signifikanter Prostatakarzinome (sPC) welche die von Radiologen approximierte. In dieser Arbeit wird die Kongruenz von vom U-Net erstellten mit manuellen Segmentationen verglichen.

Material und Methoden 145 Patienten mit Verdacht auf signifikantes Prostatakarzinom (sPC) erhielten eine multiparametrische MRT (mpMRT) bei 3 Tesla, gefolgt von gezielter Biopsie klinischer Läsionen. Fünf Segmentationen pro Untersuchung wurden erstellt: Retrospektive Segmentation klinischer Läsionen (KL), unabhängige und geblindete retrospektive PI-RADS Befundung durch drei Radiologen (R1: Experte mit 12 Jahren Erfahrung, R2: Facharzt, 3 Jahre Erfahrung, R3: Assistenzarzt mit Forschungsfokus Prostata-MRT, 2 Jahre Erfahrung) und U-Net (CNN). Der Dice-Koeffizient (Dice) zwischen überlappenden Läsionen pro Patient wurde gemittelt, für jede Segmentationsart aggregiert und durch ein lineares Modell verglichen.

Ergebnisse Dice für KL/CNN/R1/R2/R3 war 0.39/0.31/0.46/0.42/0.49 für alle Läsionen. Werden nur Läsionen mit bioptisch gesichertem Gleason Grade Group >=2 PCa betrachtet so ergibt sich analog 0.37/0.32/0.40/0.42/0.45. Im linearen Modell letzterer Läsionen gab es keine signifikanten Unterschiede zwischen manuellen Segmentationen (p>0.24) außer für KL-R3 (p=0.01). CNN-R2 und CNN-R3 waren signifikant verschieden (p<0.01), CNN-R1 und CNN-KL nicht (p>0.06).

Schlußfolgerungen Die Kongruenz automatischer und manueller Segmentationen war in der gleichen Größenordnung mit einer Tendenz zu etwas niedriger Kongruenz für CNN Segmentationen. Es gab keine überzeugend bessere Übereinstimmung bei richtig positiven Läsionen im Vergleich zu allen Läsionen, was darauf hinweist dass der Bildeindruck von sPC durch benigne oder niedriggradige Veränderungen genau nachgeahmt werden kann.

WISS.7 Evaluation einer hochauflösenden, beschleunigten, quantitativen T2-Mapping Sequenz bei 3T in der Detektion von Prostata-Karzinomen

Autoren Bucher A[1], Polk A[1], Strecker R[2], Weiland E[2], Hilbert T[3], Bernatz S[1], Kaltenbach B[1], Beeres P[1], Bodelle[1] Vogl P[1]

Institute **1** Universitätsklinikum Frankfurt am Main Institut für Diagnostische und Interventionelle Radiologie, Frankfurt; **2** Siemens Healthcare GmbH, Erlangen, Germany Erlangen, Germany; **3** Siemens Healthcare GmbH, Erlangen, Germany Erlangen, Germany

DOI 10.1055/s-0040-1703372

Zielsetzung Bisherige Generationen von T2-Mapping-Sequenzen haben bereits das Potenzial aufgezeigt, maligne Prostataläsionen mittels T2-Messungen verlässlich zu erkennen. In dieser Analyse haben wir die Zuverlässigkeit der neuesten Generation eines schnellen, hochauflösenden T2-Mapping-Prototypen in der Erkennung von malignen Prostataläsionen in der peripheren Zone evaluiert, welcher parallele Bildgebung und modellbasierte Rekonstruktionen unterstützt (T2M).

Material und Methoden Von 61 multiparametrischen MRT-Datensätze inklusive T2M bei 3 Tesla (MAGNETOM PrismaFit, Siemens, Deutschland), welche bei klinischem Verdacht auf Prostatakrebs aus klinischer Indikation durchgeführt wurden (pCA) wurden 36 Fällen mit vorliegender Biopsie-Korrelation eingeschlossen. In 28 Fällen bestätigte die Biopsie das Vorliegen eines pCA in der peripheren Zone. Die Regions of Interest (ROI) Messungen wurden auf axialer T2M (0,7x0,7x3,0 mm3, 16 Echos mit Delta TE 10,8ms, TR 5000msec) für jede Untersuchung eingezeichnet: dies erfolgte auf je 3 Schichten (Apex, Mitte, Basis). Neben der Messung von gesundem Prostatagewebe der peripheren Zone als Referenz (PR) wurden bestätigte maligne Läsionen auf der repräsentativsten Schicht erfasst (PC).

Ergebnisse Die durchschnittliche Aufnahmezeit für T2M betrug 4:36 min. PR wies einen durchschnittlichen T2-Wert von 118.9ms (CI: 123.3-107.2ms) auf. Der mittlere T2-Wert in der peripheren Zone war bei bestätigtem pCA signifikant verringert (74.7 [CI:46.4-97.8], p=0.001,). Ein Cut-off Wert von 98ms lag oberhalb der 25-Perzentile aller individuellen Referenz-Regionen wobei die 95. Perzentile der PC respektiert wurde, somit zeigte sich eine schwellenwertbasierte Unterscheidung der Läsionen als gut möglich.

Schlußfolgerungen Die Differenzierung von malignen Prostataläsionen ist durch quantitative Messungen aus hochauflösenden T2-Mapping-Sequenzen mit guter Unterscheidung von pCA durchführbar. T2M kann mit einer akzeptablen Aufnahmezeit hinzugefügt werden.

WISS.3 Verlaufsuntersuchungen von Patienten der PI-RADS-Kategorie 3: Was ist das zu empfehlende Kontrollintervall?

Autoren Dörfler S[1], Schimmöller L[1], Ullrich T[1], Quentin M[1], Arsov C[1], Albers P[2], Antoch G[1]

Institute **1** Universitätsklinikum Düsseldorf Institut für diagnostische und interventionelle Radiologie, Düsseldorf; **2** Universitätsklinikum Düsseldorf Klinik für Urologie, Düsseldorf

DOI 10.1055/s-0040-1703373

Zielsetzung Diese Studie analysiert Follow-up-(FU)-MRT-Untersuchungen von Patienten mit einer PIRADS-Gesamtklassifikation von 3.

Material und Methoden Alle Patienten mit PIRADS-Kategorie 3 und mindestens einer FU-MRT (T2WI, DWI, DCE), einer MRT-gesteuerten plus systematischen TRUS-gesteuerten Biopsie oder transurethralen Resektion als histologischen Referenzstandard zwischen 2012 und 2018 wurden in diese retrospektive Single-Center-Studie eingeschlossen. Studienendpunkte waren die Analysen des PIRADS, PSAD, PSA und Prostatavolumen während des MRT-Verlaufes. Es erfolgten zudem Subgruppenanalysen der Patienten mit positiver Histologie.

Ergebnisse Von 204 PI-RADS-3-Patienten wurden 89 entsprechend der Einschlusskriterien final eingeschlossenen (PSA-Median 6,6ng/ml; PSAD 0,13ng/ml/ml) mit 1 bis 6 FU-MRTs innerhalb von 31±18 Monaten. In 19 Patienten wurde ein PCa nachgewiesen (PSA-Median 6,0 ng/ml; PSAD 0,13 ng/ml/ml) und ein csPCA in 5 Patienten (PSA-Median 5,5ng/ml; PSAD 0,13ng/ml/ml). Lediglich der PI-RADS-Score, jedoch nicht der PSA, PSAD oder das Prostatavolumen zeigten einen signifikanten Unterschied in den FU-MRT-Untersuchungen. Das Prostatavolumen stieg in Fällen mit negativer Biopsie (Median initial 53ml auf 68ml im FU; p=0,07). Nach 36-48 Monaten konnte signifikant ein Downgrading der PI-RADS-Kategorie in den tumorfreien Patienten festgestellt werden (p=0,001), während Patienten mit verifiziertem PCa bereits nach 13 bis 24 Monaten signifikant ein PI-RADS-Upgrade zeigten (p=0,02).

Schlußfolgerungen Insgesamt war die Rate an csPCA bei Patientenkollektiv mit PI-RADS-Gesamtklassifikation-3 sehr niedrig. PI-RADS-3-Patienten mit im Verlauf detektierten PCA zeigten nach 13-24 Monaten ein Upgrade auf PIRADS 4; eine initiale MRT-Verlaufskontrolle nach >12 und <24 Monaten, ggf. abhängig vom PSAD-Verlauf wäre somit empfehlenswert. Bei Patienten ohne PCa-Nachweis zeigten Kontrolluntersuchungen vor 36 Monaten keine signifikante Änderung.

WISS.2 In-vivo Charakterisierung von Prostatakarzinomen: Ein computergestütztes Diagnosesystem zur Vorhersage von Gleason Scores in multiparametrischen MRT Untersuchungen der Prostata.

Autoren Ellmann S[1], Schlicht M[1], Dietzel M[1], Janka R[1], Hammon M[1], Saake M[1], Kunath F[2], Wullich B[2], Uder M[1], Bäuerle T[1]

Institute **1** Universitätsklinikum Erlangen Radiologisches Institut, Erlangen; **2** Universitätsklinikum Erlangen Urologische und Kinderurologische Klinik, Erlangen

DOI 10.1055/s-0040-1703374

Zielsetzung Ziel der Studie war die Entwicklung eines computergestützten Diagnosesystems (CADx) für multiparametrische MRT (mpMRT) der Prostata zur nicht-invasiven in-vivo Vorhersage des Gleason Scores (GS) von Prostatakarzinomen (PCa).

Material und Methoden Eingang in die retrospektive Studie fanden mpMRT von 83 histologisch gesicherten PCa. Als Bildgebungsparameter wurden Läsionsgröße, T2w-Signalintensität, Diffusionsrestriktion, Prostatavolumen und dynamische Parameter (wash-in, wash-out, peak enhancement, initial area under the curve, time-to-peak) herangezogen und durch die klinischen Parameter PSA-Level und Patientenalter ergänzt. Als Referenzstandard wurde der aus Ultraschall/MRT-Fusionsbiopsien histologisch bestimmte GS verwendet. Die CADx-basierte Vorhersage des GS wurde als Regressionsproblem analysiert und ein Extreme Gradient Boosting Algorithmus auf Basis der o.g. Parameter entwickelt. Die Generalisierbarkeit wurde durch Leave-One-Out Kreuzvalidierung sichergestellt. Als zu optimierender Parameter wurde der Root-Mean-Square-Error (RMSE) definiert. Die Interrater-Reliabilität der Bildgebungsparameter wurde mittels Intraclass Correlation Coefficients (ICC) analysiert.

Ergebnisse Die pathologische Analyse der 83 PCa ergab n=17 Gleason-6 PCa, n=45 Gleason-7 PCa, n=8 Gleason-8 PCA und n=13 Gleason-9 PCa. Das CADx erreichte einen RMSE von 0,653. Vorhergesagter und histologisch bestimmter GS korrelierten hochsignifikant (P<0,0001, r=0,503). Alle Bildgebungsparameter waren exzellent reproduzierbar (alle ICC≥0,87).

Schlußfolgerungen Das entwickelte CADx erlaubt die nicht-invasive in-vivo Gewebecharakterisierung eines PCa im Sinne einer Vorhersage des GS mittels mpMRT mit hoher Genauigkeit und exzellenter Interrater-Reliabilität.

WISS.3 Ein computergestütztes Diagnosesystem für multiparametrische MRT suspekter Prostataläsionen: Entwicklung eines online open-access Tools mit hoher Genauigkeit.

Autoren Ellmann S[1], Schlicht M[1], Dietzel M[1], Janka R[1], Hammon M[1], Saake M[1], Kunath F[2], Wullich B[2], Uder M[1], Bäuerle T[1]
Institute 1 Universitätsklinikum Erlangen Radiologisches Institut, Erlangen; 2 Universitätsklinikum Erlangen Urologische und Kinderurologische Klinik, Erlangen
DOI 10.1055/s-0040-1703375

Zielsetzung Ziel der Studie war die Entwicklung eines computergestützten Diagnosesystems (CADx) zur Klassifikation suspekter Läsionen in der multiparametrischen MRT der Prostata (mpMRT).

Material und Methoden In die retrospektive Studie gingen 124 Patienten mit 195 in der mpMRT detektierten Läsionen ein. Referenzstandard war das histologische Ergebnis von US/MRT-Fusionsbiopsien. Als Bildgebungsparameter wurden Läsionsgröße, T2w-Signalintensität, Diffusionsrestriktion, Prostatavolumen und dynamische Parameter herangezogen und durch die klinischen Parameter PSA-Level und Patientenalter ergänzt. Intraclass Correlation Coefficients (ICC) dienten zur Analyse der Interrater-Reliabilität bzgl. der Bildgebungsparameter. Es erfolgte ein stratifiziertes Subsampling des Datensatzes in Trainings- und Testdatensätze (156 bzw. 39 Läsionen in 100 bzw. 24 Patienten). Mit oben genannten Parametern wurde ein Extreme Gradient Boosting Algorithmus auf dem Trainingsdatensatz trainiert und auf dem Testdatensatz getestet. Der zu optimierende Parameter war hierbei die Area-under-the-ROC-Curve (ROCAUC). Der Algorithmus wurde als Web-Applikation öffentlich zugänglich gemacht.

Ergebnisse Das CADx erreichte eine ROCAUC von 0,908 auf dem Trainings- und 0,913 auf dem Testdatensatz (P=0,933) mit einer Sensitivität von 82,1% und einer Spezifität von 85,4%. Alle Bildgebungsparameter waren exzellent reproduzierbar (alle ICC≥0,87). In der Web-Applikation ist für jede analysierte Läsion eine Angabe zur Dignitätswahrscheinlichkeit verfügbar, sodass beispielsweise 36% der PCa und 49% der benignen Läsionen mit einer Irrtumswahrscheinlichkeit <2% diagnostiziert werden können. Zusätzlich wird die Position einer Läsion auf der ROC-Kurve dargestellt, sodass für jeden Einzelfall individuelle Sensitivitäten und Spezifitäten ersichtlich werden.

Schlußfolgerungen Das vorliegende frei verfügbare CADx ermöglicht die Klassifikation suspekter Läsionen in der Prostata mpMRT mit hoher Genauigkeit und exzellenter Interrater-Reliabilität.

WISS.2 Zinn- Filterung in der CT und der Nutzen für die Uroradiologie

Autore Hackenbroch C[1]
Institut 1 BWK Ulm Radiologie, Ulm
DOI 10.1055/s-0040-1703376

Zielsetzung Ziel der Arbeit war es die Wertigkeit von Zinnvorfiltern in der Diagnostik von Nierensteinen zu untersuchen, insbesondere ob eine weitere Dosisreduktion bei gleichbleibender Nierensteindetektionsrate im Vergleich zum Standard LD- CT möglich ist. Zusätzlich sollte untersucht werden, ob ein möglicher Nutzen sowohl bei schlanken und adipösen Patienten besteht, oder ob hier Unterschiede vorliegen.

Material und Methoden Die Versuche erfolgten an eine 3. Generation DSCT-Scanner mit 13 verschiedenen CT-Protokollen, davon wurden 6 Protokolle an einem normalen Alderson Phantom und 7 an einem modifizierten (adipösen) Alderson Phantom durchgeführt. Es wurden 11 Steine mit unterschiedl. Zusammensetzung und Größen zw. 4,7 und 2,2 mm verwendet. Die Dosis wurde an 24, bzw. 26 Messstellen erfasst. Neben der Dosisauswertung erfolgte eine objektive Beurteilung der Bildqualität, sowie eine subjektive Bildbeurteilung mittels Likert Skala durch einen Radiologen und einen Weiterbildungsassistenten. Dabei wurde die allgemeine Bildqualität, die Beurteilbarkeit der knöchernen Strukturen sowie die Sensitivität der Steindetektierung und darüber hinaus die Möglichkeit andere abdominelle Pathologien auszuschließen beurteilt.

Ergebnisse CT-Protokolle mit Zinnfilter zeigten im Vergleich zu LD- Protokollen eine identisch hohe Sensitivität in der Detektion von Nierensteinen, trotz erheblicher Einsparung von Dosis (schlankes Phantom: 1,62-4,7 mSv vs. 0,71 – 2,12 mSv und adipöses Phantom: 2,57 – 6,94 mSv vs. 0,92 – 2,81 mSv). Darüber hinaus konnte durch den Einsatz eines Zinnfilters gerade beim adipösen Phantom eine bessere Durchdringung und Homogenisierung der Strahlung erzielt werden, die zu einer Verbesserung des Bildrauschens im Vergleich zum Standard LD-CT bei identischer Dosis führte.

Schlußfolgerungen Die Zinnfiltertechnik ist ein geeignetes Mittel, um mit hoher Sensitivität unter Einsparung von Dosis Nierensteine zu detektieren. Profitieren können insbesondere adipösen Patienten durch eine Verbesserung der Bildqualität.

WISS.5 Simultaneous whole-body PET/MRI with integrated multiparametric MRI for primary staging of high- risk prostate cancer

Autoren Kaufmann S[1], Thaiss W[1], Nikolaou K[1], Bedke J[2], Stenzl A[3], Gatidis S[1]
Institute 1 Eberhard-Karls-Universität Tübingen Diagnostische und Interventionelle Radiologie, Tübingen; 2 Eberhard-Karls-Universität Tübingen Klinik für Urologie; 3 Eberhard-Karls-Universität Tübingen Klinik für Urologie
DOI 10.1055/s-0040-1703377

Zielsetzung Positron emission tomography/magnetic resonance imaging (PET/MRI) is a promising diagnostic tool of recurrent prostate cancer (PC), but its role in primary staging of high risk PC (hrPC) is not well defined. The aim was to compare the diagnostic accuracy for T- and N-staging of PET blinded reading (PBR) and PET/MRI.

Material und Methoden In this prospective study, hrPC patients scheduled to radical prostatectomy (RPx) with extended lymphadenectomy (eLND) were staged with PET/MRI and either 68Ga-PSMA-11 or 11C-choline including simultaneous multiparametric MRI (mpMRI). Images were assessed in two sessions, first as PBR (mpMRI/MRI) and second as PET/MRI. Prostate Imaging Reporting and Data System criteria (PI-RADS v2) was used for T-staging. Results were correlated with the exact anatomical localization and extension as defined by histopathology. Diagnostic accuracy of cTN stage according to PBR was compared to pathological pTN stage as reference standard.

Ergebnisse 34 patients underwent PET/MRI of 68Ga-PSMA-11 (n=17) or 11C-choline (n=17). 24 patients meeting the inclusion criteria of localized disease ± nodal disease based on imaging results underwent RPx and eLND, whereas 10 patients were excluded from analysis due to metastatic disease. T-stage was best defined by mpMRI with underestimation of tumor lesion size by PET for both tracers. N-stage yielded a per patient sensitivity/specificity comparable to PBR.

Schlußfolgerungen MpMRI is the primary modality for T-staging in hrPC as PET underestimated T-stage in direct comparison to final pathology. In this selected study cohort MRI shows no inferiority compared to PET/MRI considering N-staging.

WISS.4 MR/US-Fusionsbiopsie der Prostata: Reichen MR-gezielte Stanzen aus?

Autoren Klingebiel M[1], Schimmöller L[1], Ullrich T[1], Quentin M[1], Arsov C[2], Albers P[2], Antoch G[1]
Institute 1 Universitätsklinikum Düsseldorf Institut für diagnostische und interventionelle Radiologie, Düsseldorf; 2 Universitätsklinikum Düsseldorf Klinik für Urologie, Düsseldorf
DOI 10.1055/s-0040-1703378

Zielsetzung Diese Studie evaluiert die Detektion von Prostatakarzinomen (PCa) mittels MR-gezielter (TB) und systematischer Stanzen (SB) in einem großen Patientenkollektiv.

Material und Methoden Konsekutive Patienten mit multiparametrischer MRT (mpMRT; 3T) der Prostata und konsekutiver TB plus SB (≥14 Stanzen) zwischen 01/2014 und 04/2019 wurden in diese Studie eingeschlossen. Studienendpunkte waren PCa-Detektionsraten sowie eine Analyse der Fälle, in denen ein PCa nur mittels SB nachgewiesen werden konnte und/oder diese zu einem Gleason-Upgrade führten. Hierzu wurden die histologisch positiven Stanzen mit den Indexläsionen (IL) der MRT korreliert.

Ergebnisse Es wurden insgesamt 785 Patienten (65±9 Jahre; PSA-Median 8,1ng/ml) eingeschlossen. Bei 461 wurde ein PCa nachgewiesen; bei 342 lag ein klinisch signifikantes PCa (csPCa; Gleason Score ≥3+4=7) vor. In 74 Patienten (16%) konnte alleinig durch die SB ein PCa nachgewiesen werden (30 mit csPCa; 6,5%); bei 50 dieser Patienten wurde die IL durch die TB verfehlt (26 mit csPCa). 19 von 44 (43%) nicht signifikanter PCa (nsPCa) waren in der MRT nicht nachweisbar. Bei 42 Patienten führte die SB zu einem Gleason-Upgrade gegenüber der TB; hiervon wurde bei 34 Patienten das Zentrum der IL durch die TB verfehlt und bei 2,6% (n=12) wurde ein csPCA nur mittels SB detektiert. Bei 175 Patienten wurden sowohl durch die TB, sowie die SB identische Gleason-Scores detektiert. Bei 69 ergab die TB ein Gleason-Upgrade mit 6% (n=28) mehr detektierten csPCa. Bei 101 Patienten konnte ein PCa nur mittels TB nachgewiesen werden, hiervon waren 15% (n=67) csPCa.

Schlußfolgerungen Durch die SB konnten 9% csPCa mehr bzw. früher detektiert werden. Diese wurden allerdings zumeist durch die TB verfehlt und waren in der mpMRT korrekt beschrieben. Es wurden jedoch auch 10% zusätzliche nsPCa durch die SB detektiert. Daher könnte, insbesondere bei Optimierung der TB, wahrscheinlich sicher auf eine zusätzliche SB verzichtet werden, um eine Überdiagnostik zu reduzieren.

WISS.5 Konsensbasierte technische Empfehlungen für die klinische Implementierung der funktionellen Nieren-MR-Methoden: ein Projekt der Europäischen COST Aktion PARENCHIMA

Autoren Ljimani A[1], Dekkers I[2], Nery F[3], Bane O[4], Mendichovszky I[5], Pullens P[6], Pohlmann A[7], Caroli A[8], Prasad P[9], Francis S[10], Seara-Fernandez M[11], Sigmund E[12], Sourbron S[13]

Institute **1** Uniklinik Düsseldorf Institut für Diagnostische und Interventionelle Radiologie , Düsseldorf; **2** Leiden University Medical Center Department of Radiology, Leiden, Niederlande; **3** UCL Great Ormond Street Institute of Child Health Developmental Imaging and Biophysics Section, London, UK; **4** Icahn School of Medicine at Mount Sinai Translational and Molecular Imaging Institute and Department of Radiology, New York, USA; **5** Cambridge University Hospitals NHS Foundation Trust Department of Radiology, Cambridge, UK; **6** Ghent University Hospital & Ghent Institute for functional and Metabolic Imaging Department of Radiology, Ghent, Belgien; **7** Max Delbrueck Center for Molecular Medicine in the Helmholtz Association Berlin Ultrahigh Field Facility, Berlin; **8** Istituto di Ricerche Farmacologiche Mario Negri IRCCS Department of Biomedical Engineering, Bergamo, Italien; **9** NorthShore University Health System Department of Radiology, Evanston, USA; **10** University of Nottingham Sir Peter Mansfield Imaging Centre, Nottingham, UK; **11** Cl□ca Universidad de Navarra Department of Radiology, Pamplona, Spanien; **12** NYU Langone Health Department of Radiology, New York,USA; **13** University of Leeds Imaging Biomarkers group, Leeds, UK

DOI 10.1055/s-0040-1703379

Zielsetzung Standardisierung der Untersuchungsprotokolle ist ein wichtiger Schritt zur Implementierung der funktionellen MR-Techniken in die klinische Nierendiagnostik. Daher wurden technische Empfehlungen für 4 funktionelle Nieren-MR-Techniken (ASL, BOLD, DWI und T1/T2-Mapping) entwickelt.

Material und Methoden Im Juli 2018 wurde im Rahmen der Europäischen COST Aktion PARENCHIMA eine Arbeitsgruppe zur Festlegung von technischen Empfehlungen für funktionelle Nieren-MR-Techniken gebildet. Zunächst erfolgte eine Literaturrecherche zum aktuellen Stand der Forschung für die jeweilige Nieren-MR-Technik. Anschließend wurden 4 multidisziplinäre Gremien aus Experten für die jeweilige MR-Technik zwecks Konsensbildung gebildet. Als systematisches Konsensbildungsinstrument wurde eine modifizierte zweistufige Delphi-Methode verwendet. Die 4 Expertengruppen führten zwischen Oktober 2018 und März 2019 Umfragen innerhalb ihrer jeweiligen Gruppen mittels eigens entwickelter Fragebögen durch. Anschließend wurden die Umfrageergebnisse bei einem persönlichen Treffen diskutiert. Eine zweite Umfragerunde mit verfeinerten Fragen fand in Mai 2019 statt.

Ergebnisse Insgesamt wurden 166 Konsenserklärungen für die funktionellen Nieren-MR-Untersuchungen gesammelt, davon 36 für T1/T2-Mapping, 14 für BOLD, 57 für DWI und 59 für ASL. Die formulierten Empfehlungen beziehen sich auf die Patientenvorbereitung, Hardware, Sequenzparameter, Datenanalyse und Datenpublikation. Bereiche, in denen kein Konsens möglich war, wurden als Schwerpunkte für die künftige Forschung identifiziert. Ein GitHub-Repository wurde als Platzhalter für die Sammlung von kompatiblen MRT-Protokollen erstellt und auf Zenodo veröffentlicht.

Schlußfolgerungen Im Rahmen dieser Arbeit konnten konsensbasierte, technische Empfehlungen für 4 funktionelle Nieren-MR-Techniken, ASL, BOLD, DWI und T1/T2-Mapping formuliert werden. Diese Empfehlungen werden zur internationalen Standardisierung der Nieren-MR-Untersuchungsprotokolle beitragen und die klinische Implementierung dieser MR-Techniken fördern.

WISS.6 Vergleich des diagnostischen Stellenwertes der PSMA PET/CT und der CT bei Patienten mit biochemischem Rezidiv eines Prostatakarzinoms

Autoren Morawitz J[1], Kirchner J[1], Bruckmann N[1], Martin O[1], Mamlins E[2], Antoch G[1], Sawicki L[1]

Institute **1** Institut für Diagnostische und Interventionelle Radiologie, Universitätsklinikum Düsseldorf Institut für Diagnostische und Interventionelle Radiologie, Universitätsklinikum Düsseldorf, Düsseldorf; **2** Klinik für Nuklearmedizin, Universitätsklinikum Düsseldorf Klinik für Nuklearmedizin, Universitätsklinikum Düsseldorf, Düsseldorf

DOI 10.1055/s-0040-1703380

Zielsetzung Ziel dieser Arbeit war es, die diagnostische Performance der PSMA PET/CT und der alleinigen CT bei Patienten mit einem biochemischen Rezidiv eines Prostatakarzinoms zu vergleichen.

Material und Methoden In diese retrospektive Studie wurden 73 Patienten (durchschnittliches Alter 70,7 ± 8,5 Jahre) mit einem biochemischen Rezidiv eines Prostatakarzinoms (medianer PSA-Wert 1,5 ng/ml) nach radikaler Prostatektomie eingeschlossen. Alle Patienten erhielten ein Ganzkörper PET/CT (mit 68Ga- oder 18F-PSMA). Die PET/CT Bilder und die alleinige CT-Komponente der PET/CT wurden separat voneinander hinsichtlich der Anzahl, Art (Lokalrezidiv, Metastasen) und Lokalisation der Läsionen, sowie der diagnostischen Sicherheit (3-Punkte-Skala) von zwei Radiologen ausgewertet. Als Referenzstandard dienten histopathologische Ergebnisse, PSA-Level nach Bestrahlung sowie Follow-up Bildgebung. Läsionsbasierte und patientenbasierte Detektionsraten wurden mittels des Chi-Quadrat-Test verglichen. Unterschiede in der diagnostischen Sicherheit wurden mittels des Welch-Tests ermittelt.

Ergebnisse Es gab insgesamt 138 Prostatakarzinom-Läsionen bei 73 Patienten. Die PSMA PET/CT detektierte 133 von 138 Läsionen (96,38 %) bei 55 Patienten (75,34 %), während die alleinige CT 71 Läsionen (51,45 %) bei 30 Patienten (42,25 %) detektierte. Die höhere Detektionsrate der PSMA PET/CT war sowohl läsionsbasiert (p<0,001) als auch patientenbasiert (p<0,001) statistisch signifikant. Bei 18 Patienten (24,66 %) war mit keiner Modalität ein Rezidiv festzustellen. Alle Läsionen, die mittels CT-Komponente erfasst wurden, wurden auch

durch das PSMA PET/CT detektiert. Zudem bietet die PSMA PET/CT eine höhere diagnostische Sicherheit hinsichtlich der Detektion von Prostatakarzinomläsionen (2,7 ± 0,6 vs. 2,3 ± 0,7, p < 0,001).

Schlußfolgerungen Die PSMA PET/CT weist eine signifikant bessere diagnostische Performance als die alleinige CT bei der Detektion von biochemischen Rezidiven eines Prostatakarzinoms auf.

WISS.8 Braucht man noch eine Kontrastmittelapplikation bei der primären MR-basierten Prostatakarzinomdiagnostik?

Autoren Papageorgiou I[1], Malich A[1], Papageorgiou I[1]
Institut 1 Südharz Klinikum Nordahusen Insitut für Radiologie, Nordhausen
DOI 10.1055/s-0040-1703381

Zielsetzung Von insgesamt 400 histologisch mittels MR-gestützter Biopsie gesicherten Prostataläsionen wurden die zur MR-gestützten Biopsie führenden diagnostischen Prostata-MRT ausgewertet entsprechend den Kriterien des PIRADS 2, die individuellen diagnostische Aussagekraft der jeweiligen Parameter wurde separat erfasst und analysiert.

Material und Methoden Alle 400 MR-gestützt bioptisch gesicherten Läsionen erhielten vorab ein multiparametrisches MRT (Philips Ingenia, 3T), es erfolgte eine Analyse entsprechend den aktuellen Kriterien des PIRADS Version 2.1. Die ROC der dynamischen Kontrastmittelanalyse wurde ermittelt um den diagnostischen Einfluss zu verifizieren.

Ergebnisse Für die Detektion aller malignen Läsionen der peripheren Zone ohne Einbeziehung der Kontrastmittelgabe resultierte ein ROC-AUC von 0.74 für alle und 0.76 für CSPC, während in der transitionalen Zone ein Wert von 0.76/0.70 resultierte. Die KM-Analyse hatte keinen signifikanten Einfluss auf die Einstufung der Läsion und auf die Detektion der malignen Läsionen.

Schlußfolgerungen Auf die Kontrastmittelanalyse in der derzeitigen Form der Analyse (also ohne Einbeziehung der quantitativen Werte des Peak uptakes, des time to Peak bzw. von kep) kann bei der Analyse von Prostataläsionen verzichtet werden, dies gilt insbesondere bei Patienten mit relativer Kontraindikation für eine KM-Gabe

WISS.3 Größenmessungen von Nierensteinen in der Computertomografie: Einfluss von Akquisitions- und Bildrekonstruktionsparametern

Autoren Reimer R[1], Salem J[2], Merkt M[3], Lennartz S[1], Zopfs D[1], Sonnabend K[1], Heidenreich A[2], Maintz D[1], Haneder S[1], Große Hokamp N[1]
Institute 1 Uniklinik Köln Diagnostische und Interventionelle Radiologie, Köln; **2** Uniklinik Köln Urologie, Köln; **3** Bundeswehrkrankenhaus Koblenz Diagnostische Radiologie , Koblenz
DOI 10.1055/s-0040-1703382

Zielsetzung Die Computertomografie (CT) ist die Bildgebungsmethode der Wahl bei Verdacht auf Urolithiasis zur Evaluation des Vorhandenseins, der Lokalisation und Größe von Steinen, wobei letzteres häufg die Therapieentscheidung beeinflusst. Hierbei ist der Einfluss von verschiedenen Akquisitions- und Bildrekonstruktionsparametern auf exakte Größenmessungen überwiegend unbekannt.

Material und Methoden 47 Nierensteine mit unterschiedlicher Zusammensetzung wurden mit einem 256-Zeilen-CT in einem 3D-gedruckten, semi-anthropomorphischen Phantom untersucht. Hierbei wurde ein normal-Dosis und ein niedrig-Dosis Protokoll verwendet (CTDIvol von 2 mGy bzw. 10 mGy). Als Referenz wurde die Steingröße manuell mittels eines digitalen Messschiebers bestimmt (Man-M). Die Bilder wurden mittels gefilteter Rückprojektion, hybrid und modell-basierten iterativen Rekonstruktionsalgorithmen (FBP, HIR, MBIR), mit unterschiedlichen Kerneln und Entrauschungs-Niveaus rekonstruiert. Zur Berechnung der Steingröße im CT wurden alle Steine semi-automatisch, Grenzwert-basiert segmentiert.

Ergebnisse Im Vergleich zu Man-M wurde die Steingröße im CT signifikant überschätzt (8,8±2,9 vs. 10,0±3,1mm, p<0,05); wobei sich insgesamt eine gute Korrelation zeigte (R2=0,66). Strahlendosis und Entrauschungs-Niveau hatten keinen signifikanten Einfluss auf die CT-Größenmessung (p>0,05). MBIR und ein harter Kernel („sharp“) zeigten die geringste Differenz verglichen mit Man-M (9,3±3,1 vs. 8,8±2,9mm, p<0,05). Unterschiede der CT-Messungen eines einzigen Nierensteins betrugen bis zu 40% (z.B. 7,3–12,0mm vs. Man-M 5,9mm).

Schlußfolgerungen CT-basierte Messungen neigen dazu die Steingröße im Vergleich zur manuellen Messung zu überschätzen. Sie scheinen hierbei weitgehend unabhängig von Strahlendosis und Entrauschungs-Niveaus, während Rekonstruktionsalgorithmen und Kernel einen relevanten Einfluss auf die Messungen demonstrieren. Die geringsten Unterschiede zeigten sich mit modellbasierter Rekonstruktion und einem harten Kernel („sharp“).

WISS.9 Risikowahrscheinlichkeit und präoperative MRT-Prädiktoren für positive Prostatakarzinom-Schnitträndер bei radikaler Prostatektomie

Autoren Schimmöller L[1], Quentin M[1], Ullrich T[1], Dörfler S[1], Arsov C[2], Albers P[2], Antoch G[1]
Institute 1 Heinrich-Heine-Universität Düsseldorf, Medizinische Fakultät Institut für Diagnostische und Interventionelle Radiologie, Düsseldorf; **2** Heinrich-Heine-Universität Düsseldorf, Medizinische Fakultät Klinik für Urologie, Düsseldorf
DOI 10.1055/s-0040-1703383

Zielsetzung Analyse multiparametrischer Prostata-MRT-(mpMRI)-Untersuchungen von Patienten mit positiven Schnitträndern (PSM) des Prostatakarzinoms (PCa) im Rahmen der Roboter-assistierten radikalen Prostatektomie (RPE).

Material und Methoden Konsekutive Patienten mit PSM in einer oder mehreren Lokalisationen nach RPE und vorheriger 3T-mpMRT (T2, DWI, DCE) zur PCa-Detektion von 01/2016 bis 12/2018 wurden retrospektiv eingeschlossen. Die MRT-Daten wurden von zwei erfahrenen Befundern im Konsensus hinsichtlich PCa-Sichtbarkeit, Kapselkontaktlänge (KKL), extrakapsulärer Ausdehnung (ECE) und Lokalisation des PSM in Korrelation zur Histologie ausgewertet.

Ergebnisse 44 Patienten mit PSM wurden eingeschlossen; postoperative Tumorstadien waren 34% T2c, 25% T3a und 41% T3b. PSM wurde an der posterioren Kapsel bei 14 Patienten, anterior bei 13, basal an den Samenbläschen (SV) bei 7 und bei 16 Patienten apikal an der membranösen Urethra diagnostiziert. Die PCa-Sichtbarkeit mittels MRT lag bei 97% (n=41). Ein MRT-Korrelat für die ECE konnte in 56% (19/34), der Kontakt zur Urethra in 88% (13/16) und zu den SV in 100% (7/7) nachgewiesen werden. Die ECE war in 57% in der MRT eindeutig messbar (5,1±2,7mm); bei einer KKL von 21±13 mm.

Schlußfolgerungen PSM ergeben sich meistens apikal an der Urethra, anterior oder posterior an der Kapselbegrenzung oder basal an den SV. Die MpMRI kann PCa sehr gut visualisieren und Fälle mit einem Risiko zur PSM vorhersagen. Eine messbare ECE, die KKL und der Abstand zur membranösen Urethra sollte bei PCA-Verdacht immer im MRT-Befund berichtet werden.

WISS.4 Eine Risikostratifizierung von PI-RADS-3-Befunden durch die Läsionsgröße kann sicher die Anzahl an Prostatabiopsien reduzieren

Autoren Schimmöller L[1], Osses D[2], Arsov C[3], Albers P[3], Antoch G[1], Roobol M[4]
Institute 1 Heinrich-Heine-Universität Düsseldorf, Medizinische Fakultät Institut für Diagnostische und Interventionelle Radiologie, Düsseldorf; **2** Erasmus University Medical Center Department of Urology, Rotterdam, NL; **3** Heinrich-Heine-Universität Düsseldorf, Medizinische Fakultät Klinik für Urologie, Düsseldorf; **4** Erasmus University Medical Center Department of Urology, Department of Urology
DOI 10.1055/s-0040-1703384

Zielsetzung Das Ziel dieser Studie war anhand einer der größten Kohorten mit PI-RADS-3-Läsionen zu analysieren, ob der Läsionsdurchmesser helfen kann die Anzahl an gezielten Prostatabiopsien (TBx) zu reduzieren ohne dabei csPCa zu verpassen. Die Hypothese war, dass Läsionen <10mm kein csPCa enthalten und primär MR-kontrolliert werden können.

Material und Methoden Insgesamt wurden 292 konsekutive Männer mit einem PI-RADS-Score 3 eingeschlossen und erhielten eine TBx als Referenzstandard. Die csPCa-Detektion mit ISUP-Grad ≥2 PCa (I) und ISUP-Grad ≥3 PCa (II) wurde auf Läsionsbasis (Histologie) untersucht. Der Schwellenwert zur TBx lag zur Outcome-Analyse der Biopsiereduktion, der detektierten Low-risk-PCa (ISUP-Grad 1) und der verpassten csPCa bei einem Läsionsdurchmesser von ≥10mm. Zusätzlich wurde der Läsionsdurchmesser für die optimale Ratio von TBx-Reduktion zu verpassten csPCa ermittelt.

Ergebnisse Die 292 eingeschlossenen Männer hatten insgesamt 525 PI-RADS-3-Läsionen. Der Median des längsten Duchmessers war 11mm (9-13mm). In 21% (108/525) der Läsionen wurden ein PCa, in 8% (43/525) ein csPCa (I) und 2% (10/525) ein csPCa (II) detektiert. Bei einem Schwellenwert des längsten Durchmessers von ≥6mm als Biopsieindikation wäre kein csPCa (II) verpasst worden, mit gleichzeitig 6% TBx-Reduktion. Bei einem Schwellenwert von ≥10mm wären 31% TBx nicht erfolgt, mit 24% verpassten Niedrig-Risiko-PCa, 6% csPCa (I) und 2% csPCa (II). Der beste Schwellenwert wäre ≥14mm mit Möglichkeit einer Reduktion der TBx von 77% und Nichtdetektion von 14% Niedrig-Risiko-PCa, aber 7% verpassten PCa (I) und 1% csPCa (II).

Schlußfolgerungen Diese große Kohorte zeigt, dass csPCa in PI-RADS-3-Läsionen selten vorkommen. Eine Überwachungsstrategie aller PI-RADS-3-Befunde mittels MRT könnte bei Akzeptieren eines Restrisikos bzw. möglicher Diagnoseverzögerung weniger csPCa erfolgen. Um das Risiko eines csPCa in PI-RADS-3-Läsionen mit relevanter Reduktion von TBx zu minimieren könnte eine Strategie basierend auf den längsten Läsionsdurchmesser genutzt werden.

WISS.4 Mehrphasen-CT zur Differenzierung von Nebennieren-Raumforderungen: Das Washout-CT hält nicht was es verspricht

Autoren Schlötelburg W[1], Ebert I[2], Petritsch B[1], Bley T[1], Fassnacht M[2], Deutschbein T[2]

Institute **1** Universitätsklinikum Würzburg Institut für Diagnostische und Interventionelle Radiologie , Würzburg; **2** Universitätsklinikum Würzburg Medizinische Klinik, Zentrum Innere Medizin, Würzburg

DOI 10.1055/s-0040-1703385

Zielsetzung Nebennieren-Raumforderungen (NN-RF) sind mit einer Inzidenz von ca.3% relativ häufig. In den 10-20% der malignen Befunde ist eine frühe Diagnose entscheidend. Das Washout-CT mit einem Spätphasenscan ist eine bislang etablierte Anwendung zur Diginitätsdifferenzierung. Den meisten publizierten Studien fehlt es jedoch an einer definitiven Diagnose oder einem Langzeit-Follow-up.

Material und Methoden 216 Patienten mit 252 NN-RF wurden evaluiert, deren definitive Diagnose basierte entweder auf einer Histologie oder einem Langzeit-Follow-up (Median 2,5Jahre). Die relativen (rel.WA.≤40%) und absoluten (abs.WA≤60%) Washout-Werte wurden bestimmt und mittels ROC-Analyse bewertet. 110 NN-RF mit nativen Dichtewerten <10HU wurden als benigne eingestuft. 142 Raumforderungen (91 histologisch bestätigt) mit nativen Dichtewerten >10HU und wurden weiter analysiert (75 Adenome, 18 andere benigne Raumforderungen, 11 Phäochromozytome, 9 Nebennierencarcinome, 4 Lymphome und 25 Metastasen).

Ergebnisse Verwendet man die o.g. Standard-Grenzwerte zeigte der rel. WA-Grenzwert eine Sensitivität und Spezifität von 91,8% bzw. 50,5%, korrespondierend für das abs. WA Werte von 77,6% und 57,0%. Die AUC betrug 0,69 bzw. 0,64. Selbst unter Berücksichtigung des besseren relativen WA wurden vier Patienten falsch negativ diagnostiziert und 46 RF mit benigner Histologie konnten anhand der Bilder im Vorfeld nicht eindeutig zugeordnet werden. Um die Zahl der Fehldiagnosen zu reduzieren, testeten wir alternative Grenzwerte aus (rel. WA≤58%, abs. WA≤83%), welche zu einer Sensitivität von 98,0% in beiden Methoden führte, jedoch mit einer sehr schlechten Spezifität (15,1% und 10,8%) einhergingen.

Schlußfolgerungen Bei Patienten mit NN-RF >10HU kann die Verwendung der verbreiteten, relativen und absoluten Washout-Grenzwerte routinemäßig nicht empfohlen werden. In Ermangelung anderer verlässlicherer Methoden, kann die Verwendung eines relativen Washout-Grenzwertes von 58% hilfreich sein, bei einigen wenigen Patienten eine Malignität auszuschließen.

WISS.2 Neue Visualisierung von Prostatakarzinomen durch die Verwendung spezifischer diffusionsgewichteter Bilder

Autoren Seuß H[1], Saake M[2], Dankerl P[2], Heiß R[2], Janka R[2], Cavallaro A[2], Uder M[2], Hammon M[2]

Institut **1** Universitätsklinikum Erlangen Radiologisches Institut, Erlangen;

DOI 10.1055/s-0040-1703386

Zielsetzung Auch in der jüngsten Iteration der PI-RADS Kriterien behält die diffusionsgewichtete Bildgebung (DWI), insbesondere in der peripheren Zone der Prostata, ihren hohen Stellenwert. Zur Interpretation dieser sind jedoch mindestens zwei Bildserien nötig, meist ein hoher b-Wert und die zugehörige ADC-Karte. Ziel dieser Studie war es mit Hilfe von zweidimensionalen (2D) Histogrammen die Eigenschaften von gesundem Gewebe und Tumoren (PCa) in der peripheren Zone der Prostata zu analysieren und aus diesen ein einzelnes verbessertes Bild (eDWI) zu generieren.

Material und Methoden Die Magnetresonanztomografien (MRT) von 14 Patienten mit PCa in der peripheren Zone wurden von zwei Radiologen analysiert. Segmentiert wurden der Tumor, die periphere Zone, die Transitionalzone und der Bildhintergrund. Aus diesen Daten wurden voxelgenaue 2D Histogramme, mit der ADC-Information auf der x-Achse und der DWI-Information auf der y-Achse, erstellt. Hieraus konnten Karten entwickelt werden mit deren Hilfe die eDWI generiert wurden. Drei Radiologen evaluierten die Untersuchungen von weiteren 56 Patienten (30 mit und 26 ohne PCA) zweimal in drei Gruppen: 1. DWI, 2. eDWI, 3. DWI+eDWI zusammen mit der zugehörigen T2-gewichteten Sequenz. Evaluiert wurden unter anderem die Sensitivität, Spezifität, die Zeitdauer und die Interreader-Variabilität.

Ergebnisse Die Sensitivität/Spezifität lag bei 0.91/0.78 (DWI), 0.85/0.88 (eDWI) und 0.97/0.88 (DWI+eDWI). Die Radiologen benötigten im Durchschnitt 29s (DWI), 26s (eDWI) und 29s (DWI+eDWI). Die Interreader-Variabilität lag bei 0.732 (DWI), 0.800 (eDWI) und 0.852 (DWI+eDWI).

Schlußfolgerungen Durch die Bilddatenanalyse von PCa-Patienten war es möglich eine Karte zu erstellen und mit derer Hilfe eDWI zu generieren. Durch die Verwendung dieser eDWI konnte zur Detektion von PCa die Spezifität auf Kosten der Sensitivität gesteigert werden. Durch die Kombination der konventionellen DWI mit der eDWI wurde sowohl die Sensitivität als auch die Spezifität verbessert werden.

WISS.6 Nieren parenchyma-T2 als ein neuer MR-Bildgebungsbiomarker für die Autosomal Dominant Polyzystische Nierenerkrankung (ADPKD)

Autoren Siedek F[1], Grundmann F[2], Weiss K[3], Pinto dos Santos D[4], Arjune S[5], Haneder S[6], Persigehl T[1], Müller R[7], Baessler B[1]

Institute **1** Uniklinik Köln Insitut für Diagnostische und Interventionelle Radiologie, Köln; **2** Uniklinik Köln Innere Medizin II, Köln; **3** Uniklinik Köln Institut für diagnostische und interventionelle Radiologie, Köln; **4** Uniklinik Köln Institut für diagnostische und interventionelle Radiologie, Köln; **5** Uniklinik Köln Innere Medizin II, Köln; **6** Uniklinik Köln Insitut für Diagnostische und Interventionelle Radiologie, Köln; **7** Uniklinik Köln Innere Medizin II, Köln

DOI 10.1055/s-0040-1703387

Zielsetzung Die ADPKD ist eine chronisch progressive Erkrankung, bei der >75% der Betroffenen letztlich an einer terminalen Niereninsuffizienz leiden. Obwohl die Krankheitsprognose maßgeblich ist, haben alle derzeitig vorhandenen Biomarker, einschließlich „height-adjusted total kidney volume“ (htTKV), entscheidende Nachteile im klinischen Alltag. Deshalb war das Ziel, T2-mapping als mögliche Quelle eines einfach zu erhaltenden und akkuraten Biomarkers, welche dringend für eine verbesserte Therapie sowie Auswahl von gezielten Therapieoptionen notwendig sind, zu evaluieren.

Material und Methoden 139 ADPKD-Patienten vom Deutschen AD(H)PKD-Register sowie 10 Gesunde wurden mittels 1,5T MRT untersucht inklusive Gradientenecho-Spinecho T2-mapping Sequenz. Die ADPKD-Patienten wurden in 3 Gruppen eingeteilt in Abhängigkeit ihrer renalen Zystenfraktion (0-35%, 36-70%, >70%) als Surrogatmarker für die Erkrankungsschwere. HtTKV wurde an T2-gew. Bildern berechnet. Die durchschn. T2-Relaxationszeit beider Nieren (kidney-T2) sowie die T2-Relaxationszeit des verbliebenen Nierenparenchyms (parenchyma-T2) wurde auf T2-maps gemessen.

Ergebnisse Die Berechnung von parenchyma-T2 war 6-10-mal schneller als die Berechnung von htTKV und kidney-T2 (0,78±0,14 vs 4,78±1,17 min, p<,001; 0,78±0,14 vs 7,59±1,57 min, p<,001). Parenchyma-T2 zeigte eine ähnlich hohe Korrelation zur Zystenfraktion (r=0,77, p<,001) wie kidney-T2 (r=0,76, p<,001), die stärkste Korrelation zu dem Serum-abgeleiteten Biomarker Copeptin (r=0,37, p<,001) und erlaubte die eindeutigste Separation der Patientengruppen eingeteilt nach Zystenfraktion. Im Gegensatz dazu zeigte htTKV eine nur moderate Korrelation zur Zystenfraktion (r=0,48, p<,001). Diese Beobachtungen waren sogar noch eindeutiger wenn nur Patienten mit einer erhaltenen Nierenfunktion betrachtet wurden.

Schlußfolgerungen Das schnell berechenbare parenchyma-T2 zeigt eine starke Korrelation zum Schweregrad der Erkrankung früh in der Krankheit und ist hinsichtlich der Korrelation mit der renalen Zystenfraktion htTKV überlegen.

WISS.5 Vergleich von ultra-hohem b-Wert-ADC, Diffusions-Kurtosis-Parametern und quantitativem DCE zur Verbesserung der biparametrischen MRT bei der Erkennung von klinisch signifikanten Prostatakarzinomen

Autoren Tavakoli A[1], Schelb P[1], Kuder T[2], Tubtawee T[1], Tichy D[3], Görtz M[4], Schütz V[4], Hohenfellner M[4], Schlemmer H[1], Bonekamp D[1]

Institute **1** Deutsches Krebsforschungszentrum (DKFZ.) Radiologie, Heidelberg; **2** Deutsches Krebsforschungszentrum (DKFZ.) Medizinische Physik in der Radiologie, Heidelberg; **3** Deutsches Krebsforschungszentrum (DKFZ.) Biostatistik, Heidelberg; **4** Uniklinik Heidelberg Urologie, Heidelberg

DOI 10.1055/s-0040-1703388

Zielsetzung In dieser Studie untersuchen wir, ob aus ultra-hoch b-Wert (UHB) Diffusions-Daten abgeleitete Parameter zur Verbesserung der biparametrischen MRT (T2 und ADC) für die Vorhersage von klinisch signifikanten Prostatakarzinomen beitragen können. Darüber hinaus vergleichen wir den Mehrwert dieser Parameter mit dem der frühen Kontrastmittel-(DCE)-MRT.

Material und Methoden 73 Patienten erhielten 3T Prostata-MR Untersuchungen mit Diffusionsaufnahmen bei b=50/500/1000/1500 s/mm^2 und bei b=100/500/1000/2250/3000/4000 s/mm^2. Gezielte TRUS/MR-Biopsien der prospektiven MR-Läsionen sowie systematische Saturationsbiopsien wurden durchgeführt. Die MR-Läsionen wurden auf ADC, UHB-ADC, DCE-und T2-Bildern in 3D segmentiert und den histologischen Befunden zugeordnet. Die DCE der Läsionen wurde zu gesundem, ebenfalls gering KM-aufnehmenden Gewebe zum gleichen Zeitpunkt normalisiert (nDCE). T2-gewichtete Läsionen wurden gegenüber gesundem Muskelgewebe normalisiert (nT2). Die UHB-Wert-Daten erlaubten ADC-Berechnungen anhand aller b-Werte (MB-ADC), sowie der ADC-Kurtosis-Parameter Dapp und Kapp. Vier logistische Regressions-Modelle wurden ausgewertet und die AUC berechnet. Eine Gleason Grade Group (GGG) ≥ 2 war die positive Grenze für den Antwortvektor.

Ergebnisse In den MRT-Untersuchungen der 73 Patienten wurden 55 MRT-Läsionen definiert. In der Histologie zeigten 23 dieser Läsionen kein Prostatakarzinom (42%), 10 Läsionen zeigten GGG=1 (18%), 12 Läsionen GGG=2 (22%), 4 Läsionen GGG=3 (7%), 4 Läsionen GGG=4 (7%) und 2 Läsionen GGG=5. Die ROC-Kurven der Regressionsmodelle ergaben folgende AUCs: AUC nT2+ADC =0,809, AUC nT2+ADC +nDCE =0,822, AUC nT2+ADC+UHB-ADC = 0,806, AUC nT2+ADC+Kapp+Dapp =0,806.

Schlußfolgerungen Der mittlere Standard ADC-Wert war den Diffusions-Kurtosis Parametern und dem MB-ADC in der Vorhersage von klinisch signifikanten Prostatakarzinomen überlegen. Das Modell basierend auf dem mittleren ADC und der DCE hatte die beste diagnostische Aussagekraft der vier getesteten Modelle und übertraf auch das alleinige ADC-Modell.

WISS.6 Valide präoperative Vorhersage des Prostatakarzinom-T-Stadiums mittels mpMRT

Autoren Valentin B[1], Schimmöller L[2], Ullrich T[2], Quentin M[2], Mally D[3], Albers P[3], Antoch G[2], Arsov C[3]

Institute **1** Uniklinikum Düsseldorf Institut für Diagnostische und Interventionelle Radiologie, Düsseldorf; **2** Uniklinikum Düsseldorf Institut für Diagnostische und Interventionelle Radiologie, Düsseldorf; **3** Uniklinikum Düsseldorf Klinik für Urologie, Düsseldorf

DOI 10.1055/s-0040-1703389

Zielsetzung Ziel dieser Studie war die Validierung der präoperativen T-Stadien-Bestimmung mittels 3-Tesla multiparemetrischer MRT (mpMRT) und Analyse von MRT-Prädiktoren.

Material und Methoden Alle konsekutiven Patienten mit 3-Tesla mpMRT-Untersuchung, MR/US-Fusionsbiopsie und anschließender radikaler Prostatektomie (RPE) zwischen 01/2016 und 12/2017 wurden eingeschlossen. Eine in der MRT messbare extrakapsuläre Tumorausdehnung ≥ 3mm (ECE), die Länge des Kapselkontaktes (KKL), Infiltration des neurovaskulären Bündels (NVB), Infiltration der Samenblasen (SVI) und ein nachweisbarer Kontakt zu den SV wurden präoperativ mit den histopathologischen Ergebnissen nach RPE korreliert.

Ergebnisse Insgesamt wurden 136 Patienten (67±8 Jahre; medianer PSA 9,3ng/ml; PSAD 0,28ng/ml/ml/ml) eingeschlossen. Bei 76 Patienten wurde ein pT2-Stadium verifiziert (medianer PSA 8,8ng/ml; PSAD 0,23ng/ml/ml). 29 Patienten zeigten eine messbare ECE ≥3mm (pT3a; medianer PSA 13ng/ml; PSAD 0,37ng/ml/ml/ml) und 31 Patienten eine SVI (pT3b; medianer PSA 11ng/ml; PSAD 0,26ng/ml/ml). Der positive und negative Vorhersagewert (PPW/NPW) eines T3a-Stadiums mittels ECE betrug 98% bzw. 81% und mittels nachweisbarer Infiltration des NVB 100% bzw. 59%. Die ROC-Analyse zeigte bei einer KKL von 12,5mm eine Sensitivität von 86% und Spezifität von 62% (AUC 0,81). Bei keinem Patienten mit pT3 lag eine KKL von weniger als 5 mm vor. Ein Kontakt zu den SV konnte bei 29 Patienten mit einem pT3b-Stadium nachgewiesen werden (PPW: 88%, NPW: 93%) und bei 23 Patienten lag eine nachweisbare SVI vor (PPW: 100%, NPW: 78%).

Schlußfolgerungen Zuverlässige präoperative MRT-Prädiktoren für ein T3a-Stadium waren eine messbare ECE (≥3mm) und/oder nachweisbare Infiltration des NVB. Eine KKL von ≥12,5 mm war ein deutlicher Hinweis auf ein pT3a-Stadium, während eine KKL <5 mm ein pT3a-Stadium ausschloss. MRT-Prädiktoren für ein T3b-Stadium waren der Kontakt zu den SV und/oder eine nachweisbare SVI.

WISS.7 Bestimmung des Prostatakarzinom-N-Stadiums: Vorteile der MRT gegenüber der leitliniengerechten CT

Autoren Valentin B[1], Schimmöller L[1], Ullrich T[1], Mally D[2], Albers P[2], Antoch G[1], Arsov C[2]

Institute **1** Uniklinikum Düsseldorf Institut für Diagnostische und Interventionelle Radiologie, Düsseldorf; **2** Uniklinikum Düsseldorf Klinik für Urologie, Düsseldorf

DOI 10.1055/s-0040-1703390

Zielsetzung Ziel dieser Studie ist die Validierung des präoperativen N-Stadiums mittels 3-Tesla multiparametrischer MRT gegenüber einer aktuell leitliniengerechten CT-Diagnostik.

Material und Methoden Alle konsekutiven Patienten mit histologisch gesichertem Prostatakarzinom und anschließender Prostatektomie plus Lymphadenektomie zwischen 01/2016 und 12/2017 wurden eingeschlossen. Alle Patienten erhielten präoperativ eine 3-Tesla multiparametrische MRT (mpMRT) inklusive T1w-Sequenzen bis zur Aortenbifurkation. Verdächtige Lymphknoten (LK) wurden mit präoperativer CT und den histopathologischen Ergebnissen korreliert.

Ergebnisse 103 Patienten (67 Jahre; medianer PSA 9,0 ng/ml; PSAD 0,25 ng/ml/ml) wurden eingeschlossen. Bei 11 Patienten (PSA 20 ng/ml; PSAD 0,49) konnten histopathologisch LK-Metastasen (N1) gesichert werden; 10/11 Patienten zeigten ein pT3b- und 1/11 Patient ein pT3a-Stadium. 10/11 Patienten wurden mit PI-RADS 5 und ein Patient mit PI-RADS 4 klassifiziert. 27 Patienten erhielten zusätzlich eine präoperative CT. In 8/11 Patienten mit N1 konnten in der MRT Lymphknotenmetastasen erkannt werden, wohingegen in der CT keine Lymphknotenmetastasen erkannt wurden; der positive Vorhersagewert (PPW) der mpMRT betrug 72% und der negative Vorhersagewert (NPW) 96%. Signifikant mehr LK-Metastasen wurden somit mittels MRT ($p<0{,}001$) im Vergleich zur CT ($p=0{,}5$) nachgewiesen. Bei den 8 Patienten wurde eine Samenblaseninfiltration und eine signifikant größere Kapselkontaktlänge der Indexläsionen (Median 27 mm) ($p<0{,}001$) beschrieben.

Schlußfolgerungen Bei einem PSA-Wert von <10 ng/ml und einem T2-Tumorstadium sind LK-Metastasen sehr unwahrscheinlich. Mittels präoperativer MRT konnten im Vergleich zur CT signifikant mehr LK-Metastasen erkannt werden. Die MRT ermöglicht somit eine genauere präoperative Detektion von LK-Metastasen, während die CT primär nicht geeignet scheint bzw. insuffizient ist.

MTRA Die Angiosuite als Kreissaal

Autore Jantschke R[1]

Institut **1** Klinikum Neukölln Klinikum für Radiologie und interventionelle Therapie , Berlin

DOI 10.1055/s-0040-1703391

Zielsetzung Die postpartale Blutung ist ein geburtsmedizinischer Notfall und stellt alle involvierten medizinischen Disziplinen vor grosse Herausforderungen. Die peripartale Hämorrhagie (PPH) ist die häufigste Ursache für maternale, schwangerschaftsbedingte Todesfälle(1). Weltweit sterben ca. 7 (Industriestaaten) und 1570 (Afrika) Frauen auf 100.000 Geburten. Spontan, im Geburtsvorgang selbst sind die Uterusatonie (70-90%), die Uterusruptur (20%), die Hauptursache. Placentationsstörungen - Placenta prävia - Placenta accreta, increta oder percreta (10%) und Gerinnungsstörungen, (1%) können durch die Vorsorgeuntersuchung herausgefiltert werden und die geeigneten Massnahmen eingeleitet werden. (1-2)

Material und Methoden - 38-jährige, weibliche Patientin - 36 SSW - Z.n. 2 Sectio caesare - V.a. Placenta percreta - MRT/US (Placenta percreta mit Penetration des Myomentums bis zur Harnblase Durch das Vorliegen einer Placenta percreta wurde diese Patienten bis zur geplanten Sectio interdiziplinär betreut. Das genaue Vorgehen wurde unter Anwesenheit aller involvierten medizinischen Disziplinen in der Angiosuite trainiert und alle möglichen Szenarien besprochen. Liegt eine nicht stillbaren , lebensbedrohlichen Blutung während des Geburtsvorganges vor, war eine Embolisation der A.uterinae und gleichzeitige Hysterektomie geplant.

Ergebnisse Trotz niedriger Fallzahl müssen geburtsmedizinische Notfälle trainiert werden, unter Berücksichtung ausreichender Expertise. Vorgeburtliche Risikostratifizierung ist die erste Präventionsmaßnahme zur Vermeidung der PPH. Die MRT in Kombination mit dem US helfen zur genauen Diagnosestellung bei Vorliegen von Placentationsstörungen. Mit Erfolgsraten von 80-100% hilft die Embolisation der A.uterinae lebensbedrohliche Blutungen zu kontrollieren.

Schlußfolgerungen 1) Notfallsituation in der geburtshilflichen Anästhesie , J.Wallenborn, Aktuelles Wissen für Anästhesiesten 2) Management der postpartalen Blutung, Positionspapier der D-A-CH Konsensgruppe PPH, Der Frauenarzt Nr.54, 2013

Management

WISS.2 Time-driven Activity-based Costing (TDABC) in der interventionellen Radiologie

Autoren Masthoff M[1], Schneider K[2], Schindler P[3], Heindel W[3], Köhler M[3], Schlüchtermann J[4], Wildgruber M[1]

Institute **1** Universitätsklinikum Münster Institut für klinische Radiologie, Translational Research Imaging Center, Münster; **2** Universitätsklinikum Münster Klinik für Allgemeine Orthopädie und Tumororthopädie , Münster; **3** Universitätsklinikum Münster Institut für klinische Radiologie, Münster; **4** Universität Bayreuth Rechts- und Wirtschaftswissenschaftliche Fakultät, Bayreuth

DOI 10.1055/s-0040-1703392

Zielsetzung Gesundheitssysteme orientieren sich zunehmend an der Qualität statt der Menge erbrachter Leistung. Daher besteht Bedarf zur korrekten Qualitätsmessung (definiert als Outcome pro eingesetzte Kosten). Aufgrund der Unkenntnis über Kosten radiologischer Versorgungszyklen bedarf es neuer Kostenrechnungsmodelle, um die Qualität und damit den Wert der Radiologie zu ermitteln. Time-driven Activity-based Costing (TDABC) bietet hierzu einen neuartigen Ansatz. Ziel dieser Studie war die Evaluation der TDABC-Kostenrechnung in der interventionellen Radiologie am Beispiel des Versorgungszyklus „Gefäßmalformation".

Material und Methoden Es erfolgte eine retrospektive Analyse von n=67 radiologischen Versorgungszyklen venöser bzw. n=11 arteriovenöser Malformationen (VM bzw. AVM) im Universitätsklinikum Münster (2018). Alle Aktivitäten wurden in eine Prozesskarte integriert und verwendete Ressourcen ermittelt. Zur Kostenanalyse verwendet TDABC zwei Faktoren (1. praktische Kapazitätskostenrate, 80% der theoretischen; 2. Zeitverbrauch je Ressource). Der Zeitverbrauch des beteiligten Personals wurde über Interviews (n=23 Items) ermittelt. So wurden die Gesamtkosten der radiologischen Behandlung von Gefäßmalformationen (VM vs. AVM) ermittelt.

Ergebnisse Die AVMs hatten aufgrund der Interventionsphase einen höheren Zeitbedarf; der höchste Zeitbedarf trat davon unabhängig beim Pflegepersonal auf. Der Anteil der Material- und Personalkosten an den Gesamtkosten betrug 75% und 13% (AVM) bzw. 45% und 21 (VM). TDABC ermittelte eine negative (AVM) bzw. positive (VM) Rendite; diese konnte mit anschließenden Verhandlungen über Zusatzentgelte optimiert werden. TDABC ließ eine ungenaue interne Leistungsverrechnung erkennen. Es konnten zudem erstmals die Kosten einer radiologischen Sprechstunde und Konferenz ermittelt werden.

Schlußfolgerungen TDABC ermöglichte eine präzise Kostenrechnung radiologischer Maßnahmen und führte zu einer Optimierung strategischer Entscheidungen, der Prozesse sowie der externen und internen Leistungsverrechnung.

WISS.3 Verkürzung der klinischen Verweildauer (VWD) durch effizienten Einsatz der radiologischen Versorgung am Beispiel Plasmozytome

Autoren May B[1], Puppe FProf. Dr.[2], Liman L[3], Riemann RDr. rer.nat.[4]
Institute 1 MBM Medical-Unternehmensberatung GmbH Geschäftsführung, Mainz; **2** MSc, Lehrstuhl f. Informatik 6 (KI), Würzburg; **3** MSc, Lehrstuhl f. Informatik 6 (KI), Würzburg; **4** MBM Medical-Unternehmensberatung GmbH Informatik, Mainz
DOI 10.1055/s-0040-1703393

Zielsetzung Analyse des Potenzials zur Verkürzung der Ø VWD durch geeignete diagnostische Strategien. Verbesserung des Beitrags der Radiologie zur effizienten Unterstützung der klinischen Versorgung.

Material und Methoden Von 287 in einem Maximalversorger behandelten Plasmozytom-Patienten (2018) wurden die RIS-Daten mit den in der Klinik für Onkologie erhobenen primären Diagnosedaten (Freitexte) verknüpft und mit Hilfe des medizinischen Datenbank-Navigators PaDaWaN gezielt abgefragt: Mit welcher diagnostischen Modalität wurden in welcher Reihenfolge Patienten untersucht und wie groß war jeweils die VWD? Verwendet wurden auch Ergebnisse aus „Imaging of multiple Myeloma“, Kosmala A, Bley T, Petritsch B, RöFo 2019, 191: 805-816.

Ergebnisse 68 Patienten wurden mit diagnostischen Kaskaden untersucht, die mit CT beginnen, 12 beginnen mit MRT, 16 mit konventionellem Röntgen. Die Ø VWD der CT-Kaskaden ist um 2,25 Tage größer als die der MRT-Kaskaden. MRT-Kaskaden verwenden Ø 2,58 Modalitäten, CT-Kaskaden 3,15 und Röntgen-Kaskaden 3.34. 54 Patienten wurden ausschließlich mit CT untersucht, 39 ausschließlich mit MRT. Die VWD der CT-Fälle ist dabei um 1.44 Tage größer.

Schlußfolgerungen Die Ø VWD eines klinischen Falles hängt von der diagnostischen Strategie ab. Die Radiologie hat ein großes Potenzial zur Verkürzung der Ø VWD, wenn sie sich vom Erfüllungsgehilfen des klinischen Anforderers zum Problemlöser des klinischen Partners wandelt und die klinische Versorgung effizient unterstützt. Gemäß Kosmala, Bley, Petritsch ist die Kongruenz von klinischen und radiologischen Leistungsschwerpunkten dabei wesentlich wie auch eine möglichst kurze Turnaround-Zeit.

WISS.1 Digitale Aufklärung

Autoren Nedelcu A[1], Nedelcu A[2], Beer M[2], Kildal D[2]
Institute 1 Universitätsklinikum Ulm Diagnostische und Interventionelle Radiologie, Ulm; **2** Diagnostische und Interventionelle Radiologie Universitätsklinikum Ulm Ulm
DOI 10.1055/s-0040-1703394

Zielsetzung Die Digitalisierung ist ein zukunftsträchtiges Thema in der Medizin. Die medizinische Aufklärung erfolgt allerdings überwiegend noch konventionell, obwohl Patienten oft weniger Informationen aus der Aufklärung erinnern als bei Videogestützter Aufklärung und diese für Radiologen eine monotone, zeitaufwändige Aufgabe darstellt. Diese Studie prüft die Anwendbarkeit und den Erfolg der mediengestützten Aufklärung im Betrieb einer Klinik der Maximalversorgung.

Material und Methoden In einer kontrollierten Studie wurde die Computergestützte Aufklärung für die CT mit Kontrastmittel hinsichtlich zeitlicher Dauer, Zufriedenheit, Auffassungsvermögen des Patienten und Alltagstauglichkeit gegen die konventionelle Aufklärung geprüft. Patienten erhielten hierzu visuelle Darstellungen der Aufklärungsinhalte und einen digital ausfüllbaren Anamnesebogen. Im Anschluss erfolgte das ärztliche Aufklärungsgespräch. In die Umfrage wurden 20 aufklärende Radiologen und 350 Patienten eingeschlossen.

Ergebnisse Eine Medien-gestützte Aufklärung wird von Radiologen und Patienten generell akzeptiert. Die zeitliche Ersparnis für den aufklärenden Arzt beläuft sich auf etwa 40 Sek. pro Aufklärungsgespräch und somit auf etwa 20 Min. täglich. Ergebnisse der Umfrage ergaben eine messbare und eine subjektiv geminderte Belastung durch Aufklärungsgespräche und eine gesteigerte Zufriedenheit bei den Radiologen. Unter den Patienten blieb die Zufriedenheit unverändert, doch es konnten im Schnitt 14% mehr Inhalte aus der Aufklärung erinnert werden.

Schlußfolgerungen Sowohl Ärzte, als auch Patienten scheinen von der Digitalisierung der Aufklärung zu profitieren. Die Durchführung im alltagsbetrieb war störungsfrei möglich. Das Patientenverständnis wird gefördert, ohne die Zufriedenheit negativ zu beeinträchtigen. Auch in höherem Alter wird die digital gestützte Aufklärung gut akzeptiert.

WISS.4 Clinic of Radiology with own patient ward and coding/billing responsibility: Economic Performance Indicators on the example of a German Hospital offering the full spectrum of IR.

Autoren Sommer C[1], Kätzlmeier S[2], Do T[3], Richter G[1]
Institute 1 Klinikum Stuttgart Diagnostische und Interventionelle Radiologie, Stuttgart; **2** Siemens Healthineers Forchheim; **3** Univeristätsklinikum Heidelberg Diagnostische und Interventionelle Radiologie, Heidelberg
DOI 10.1055/s-0040-1703395

Zielsetzung To analyze Economic Performance Indicators (EPIs) of a Clinic of Radiology (CoR) with own patient ward and coding/billing responsibility offering the full spectrum of Interventional Radiology (IR), and to compare those EPIs with nationwide standard (InEK-cost-matrix KEPIs).

Material und Methoden The CoR offers a 24/7 IR service with all types of elective and emergency interventions. The IR team treats patients in two angio suites accomodated in the ten beds on a dedicated CoR ward. Referring physician management, case documentation, coding, controlling and billing are direct CoR responsibilites. The presented CoR EPIs originate from our controlling and were processed in a master thesis.

Ergebnisse Between 2010 and 2013, the CoR case-mix-index increased steadily from 1.1 to 1.5, and accordingly the cases featured markedly increased complexity over time. In 2013 (2010), CoR EPIs “staff, material and infrastructure costs” were -22.2% (-21.4%), +16.9% (-7.4%) and -30.5% (-21.8%) referred to the respective InEK-cost-matrix EPIs. These outcomes resulted in an annual cost advantage of several hundred thousand Euros to the benefit of the CoR and generated important deadweight effects for different clinical partners within the hospital.

Schlußfolgerungen EPIs of a CoR with own patient ward and coding/billing responsibility offering the full spectrum of IR are markedly better compared with nationwide standard. We believe that major reasons for this phenomenon are the highly specialized CoR services ranging from diagnosis over treatment to aftercare provided by one hand with optimized workflow, information flow and transparency. In the future, more hospitals may utilize this economic superiority as adjustment screw to maintain competitive edge.

Notfalldiagnostik/Intensivmedizin

WISS.3 Ergänzende MRT-Diagnostik zum Ausschluss ligamentärer Verletzungen bei Dens-Deviation in der CT-Traumaspirale – ein diagnostischer Zugewinn?

Autoren Endler C[1], Ginzburg D[1], Faron A[1], Kupczyk P[1], Isaak A[1], Dabir D[1], Kuetting D[1], Thomas D[1], Attenberger U[1], Luetkens J[1]
Institut 1 Universitätsklinikum Bonn Radiologische Klinik, Bonn
DOI 10.1055/s-0040-1703396

Zielsetzung Bei verunfallten Patienten erfolgt als Teil des Schockraum-Protokolls häufig eine CT-Bildgebung der Halswirbelsäule (HWS). Bei hierbei diagnostizierten Dens axis-Deviationen wird oft eine ergänzende HWS-MRT zum Ausschluss ligamentärer Verletzungen durchgeführt. Ziel der Studie war die Evaluation des diagnostischen Mehrwerts einer HWS-MRT bei verunfallten Patienten mit Dens axis-Deviation ohne sonstige HWS-Verletzungen.

Material und Methoden In diese retrospektive Studie wurden alle Patienten eingeschlossen, bei denen im Zeitraum von 03/2017 bis 08/2019 im Rahmen der Schockraum-Diagnostik eine CT-Bildgebung der HWS erfolgte. Hierbei wurden die Patienten mit Dens axis-Deviation identifiziert, die bei fehlendem Nachweis sonstiger HWS-Verletzungen eine weiterführende MRT-Diagnostik erhalten haben. Diese MRT-Aufnahmen wurden erneut von erfahrenen, geblindeten Untersuchern auf das Vorhandensein ligamentärer Verletzungen überprüft.

Ergebnisse Von 1553 Patienten wiesen 146 (9,4%) eine Dens-Deviation in der CT-Diagnostik auf. Hiervon erhielten 59 Patienten in Ergänzung eine MRT, 45 lediglich aufgrund einer Dens-Deviation. In 5/45 (11,1%) Patienten wurde in der MRT eine ligamentäre Verletzung diagnostiziert mit Konsequenz für das Therapieregime. Nach erneuter Befundung durch die geblindeten Untersucher konnte retrospektiv lediglich in 1/45 (2,2%) Patienten sicher eine ligamentäre Verletzung diagnostiziert werden, bei klinisch symptomatischem Patienten. Bei 4/45 (8,9%) Patienten erfolgte, jeweils auch bei fehlender Symptomatik, folglich eine Übertherapie. In keinem Fall hatte die MRT-Diagnostik eine operative Konsequenz.

Schlußfolgerungen Bei verunfallten Patienten mit in der CT diagnostizierter Dens-Deviation ist eine ergänzende MRT zum Ausschluss ligamentärer Verletzungen nur bei klinisch auffälligen Patienten sinnvoll. Der diagnostische Mehrwert der MRT ist bei klinisch unauffälligen Patienten ohne sonstige HWS-Verletzungen insgesamt gering und kann ggf. sogar zu einer Übertherapie führen.

WISS.2 Protokollgestützte Optimierung von Trauma-CT-Untersuchungen unter laufender automatischer Reanimation

Autoren Graef J[1], Vahldiek J[1], Bressem K[1], Hamm B[1], Niehues S[1]
Institut 1 Charité - Universitätsmedizin Berlin Klinik für Radiologie , Berlin
DOI 10.1055/s-0040-1703397

Zielsetzung Die CT-Diagnostik stellt den Goldstandard der Polytraumaversorgung dar. Die Auswertung von CT-Untersuchungen unter laufender Reanimation, auch mithilfe automatischer Devices, gestaltet sich als schwierig: Um die wichtigsten Differentialdiagnosen auszuschließen, benötigt man eine bestenfalls artefaktfreie Darstellung der kardialen und vaskulären Strukturen. Bei einer Reanimation wird die Bildqualität durch Bewegungsartefakte stark reduziert, sodass die meisten Kliniken die Reanimation während der CT-Aufnahmen unterbrechen. Ziel war daher die Entwicklung eines Protokolls zur bewegungsreduzierten Darstellung zentraler thorakaler Strukturen unter laufender automatischer Reanimation.

Material und Methoden In dieser Phantomstudie erfolgte eine prospektive Auswertung von 27 CTs zur Darstellung thorakaler Strukturen unter laufender Reanimation mit einem automatischen Reanimationsdevice. Dabei wurden das klinikinterne CT-Traumaprotokoll (n=13) und ein modifiziertes Protokoll mit EKG-Triggerung und Signalsimulation (n=14) an einem Modellpatienten mit Herzäquivalent angewendet. Erfasst wurden: Aufnahmemodus (getriggert, ungetriggert), Strahlenexposition sowie Artefaktausprägung mittels Likert-Skala.

Ergebnisse Bei den Aufnahmen ohne Triggerung durch ein simuliertes EKG konnte keine diagnostische Bildqualität erreicht werden. Durch EKG-Triggerung mit segmentierter Aufnahme der Bilder konnte die Bildqualität signifikant verbessert werden ($p<0.001$) und führte zu einer bewegungsartefaktfreien Darstellung des genutzten Herzanalogons. Durch Einsatz des neuen Protokolls erhöht sich die notwendige Dosis (medianes DLP 785,3 mGy*cm unsegmentiert vs. 912,3 mGy*cm segmentiert), was jedoch aufgrund der Größe des Kollektivs keine statistische Signifikanz erreicht ($p= 0,685$).

Schlußfolgerungen Das beschriebene Protokoll reduziert Bewegungsartefakte signifikant und ermöglicht eine artefaktarme Darstellung zentraler thorakaler Strukturen zum Ausschluss akut lebensbedrohlicher Erkrankungen bei geringer Erhöhung der notwendigen Strahlendosis.

WISS.4 Stellenwert der Computertomografie zur Fokussuche bei Intensivpatienten mit SIRS/Sepsis und unklarem Fokus

Autoren Kütting D[1], Martin R[2], Luetkens J[1], Faron A[1], Thomas D[1]
Institute 1 Uniklinik Bonn Radiologie, Bonn; **2** Universitätsklinik Dresden Radiologie, Dresden
DOI 10.1055/s-0040-1703398

Zielsetzung Ziel dieser Studie war es zu untersuchen welche Auswirkung die Computertomografie (CT) auf die Diagnosestellung und die Therapieänderung bei Patienten mit intensiv-medizinischer Behandlung und systemischem Entzündungsreaktionssyndrom (SIRS), bzw. Sepsis mit unbekanntem Fokus hat.

Material und Methoden Nicht-EKG-getriggerte Thorax-/Abdomen-CT-Untersuchungen von Intensivpatienten (Innere Medizin, Chirurgie, Herzchirurgie, Neurologie/Neurochirurgie) wurden prospektiv auf Entzündungsfoki untersucht. Sowohl Bestätigung als auch Änderungen der Diagnose oder Therapie basierend auf CT-Befunden wurden analysiert. Vorherige CT-, Röntgen-, MRT-, bronchioalveoläre Lavage-, Urinanalyse- und Ultraschalluntersuchungen, die während derselben Intensivbehandlung durchgeführt wurden, wurden kontrolliert, um zu prüfen, ob die Foki tatsächlich neu Befunde darstellten.

Ergebnisse Bei 99 von 112 (88,4%) eingeschlossenen Patienten (34,8% weiblich, Durchschnittsalter 64,8 Jahre) wurden 147 potentielle Foki (thorakal: 92; abdominell: 55) festgestellt. Von diesen 147 Foki (58,5% als eindeutig, 41,5% als fraglich definiert) waren 41 bereits bildgebend sicher diagnostiziert (32 im CT, 9 ausschließlich im Röntgen/Ultraschall), 39 davon waren fraglich (12 im CT, 27 ausschließlich im Röntgen/Ultraschall). Die CT-Diagnose führte bei 54 von 99 Patienten (54.5%) zu 74 Änderungen im Therapiekonzept: Einleitung/Wechsel von Antibiotika: 52,7%, CT-gesteuerte Thorax-/Bauchpunktion: 21,6%, Operation: 8,1%, Änderung bei Patientenlagerung: 8,1%; andere: 9,5%.

Schlußfolgerungen Die CT führt in der Mehrzahl von intensivpflichtigen Patienten mit SIRS/Sepsis und unbekanntem Infektfokus zur Diagnosestellung sowie folglich zur Anpassung des Therapieplans. In Anbetracht der hohen klinischen Auswirkung sollte daher bei diesem Patientengut bei unklarer klinischer Infektion eine CT zur Fokusabklärung in Betracht gezogen werden.

WISS.9 Grenzen Künstlicher Intelligenz in der Notfallbefundung. Eine Leistungsanalyse eines kommerziellen, computer-basierten Algorithmus zur Detektion von Lungenarterienembolien.

Autoren Mueller-Peltzer K[1], Negrao de Figueiredo G[2], Trumm C[3]
Institute 1 Universitätsklinikum Freiburg Klinik für Diagnostische und Interventionelle Radiologie, Freiburg; **2** Ludwig-Maximilians-Universität München Klinik und Poliklinik für Radiologie, München; **3** Ludwig-Maximilians-Universität München Institut für diagnostische und interventionelle Neuroradiologie, München
DOI 10.1055/s-0040-1703399

Zielsetzung Da zunehmend Anwendungen Künstlicher Intelligenz in den klinischen Alltag implementiert werden, war das Ziel unserer Studie die Leistung eines kommerziellen, computer-basierten Detektionsalgorithmus (computer-aided detection, CAD) für Lungenarterienembolien (LAE) in CT-Pulmonalisangiografien (CTPA) im Rahmen einer Notfallbefundung zu analysieren.

Material und Methoden In diese retrospektive Studie wurden alle CTPA eingeschlossen, die über einen Zeitraum von 36 Monaten in einer großen, deutschen Notaufnahme akquiriert wurden. Alle eingeschlossenen CT-Untersuchungen wurden von zwei in der Notfalldiagnostik erfahrenen Radiologen ausgewertet um einen Referenzstandard festzulegen. Die initialen Notfallbefunde wurden

mit den Ergebnissen des CAD und des Referenzstandards in Bezug auf die Erkennung lobärer, segmentaler und subsegmentaler LAE verglichen. Für alle CAD-Ergebnisse wurde die zugrundeliegende Pathologie definiert. Falsch positive (FP) CAD-Ergebnisse wurden mit dem Kontrast-Rausch-Verhältnis (Contrast to Noise Ratio, CNR) verglichen.

Ergebnisse Durch den Referenzstandard wurden 504 Emboli in 182 von insgesamt 1229 Patienten (49 % männlich, Alter 10 - 97 Jahre) definiert. Der CAD zeigte insgesamt 3331 Ergebnisse an, hiervon waren 258 (8%) richtig positiv (RP) und 3073 (92%) FP. Die Sensitivität des CAD betrug 47% (95% CI: 33 - 61%) für lobäre und 50% (95% CI: 43 - 56%) für subsegmentale LAE. Im Durchschnitt wurden 2,25 CAD-Ergebnisse pro CTPA (Median 2, Minimum 0, Maximum 25) angezeigt. Es gab keine signifikante Korrelation zwischen der Anzahl der FP Ergebnisse und der CNR (Spearmans Rangkorrelationskoeffizient = 0,09). Weichteilgewebe (61,0%) und Pulmonalvenen (24,1%) waren die häufigsten Ursachen für FP Ergebnisse.

Schlußfolgerungen Die Anwendung des getesteten CAD auf ein Patientenkollektiv einer großen, deutschen Notaufnahme deckt Schwachstellen des kommerziellen Algorithmus auf, die im Rahmen zukünftiger CAD-Projekte optimiert werden sollten.

WISS.8 Wertigkeit der Teleradiologie bei der Notfalldiagnostik auf Kreuzfahrtschiffen.

Autoren Rausch V[1], Tahir E[1], Heitele A[1], Bannas P[1], Stappenbeck P[2], Adam G[1], Henes F[1]

Institute 1 Universitätsklinikum Hamburg-Eppendorf Diagnostische und Interventionelle Radiologie und Nuklearmedizin, Hamburg; 2 Universitätsklinikum Hamburg-Eppendorf Geschäftsbereich Informationstechnologie , Hamburg

DOI 10.1055/s-0040-1703400

Zielsetzung Evaluation der Wertigkeit eines teleradiologischen 24-Stunden-Service für die Notfalldiagnostik auf Kreuzfahrtschiffen.

Material und Methoden Im Studienzeitraum (Februar 2017 bis September 2019) waren sieben Kreuzfahrtschiffe an der Studie beteiligt, welche mit einem Röntgensystem mit digitalen Speicherfolien (SIEMENS Polymobil) ausgestattet waren. Die Röntgenbilder wurden von Bord mittels Internet über Satellit an das Krankenhaus versandt und dort in das PACS integriert (GE Healthcare, Centricity Universal Viewer). Eine VPN-Verbindung ermöglichte den sicheren Transfer der Bilder und Patientendaten. Im Krankenhaus wurden die Bilder durch einen erfahrenen Radiologen begutachtet und der radiologische Befund sofort mittels VPN-Verbindung an das Schiff zurückgesendet.

Ergebnisse Insgesamt wurden 1416 Röntgenbilder von 1273 Patienten an Bord aufgenommen und erfolgreich an das Krankenhaus gesendet. Folgende Röntgenuntersuchungen wurden durchgeführt: Skelett (n=1201), Thorax (n=200) und Abdomen (n=16). Die häufigsten Fragestellungen umfassten posttraumatische Fraktur (n=1015), Pneumonie (n=117) und Ileus (n=11). In 743 Fällen wurde kein pathologischer Befund erhoben. Zu den häufigsten beschriebenen Pathologien gehörten Frakturen (n=381), Arthrose (n=77) und Pneumonie (n=64). In 87,4% stimmten der Befund des Schiffsarztes und des Radiologen überein. In 12,6% der Fälle erkannte der Radiologe jedoch Pathologien, welche dem Schiffsarzt zuvor entgangen waren.

Schlußfolgerungen Mittels VPN-Verbindung konnten wir eine stabile teleradiogische Begutachtung des Notfallröntgens auf Kreuzfahrtschiffen durch erfahrene Radiologen etablieren. Die Radiologen endeckten Pathologien, welche an Bord übersehen wurden und so möglicherweise einer Therapie entgangen wären. Die Notfallversorgung auf einem Kreuzfahrtschiff kann somit durch einen teleradiologischen 24-Stunden-Service und die Expertise eines Radiologen verbessert werden.

WISS.6 Evaluation der Genauigkeit der Notfall-CT bei der Stadieneinteilung der akuten Divertikulitis – bringt die rektale Füllung einen diagnostischen Vorteil?racts

Autoren Rausch V[1], Weinrich J[1], Özden C[1], Schön G[2], Bannas P[1], Adam G[1], Henes F[1]

Institute 1 Universitätsklinikum Hamburg-Eppendorf Diagnostische und Interventionelle Radiologie und Nuklearmedizin, Hamburg; 2 Universitätsklinikum Hamburg-Eppendorf Institut für Medizinische Biometrie und Epidemiologie , Hamburg

DOI 10.1055/s-0040-1703401

Zielsetzung Untersuchung der diagnostischen Genauigkeit der Computertomografie (CT) bei der Stadieneinteilung der akuten Divertikulitis und Evaluation des diagnostischen Mehrwertes eines rektalen Wassereinlaufs.

Material und Methoden Die radiologische Datenbank unserer Klinik wurde nach Patienten durchsucht, bei denen zwischen 2009 und 2017 mittels Kontrastmittel-CT eine Divertikulitis diagnostiziert und die Diagnose im Anschluss operativ und histopathologisch gesichert wurde. Insgesamt wurden 168 Patienten in unsere Studie eingeschlossen (76 m/92 w, medianes Alter 57J; Spannweite 30-90J). Für die Analyse wurden die Untersuchungen nach Patienten eingeteilt, welche vorab entweder etwa 500ml H2O rektal und 20-40mg Buscopan i.v. (Gruppe 1) oder die keine Vorbehandlung erhielten (Gruppe 2). Die CT wurde nachträglich im Konsensus durch zwei Radiologen nach der Hansen-und-Stock-Klassifikation (HSK) ausgewertet. Als Referenzstandard dienten der intraoperative und histopathologische Befund.

Ergebnisse In Gruppe 1 (n=102) betrugen die Sensitivitäten für die Stadien nach HSK 100% für 2a (phlegmonöse Divertikulitis, n=7), 90% für 2b (abszedierende Divertikulitis und/oder gedeckte Perforation, n=68) und 100% für 2c (freie Perforation, n=18). In Gruppe 2 (n=66) betrugen die Sensitivitäten für die Stadien nach HSK 100% für 2a (n=3), 92% für 2b (n=51) und 100% für 2c (n=7). Der intraoperative bzw. histologische Befund ergab eine chronische Divertikulitis bei 9 Patienten (Gruppe 1), bzw. 5 Patienten (Gruppe 2). Der Vergleich zwischen Gruppe 1 und 2 ergab in keinem Stadium einen signifikanten Vorteil für die CT mit Wassereinlauf (Exakter Fisher-Test, alle p-Werte >0,01).

Schlußfolgerungen Die CT weist eine hohe Genauigkeit bei der Stadieneinteilung der akuten Divertikulitis auf. Ein rektaler Wassereinlauf bringt in Zusammenschau der vorliegenden Studienergebnisse keinen zusätzlichen diagnostischen Mehrwert, kann vom Patienten als beschämend empfunden werden und verzögert die Diagnostik, weswegen auf ihn verzichtet werden sollte.

WISS.1 Ganzkörper-CT beim Schwerverletzten - Versorgungsrealität in Deutschland

Autoren Reske S[1], Ernstberger A[2], Braunschweig R[3], Brandl A[4], Huber-Wagner S[5], Schreyer A[6], Wucherer M[7]

Institute 1 Heinrich-Braun-Klinikum gGmbH Standort Zwickau Institut für Diagnostische und Interventionelle Radiologie und Neuroradiologie, Zwickau; 2 Klinikum Osnabrück Klinik für Unfall- und Handchirurgie, Osnabrück; 3 Max Grundig Klinik GmbH Bühl/Baden; 4 Universität Regensburg Regensburg; 5 Diakonie-Klinikum Schwäbisch Hall Chirurgie II: Unfallchirurgie und Alterstraumatologie, Schwäbisch Hall; 6 Klinikum Brandenburg Institut für diagnostische und interventionelle Radiologie, Brandenburg an der Havel; 7 Klinikum Nürnberg Nord Institut für Medizinische Physik, Nürnberg

DOI 10.1055/s-0040-1703402

Zielsetzung Die Ganzkörper-CT (GKCT) ist international als Primärdiagnostik bei Polytrauma-Patienten etabliert und nicht mehr aus der klinischen Routine wegzudenken. Erste Protokollempfehlungen wurden 2017 durch die AG BVB der DRG publiziert. Ziel dieser Studie war die Ermittlung des Ist-Zustands der Polytrauma-GKCT in deutschen, regionalen und überregionalen Traumazentren (RTZ bzw. ÜTZ).

Material und Methoden Von den 324 kontaktierten, radiologischen Instituten aller RTZ und ÜTZ in Deutschland nahmen 146 (45%) an der Umfrage teil (RTZ n=81/212 = 38%; ÜTZ n=65/110 = 59%). Die Datenerhebung erfolgte über 6 Monate mit Hilfe eines kurzen, telefonischen Interviews und eines pseudonymisierten Fragebogens mit 220 Items, exakt ein Interview/Fragebogen je Klinik. Enthalten waren Fragen zu örtlichen, logistischen und organisatorischen Aspekten der interdisziplinären Polytraumaversorgung, zur CT-Geräteausstattung, zur Untersuchungsdurchführung der GKCT und zu den Bildrekonstruktionen.

Ergebnisse Der Vortrag präsentiert die weiterführenden Auswertungen dieser Umfage, nun mit Fokus auf radiologisch interessante Aspekte wie Geräteausstattung (Abstand Schockraum - CT; Hersteller; Detektorzeilen; Alter; Verfügbarkeit; Ausfallkonzept; etc.) und Protokolldesign (Patientenlagerung; KM-Protokoll; Scananzahl/-reihenfolge; Geräteeinstellungen: Gantrykippung, Dosismodulation, Iterative Rekonstruktionen, Röhrenspannung/-strom, etc.).

Schlußfolgerungen Obwohl die Polytrauma-GKCT Routine in der Primärdiagnostik schwerstverletzter Patienten ist, zeigt diese Studie eine hohe Heterogenität der evaluierten Parameter, teils mit deutlichen Unterschieden, teils auch mit Gemeinsamkeiten zwischen den beiden Versorgungsstufen RTZ bzw. ÜTZ. Die präsentierten Daten bieten eine Diskussionsgrundlage zur Weiterentwicklung der Protokollempfehlungen der AG BVB. Inwieweit einzelne Protokolle oder EIN Standard dieser Heterogenität gerecht werden, bleibt abzuwarten.

WISS.7 Digitale Volumentomografie zur Fremdkörperdetektion in der Hand im intermodalen Vergleich

Autoren Spink C[1], Rupp T[2], Schumacher U[3], Püschel K[4], Amling M[2], Adam G[1], Henes F[1], Jandl N[2]

Institute **1** Universitätsklinikum Hamburg-Eppendorf Klinik und Poliklinik für Diagnostische und Interventionelle Radiologie und Nuklearmedizin, Hamburg; **2** Universitätsklinikum Hamburg-Eppendorf Institut für Osteologie und Biomechanik, Hamburg; **3** Universitätsklinikum Hamburg-Eppendorf Institut für Anatomie und Experimentelle Morphologie, Hamburg; **4** Universitätsklinikum Hamburg-Eppendorf Institut für Rechtsmedizin, Hamburg

DOI 10.1055/s-0040-1703403

Zielsetzung Die Fremdkörperdetektion nach Handverletzungen kann insbesondere bei kleinen Partikeln eine Herausforderung darstellen. Die Radiografie ist initial die Bildgebung der Wahl, welche durch die Computertomografie (CT) zum Fremdkörperausschluss ergänzt werden kann. Die digitale Volumentomografie (DVT) ist eine alternative Modalität der Schnittbildgebung. Unsere Studie untersucht die Detektionsrate von Fremdkörpern mittels DVT im intermodalen Vergleich.

Material und Methoden In 10 Körperspender-Hände wurden jeweils 20 Fremdkörper (Metall, Glas, Stein, Holz, Dornen) in unterschiedlicher Größe (0,1-10 mm) präpariert. Alle Hände wurden in 3 Ebenen geröntgt (Digital-Diagnost, Philips) und mittels 256-Schicht-CT (iCT, Philips), 3-Tesla-MRT (Ingenia, Philips) und DVT (SCS MedSeries H22, Planmeca) untersucht. Zusätzlich wurde das Dosislängenprodukt (DLP) in der CT und DVT bestimmt. Zwei Untersucher analysierten die Erkennbarkeit der 200 Fremdkörper. Die Interrater-Reliabilität wurde mittels Cohens Kappa-Koeffizient bestimmt, die Sensitivität der Verfahren wurde mit dem Chi-Quadrat-Test verglichen (SPSS 22.0, IBM).

Ergebnisse Die DVT und die CT hatten eine signifikant höhere Sensitivität (DVT 94%; CT 83%) zur Erkennung von Fremdkörpern aus Metall, Glas und Stein im Vergleich zum konventionellen Röntgen (65%, je p<0,001). In der MRT zeigten sich bei Fremdkörpern aus Metall, Glas und Stein in 62% der Fälle unspezifische Artefakte. Die Interrater-Reliabilität zeigte eine gute Übereinstimmung (r=0,78; p<0,001). Das DLP war in der DVT signifikant niedriger als in der CT (39,2 ± 2,1 vs. 81,4 ± 2,9 mGy*cm, p<0,001).

Schlußfolgerungen In unserer Studie waren sowohl die DVT als auch die CT zur Fremdkörperdetektion von Metall, Glas und Stein bis zu einer Partikelgröße von 2 mm dem konventionellen Röntgen signifikant überlegen. Die Strahlenexposition der DVT war hierbei signifikant niedriger als in der CT. Unsere Ergebnisse sprechen dafür, dass die DVT in der Ergänzungsdiagnostik zum Fremdkörperausschluss präferiert werden sollte.

WISS.5 Die Milz/Aorta Dichterelation in der portalvenösen CT ist ein Prädiktor der Kurzzeitmortalität vital gefährdeter Patienten

Autoren Winzer R[1], Baldus J[2], Blum S[3], Kühn J[4], Hoffmann R[5], Kaiser D[6], Fedders D[7]

Institute **1** Uniklinikum Dresden Dresden; **2** Uniklinikum Dresden Institut und Poliklinik für Diagnostische und Interventionelle Radiologie , Dresden; **3** Uniklinikum Dresden Institut und Poliklinik für Diagnostische und Interventionelle Radiologie, Dresden; **4** Uniklinikum Dresden Institut und Poliklinik für Diagnostische und Interventionelle Radiologie, Dresden; **5** Uniklinikum Dresden Institut und Poliklinik für Diagnostische und Interventionelle Radiologie Stadt: Dresden, Uniklinikum Dresden; **6** Uniklinikum Dresden Institut und Poliklinik für Diagnostische und Interventionelle Neuroradiologie, Dresden; **7** Uniklinikum Dresden Institut und Poliklinik für Diagnostische und Interventionelle Radiologie, Dresden

DOI 10.1055/s-0040-1703404

Zielsetzung Bei einer ausgeprägten Hypotonie im Rahmen eines Schocks kommt es zu einer Minderperfusion abdomineller Organe, insbesondere der Milz. Diese Studie evaluiert die Milz/Aorta Dichterelation in der kontrastverstärkten Computertomografie (CT) als Prädiktor für die Mortalität vital gefährdeter Patienten.

Material und Methoden In die retrospektive Studie wurden 64 intensivmedizinische Patienten (67.4 ±12.7 Jahre) aufgenommen, welche aufgrund eines Akutereignisses eine kontrastmittelgestützte CT mit portalvenöser Phase erhielten. Zwei Radiologen erhoben in der portalvenösen Phase der CT je 3 ROI-basierte Hounsfield-Einheiten-Messungen in Milz (Fläche min. 2 cm2) und Aorta (Fläche min. 1 cm2). Für die 48-Stunden-Mortalität wurde mittels ROC-Analyse untersucht, ob das Verhältnis der Dichtewerte von Milz zur Aorta eine Trennung zwischen Überlebenden und Versterbenden erlaubt. Die Überprüfung der Interrater-Übereinstimmung erfolgte mit Intraklassen-Korrelation und gewichtetem Kappa für die aus der ROC-Analyse resultierenden Gruppierung.

Ergebnisse Dreizehn Patienten (20,3 %) verstarben innerhalb von 48 Stunden. Die ROI-basierte ROC-Analyse in der portalvenösen Phase ergab für die Vorhersage der 48-Stunden-Mortalität ein Schwellenwertverhältnis von 0,58 [0,53] (Rater 1 [Rater 2]) mit einer Sensitivität von 84,6 % [84,6 %] und einer Spezifität von 80,4 % [90.2 %] (p<.0001). Die Fläche unter der Kurve betrug 0,86 [0,89]. Zudem ergaben sich eine hohe Intraklassen-Korrelation von 0,95 für die Messung des Verhältnisses der Hounsfield-Einheitenvon Milz zur Aorta sowie ein hohes gewichtetes Kappa von 0,80.

Schlußfolgerungen Das Verhältnis der Dichte von Milz zur Aorta in der portalvenösen CT erlaubt als Klassifikator eine Prognose der kurzfristigen Mortalität kritisch-kranker Patienten, so dass Hochrisiko-Patienten im Rahmen eines Screenings identifiziert werden können.

Poster (Wissenschaft)

Bildverarbeitung/IT/Software/Gerätetechnik/ Qualitätsmanagement

CT-basierte Thermometrie von Fett, Muskel und Knochen mit Dual Energy und iterativer Rekonstruktion

Autoren Heinrich A[1], Buckreus D[1], Güttler F[1], Teichgräber U[1]
Institut 1 Universitätsklinikum Jena Institut für Diagnostische und Interventionelle Radiologie, Jena
DOI 10.1055/s-0040-1703405

Zielsetzung Die CT-basierte Thermometrie für die nicht-invasive Temperaturkartierung thermischer Prozesse hat ein enormes Potential, welche nur selten in der Praxis Anwendung findet. Angesichts der jüngsten technischen Fortschritte im CT stellt sich die Frage, ob Dual Energy, die iterative Bildgebung und die Anwendung von Deep Learning in der Bildrekonstruktion die Qualität der CT-Thermometrie verbessert haben. Ziel dieser Arbeit war es, die CT-basierte Thermometrie für Fett, Muskel und Knochen mit Hilfe modernster Bildgebungstechnologie zu evaluieren.

Material und Methoden Für die systematische Evaluation (448 Messungen) der Korrelation von Temperatur und CT-Wert wurde ein temperaturregulierendes Wasserkreislaufsystem entwickelt. Die Messungen fanden an einem CT Revolution (GE Healthcare) mit Gemstone Spectral Imaging Technologie (GSI, Spannung 80 kV und 140 kV, Stromstärke 235 mA) mit iterativer Rekonstruktion (ASiR-V 0%, 50% und 100%) statt. Komplementäre Messungen erfolgten ohne GSI (Spannung 120 kV, Stromstärke 130-545 mA). Das Messobjekt war ein gewebeäquivalentes Phantom, bestehend aus Bienenwachs (Dichte 0,95 g/cm3, Fettäquivalent), Salzwasserlösung (Dichte 1,04 g/cm3, Muskeläquivalent) und Knochen (Dichte 1,36 g/cm3) in einem Temperaturbereich von 22 bis 42°C.

Ergebnisse Der CT-Wert korrelierte linear mit der Temperatur. Die Temperaturempfindlichkeit beträgt -0,95 ± 0,04 HU/°C (GSI) bzw. -0,83 ± 0,02 HU/°C (120 kV) für Fett, -0,42 ± 0,03 HU/°C (GSI) bzw. -0,29 ± 0,03 HU/°C (120 kV) für Muskel und 0,72 ± 0,06 HU/°C (GSI) für Knochen. Für das 120-kV-Protokoll konnte keine eindeutige Temperaturempfindlichkeit für Knochen gemessen werden. Die iterative Rekonstruktion (ASIR-V) hatte keinen signifikanten Einfluss auf das Ergebnis.

Schlußfolgerungen Die GSI-Technologie ermöglicht eine höhere Temperaturauflösung von Fett, Muskel und Knochen. Der ASiR-V-Faktor hat keinen signifikanten Einfluss auf das Ergebnis der CT-basierten Thermometrie und eröffnet das Potenzial für erhebliche Dosisreduzierungen.

mdbrain vs. FreeSurfer: Reproduzierbarkeits- und Performancemessungen in der Hirnvolumetrie

Autoren Mann P[1], Ziener C[2], Michaely H[3], Ferrera Bertran P[1], Fenchel M[4], Opalka J[1], Lemke A[1]
Institute 1 mediaire GmbH Berlin; 2 Deutsches Krebsforschungszentrum Radiologie, Heidelberg; 3 MVZ Radiologie Karlsruhe Karlsruhe; 4 Jüdisches Krankenhaus Berlin Berlin
DOI 10.1055/s-0040-1703406

Zielsetzung Vergleich zwischen FreeSurfer und mdbrain zur Reproduzierbarkeit und diagnostische Genauigkeit von Hirnvolumenmessung

Material und Methoden Hirnvolumenmessungen wurden mit der Open-Source-Software FreeSurfer (v6.0.0) durchgeführt und mit der neuen kommerziell erhältlichen KI-basierten Softwarelösung mdbrain (v2.0.0) verglichen. Beide Algorithmen wurden am MIRIAD-Datensatz getestet, der 45 Patienten mit bestätigter Alzheimer-Krankheit und 23 gesunde Kontrollpersonen umfasst, die über einen Zeitraum von 2 Jahren untersucht wurden. Darüber hinaus sind zwei Back-to-Back-Scans (n=178) enthalten, die am selben Tag durchgeführt wurden. Die Hirnvolumetrie wurde für das gesamte Gehirn, die graue/weiße Substanz, die Frontal-, Parietal-, Temporal- und Okzipitallappen, sowie Hippocampus und alle Ventrikel durchgeführt. Beide Produkte wurden in Bezug auf (a) Reproduzierbarkeit, (b) Performance und (c) Sensitivität/Spezifität verglichen. Für (a) wurden nur die Back-to-Back-Scans verwendet. (b) wurde unter Verwendung der ROC quantifiziert, indem der AUC Wert berechnet wurde, und (c) unter Verwendung des Youden-Index auf die am besten funktionierende Region.

Ergebnisse In Bezug auf die Reproduzierbarkeit zeigte mdbrain eine signifikant höhere Stabilität im Vergleich zu FreeSurfer (mittlere Referenzabweichungen von 0,39% vs. 1,04%). Die Performanceanalyse ergab auch höhere AUC-Werte für alle Regionen von bis zu 0,99 für den Hippocampus gegenüber 0,94 mit Freesurfer. Zusätzlich wurden leicht erhöhte Sensitivitäts-/Spezifitätswerte von 0,96/1,00 für mdbrain gegenüber 0,93/0,96 für FreeSurfer berechnet.

Schlußfolgerungen Im Vergleich zu FreeSurfer zeigt mdbrain bessere Ergebnisse für (a)-(c) unabhängig von den evaluierten Regionen. Dies spiegelt sich in den verbesserten Mittelwerten und einem verringerten Gesamtfehler wider. Unter Berücksichtigung der kürzeren Auswertezeit von ~10min vs. ~10h scheint mdbrain ein wertvolles Werkzeug für die Hirnvolumenmessung in der klinischen Praxis zu sein.

Experimentelle Radiologie

Genveränderte Knochenmikroarchitektur: Eine Mikro-CT-basierte Studie am TPH2-Knockout-Rattenmodell

Autoren Belikan J[1], El Khassawna T[2], Heiß C[3], Krombach G[4], Kampschulte M[4]
Institute 1 Universitätsklinikum Gießen Marburg, Standort Gießen, Justus-Liebig-Universität Gießen, Germany Klinik für Diagnostische und Interventionelle Radiologie, Gießen; 2 Justus-Liebig-Universität Gießen, Fachbereich Medizin, Aulweg 128, 35392 Gießen, Germany Labor für Experimentelle Unfallchirurgie, 35392 Gießen; 3 Universitätsklinikum Gießen Marburg, Standort Gießen, Justus-Liebig-Universität Gießen, Germany Klinik und Poliklinik für Unfall-, Hand- und Wiederherstellungschirurgie, 35392 Gießen; 4 Universitätsklinikum Gießen Marburg, Standort Gießen, Justus-Liebig-Universität Gießen, Germany Klinik für Diagnostische und Interventionelle Radiologie, 35392 Gießen
DOI 10.1055/s-0040-1703407

Zielsetzung Ätiologisch liegt der altersbedingten Osteoporose ein gestörter Knochenmetabolismus zugrunde. Auch der Neurotransmitter Serotonin beeinflusst abhängig von seiner Syntheseherkunft das Knochenremodeling. Um die Rolle des zerebralen Serotonins (Tryptophanhydroxylase 2; TPH2) zu untersuchen, wurde ein TPH2-Knockout-Rattenmodell etabliert. Ziel der Mikro-CT-Analyse ist die Evaluation von Knochenveränderungen sowie die Verwendung von TPH2 als prophylaktische oder therapeutische Ressource.

Material und Methoden 36 WT- und 33 KO-Ratten wurden jeweils in vier Gruppen randomisiert und nach 6, 20, 30 und 40 Wochen euthanasiert. Die in PFA kultivierten (6 W) oder tiefgefrorenen (20, 30 und 40 W) LWKII-Proben wurden im Mikro-CT (Skyscan1173, Bruker Micro-CT, Kontich, Belgien) gescannt. Die isotrope Voxelkantenlänge betrug 6,11 bzw. 9,70 µm. Die rekonstruierten Datensätze wurden segmentiert sowie morpho- und densitometrisch analysiert.

Ergebnisse Die WT- und KO-Gruppen nach 30W unterscheiden sich signifikant: BV/TV (31,96 ± 3,31% vs. 44,15 ± 1,44%; $p < 0,05$) und Tb.Th (74,67 ± 2,93µm vs. 89,03 ± 1,86µm; $p < 0,05$). Tb.Sp, SMI, Tb.N und BMD zeigen keine signifikante Abweichung: Die KO-Gruppe weist niedrigere Werte für Tb.Sp und SMI auf, wobei der SMI nach 40W minimal erhöht ist (-0,055 ± 0,111 vs. -0,117 ± 0,262). Die BMD korreliert mit der BV/TV, jedoch ergibt sich nach 30W nur ein deutlicher Unterschied (489,84 ± 41,2 mg/cm^3 vs. 613,30 ± 17,65 mg/cm^3; $p = 0,063$). Beim internen Vergleich zur 6W-Gruppe zeigen die KO-Tiere

in Bezug auf BV/TV, Tb.Th sowie Tb.N, SMI und BMD signifikantere Unterschiede.

Schlußfolgerungen Zusammengefasst löst der TPH2-Verlust eine Verbesserung von BV/TV, BMD, Tb.Th und Tb.N. sowie Reduktion von Tb.Sp und SMI aus. Die derzeitigen Ergebnisse deuten auf ein therapeutisches Potenzial zur Regulierung des altersbedingten Knochenverlusts hin.

Gastro- und Abdominaldiagnostik

Vergleich verschiedener Methoden zur Diagnose der Steatosis hepatis in der kontrastmittelverstärkten Computertomografie

Autoren Prinz S[1], Murray J[1], Wehrse E[1], Schlemmer H[1], Kleesiek J[1]
Institut 1 Deutsches Krebsforschungszentrum Radiologie, Heidelberg
DOI 10.1055/s-0040-1703408

Zielsetzung Der Fettgehalt der Leber ist ein klinisch relevanter, schwer zu bestimmender Parameter. Die Leberbiopsie stellt den diagnostischen Goldstandard dar. Für die nicht-invasive Diagnose der Fettleber (Steatosis hepatis) mittels kontrastverstärkter Computertomografie (CECT), mit und ohne Dual-Energy, wurden in der Literatur verschiedene Verfahren beschrieben. Im Rahmen dieser Studie werden die Ergebnisse von sechs dieser Verfahren verglichen.

Material und Methoden Retrospektiv wurden 151 in der portalvenösen Phase akquirierte Dual-Energy CT-Datensätze ausgewählt (Somatom Definition Flash, Siemens, Germany). Regionen (ROIs) wurden manuell in die Lebersegmente 4, 7 und 8 sowie in Milz, Pfortader und Bauchaorta eingezeichnet. Basierend auf diesen ROIs wurden die verschiedenen Methoden angewandt. Einige dieser Verfahren basieren auf Schwellenwerten und liefern binäre Ergebnisse. Andere, wie z.B. eine Multi-Material-Zerlegung, sollen den prozentualen Fettgehalt oder mit dem Fettgehalt korrelierende, kontinuierliche Werte liefern. Die Ergebnisse der Verfahren wurden mittels Pearson-Korrelation oder Punktbiserialer Korrelation verglichen.

Ergebnisse In der Literatur beschriebene Methoden zur Bestimmung der Leberverfettung korrelieren untereinander zwischen r = 0,14 bis r = 0,74, mit einer mittleren Korrelation von r = 0.53.

Schlußfolgerungen Die heterogenen Ergebnisse der Verfahren zeigen, dass die Wahl des Verfahrens einen großen Einfluss auf die Bestimmung der Leberverfettung im CECT hat. Es bedarf daher einer sorgfältigen Auswahl und Validierung der geeigneten Methode.

Herzdiagnostik/Gefäßdiagnostik

Die CT-Morphologie des linken Vorhofohrs bei Patienten mit hochgradiger Aortenklappenstenose und deren Einfluss auf das neurologische Outcome

Autoren Bepperling J[1], Abanador-Kamper N[2], Haage P[1], Seyfarth M[3], Kamper L[1]
Institute 1 Helios Universitätsklinikum Wuppertal, Universität Witten/Herdecke Zentrum für Radiologie , Wuppertal ; 2 Helios Universitätsklinikum Wuppertal, Universität Witten/Herdecke Medizinische Klinik 3, Herzzentrum Wuppertal, Wuppertal ; 3 Helios Universitätsklinikum Wuppertal, Universität Witten/Herdecke Medizinische Klinik 3, Herzzentrum Wuppertal, Wuppertal
DOI 10.1055/s-0040-1703424

Zielsetzung Ziel der Studie war die Analyse einer Assoziation zwischen der Morphologie des linken Vorhofohrs (LAA) mit einer Thrombusbildung und daraus resultierenden neurologischen thromboembolischen Ereignissen bei Patienten mit hochgradiger Aortenklappenstenose.

Material und Methoden Wir untersuchten 503 Patienten mit symptomatischer Aortenklappenstenose und Indikation zur Transkatheter-Aortenklappenimplantation (TAVI). Alle Patienten erhielten einen präprozeduralen EKG-getriggerten CT-Scan der Aortenwurzel. Die LAA-Morphologie wurde in vier Konfigurationen eingeteilt: Chicken- Wing, Windsock, Cactus und Cauliflower.

Ergebnisse CT-Scans von 503 Patienten mit mittlerem CHA2DS2-VASc-Score von 5 ± 1,2 wurden analysiert. Wir fanden folgende Verteilung der verschiedenen LAA-Morphologien: Chicken -Wing 27,6%, Windsock 51,4%, Cactus 12,5% und Cauliflower 8,5%. Die Prävalenz für einen LAA-Thrombus betrug 10,1%. Die LAA Morphologien bei Thrombusnachweis zeigten eine abweichende Verteilung von 15,7% Chicken -Wing, 60,8% Windsock, 15,7% Cactus und 7,8% Cauliflower. Im Vergleich zur Chicken- Wing Morphologie zeigten Patienten mit Nicht-Chicken- Wing Morphologie eine signifikant höhere Thrombusrate (OR: 2,19, 95% CI: 1,00 bis 4,79, p = 0,049). Von den 8 Thrombus-Patienten mit einer Chicken -Wing Konfiguration erlitten 3 (37,5%) innerhalb von 18 Monaten nach TAVI einen Schlaganfall oder eine TIA. Im Gegensatz dazu erlitten 9 (20,9%) der 43 Thrombus-Patienten mit Nicht-Chicken-Wing Konfiguration innerhalb von 18 Monaten nach TAVI einen Schlaganfall/TIA. Hieraus resultiert ein um 79% höheres Schlaganfallrisiko bei Chicken- Wing Konfiguration und gleichzeitigem Thrombusnachweis.

Schlußfolgerungen Patienten mit Chicken-Wing Konfiguration des LAA zeigen in unserem Patientenkollektiv ein geringeres Risiko für einen LAA Thrombus. Bei Vorhandensein eines Thrombus haben Patienten mit Chicken-Wing Konfiguration jedoch ein höheres Embolierisiko. Diese Ergebnisse betonen die klinische Relevanz der LAA- Morphologie.

Vergleich bioptisch gesicherter abgelaufener Myokarditis und dilatativer Kardiomyopathie mittels Herz-MRT

Autoren Brendel J[1], Greulich S[2], Klingel K[3], Müller K[2], Gassenmaier S[1], Kübler J[1], Zitzelsberger T[1], Olthof S[1], Nikolaou K[1], Krumm P[1]
Institute 1 Universität Tübingen Diagnostische und interventionelle Radiologie, Tübingen; 2 Universität Tübingen Kardiologie und Kardiovaskuläre Erkrankungen, Tübingen; 3 Universität Tübingen Pathologie und Neuropathologie, Tübingen
DOI 10.1055/s-0040-1703425

Zielsetzung Um fortgeschrittene Stadien abgelaufener Myokarditis mit dilatativer Kardiomyopathie (DCM) anderer Ursache zu vergleichen.

Material und Methoden 212 Patienten (Alter 51±16 Jahre; 25% weiblich) mit jeweils bioptisch gesicherter abgelaufener Myokarditis (n= 162) oder DCM (n=50) wurden konsekutiv eingeschlossen. Die Biopsie hatte im Median 3 Tage vor oder nach 1.5T oder 3T MRT stattgefunden. Verglichen wurden volumetrische Parameter, Perikarderguss und Late Gadolinium Enhancement (LGE).

Ergebnisse Das indexierte linksventrikuläre enddiastolische Volumen (LV-EDVI) lag bei abgelaufener Myokarditis bei 98ml/m^2 [Verteilungsbreite 48-198ml/m^2] vs. 121ml/m^2 [Verteilung 55-228ml/m^2] bei DCM (t-Test p<0.0001). Die Ejektionsfraktion (EF) lag bei abgelaufener Myokarditis bei 43% vs. 32% bei DCM (t-Test p<0.0001). Ein Perikarderguss >5mm trat bei 31% der Patienten mit abgelaufener Myokarditis auf vs. 18% bei DCM. LGE mit hoher Intensität trat bei 28% der Myokarditispatienten auf vs. 8% bei DCM (zweiseitiger exakter Test nach Fisher p=0.0272). Bei 98/162 (60%) Patienten mit abgelaufener Myokarditis zeigte sich ein lineares LGE-Muster mit intermediärer oder hoher Intensität vs. 23/50 (46%) bei DCM (zweiseitiger exakter Test nach Fisher p=0.0749).

Schlußfolgerungen Abgelaufene Myokarditis und DCM können sich ähnlich sehen und zeigen im MRT eine starke Überlappung. Morphologische und volumetrische Parameter können bei der Differenzierung helfen, zeigen jedoch keine klare Trennschärfe.

Strahlungsdosisreduktion bei der präprozeduralen Computertomografie vor TAVI unter Verwendung eines neuartigen 3-Phasen-Protokolls

Autore Shnayien S[1]
Institut 1 Charité – Universitätsmedizin Berlin Berlin
DOI 10.1055/s-0040-1703426

Zielsetzung Diese Studie untersucht die Wirksamkeit eines neuen Protokolls für die präprozedurale Computertomografie (CT) vor einer Transkatheter-Aortenklappenimplantation (TAVI) in Bezug auf die Strahlenexposition und die diagnostische Bildqualität.

Material und Methoden 107 Patienten (81 ± 7,4 Jahre) erhielten vor der geplanten TAVI eine präinterventionelle CT mit einem 80-Zeilen- Gerät. Davon wurden 55 Patienten mit einem konventionellen Protokoll entsprechend der Empfehlungen der „Society of Cardiovascular Computing Tomography" (SCCT) untersucht, während 52 Patienten die CT-Bildgebung nach dem neuen 3-Phasen-Protokoll (vHP3; variabler helikaler Pitch 3) erhielten. vHP3 kombiniert einen nicht-EKG- synchronisierten Scan des oberen Thorax, gefolgt von einem EKG- synchronisierten Scan des Herzens und einem zweiten nicht-EKG-synchronisierten Abdomen-Becken-Scan. Die Strahlendosis wurde anhand eines automatisch generierten Protokolls basierend auf dem CT- Dosisindex bestimmt. Die objektive Bildqualität in Bezug auf Gefäßkontrastierung, Bildrauschen, SNR und CNR wurde durch manuelles Einzeichnen von ROIs im Lumen von zwei Segmenten der Aorta bewertet. Die subjektive Bildqualität wurde unter Verwendung einer 4-Punkt-Skala bewertet und unter Verwendung des Intraclass-Korrelationskoeffizienten (ICC) auf Interrater-Reliabilität überprüft.

Ergebnisse Die Verwendung des neuartigen vHP3-Protokolls reduzierte das Dosis-Längen-Produkt (DLP) von 1256,58 (± 619,05) mGy*cm auf 790,90 (± 238,15) mGy*cm und die effektive Dosis (E) von 21,36 (± 10,52) mSv auf 13,44 (± 4,05) mSv ($p < 0,001$). Hierunter zeigten sich keine signifikante Unterschiede in der objektiven und subjektiven Bewertung der Bildqualität zwischen beiden Protokollen ($p > 0,05$). Die Interrater-Reliabilität war in allen bewerteten Regionen hervorragend (ICC = 0,889).

Schlußfolgerungen vHP3 ermöglicht die Durchführung einer präprozeduralen TAVI CT mit einer signifikanten Reduzierung der Strahlendosis im Vergleich zu einem Standard CT-Protokoll ohne Minderung der Bildqualität.

Die Auswirkungen eines High-Pitch CT-Protokolls bei der TAVI-Planung

Autore Shnayien S[1]
Institut 1 Charité – Universitätsmedizin Berlin Berlin
DOI 10.1055/s-0040-1703427

Zielsetzung Entsprechend der Empfehlungen der „Society of Cardiovascular Computing Tomography" (SCCT) sollte zur CT TAVI-Planung zumindest die Aortenwurzel EKG-synchronisiert untersucht werden. Bei Patienten mit Herzrhythmusstörungen stossen einige Geräte an ihre Grenzen. Diese Studie untersucht die Wirksamkeit eines High-Pitch Protokoll ohne EKG-Synchronisation für die präprozedurale TAVI-CT in Bezug auf die Strahlenexposition und die diagnostische Bildqualität.

Material und Methoden 105 Patienten erhielten vor der TAVI eine präinterventionelle CT. Davon wurden 52 Patienten mit einem Protokoll entsprechend der Empfehlungen der SCCT untersucht, während bei 53 Patienten eine EKG-Synchronisation technisch nicht möglich war. Bei diesen Patienten wurde die CT-Bildgebung mittels eines High-Pitch Protokoll durchgeführt. Die Strahlendosis wurde anhand eines automatisch generierten Protokolls basierend auf dem CT-Dosisindex bestimmt. Die objektive Bildqualität in Bezug auf Gefäßkontrastierung, Bildrauschen, SNR und CNR wurde durch Einzeichnen von ROIs im Lumen von zwei Segmenten der Aorta bewertet (Aortenwurzel und abdominelle Aorta). Die subjektive Bildqualität wurde unter Verwendung einer 4-Punkt-Skala bewertet und unter Verwendung des Intraclass-Korrelationskoeffizienten (ICC) auf Interrater-Reliabilität überprüft.

Ergebnisse Die Verwendung eines High-Pitch-Protokolls reduzierte das DLP von 790,90 (± 238,15) mGy*cm auf 358,13 (± 198,47) und die effektive Dosis (E) von 13,44 (± 4,05) mSv auf 6,09 (± 3,37) ($p < 0,001$). Hierunter zeigten sich keine signifikanten Unterschiede in der subjektiven Bewertung der Bildqualität ($p > 0,05$). Die Interrater-Reliabilität war in allen bewerteten Regionen hoch. Objektiv war die Bildqualität der Aortenwurzel in der High-Pitch-Gruppe jedoch signifikant schlechter ($p < 0,05$). Die Auswertung der CT-Bilder war in allen Patienten möglich.

Schlußfolgerungen Das High-Pitch-Protokoll stellt eine Alternative in der Durchführung von präprozeduralen TAVI CTs dar, im Falle, dass ein EKG-Gating nicht möglich ist.

Prävalenz von Viszeralarterienstenosen in der Becken-Bein-MR-Angiografie bei Patienten mit peripherer arterieller Verschlusskrankheit.

Autoren Streckenbach F[1], Beller E[2], Meinel F[3], Weber M[3], Busse A[3], Heller T[3], Teichert C[3]
Institute 1 Institut für Diagnostische und Interventionelle Radiologie, Kinder- und Neuroradiologie der Universitätsmedizin Rostock Rostock; 2 Institut für Diagnostische und Interventionelle Radiologie, Kinder- und Neuroradiologie der Universitätsmedizin Rostock Radiologie, Rostock; 3 Institut für Diagnostische und Interventionelle Radiologie, Kinder- und Neuroradiologie der Universitätsmedizin Rostock Radiologie, Rostock
DOI 10.1055/s-0040-1703428

Zielsetzung Patienten mit peripherer arterieller Verschlusskrankheit (pAVK) haben ein erhöhtes Schlaganfall- und Herzinfarktrisiko, da häufig weitere arterielle Strombahnen betroffen sind. Die Magnetresonanzangiografie (MRA) der Becken-Bein-Arterien ist eine häufig durchgeführte Untersuchungsmethode bei pAVK-Patienten und besitzt das Potential Viszeralarterien ebenfalls mit abzubilden. Deshalb war das Ziel der Studie die Analyse von Viszeralarterienstenosen (VAS) in der MRA bei Patienten mit bekannter oder vermuteter pAVK.

Material und Methoden Die Studienkohorte bestand aus 145 Patienten (27-91 Jahre, median 68 Jahre) mit bekannter oder vermuteter pAVK, die eine Becken-Bein-MRA an unserem Institut zwischen 2012 und 2018 erhielten. Die MRA-Daten wurden hinsichtlich VAS retrospektiv reevaluiert und kardiovaskuläre Risikofaktoren, Nierenfunktion, vaskulär Komorbiditäten sowie Fontaine-Stadien anhand der elektronischen Patientakten ermittelt.

Ergebnisse Bei 72 (50%) Patienten wurde eine VAS mit einer Lumeneinengung von ≥50% gefunden. PAVK-Patienten mit oder ohne VAS≥50% zeigten keine Unterschiede hinsichtlich Alter, Geschlecht, Indikationsstellung der MRA, Fontaine-Stadien, kardiovaskulären Risikofaktoren oder vaskulären Komorbiditäten. Bei 28 (20%) Patienten konnte mittels MRA eine Nierenarterienstenose (NAS) von ≥50% nachgewiesen werden. PAVK-Patienten mit NAS≥50% litten signifikant häufiger unter arterieller Hypertonie (79 vs. 54%, p=0.019) und eingeschränkter Nierenfunktion (glomeruläre Filtrationsrate 70 vs. 88 ml/min/1.73m2, p=0.014) als Patienten ohne NAS≥50%.

Schlußfolgerungen Bei etwa der Hälfte der Patienten mit bekannter oder vermuteter pAVK wurde eine VAS in der MRA nachgewiesen. Die Mitbeurteilung einer Nierenarterienstenose bei pAVK-Patienten mit Hypertonie und eingeschränkter Nierenfunktion kann hierbei einen wichtigen diagnostischen Beitrag leisten.

CT-gestützte thorakale Sympathikolyse als minimalinvasive Therapieoption bei der primären Hyperhidrosis palmaris – Einfluß von Menge & Lage des Sympathikolytikums auf Therapieerfolg & Nebenwirkungen

Autoren Andresen J[1], Scheer F[2], Schlöricke E[3], Andresen R[2]
Institute 1 Sigmund-Freud-Privatuniversität Medizinische Fakultät, Wien; 2 Westküstenklinikum Heide, Akademisches Lehrkrankenhaus der Universitäten Kiel, Lübeck und Hamburg Institut für Diagnostische und Interventionelle Radiologie/Neuroradiologie, Heide; 3 Westküstenklinikum Heide, Akademisches Lehrkrankenhaus der Universitäten Kiel, Lübeck und Hamburg Klinik für Viszeral-, Thorax- und Gefäßchirurgie, Heide
DOI 10.1055/s-0040-1703429

Zielsetzung Ziel der Studie war es, den Nutzen einer thorakalen, computertomographisch - gestützten Sympathikolyse (CTSy) bei Pat. mit einer Hyperhidrose der Hände zu evaluieren. Des Weiteren sollten der Einfluss von Menge und Verteilung des Sympathikolytikums beurteilt werden.

Material und Methoden 78 Pat. wurden in die Studie inkludiert. Die CTSy erfolgte in Höhe von BWK 2/3, über einen dorsolateralen Zugangsweg, mittels einer 22 G Coaxialnadel. Es wurden durchschnittlich 5 (2-10) ml eines Sympathikolytikums (10ml bestehend aus 8ml 96 %igem Alkohol, 1,6 ml 0,5 %igem Carbostesin und 0,4ml 0,9 %iger NaCl-Lsg. mit KM-Beimengungen) installiert. Das Verteilungsvolumen wurde im postinterventionellen CT-Schnittbild ausgemessen. Die Pat. evaluierten präinterventionell, 2 Tage postinterventionell, 6 sowie 12 Monate nach der Intervention das Beschwerdeempfinden anhand eines Dermatology Quality of Life Index sowie der aufgetretenen Nebenwirkungen.

Ergebnisse Die technische Erfolgsrate der CTSy lag bei 100%. Die durchgeführten Interventionen führten zu einem signifikanten Rückgang (p<0,001) des präinterventionellen Beschwerdeempfindens 2 Tage, 6 und 12 Monate postinterventionell nach CTSy. Als die häufigste Nebenwirkung gaben 16/78 (20,5%) der Pat. ein kompensatorisches Schwitzen an, bei all diesen Pat. lag das Sympathikolytikumvolumen unter 5ml und erreichte keine Ausdehnung nach kaudal unterhalb der Grundplatte von BWK 3. Eine passagere Miosis und Ptosis fand sich bei 8/78 (10,3%) Pat., bei all diesen Pat. lag das Sympathikolytikumvolumen über 5ml und erreichte eine Ausdehnung kranial oberhalb der Deckplatte von BWK 2. Ein leichtes Rezidivschwitzen entwickelte sich bei 35/78 (44,9%) Pat., deutlicher bei applizierten Volumina unter 5ml und links etwas ausgeprägter als rechts.

Schlußfolgerungen Die CTSy stellt für Pat. mit Hyperhidrosis palmaris eine nebenwirkungsarme Therapieoption mit gutem Benefit dar. Menge und räumliche Verteilung des Sympathikolytikums haben einen Einfluß auf den therapeutischen Effekt und die Nebenwirkungen.

Sarkopenie als Prognosefaktor nach TACE und SIRT bei Patienten mit intrahepatischem Cholangiokarzinom

Autoren Müller L[1], Hahn F[1], Mähringer-Kunz A[1], Düber C[1], Weinmann A[2], Kloeckner R[1]
Institute 1 Klinik und Poliklinik für Diagnostische und Interventionelle Radiologie, Universitätsmedizin Mainz Mainz; 2 1. Medizinische Klinik - Schwerpunkt Gastroenterologie und Hepatologie, Universitätsmedizin Mainz Mainz
DOI 10.1055/s-0040-1703430

Zielsetzung Mehrere Studien schlagen Sarkopenie als Prognoseparameter bei Patienten mit intrahepatischem Cholangiokarzinom (ICC) vor. Ziel dieser Arbeit war es, den Einfluss von Sarkopenie auf das Überleben von Patienten mit ICC nach TACE oder SIRT zu evaluieren.

Material und Methoden Zwischen 2004 und 2018 erhielten insgesamt 45 Patienten mit ICC eine TACE- oder SIRT-Behandlung als primäre Therapie in unserem tertiären Leberzentrum, die bei vollständigen klinisch-radiologischen Daten in die Studie eingeschlossen werden konnten. Als einfach zu messender Marker für Sarkopenie wurde der Psoas-Muskel-Index (PMI) berechnet. Initiale PMI-Werte sowie Änderungen im Verlauf der Erkrankung wurden hinsichtlich ihres Einflusses auf die Gesamtüberlebenszeit (OS) untersucht.

Ergebnisse In unserer Kohorte konnten keine geschlechtsspezifischen Grenzwerte für eine Risiko-Stratifizierung nach dem initialen PMI berechnet werden (bester log-rank p=0,15, Grenzwerte 5,00cm^2/m^2 für Männer und 3,45cm^2/m^2 für Frauen, medianes OS 9 Monate vs 15 Monate). Jedoch zeigte sich bei den 37 Patienten, für die eine Follow-Up-Untersuchung nach 3 Monaten verfügbar war, eine Reduktion des PMI (definiert als eine Abnahme des Ausgangswertes um mehr als 10%) als signifikanter Prognosefaktor: während das mediane OS in der Gruppe mit stabilem PMI 21,9 Monate betrug, wiesen Patienten mit einer Reduktion des PMI lediglich ein medianes OS von 4,7 Monaten auf (log-rank p<0.001).

Schlußfolgerungen Während die initialen PMI-Werte in unserer Kohorte nicht prädiktiv waren, wirkte sich ein stabiler PMI bei der ersten Follow-Up-Bildgebung positiv auf das Gesamtüberleben bei Patienten mit ICC nach TACE-/SIRT-Therapie aus. PMI-Änderungen könnten deshalb als Surrogatmarker für Therapietoleranz und Therapieantwort bei intraarterieller Therapie dienen.

Zehn Jahre DEB-TACE: Erfahrungen aus einer westlichen Kohorte mit hepatozellulärem Karzinom, die mit DEB-TACE an einem tertiären Referenzzentrum behandelt wurde.

Autoren Peisen F[1], Maurer M[1], Grosse U[1], Nikolaou K[1], Syha R[2], Ketelsen D[3], Artzner C[1], Bitzer M[4], Horger M[1], Grözinger G[1]
Institute 1 Universitätsklinikum Tübingen Abt. für Diagnostische und Interventionelle Radiologie, Tübingen; 2 Prosper Hospital Recklinghausen Abt. für Diagnostische und Interventionelle Radiologie, Recklinghausen; 3 Ihre-Radiologen.de MVZ GmbH Berlin; 4 Universitätsklinikum Tübingen Abt. für Gastroenterologie, Gastrointestinale Onkologie, Hepatologie, , Tübingen
DOI 10.1055/s-0040-1703431

Zielsetzung TACE mit medikamentenfreisetzenden Partikeln (DEB-TACE) ist eine bewährte Alternative zur herkömmlichen TACE (cTACE) bei Patienten mit hepatozellulärem Karzinom und wurde in den frühen 2000er Jahren als verbesserte Technik der transarteriellen Chemoembolisierung (TACE) eingeführt. Dieser Artikel berichtet über Ergebnisse einer westlichen Kohorte, die in einem tertiären Referenzzentrum behandelt wurde, in dem DEB-TACE seit über 10 Jahren angewendet wird.

Material und Methoden 228 HCC-Patienten, die zwischen 2006 und 2016 eine oder mehrere DEB-TACE-Sitzungen mit 100-300 µm Partikel durchliefen, wurden retrospektiv analysiert. Die Leberfunktion wurde aufgezeichnet. Die Tumoreigenschaften (BCLC) und die Ansprechraten (mRECIST) wurden erfasst. Die Ergebnisbewertung basierte auf der Kaplan-Meier-Methode und Log-Rank-Tests.

Ergebnisse Das Durchschnittsalter betrug 77,1 Jahre (± 9,0 Jahre). Ein Hauptanteil war männlich (87%) und im BCLC-Stadium B (49) mit einem Child-Pugh-Score von A (76%). Häufige zugrunde liegende Lebererkrankungen waren Alkoholmissbrauch (31%) und HCV (28%) und HBV (10%). Die mittlere DEB-TACE-Anzahl war 3 (IQR: 2 - 3). 20% CR, 37% PR, 33% SD und 6% PD nach erstmaliger DEB-TACE laut mRECIST. Beim Ausschluss von Patienten mit nachfolgender LTX betrug das mittlere OS 35,9 Monate. Die 1-, 2-, 3-, 4- und 5-Jahres-Überlebensraten betrugen 80%, 58%, 41%, 25% bzw. 16%.

Schlußfolgerungen DEB-TACE mit Epirubicin beladenen 100-300 µm Partikel ist eine sichere und erfolgreiche Therapieoption bei Patienten mit hepatozellulärem Karzinom. Obwohl die Leitlinien eine transarterielle Embolisation nur für Patienten im BCLC-Stadium B nahe legen, bestehen Kohorten im wirklichen Leben auch aus Patienten im BCLC-Stadium A aufgrund individueller

Therapieentscheidungen oder mit der Absicht zu einer geplanten LTX zu überbrücken. Unerwünschte Wirkungen sind selten und die anfängliche Ansprechrate ist hoch. Dies macht DEB-TACE zu einem geeigneten Werkzeug für eine selektierte Gruppe von HCC-Patienten.

Ex-vivo Vergleich unterschiedlicher endoluminaler RFA-Sonden

Autoren Rheinheimer S[1], Mahnken A[2]
Institute 1 Universitätsklinikum Heidelberg Diagnostische und Interventionelle Radiologie, Heidelberg; 2 Universitätsklinik Gießen und Marburg, Marburg Diagnostische und Interventionelle Radiologie, Marburg
DOI 10.1055/s-0040-1703432

Zielsetzung Ex-vivo-Untersuchung der Ablationseigenschaften unterschiedlicher endoluminaler RFA-Sonden.

Material und Methoden In unterschiedlichen Leistungseinstellungen wurden wiederholte Ablationen in einem Rinderleber-Modell durchgeführt. Zum Einsatz kamen folgende Sonden: Habib EndoHPB (1), Habib VesOpen (2), Celon ProCurve micro (3) und Celon ProCurve 1200 (4). Die Ablationen wurden bis zum Impedanzanstieg ("roll off") bzw. maximal 10 Minuten durchgeführt, die Läsionsgröße standardisert vermessen und statistisch verglichen.

Ergebnisse Die Ablationsareale wiesen abhängig von den Leistungseinstellungen und den unterschiedlichen Sonden signifikante Unterschiede auf. Größtes Ablationsareal von Sonde 1 bei 13 Watt, (Mittelwert ± Standardabeichung) 10.3±1.8 x 24.6±1.8; Sonde 2 bei 12 W, 11.3±0.6 x 22.7±2.1; Sonde 3 bei 2 W, 7.9±2.2 x 13.4±3.3 und Sonde 4 bei 10 W, 9.2±1.1 x 14.7±1.7 bei 1. Bei 10 W waren Sonde 1 und 4 hinsichtlich Läsionsgröße äquivalent.

Schlußfolgerungen Die untersuchten bipolaren endoluminalen RFA-Sonden ergänzen sich komplementär. Die individuelle Auswahl des Ablationsdevices sowie der Leistungseinstellung kann helfen maligne Gallengangs- und Gefäßstenosen optimal zu behandeln.

12 Monatsergebnisse nach Behandlung von post-PTA Dissektionen an den Unterschenkelgefäßen mittels „Tack System“

Autoren Scheer F[1], Löschner S[1], Kopetsch C[1], Schlöricke E[2], Andresen R[1], Wissgott C[3]
Institute 1 Westküstenklinikum Heide, Akademisches Lehrkrankenhaus der Universitäten Kiel, Lübeck und Hamburg Institut für Diagnostische und Interventionelle Radiologie/Neuroradiologie Heide, Heide; 2 Westküstenklinikum Heide, Akademisches Lehrkrankenhaus der Universitäten Kiel, Lübeck und Heide Viszeral-, Thorax- und Gefäßchirurgie; 3 Imland Klinik Rendsburg Radiologie, Rendsburg
DOI 10.1055/s-0040-1703433

Zielsetzung Nach Angioplastie von Gefäßläsionen stellen Dissektionen und die hierdurch bedingten Restenosen/Reokklusionen ein Hauptproblem dar. Ziel dieser prospektiven Studie war die Evaluierung des Tack Endovascular Systems® nach PTA hinsichtlich der Effektivität und Sicherheit.

Material und Methoden Es wurden 19 Patienten, mittleres Alter 75±9,2 Jahre (52–85) eingeschlossen. Die Läsionen wurden angioplastiert und die postdilatativen Dissektionen am Unterschenkel mit Tack-Implantation behandelt. Das Tack Endovascular System® besteht aus 6 jeweils 4 mm langen Nitinolimplantaten mit geringer Radialkraft, um punktuell die Dissektionen anzuheften. Präinterventionell lag die Rutherford-Klassifkation im Mittel bei 4,2±0,80 und der Knöchel-Arm-Index (KAI) im Mittel bei 0,7±0,2. Die mittlere Läsionslänge betrug 122,5±98,8 mm. Klinische Verlaufsuntersuchungen und FKDS sowie die Erhebung des KAI wurden nach 1 Monat, 6 Monaten und 12 Monaten durchgeführt.

Ergebnisse Der mittlere Stenosegrad betrug 91 ±9,9 %. Die technische Erfolgsrate betrug 100%. Bei allen Patienten wurde min. eine hämodynamisch relevante Dissektion nach Ballon-PTA nachgewiesen (insgesamt 23). Diese wurden erfolgreich mittels Tack-Implantationen behandelt (im Durchschnitt 3; 1-8). Klinisch zeigte sich eine Verbesserung des KAI auf 0,9±0,1 nach 1 Monat, auf 0,8±0,1 nach 6 Monaten und auf 0,8±0,2 nach 12 Monaten. Das Rutherford-Stadium verbesserte sich auf 0,4±0,5 nach 1 Monat, auf 0,2±0,4 nach 6 Monaten und auf 0,1±0,23 nach einem Jahr. Während des 12 monatigen Nachbeobachtungszeitraums kam es zu einer Reokklusion (Reintervention 5,2%), zu keiner Amputation, jedoch zu 5 Todesfällen im Rahmen einer kardiovaskulären oder neurologischen Erkrankung.

Schlußfolgerungen Die Tack-Implantation bei Dissektionen an den Unterschenkelgefäßen nach Ballon-PTA ist eine sichere und effektive Prozedur mit einem guten klinischen Outcome nach 12 Monaten.

Important role of iodized oil based post-lymphangiography CT for treatment planning of specific lymphatic second-line interventions in patients with postoperative therapy-refractory lymphatic fistula.

Autoren Sommer C[1], Pan F[2], Richter G[3], Hackert T[4], Loos M[4], Do T[2]
Institute 1 Klinikum Stuttgart Diagnostische und Interventionelle Radiologie, Stuttgart; 2 Universitätsklinikum Heidelberg Diagnostische und Interventionen Radiologie, Heidelberg; 3 Klinikum Stuttgart Diagnostische und Interventionen Radiologie, Stuttgart; 4 Universitätsklinikum Heidelberg General, Visceral and Transplantation Surgery, Heidelberg
DOI 10.1055/s-0040-1703434

Zielsetzung To explore post-lymphangiography computed tomography (post-LAG CT) as an alternative imaging modality to conventional lymphangiography (con-LAG) for dedicated treatment planning of specific lymphatic second-line interventions in patients with postoperative therapy-refractory lymphatic fistula (LF) in different locations.

Material und Methoden A systematic literature search from 1999.5.13 to 2019.5.13 was performed based on con-LAG in order to define potential targets for specific lymphatic second-line interventions to treat postoperative therapy-refractory LF. Additionally, a systematic review of the institutional prospective database was performed between 2004.4.1 to 2018.9.30. All patients undergoing con-LAG with immediate post-LAG CT in the management of postoperative therapy-refractory LF were involved. Morphological signs of LF and potential targets for specific lymphatic second-line interventions to treat LF were compared 1:1 between con-LAG and post-LAG CT. McNemar tests and the evaluation of the Kappa value were performed.

Ergebnisse Potential targets for specific lymphatic second-line interventions to treat LF included extravasation/pooling of iodized oil, afferent lymph ducts, and afferent lymph nodes. Post-LAG CT showed excellent agreement but significantly higher sensitivity regarding the detection of the pathological signs of LF compared with con-LAG (Kappa value = 0.82; p = 0.008). In addition, post-LAG CT showed excellent agreement of identifying extravasation/pooling of iodized oil, afferent lymph ducts, and afferent lymph nodes compared with con-LAG (Kappa value = 0.956, 0.853 and 0.867, respectively), but with better capability regarding the identification of afferent lymph ducts and lymph nodes (p = 0.016; P = 0.031).

Schlußfolgerungen Post-LAG CT is a potentially better imaging modality as con-LAG for the dedicated treatment planning of specific lymphatic second-line interventions (such as interstitial embolization via afferent lymph nodes) in patients with postoperative therapy-refractory LF.

Kinderradiologie

Qualitäts- und Dosisvergleich der Felsenbeinbildgebung bei Kindern mit Dyna-CT und Multi-Slice-CT

Autoren Bobeva A[1], Mentzel H[1], Waginger M[1]
Institut 1 Universitätsklinikum Jena IDIR, Jena
DOI 10.1055/s-0040-1703435

Zielsetzung Die radiologische Diagnostik des komplex aufgebauten Felsenbeins spielt eine wichtige Rolle in der Hals-Nasen-Ohrenheilkunde. Vor allem in der präoperativen Diagnostik, z.B. vor einer Cochlea-Implantat-Operation, wird die Schnittbildgebung kontrovers diskutiert. Neben der konventionellen Computertomografie findet die Dyna-CT zunehmend Anwendung. Ziel der Studie ist die Beurteilung der Darstellungsqualität von anatomischen Strukturen am kindlichen Felsenbein sowie der Dosisvergleich zwischen der DynaCT und der Multislice-CT.

Material und Methoden Es wurden Felsenbein-Untersuchungen von 16 mit DynaCT und 20 mit MSCT untersuchten Kindern von 0 bis 17 Jahren bezüglich Bildqualität verglichen. Sechs HNO-relevante Felsenbeinstrukturen wurden mittels dreistufiger Likert-Skala durch drei Auswerter analysiert und je ein Summenscore zur Beurteilbarkeit ermittelt. Die Dosis bei 19 DynaCT und 40 MSCT wurde für 5 Altersgruppen verglichen. Dosis-Flächen-Produkt (µGym^2) und Dosis-Längen-Produkt (mGycm) wurden in effektive Dosis (mSv) umgerechnet. Die Signifikanz der Dosiswerte wurde mittels eines Mann-Whitney-U-Tests überprüft.

Ergebnisse Es bestand kein signifikanter Unterschied bezüglich Bildqualität und diagnostischer Aussagekraft zwischen DynaCT und MSCT. Bei Beurteilbarkeit der Mittelohrknochen wies die MSCT (MW = 2,75; SD = 0,63) gegenüber der DynaCT (MW = 2,56; SD = 0,8) im Trend Vorteile in Bezug auf die Bildqualität auf (T = -1,112; p = 0,27). Im Dosisvergleich war die DynaCT bei Kindern zwischen 2 und 6 Jahren überlegen (Effektstärke r > 0,5). Bei Kindern < 2 J. und > 6 J. wurden tendenziell niedrigere Dosiswerte erhoben.

Schlußfolgerungen Die DynaCT ist bei Fragestellungen am Felsenbein im Alter von 2 bis 6 Jahren eine gute Alternative, die bei geringerer Strahlendosisexposition eine der MS-CT vergleichbare Bildqualität und diagnostische Aussagekraft gestattet sowie Sicherheit in der Befundung bietet.

Kopf/Hals-Diagnostik

Spektrum orbitaler Verletzungen in einer Polytraumakohorte

Autoren Kromrey M[1], Stefanie H[1], Mutze S[2], Kahl T[2], Hosten N[1], Kirsch M[1]

Institute 1 Universitätsmedizin Greifswald Institut für Diagnostische Radiologie und Neuroradiologie, Greifswald; 2 Unfallkrankenhaus Berlin Institut für Radiologie und Neuroradiologie, Berlin

DOI 10.1055/s-0040-1703436

Zielsetzung Im Rahmen der Untersuchung polytraumatisierter Patienten werden okuloorbitale Verletzung häufig als nebensächlich betrachtet. Einige dieser Verletzungen verlangen jedoch eine rasche Therapie, um bleibende Schäden zu verhindern. Diese Studie erfasst Prävalenz und Spektrum orbitaler Verletzungen in einer großen Kohorte traumatisierter Patienten anhand typischer CT-Befunde.

Material und Methoden Für die Studie wurden aus einer Kohorte von 6000 Polytraumen 1061 Patienten eingeschlossen (806 Männer, mittleres Alter 44,5 ±7 Jahre), welche zusätzlich zu einem Ganzkörper-CT-Scan eine Dünnschichtuntersuchung des Mittelgesichts erhielten. Knochen- und Weichteilverletzungen der Orbita wurden hinsichtlich Häufigkeit ihres Auftretens und Schweregrad durch zwei Radiologen evaluiert.

Ergebnisse 23,6% der Patienten (250/1061) wiesen eine orbitale Verletzung auf. Knöcherne Traumata waren am häufigsten (59,6%; n=149/250), wobei in den meisten Fällen eine einzelne Orbitawand, insbesondere der Orbitaboden, betroffen war. Weichteilverletzungen traten in nur 1,2% (n=3/250) und kombinierte Verletzungen in 39,2% (n=98/250) auf. Die extraokuläre Muskulatur war in 53,5% betroffen, Globus und Linse in 39,6%, N. opticus in 23,8% und Gefäße in 15,8%. Besonders häufig traten Dislokationen extraokulärer Muskeln (44,6%) und Deformierungen des Glaskörpers (23,8%) auf. In der klinischen Untersuchung zeigten sich eine Erhöhung des intraokularen Drucks bei 4,8% der Patienten, eine eingeschränkte Augenbeweglichkeit bei 10% und ein Visusverlust bei 4,8%. Eine chirurgische Therapie erfolgte in 26% der Fälle.

Schlußfolgerungen Polytraumatisierte Patienten weisen häufig Verletzungen der Orbita in einem weiten Befundspektrum auf. Obwohl die CT die Methode der Wahl für die Darstellung knöcherner und weichgewebiger Verletzungen darstellt, kommt es häufig zu einer diagnostischen Verzögerung. Um permanente visuelle Beeinträchtigungen zu verhindern, sollten Radiologen hinsichtlich der Vielfalt orbitaler Verletzung sensibilisiert sein.

Muskuloskelettale Radiologie

Cone-Beam-CT-Prototyp eines Mehrzweck-Röntgensystems: Bildqualität von Ellenbogenscans im Vergleich zur Dual-Source CT der dritten Generation

Autoren Grunz J[1], Weng A[1], Pennig L[2], Gietzen C[1], Kunz A[1], Ergün S[3], Bley T[1], Schmitt R[1], Gassenmaier T[1]

Institute 1 Universitätsklinikum Würzburg Institut für Diagnostische und Interventionelle Radiologie, Würzburg; 2 Universitätsklinikum Köln Institut für Diagnostische und Interventionelle Radiologie, Köln; 3 Julius-Maximilians-Universität Würzburg Institut für Anatomie und Zellbiologie, Würzburg

DOI 10.1055/s-0040-1703437

Zielsetzung Evaluation des neuen Cone-Beam-CT-Prototyps (CBCT) eines multifunktionalen Röntgensystems für 3D-Studien des Ellenbogens.

Material und Methoden Der neue CBCT-Prototyp und ein Dual-Source CT-Scanner der dritten Generation (DSCT) wurden verwendet, um 16 Ellenbogen von Körperspendern zu untersuchen. Die Bildgebung erfolgte mit äquivalenten Niedrigdosis- (LD; CTDIvol[16cm] = 3,3 mGy) und Standarddosisprotokollen (RD; CTDIvol[16cm] = 13,8 mGy). Die Bildqualität wurde von zwei Radiologen auf einer siebenstufigen Likert-Skala bewertet (7 = ausgezeichnet; 1 = sehr schlecht). Zur Quantifizierung der Interrater-Reliabilität berechneten wir den Intraklassen-Korrelationskoeffizienten (ICC). Um ein objektives Qualitätskriterium zu erhalten, führten wir zusätzlich eine computergestützte Analyse der Signalintensitätsverteilung im spongiösen Knochen durch. Dazu wurden die Pixel mit intermediärem Signal (25-75% der Grauwertskala) quantifiziert. Da sie kein eindeutiges anatomisches Korrelat besitzen und ihr Signal überwiegend auf Kantenunschärfen zwischen Knochenarchitektur und Fettmark zurückzuführen ist, weist eine kleinere Fraktion dieser Pixel auf eine bessere Bildqualität hin.

Ergebnisse Im Vergleich zu DSCT-Scans erzielten CBCT-Aufnahmen dosisunabhängig bessere Ergebnisse in der subjektiven Bildanalyse (p≤0,004). Von den CBCT-Untersuchungen wurden 100%/100% (Radiologe 1/2) der Standarddosis- und 100%/93,8 der Niedrigdosisstudien als sehr gut oder ausgezeichnet bewertet. Bei den DSCT-Untersuchungen erhielten 62,5%/43,6% der Standarddosisaufnahmen und keine Niedrigdosisscans entsprechende Ratings. Der ICC betrug 0,945 als Indikator für eine ausgezeichnete Reliabilität. Im computergestützten Intensitätsvergleich ergaben sich dazu passend signifikant weniger Pixel mit intermediärem Signal in CBCT-Aufnahmen (p<0.001).

Schlußfolgerungen In Ellenbogenstudien liefert der CBCT-Prototyp des Mehrzweck-Röntgensystems eine bessere Bildqualität als ein DSCT-Scanner der dritten Generation und zeigt Potenzial für eine deutliche Dosisreduktion.

Treatment of osteoid osteoma – is RFA the future of osteoid osteoma therapy?

Autoren Igrec J[1], Brcic I[2], Bergovec M[3], Smolle M[4], Igrec R[4], Liegl-Atzwanger B[5], Fuchsjäger M[1], Leithner A[4], Portugaller R[6]

Institute 1 Medical University of Graz, Austria Department of Radiology, Division of General Radiological Diagnostics, Graz; 2 Institute of Pathology, Medical University Graz, Austria Graz; 3 Medical University Graz, Austria Department of Orthopaedics and Trauma, Graz; 4 Medical University of Graz, Austria Department of Orthopaedics and Trauma, Graz; 5 Institute of Pathology,Medical University of Graz,Austria Graz; 6 Medical University of Graz, Austria Division of Neuroradiology, Vascular and Interventional Radiology, Department of Radiology, Graz

DOI 10.1055/s-0040-1703438

Zielsetzung Osteoid osteoma is a benign bone tumor characterized radiologically by an intracortical nidus with a variable amount of calcification, as well as cortical thickening, sclerosis, and bone marrow edema. The aim was to summarise epidemiological, radiological and clinical findings and to evaluate the treatment results of patients with osteoid osteomas handled in our institution.

Material und Methoden 117 patients with osteoid osteoma were studied retrospectively from January 2005 to September 2019. The study included 39 females and 76 males with the mean patient age 22.5 years patient (age range from 2 to 60 years). Radiographic images, including X-ray, CT, and MRI were analyzed for the presence of typical imaging findings. CT was performed in 97 patients, MRI in 106 patients.

Ergebnisse The lesions were most frequently located in the tibia (n=35; 30,4%), the femur (n=34; 29,6%), humerus (n=9; 7,8%), and the radius (n=5; 4,3%). The rest of the lesions (n=32, 27,4%) were located in scapula, radius and ulna, hands, spine, pelvis, patella, fibula, and feet. The average diameter was 8 mm. Lesions were located cortically in 83,6% of the cases. Aspirin test was done in 27 cases and was positive in 14 (55,6%). A total of 109 patients underwent treatment at our institution: 55 were treated surgically, and 54 with radiofrequency ablation (RFA). The primary clinical success rate in our study in RFA and surgically treated patients was 88,9%, and 92,7%, respectively. The secondary clinical success was in both groups 100%.

Schlußfolgerungen Osteoid osteoma is predominantly found in male patients, is frequently arising in the lower extremities, and is usually located cortically. RFA is when compared to surgical treatment, reliable, and efficient treatment option in osteoid osteomas.

Konfiguration primärer und rezidivierender maligner peripherer Nervenscheidentumoren (MPNST) in der MRT

Autore Sedaghat S[1]
Institut 1 Universitätsklinik Bergmannsheil Bochum Institut für Diagnostische und Interventionelle Radiologie und Nuklearmedizin, Bochum
DOI 10.1055/s-0040-1703439

Zielsetzung Analyse der Erscheinung primärer und rezidivierender maligner peripherer Nervenscheidentumoren (MPNST) in der MRT mit Fokus auf Konfiguration.

Material und Methoden 20 Patienten mit histologisch gesichertem MPNST erhielten Verlaufskontrollen mittels 1.5 T MRT. Primäre und rezidivierende MPNST wurden untersucht auf Konfiguration, Kontrastmittelanreicherung, Ausmaß, Begrenzung und Signalverhalten in der MRT. Zusätzlich wurden die MRT-Verlaufskontrollen auf lokoregionäre posttherapeutische Veränderungen untersucht und weitere Informationen über Metastasen eingeschlossen.

Ergebnisse MPNST traten am häufigsten in den Extremitäten auf (p=0.006). 20% (n=4) der Patienten entwickelten Rezidive. Die Rezidivtumoren waren signifikant kleiner als die Primärtumoren (p=0.003). Primäre MPNST erschienen am häufigsten unifokal als polylobulierte oder ovaläre und heterogene Läsionen mit in der Regel scharfer Begrenzung. Alle Rezidiv-MPNST erschienen multifocal als in der Regel noduläre (p<0.001), polylobulierte oder ovaläre Läsionen. 80% der Patienten zeigten posttherapeutische Subkutanödeme (p=0.002-0.03), 65% Muskelödeme (p=0.02) und 30% Serome. 25% (n=5) entwickelten Metastasen. Rezidivpatienten hatten ein erhöhtes Risiko für Lungen- oder Lymphknotenmetastasen.

Schlußfolgerungen Während primäre MPNST meist unifokal als polylobulierte oder ovaläre Läsionen erscheinen, treten rezidivierende MPNST ausschließlich multifokal als meist noduläre Läsionen auf. Subkutan- und Muskelödeme sind die häufigsten lokoregionären posttherapeutischen Veränderungen. Rezidivpatienten haben ein erhöhtes Risiko für Lungen- oder Lymphknotenmetastasen.

Neuroradiologie

Diagnostic benefit of high b-value computed diffusion-weighted imaging in acute brainstem infarction

Autoren Ablefoni M[1], Ablefoni M[2], Hoffmann K[2], Ullrich S[2], Meyer H[2]
Institute 1 Universitätsklinikum Leipzig Radiologie, Leipzig; 2 Universitätsklinikum Leipzig Klinik und Poliklinik für Diagnostische und Interventionelle Radiologie, Leipzig
DOI 10.1055/s-0040-1703440

Purpose Diffusion-weighted imaging (DWI) is a cornerstone in diagnostic of ischemic stroke. However, there are some false-negative results in patients with brainstem infarction. The aim of this study was to investigate the usefulness of high-b-value computed diffusion-weighted imaging (c-DWI) in comparison to standard DWI in patients with acute brainstem infarction.

Material und methods 56 patients with acute brainstem infarction were retrospectively analysed by two readers. A clinical DWI was obtained with the b-values 0, 500 and 1000 s/mm² on either a 1.5 or 3T MRI scanner. C-DWI was calculated with a monoexponential model with high b-values 2000, 3000, 4000 and 5000 s/mm². All c-DWI series with high-b-values were compared to the standard DWI sequence at b-value of 1000 s/mm² in terms of image artifacts, lesion extent and contrast.

Results There was no statistically significant difference between 1.5 and 3 T MRI regarding the measured ischemic lesion size from both raters. There were no statistically significant differences between the ischemic lesion sizes on DWI at b-values of 1000 s/mm² and on c-DWI at higher b-values. Overall, the contrast between the lesion and the surrounding normal areas improved with increasing b-value on the isotropic DWIs: maximum at b=3000-5000, followed by that at b 2000 and b 1000 s/mm², in order. The best relation between artifacts and lesion contrast was identified for b 2000 s/mm².

Conclusion High b-value DWI derived from c-DWI has a higher visibility for stroke brainstem lesions compared to standard DWI without additional time cost. The b-2000 image is recommended to use in clinical routine, higher b-value images lead to more imaging artifacts, which might result in misdiagnosis.

Mechanische Thrombektomie im späten Zeitfenster (> 6-24h): Überprüfung der DAWN/DEFUSE-3 Studienkriterien innerhalb der multizentrischen „German Stroke Registry“

Autoren Herzberg M[1], Scherling K[2], Dorn F[2]
Institute 1 Uniklinikum Würzburg Institut für diagnostische und interventionelle Radiologie, Würzburg; 2 Klinikum München LMU Neuroradiologie, München
DOI 10.1055/s-0040-1703441

Zielsetzung Die randomisierten klinischen Studien „DAWN und DEFUSE-3“ haben die Indikationsstellung bei schwerem Schlaganfall (LVO) und einem späten Zeitfenster revolutioniert. Von einer zeitdominanten Indikationsstellung hin zum „Klinik-Infarktkern-Mismatch“. Wir überprüfen, ob die Anwendung der engen Einschlusskriterien in der klinischen Routine zu denselben guten klinischen Langzeitergebnissen führen wie unter Studienbedingungen.

Material und Methoden Innerhalb der multizentrischen (25 Zentren aller Versorgungsstufen mit Stroke-Unit und einem Neuroradiologen) „German Stroke Registry“ wurden alle Patienten konsekutiv erfasst welche bei LVO thrombektomiert wurden. Daten zur Bildgebung (inkl. volumetrierter Perfusion) sowie multiple klinische Parameter wurden erhoben. Patienten >6h -24h, welche den Studienkriterien entsprachen, bilden die Validierungskohorte DAWN/DEFUSE3 (DD). Alle anderen Patienten Non-DAWN-Non-DEFUSE (NDND). Primärer Endpunkt: mRS 90d.

Ergebnisse Von 1917 eingeschlossenen Patienten entsprachen 208 Patienten den Baseline Charakteristika von DAWN/DEFUSE. Hieraus qualifizierten sich 52 Patienten (25%) für die Validationsgruppe, die entweder DAWN oder DEFUSE entsprachen (DD). 27(13%) konnten DAWN und 39 (19%) DEFUSE3 Kriterien erfüllen. 7% beschrieben beide Kriterien. 156 Patienten (75%), die den Kriterien nicht entsprachen, bilden die Gruppe NDND, wobei 129 ohne Perfusionsbildgebung behandelt wurden. Die Baselinecharakteristik war ausgeglichen. Gruppe DD/NDND: mRS 90 d im Median: 4(3-6) vs. 4(2-6). Tod: 14(26,9%) vs. 51 (32,7%). Infarktkern (129 nicht verfügbar in NDND): 26,7 ml vs. 56,4 ml. ASPECTS: 8 vs. 7. TICI 2b/3: 44 (84,6%) vs. 125(80,1%), sICH in 24h Follow-Up: 6(11,5%) vs. 30(19,2%).

Schlußfolgerungen Die engen Einschlusskriterien von DAWN/DEFUSE würden bei ihrer leitlinienadäquaten Anwendung 75 % der Patienten von einer Therapie mit vergleichbarem Outcome ausschließen. Insgesamt ist das klinische Outcome nach 3 Monaten schlecht und deutlich schlechter als unter Studienbedingungen.

Einfluss der Thrombusoberfläche auf die erfolgreiche Revaskularisation nach dem ersten Manöver in der endovaskulären Schlaganfallbehandlung mittels direkter Thrombusaspiration und Stent Retriever

Autoren Kaiser D[1], Laske K[2], Haedrich K[1], Mueller A[1], Daubner D[1], Puetz V[3], Pallesen L[3], Winzer R[4], Kitzler H[1], Engellandt K[1], Krukowski P[1], Abramyuk A[5], Linn J[1], Gerber J[1]

Institute 1 Universitätsklinikum Dresden Institut und Poliklinik für Diagnostische und Interventionelle Neuroradiologie, Dresden; 2 Universitätsklinikum Dresden Klinik und Poliklinik für Neurologie, Dresden; 3 Universitätsklinikum Dresden Klinik und Poliklinik für Neurologie, Dresden; 4 Universitätsklinikum Dresden Institut und Poliklinik für Diagnostische und Interventionelle Radiologie, Dresden; 5 Universitätsklinikum Giessen Institut für Neuroradiologie, Giessen

DOI 10.1055/s-0040-1703442

Zielsetzung Die erfolgreiche Revaskularisation nach dem ersten Thrombektomiemanöver ist bei Schlaganfallpatienten mit Gefäßverschluss im vorderen Stromgebiet unabhängig von der verwendeten Technik mit einem besseren klinischen Verlauf und geringerer Mortalität assoziiert. Die Thrombusoberfläche hat möglicherweise einen Einfluss auf den Erfolg der direkten Thrombusaspiration (ADAPT) und Stent Retriever (SR) Technik. Wir untersuchen den Einfluss der Thrombusoberfläche auf die Rate der erfolgreichen Revaskularisation nach dem ersten Thrombektomiemanöver bei ADAPT und SR.

Material und Methoden Schlaganfallpatienten, die mit einem akuten M1-Verschluss der A. cerebri media im Zeitraum 01/2016–12/2018 in unserem Institut endovaskulär behandelt wurden, wurden in die Studie eingeschlossen. In der initialen digitalen Subtraktionsangiografie (DSA) wurde die Thrombusoberfläche in „glatt“ und „unregelmäßig“ kategorisiert. Die Auswertung erfolgte ohne Kenntnis der verwendeten Thrombektomietechnik, der klinischen und angiografischen Daten. Der Einfluss der Thrombusoberfläche auf die erfolgreiche Revaskularisation (mTICI 2b/3) nach dem ersten Thrombektomiemanöver wurde für die ADAPT- und SR-Behandlung analysiert.

Ergebnisse Von 215 eingeschlossenen Patienten (47,9% männlich, Alter 74 +/-11 Jahre, NIHSS bei Aufnahme 16+/-7) wurden 166 (77,2%) primär mit ADAPT und 49 (22,8%) mit SR behandelt. Nach dem ersten Manöver wurde in der ADAPT-Gruppe bei 83 (50%) und in der SR-Gruppe bei 21 (42,9%; p=0,38) Patienten mTICI 2b/3 erreicht. Bei einer glatten Thrombusoberfläche wurde nach ADAPT bei 46/66 (69,7%) und nach SR bei 7/21 (33,3%; p=0,003) Patienten ein mTICI 2b/3 nach der ersten Passage erreicht. ADAPT und SR führte bei unregelmäßiger Thrombusoberfläche primär bei 37/100 (37%) respektive 14/28 (50%; p=0,214) der Patienten zu mTICI 2b/3.

Schlußfolgerungen Beim Nachweis einer glatten Thrombusoberfläche in der DSA könnte die direkte Thrombusaspiration zu einer höheren Rate erfolgreicher Revaskularisation nach dem ersten Thrombektomiemanöver führen.

Fully automated longitudinal segmentation of new or enlarging Multiple Scleroses (MS) lesions using 3D convolution neural networks

Autoren Krüger J[1], Opfer R[2], Gessert N[3], Ostwaldt A[2], Walker-Egger C[4], Manogaran P[5], Schlaefer A[3], Schippling S[5]

Institute 1 jung diagnostics GmbH Research, Hamburg; 2 jung diagnostics GmbH Hamburg; 3 Institute of Medical Technology, Hamburg University of Technology Hamburg; 4 Neuroimmunology and Multiple Sclerosis Research, University Hospital Zurich and University of Zurich Department of Neurology, Zurich; 5 Neuroimmunology and Multiple Sclerosis Research, University Hospital Zurich and University of Zurich Zurich

DOI 10.1055/s-0040-1703443

Zielsetzung The quantification of new and enlarging Multiple Scleroses (MS) lesions from follow-up MRI scans is an important surrogate of clinical disease activity. Manual assessment is time consuming, inter-rater (IR) variability is high, and only few fully automated methods are available so far.

Material und Methoden A 3D convolution neural network (CNN) with encoder-decoder (U-Net-like) architecture was employed. Input data consisted of two fluid attenuated inversion recovery (FLAIR) images (baseline (BL) and follow-up (FU)). Each image was entered into the encoder independently and the feature maps were concatenated and fed into the decoder. The output was a 3D mask indicating new (in FU) or enlarged (compared to BL) lesions. The encoder was pre-trained on cross-sectional MS patient data using 1,809 2D and 3D FLAIR images acquired on 156 different scanners. MRI data originated from clinical routine and was sent to jung diagnostics GmbH for image analysis. For the evaluation and the training of the decoder (with leave-9-out cross validation of 10 nets), 89 RRMS patient's data was acquired at the University Hospital of Zurich. For each patient a BL and FU 3D FLAIR image (3T Philips Ingenia) were used (mean follow-up 2.2 years). New or enlarging lesions were annotated on the FU scans by two raters.

Ergebnisse Rater 1 and 2 identified on average 1.1 new or enlarging lesions (interquartile range (IQR) [0.0,1.0]). For evaluation, mean and IQR of lesion-wise sensitivity (SEN) and false positive count (FP) were determined. We obtained the following results between raters (IR) and between raters and CNN (R-CNN): IR: SEN: 0.60 [0 1] FP: 0.753 [0 1]; R-CNN: SEN: 0.58 [0.33 1] FP: 0.625 [0 1].

Schlußfolgerungen The low inter-rater performance signifies the complexity and uncertainty of identifying new and enlarging lesions. An automated CNN-based approach can quickly (<1 min) provide an independent and deterministic assessment of lesions from BL and FU scans to support diagnosis and potentially mitigate inter-rater variability.

Strukturelle und mikrostrukturelle MRT Bildgebung für die Differenzierung zwischen spinalem Ependymom und Astrozytom: Eine retrospektive Studie

Autoren Mettri D[1], MALLOUHI A[2], BARTSCH S[3], WIDHALM G[3], KIESEL B[3], PRAYER D[3]

Institute 1 Medizinische Universität Wien Wien; 2 Medizinische Universität Wien RADIOLOGIE UND NUKLEARMEDIZIN, Wien; 3 Medizinische Universität Wien RADIOLOGIE UND NUKLEARMEDIZIN, WIEN

DOI 10.1055/s-0040-1703444

Zielsetzung Das Ziel der Studie ist herauszufinden, ob es möglich ist mithilfe von nicht-invasiver Diffusions-Tensor-Bildgebung (DTI) zwischen einem spinalen Ependymom und Astrozytom zu unterscheiden. Dies würde eine chirurgische Exzision für eine histologische Diagnose, aktueller Goldstandard, obsolet machen.

Material und Methoden 14 Patienten mit spinalem Ependymom und 12 Patienten mit Astrozytom, die ein DTI vor der chirurgischen Exzision und Biopsie erhalten hatten, wurden in diese retrospektive Studie inkludiert. DTI Skalare

(ADC, AD, RD, RA, FA, EADC) wurden mittels "regions of interest" (ROIs), die im Tumor, um den Tumor, sowie im gesunden Rückenmark platziert wurden, erhoben. Die Signifikanz der Unterschiede zwischen beiden Tumoren wurde analysiert. Zur Bestimmung von Schwellenwerten mit bester Sensitivität und Spezifität für die Vorhersage beider Läsionen, wurde eine "receiver operating characteristic" (ROC)-Analyse durchgeführt.

Ergebnisse Ein signifikanter Unterschied zwischen Ependymom und peritumoralem Gewebe in ADC, AD und EADC, sowie zwischen Astrozytom und peritumoralem Gewebe in ADC, AD, RD, RA und FA konnte festgestellt werden. Beide Tumore unterscheiden sich signifikant voneinander in allen sechs DTI Skalare ($p < 0,05$). ROC-Analyse offenbarte, dass ADC, AD und RD die besten Parameter mit höchster Sensitivität und Spezifität sind, um die Läsionen zu differenzieren (Schwellenwerte: 1,2950, Sensitivität: 92,9%, Spezifität: 91,7% (ADC); 1,7200, Sensitivität: 85,7%, Spezifität (AD); 100%; 1,0300, Sensitivität: 92,9%, Spezifität: 91,7% (RD)). Mittels linearer Regressionsanalyse gezeigt werden, dass ADC der präziseste DTI Skalar ist, um ein spinales Ependymom und Astrozytom vorherzusagen.

Schlußfolgerungen Mit dieser Studie konnte gezeigt werden, dass es möglich ist mittels ADC, AD und RD zwischen einem spinalen Ependymom und Astrozytom zu unterscheiden. Der präziseste Skalar für deren Unterscheidung ist ADC. Dieses Ergebnis kann eine chirurgische Exzision für eine histologische Diagnose in Zukunft obsolet machen.

Cerebraler Energie- und Membranmetabolismus bei Patienten mit Glioblastoma multiforme

Autoren Rietzler A[1], Steiger R[1], Walchhofer L[2], Rehwald R[3], Glodny B[2], Kerschbaumer J[4], Freyschlag C[4], Stockhammer G[5], Gizewski E[1], Grams A[1]
Institute 1 Universitätsklinik für Neuroradiologie Innsbruck; 2 Universitätsklinik für Radiologie Innsbruck; 3 University of Cambridge Department of Radiology, Innsbruck; 4 Universitätsklinik für Neurochirurgie Innsbruck; 5 Universitätsklinik für Neurologie Innsbruck
DOI 10.1055/s-0040-1703445

Zielsetzung Das Glioblastoma multiforme (GBM) weist ein infiltratives Wachstum auf und kann Hirngewebe betreffen, das in konventionellen MRT Sequenzen unauffällig erscheint. Untersuchungen weisen darauf hin, dass diese infiltrierten Areale Veränderungen beispielsweise in diffusionsgewichteten Sequenzen aufweisen. Die Phosphormagnetresonanzspektroskopie (31P-MRS) ermöglicht verschiedene Energie- und Membranmetabolite, wie Adenosintriphosphat (ATP), Phosphokreatin (PCr), anorganisches Phosphat (Pi) sowie Phosphomonoester (PME) und Phosphodiester (PDE) nachzuweisen. Ziel war es die Heterogenität und Verteilung dieser 31P MRS Metabolite in Gehirnen von Patienten mit GBM in vom sichtbaren Tumor und unterschiedlich weit entfernten Hirnregionen zu untersuchen.

Material und Methoden Es wurden 32 Patienten mit neu diagnostizierten GBM eingeschlossen. Die Chemical Shift 31P-MRS wurde mit einem 3T-System und einer Double-Tuned-Headcoil mit einer Voxelgröße von 15 x 15 x 25 mm durchgeführt und eine Voxelanalyse mit der Software JMRUI 5.0 umgesetzt. Folgende Metaboliten-Ratios wurden kalkuliert: Pi/ATP, PCr/ATP, PCr/Pi und PME/PDE, jeweils im kontrastmittelaufnehmendem Tumor, dem T2-hyperintensen Areal, dem dazu benachbarten „normal" erscheinenden Areal und dem distant ipsi- bzw. kontralateralen Gehirn. Zusätzlich wurden die Verhältnisse mit dem mittleren Apparent Diffusion Coefficient (ADC) korreliert.

Ergebnisse Die PCr/ATP-Ratio war im Vergleich in der T2-hyperintensen Region am höchsten. In Relation zu den übrigen Arealen war die PCr/Pi-Ratio im kontrastmittelanreichernden Tumor am kleinsten, während dort der PME/PDE Quotient am höchsten war. Signifikante negative Korrelationen wurde zwischen den ADC Werten und dem Verhältnis PCr/ATP sowie PME/PDE im kontrastmittelanreichernden Tumor gefunden.

Schlußfolgerungen Die Ergebnisse geben Hinweise darauf, dass Veränderungen im Energie- und Membranmetabolismus über die Grenzen des sichtbaren Tumors hinaus existieren und es Zusammenhänge zwischen Energiestatus, Membranumsatz und Zellularität gibt.

Onkologische Bildgebung/Onkologie

Fernmetastasen bei Patienten mit intrahepatischem Cholangiokarzinom: Wie wichtig ist die Lokalisation?

Autoren Hahn F[1], Müller L[1], Mähringer-Kunz A[1], Tanyildizi Y[2], Pinto dos Santos D[3], Düber C[1], Galle P[4], Weinmann A[4], Kloeckner R[1]
Institute 1 Universitätsmedizin der Johannes Gutenberg Universität Mainz Klinik und Poliklinik für diagnostische und interventionelle Radiologie, Mainz; 2 Universitätsmedizin der Johannes Gutenberg Universität Mainz Neuroradiologie, Mainz; 3 Universitätsklinik Köln Radiologie, Köln; 4 Universitätsmedizin der Johannes Gutenberg Universität Mainz I. Medizinische Klinik und Poliklinik, Mainz
DOI 10.1055/s-0040-1703446

Zielsetzung Das intrahepatische Cholangiokarzinom (ICC) ist ein aggressiver Tumor und Fernmetastasen häufig. Studien zum Verteilungsmuster und der klinischen Relevanz von Fernmetastasen sind jedoch selten. Ziel dieser Studie war, das Auftreten, die Lokalisation und den prognostischen Einfluss von Fernmetastasen auf das Gesamtüberleben (OS) zu analysieren.

Material und Methoden Zwischen 1997 und 2018 wurden 417 Patienten mit ICC an unserem universitären Leberzentrum behandelt, von denen 370 Patienten eingeschlossen werden konnten. Fernmetastasen und intrahepatische Tumorlast wurden retrospektiv unter Verwendung aller verfügbaren Verlaufsberichte und Bildgebungen mittels Volumetrie evaluiert. Die Auswirkungen von Fernmetastasen auf das OS wurden mittels Log-Rank-Test und multivariaten Cox-Regressionen untersucht.

Ergebnisse Von den 370 Patienten zeigten 186 Patienten Fernmetastasen, entweder zur Erstdiagnose (n=59) oder im Verlauf der Erkrankung (n=127). Die häufigsten Metastasenlokalisationen waren Lunge (n=105), Peritoneum (n=81) und Knochen (n=50). Nach dem Auftreten von Lungenmetastasen betrug das residuelle mediane OS 5,3 Monate, nach Peritonealmetastasen 4,5 Monate und nach Knochenmetastasen 4,4 Monate (p=0,17). Wurden die Patienten jedoch zum Zeitpunkt des Auftretens von Fernmetastasen nach intrahepatischer Tumorlast stratifiziert, so betrug das residuelle mediane OS 6,5 Monate, 4,9 Monate und 1,2 Monate bei einer intrahepatischen Tumorlast von <25%, 25-50% und >50% (p<0,001). In der multivariaten Cox-Regression waren intrahepatische Tumorlast, Leberfunktion und anschließende Therapien signifikante Prädiktoren für das Überleben.

Schlußfolgerungen Während des Krankheitsverlaufs entwickelte jeder zweite Patient extrahepatische Metastasen, es ergab sich jedoch kein signifikanter Überlebensunterschied zwischen den Metastasenlokalisationen. Das Überleben wurde jedoch stark von der intrahepatischen Tumorlast beeinflusst und somit eine hepatische Tumorkontrolle auch bei Vorhandensein von Fernmetastasen in Betracht gezogen werden.

Überlebensvorhersage für Patienten mit nicht-resezierbarem intrahepatischen Cholangiokarzinom unter Chemotherapie: Vergleich von Tumormarkern und Bildgebung

Autoren Hahn F[1], Müller L[1], Jungmann F[1], Mähringer-Kunz A[1], Tanyildizi Y[2], Galle P[3], Weinmann A[3], Kloeckner R[1]
Institute 1 Universitätsmedizin der Johannes Gutenberg Universität Mainz Klinik und Poliklinik für diagnostische und interventionelle Radiologie, Mainz; 2 Universitätsmedizin der Johannes Gutenberg Universität Mainz Neuroradiologie, Mainz; 3 Universitätsmedizin der Johannes Gutenberg Universität Mainz I. Medizinische Klinik und Poliklinik, Mainz
DOI 10.1055/s-0040-1703447

Zielsetzung CA 19-9 wurde als Hauptserummarker für Patienten mit intrahepatischem Cholangiokarzinom (ICC) etabliert. Ziel dieser Studie war es, den prognostischen Wert von CA 19-9 Veränderungen im Vergleich zur bildgebenden Tumorresponse hinsichtlich Gesamtüberleben (OS) bei Patienten mit ICC unter Chemotherapie zu vergleichen.

Material und Methoden Zwischen 2003 und 2018 erhielten 151 Patienten mit histopathologisch bestätigtem ICC eine Chemotherapie an unserem Leberzentrum bei nicht-resezierbarem ICC oder ICC-Rezidiv, von denen 121 Patienten in diese Studie eingeschlossen werden konnten. CA 19-9 Serumspiegel und bildgebende Tumorresponse nach RECIST 1.1 unter der Chemotherapie wurden retrospektiv ausgewertet.

Ergebnisse Baseline CA 19-9 Serumwerte über dem zuvor veröffentlichten Grenzwert von 37 U/ml waren mit einem schlechten Überleben verbunden (Median OS 8,7 vs. 12,4 Monate, p=0,003). Nach Beginn der Chemotherapie führte ein CA 19-9 Anstieg um mehr als 40 U/ml zu einem signifikant beeinträchtigten Restüberleben (Median OS 5.0 vs. 12.1 Monate, p=0.001). Allerdings erwies sich ein initialer Tumorprogress unter Erstlinientherapie als stärkste Risikofaktor für ein schlechtes Ergebnis (Median OS 4,6 vs. 15,5 Monate, p<0,001). Darüberhinaus ergab eine ROC-Analyse einen positiven Vorhersagewert für einen Tumorprogress von 76% bei einem CA 19-9 Anstieg um mehr als 55 U/ml, während ein Rückgang von CA 19-9 um mehr als 2 U/ml einen negativen Vorhersagewert für einen Tumorprogress von 91% ergab.

Schlußfolgerungen Während erhöhte CA 19-9 Ausgangwerte eine signifikante prädiktive Fähigkeit hinsichtlich OS zeigten, war ein Anstieg des CA 19-9 Serumspiegels unter Erstlinientherapie ein noch besserer Indikator für einen ungünstigen Verlauf. Jedoch erwies sich ein bildgebender Tumorprogress als stärkster Prädikator für ein schlechtes Restüberleben, somit sollte die Bildgebung die wichtigste Säule der Nachsorge bleiben.

Radiomics-Modell auf der Basis von nativen CTs zur Bestrahlungsplanung zeigt keinen zusätzlichen Nutzen für die Vorhersage von Therapieansprechen bei lokal fortgeschrittenem Rektumkarzinom

Autoren Hamerla G[1], Meyer H[2], Hambsch P[3], Wolf U[3], Kuhnt T[3], Hoffmann K[1], Surov A[4]

Institute 1 Universitätsklinikum Leipzig Neuroradiologie, Leipzig; 2 Universitätsklinikum Leipzig Diagnostische und Interventionelle Radiologie , Leipzig; 3 Universitätsklinikum Leipzig Klinik und Poliklinik für Strahlentherapie, Leipzig; 4 Universitätsklinikum Ulm Diagnostische und Interventionelle Radiologie, Ulm

DOI 10.1055/s-0040-1703448

Zielsetzung Nach neoadjuvanter Radiochemotherapie zeigen etwa 15% der Patienten in der histopathologischen Untersuchung nach totaler mesorektaler Exzision ein vollständiges Therapieansprechen (pathological complete response, pCR). Es gibt aktuell keinen validen Biomarker, der vollständiges Therapieansprechen nicht invasiv feststellen kann. 2018 zeigte eine Studie, dass ein Radiomics-Modell auf der Basis von nativen Planungs-CTs für die Strahlentherapie das Therapieansprechen mit einer Genauigkeit (accuracy) von 80 % vorhersagen kann. In der vorliegenden Studie sollen diese Ergebnisse an einer unabhängigen Stichprobe überprüft werden.

Material und Methoden 169 Patienten wurden eingeschlossen, die eine neoadjuvante Radiochemotherapie erhalten haben bei lokal fortgeschrittenem Rektumkarzinom. Das Tumorvolumen wurde manuell auf dem Bestrahlungsplanungs-CT segmentiert und Radiomics-Features extrahiert. Ein Random Forest (RF) Classifier wurde mit den aus rekursiver Feature-Eliminierung (RFE) selektierten Features mehrfach trainiert und an einem jeweils separaten Anteil der Fälle evaluiert (Cross Validation).

Ergebnisse Das Modell erreichte eine Genauigkeit (accuracy) von 87 %. Eine Korrektur für die Ungleichverteilung der Gruppen (pCR : non-pCR = 13% : 87%) ergab eine korrigiere Genauigkeit (balanced accuracy) von 50% und einen Matthew's Correlation Coefficient (MCC) von 0.0. Zum Vergleich wurde das Modell an einem Zufallsdatensatz trainiert mit dem gleichen Ergebnis.

Schlußfolgerungen Die vorliegenden Daten zeigen keinen Nutzen des Radiomics-Modells auf Basis von Bestrahlungsplanungs-CTs für die Vorhersage von vollständigem Ansprechen auf neoadjuvante Radiochemotherapie bei lokal fortgeschrittenem Rektumkarzinom. Die hohe Genauigkeit ist wahrscheinlich ein Produkt der ungleichen Gruppenverteilung. Die Auswertung des Trainingsprozesses zeigt, dass das Modell wahrscheinlich nicht von einer größeren Stichprobe profitiert.

Strahlenschutz

3D-Kegelstrahl-CT des Handgelenks: Bewertung von Bildqualität und Strahlendosis eines multifunktionalen Röntgensystems

Autoren Grunz J[1], Kunz A[1], Schmitt R[1], Gietzen C[1], Weng A[1], Veyhl-Wichmann M[2], Ergün S[2], Bley T[1], Gassenmaier T[1]

Institute 1 Universitätsklinikum Würzburg Institut für Diagnostische und Interventionelle Radiologie, Würzburg; 2 Julius-Maximilians-Universität Würzburg Institut für Anatomie und Zellbiologie, Würzburg

DOI 10.1055/s-0040-1703449

Zielsetzung Beurteilung von Bildqualität und Strahlendosis eines Mehrzweck-Röntgensystems mit Cone-Beam-CT-Funktion (Kegelstrahl-CT; CBCT) für die 3D-Darstellung von Handgelenken.

Material und Methoden Sechzehn Körperspender-Handgelenke wurden mit einem Niedrigdosis- (RLD) und Standarddosisprotokoll (RFD) unter Verwendung des CBCT-Scan-Modus untersucht. Zum Vergleich dienten Multidetektor-CT-Studien mit einem klinischen Scan-Protokoll (MDCT). Drei Radiologen bewerteten Gesamtbildqualität, Bildrauschen sowie Artefakte in Knochen und Weichgewebe auf fünfstufigen Likert-Skalen (1 = schlechte Bildqualität, viel Rauschen oder Artefakte; 5 = ausgezeichnete Bildqualität, wenig Rauschen oder Artefakte). Für die Strahlendosisanalyse wurden Volumen-CT-Dosisindizes (CTDIvol) verglichen.

Ergebnisse Die Observer befanden alle 48 Handgelenksscans als geeignet für die klinische Verwendung. Die Gesamtbildqualität der meisten Studien war bei MDCT- (Observer 1/2/3; 100/100/87,5%), RFD- (100/100/93,7%) und RLD-Scans (100/93,7/87,5%) sehr gut oder ausgezeichnet. Ein Observer bewertete die Bildqualität von RFD und RLD besser als von MDCT (p≤0.050), während die anderen beiden keinen signifikanten Unterschied feststellten. Ebenfalls bestand kein Unterschied zwischen der Bildqualität beider CBCT-Protokolle. RFD- (p≤0.020) und RLD-Studien (p≤0.001) zeigten mehr Weichteilrauschen als MDCT-Scans. Ebenso beinhalteten RFD (p≤0.030) und RLD (p≤0.001) mehr Weichteilartefakte. Im Knochen beobachtete ein Observer für RLD mehr Rauschen (p≤0.001) und Artefakte (p≤0.020) als für MDCT, während kein Unterschied zwischen RFD und MDCT bestand. CTDIvol war bei RFD-Scans etwa dreimal niedriger (5,2±0,6 mGy; p≤0,001) und bei RLD-Untersuchungen (1,8 ±0,2 mGy; p≤0,001) mehr als siebenmal niedriger als bei klinischen MDCT-Scans ohne Dosis-Modulation (15,0±0,0 mGy).

Schlußfolgerungen Mit dem getesteten CBCT-Modus sind 3D-Aufnahmen des Handgelenks im Vergleich zur herkömmlichen MDCT bei gleichbleibender Bildqualität und mit signifikant weniger Dosis möglich.

Dosisersparnis im konventionellem Röntgen - Ein Vergleich von Speicherfolie und Detektor in der Praxis

Autoren Sänger P[1], Lappe C[1], Bretschneider S[2], Lütgens M[1], Weber M[2]

Institute 1 Universitätsmedizin Rostock - Institut für Diagnostische und Interventionelle Radiologie, Kinder- und Neuroradiologie Medizinphysik und Methoden, Rostock; 2 Universitätsmedizin Rostock - Institut für Diagnostische und Interventionelle Radiologie, Kinder- und Neuroradiologie Rostock

DOI 10.1055/s-0040-1703450

Zielsetzung Der rasante technische Fortschritt spiegelt sich auch in der Radiologie und deren Digitalisierung über alle Teilaspekte. So hat das konventionelle Röntgen in nur wenigen Jahren den Übergang vom klassischen Röntgenfilm über die Speicherfolie zu den digitalen Detektoren vollzogen. Schon allein diese Entwicklung in der Bildempfängerebene führte zu einem erheblich reduzierten Dosisbedarf.

Material und Methoden 2017 wurden im Institut für Diagnostische und Interventionelle Radiologie, Kinder- und Neuroradiologie der Universitätsmedizin Rostock die letzten Speicherfoliensysteme (AGFA CR MD 4.0) durch digitale Detektoren (Fuji FDR D-EVO II) an bestehenden Aufnahmeplätzen abgelöst. Sowohl Speicherfolien als auch Detektoren sind Bildempfängersysteme, die digitale Bilder liefern und sich durch einen besonders breiten Dynamikbereich auszeichnen. Zusätzlich haben die eingesetzten Detektoren mit indirekter Konversion eine sehr hohe Quanteneffizienz (DQE) von ≈60-70% gegenüber den vorher eingesetzten Speicherfolien (≈20-35%). Um Dosiswerte vergleichen zu können, wurde auf Stichproben jeweils vor (2013-2014) und nach (2017-2019) der Umrüstung zurückgegriffen und über diese gemittelt. Dabei wurde besonderer Fokus auf den Röntgenarbeitsplatz in der Kinderradiologie gesetzt.

Ergebnisse Werte in $\mu Gy^{*}m^{2}$: Thorax (Erwachsene): 24,45 (2013-2014); 5,13 (2018-2019); Ersparnis:79% Thorax (Kind 3 Jahre): 2,76(2013-2014); 0,48 (2018-2019); Ersparnis: 83% Hand (Kind 13 Jahre): 0,46(2013-2014); 0,34 (2018-2019); Ersparnis: 25% Ellenbogen (Kind 10-13 Jahre): 1,81(2013-2014); 0,48 (2018-2019); Ersparnis: 73%; 1,95(2013-2014); 0,43 (2018-2019); Ersparnis: 78% Abdomen (Kind 0-3 Jahre): 4,20(2013-2014); 0,57 (2018-2019); Ersparnis: 86%

Schlußfolgerungen Die physikalischen Voraussetzungen digitaler Detektoren führen in der Praxis zu einer Verringerung der Exposition um mindestens 25% (Durchschnitt: 70%). Gerade in Hinblick auf Kinder und §8 StrSchG (Pflicht zur Dosisreduzierung) ist eine moderne Ausstattung in der Radiologie zu fordern.

Thoraxradiologie

Zeitliche Distribution und Outcome von Computertomografien in der Diagnostik von Lungenarterienembolien in den Jahren 2013 und 2018

Autoren Köhler D[1], Bouché C[2], Adam G[3], Yamamura J[4]
Institute 1 Universitätsklinikum Hamburg-Eppendorf Klinik und Poliklinik für Diagnostische und Interventionelle Radiologie und Nuklearmedizin, Hamburg; 2 Universitätsklinikum Hamburg-Eppendorf Klinik und Poliklinik für Diagnostische und Interventionelle Radiologie und Nuklearmedizin, Hamburg; 3 Universitätsklinikum Hamburg-Eppendorf Klinik und Poliklinik für Diagnostische und Interventionelle Radiologie und Nuklearmedizin, Hamburg; 4 Universitätsklinikum Hamburg-Eppendorf Klinik und Poliklinik für Diagnostische und Interventionelle Radiologie und Nuklearmedizin, Hamburg
DOI 10.1055/s-0040-1703451

Zielsetzung Lungenarterienembolien (LAE) stellen eine bedeutsame und häufige Differentialdiagnose in der Notfallmedizin dar. Es war das Ziel unserer Studie ihre tageszeitliche bis jährliche Distribution in Korrelation mit dem Outcome zu analysieren.

Material und Methoden Auf Basis der digitalen Patientenakte und des RIS/PACS eines Maximalversorgers erfassten wir die zeitlichen Eckpunkte vom Erheben der Verdachtsdiagnose einer LAE bis zur Befundung der Computertomografie (CT) in den Jahren 2013 und 2018. Die Ergebnisse wurden in Form von Zeitreihenanalysen ausgewertet und dem Outcome der Untersuchungen gegenübergestellt.

Ergebnisse Zwischen 2013 und 2018 kam es zu einer signifikanten Zunahme der mittels CT abgeklärten Verdachtsdiagnosen einer LAE um 64% von 729 auf 1198 LAE-CT. Es war insbesondere ein Anstieg der Untersuchungen i.R. der Notfallversorgung durch die zentrale Notaufnahme (ZNA) festzustellen (2013: 280 LAE-CT; 2018: 515 LAE-CT; Zuwachs 84%). Bei einem absoluten Zuwachs der diagnostizierten LAE von 148 auf 200 (35%) zeigte sich ein Rückgang der relativen Detektionsrate von 20% auf 17%. In der Zeitreihenanalyse konnten 2013 ausgeprägte Zeichen einer Saisonalität erkannt werden, die 2018 deutlich geringer abgrenzbar waren. Im wöchentlichen Verlauf stellten wir eine signifikante Abnahme der LAE-CT an Wochenenden gegenüber Wochentagen (43% 2013; 41% 2018) bei gleichzeitigem Anstieg der Detektionsraten fest (7% 2013; 4% 2018). Die tageszeitliche Distribution von LAE-CT zeigte eine starke Abhängigkeit von der anfordernden Organisationseinheit (Station vs. ZNA). Die Zeitdifferenz zwischen Erstkontakt in der ZNA und Anforderung einer LAE-CT war signifikant kürzer bei Untersuchungen mit einem positiven Ergebnis gegenüber einem negativen Outcome (Median LAE positiv 1h39m, LAE negativ 2h18m; $p<0,05$).

Schlußfolgerungen Unsere Daten zeigen zeitliche Verteilungsmuster von LAE-CT und LAE, die durch die Pathophysiologie der Erkrankung nur partiell herzuleiten sind. Wir streben daher eine Analyse weiterer Einflussgrößen an.

Eignet sich die statistische modellbasierte iterative Rekonstruktion mit low-dose Protokollen der Computertomografie für Lungenkrebs-Screening? Erste Ergebnisse einer Phantomstudie.

Autoren König B[1], Kühl H[2], Guberina N[3], Zylka W[4]
Institute 1 Universität Duisburg-Essen und Westfälische Hochschule Gelsenkirchen Medizinische Fakultät, Fachbereich für angewandte Naturwissenschaften und Elektrotechnik, Haltern am See; 2 St. Bernhard-Hospital Kamp-Lintfort GmbH, Universität Duisburg-Essen Klinik für Radiologie, Medizinische Fakultät, Kamp-Lintfort, Essen; 3 Universitätsklinikum Essen Klinik und Poliklinik für Strahlentherapie, Essen; 4 Westfälische Hochschule Gelsenkirchen Fachbereich für angewandte Naturwissenschaften und Elektrotechnik, Gelsenkirchen
DOI 10.1055/s-0040-1703452

Zielsetzung Die Phantomstudie untersucht die Eignung der modellbasierten iterativen Rekonstruktion (IR) für das Lungenkrebs-Screening mit low-dose (LD) und ultra-low-dose (ULD) Computertomografie (CT) im Vergleich zur gefilterten Rückprojektion (FBP).

Material und Methoden Artifizielle Lungenrundherde (Durchmesser 8/10/12mm, -690/-50/100HU), wurden im LUNGMAN Phantom platziert. Ein zweiter Versuch verwendete Herde mit Spiculae (16/20/24mm, identische HU-Werte). Beide Setups wurden im dual-energy CT mit Standard-Hochkontrast- (SHC), LD- und ULD- Protokollen untersucht. Rekonstruiert wurde mit ADMIRE-Algorithmus der IR-Stärke S1, S3, S5 sowie FBP und zwei Kernel (BL57/BR32). Volumen-CTDI und DLP wurden registriert, die effektive Dosis (ED) berechnet. Vier Radiologen mit unterschiedlicher Erfahrung beurteilten die subjektive Bildqualität mit einer 6-Punkt-Likert-Skala. Im SHC wurden HU-Profile der Kugeln (12mm) mit FBP und S1-S5 (BL57) untersucht und Mittelwert, Streuung sowie Full width at half maximum (FWHM) berechnet.

Ergebnisse Die ED wird mit IR gegenüber dem diagnostischen CT-Thorax-Referenzwert des BfS um 69,5/73,1/86,7% (SHC/LD/ULD) reduziert ($p<0,00001$). BL57 zeigt subjektiv eine bessere Bildqualität. Jüngere Radiologen bewerten IR und FBP nahezu gleich und "exzellent". Die HU-Profile zeigen am Kugelrand Strahlaufhärtungen. Gemessen als FWHM weicht der Kugeldurchmesser max. um 1,5/0,8/1,1mm (100/-50/-690HU) vom Fertigungsmaß (12+/-0,1mm) ab. Die intranodale HU-Streuung ist am größten für FBP und nimmt mit IR Stärke ab. Die HU-Mittelwerte variieren nicht signifikant.

Schlußfolgerungen Initiale Ergebnisse zeigen, dass die modellbasierte IR eine zuverlässige Erkennung von Lungenherden bei reduzierter Dosis für SHC, LD und ULD ermöglicht. Die subjektive Bildqualität korreliert mit der Erfahrung/Bildgewohnheiten der Radiologen. IR reduziert die HU-Streuung innerhalb der Herdprofile und erlaubt präzise HU-Messungen in Rundherden. Die heterogene Umgebung und Strahlaufhärtung beeinflussen FWHM als Maß für Kugeldurchmesser.

Prävalenz interstitieller Lungenparenchymveränderungen als Zufallsbefund in der Abdomen-Computertomografie

Autoren Talakic E[1], Tornyos A[1], Mandl J[1], Kaufmann-Bühler A[2], Schöllnast H[1], Flick H[3]

Institute 1 Universitätsklinik für Radiologie Klinische Abteilung für Allgemeine Radiologische Diagnostik, Graz; 2 Universitätsklinik für Radiologie Klinische Abteilung für Allgemeine Radiologische Diagnostik, Graz; 3 Universitätsklinik für Innere Medizin Klinische Abteilung für Pulmologie, Graz

DOI 10.1055/s-0040-1703453

Zielsetzung Bestimmung der Prävalenz interstitieller Lungenparenchymveränderungen als Zufallsbefund in der Abdomen-Computertomografie

Material und Methoden Diese Studie wurde von der Ethikkommission genehmigt und die Einwilligung für diese retrospektive Analyse wurde aufgehoben. 968 CT-Untersuchungen des Abdomens, die 2018 während der routinemäßigen Patientenversorgung durchgeführt wurden, wurden auf Hinweise für interstitielle Lungenparenchymveränderungen untersucht.

Ergebnisse 968 Patienten wurden eingeschlossen, 439 Frauen (45,4%) und 529 Männer (54,6%). Das mittlere Alter ± SD betrug 58,5 ± 18,2 Jahre (Altersbereich16 - 99 Jahre). Von der Gesamtkohorte wiesen 4,9% (47/968) Milchglas-Verdichtungen auf, 4,6% (45/968) wiesen ein retikuläres Muster auf, 0,4% (4/968) wiesen honeycombing auf, 4,8% (46/968) hatten Traktionsbronchiektasien, 5,3% (51/968) hatten architektonische Distorsionen, 2,1% (20/968) hatten zystische Veränderungen, 2,7% (26/968) hatten noduläre Verdichtungen, 11,1% (107/968) hatten Konsolidierungen, 10,4% (101/968)) hatten eine Bronchialwandverdickung und 0,9% (9/968) zeigten eine Mosaikperfusion.

Schlußfolgerungen In der Abdomen-Computertomograpahie wurden interstitielle Lungenerkrankungen als Zufallsbefund in 10% gefunden, davon wurde ein honeycombing als Hinweis auf ein UIP-Muster in 1,4% der Fälle detektiert.

MTRA

4D-Fluss MR-Bildgebung: Technische Herausforderungen und klinischer Nutzen

Autoren Jux B[1], Langguth P[2], Graessner J[3], Jansen O[2], Both M[2], Salehi Ravesh M[2]

Institute 1 Universitätsklinikum Schleswig-Holstein Klinik für Radiologie und Neuroradiologie, Altenholz; 2 Universitätsklinikum Schleswig-Holstein, Campus Kiel Klinik für Radiologie und Neuroradiologie, Kiel; 3 Siemens Healthcare GmbH Hamburg

DOI 10.1055/s-0040-1703454

Zielsetzung Die Phasenbilder einer MRT-Aufnahme enthalten wichtige Informationen über die Bewegung in einem Bildpixel. Die zeitaufgelöste drei-direktionale Bewegungskodierung (4D)-Fluss MRT ist eine kontrastmittelfreie Methode zur Darstellung und Analyse der Hämodynamik verschiedener Gefäße, insbesondere in den verschiedenen Abschnitten der Brust- und Bauchartarien. Das Ziel dieser Arbeit ist die technischen Herausforderungen und klinischen Nutzen dieses Verfahrens zu erläutern.

Material und Methoden Zwischen Juli 2018 und November 2019 wurde bei über 50 Patienten an thorako-abdominellen Gefäßen eine 4D-Fluss-Untersuchung an einem 1,5 Tesla MRT-System durchgeführt. Diese MRT-Daten wurden mittels zweier verschiedener Softwareprogramme ausgewertet.

Ergebnisse Die Datenaufnahme bei einer solchen 4D-Fluss MRT-Untersuchung muss EKG- und atem-getriggert durchgeführt werden, um den Einfluss der Gefäßpulsation und der Zwerchfellbewegung auf die Bildqualität zu vermeiden. Eine gute EKG-Ableitung und eine automatische Erkennung der Zwerchfellbewegung sind vorausgesetzt. Die Geometrie, der Durchmesser und der zu erwartende Blutfluss in einem Körpergefäß müssen im Messprotokoll berücksichtigt werden. Ansonsten ist mit einer Beeinträchtigung der Sichtbarkeit des Bilddetails, sowie mit einer Unter-/Überschätzung der Flussparameter bei der Datenauswertung zu rechnen.

Schlußfolgerungen Die nicht-invasive 4D-Fluss MRT erlaubt eine dynamische 3D-Erfassung und Analyse der Blutströme verschiedener Körpergefäße. Diese Technik dient dem besseren Verständnis der komplexen Hämodynamik, wie z. B. bei der Berechnung der maximalen Flussgeschwindigkeiten an einer stenotischen Aortenklappe, bzw. die Bestimmung des Vorwärts- und Rückwärtsflusses bei einer Aortenklappeninsuffizienz. Die Anwendung von neuen Beschleunigungstechniken (compressed sensing) hat eine deutliche Reduktion der Messzeiten zur Folge und ermöglicht somit die Durchführung der 4D-Fluss MRT auch bei Patienten mit kardialen Arrhythmien.

Kardiale MRT-Bildgebung bei Patienten mit angeborenen Herzfehlern: Die Königsdisziplin der Cardiac Dot Engine.

Autoren Möller M[1], Voges I[2], Langguth P[3], Graessner J[4], Jansen O[3], Both M[3], Salehi Ravesh M[3]

Institute 1 UKSH Campus Kiel Klinik für Radiologie und Neuroradiologie, Kiel; 2 Universitätsklinikum Schleswig-Holstein Klinik für angeborene Herzfehler und Kinderkardiologie, Kiel; 3 Universitätsklinikum Schleswig-Holstein Klinik für Radiologie und Neuroradiologie, Kiel; 4 Siemens Healthcare GmbH Hamburg

DOI 10.1055/s-0040-1703455

Zielsetzung Die Cardiac Dot Engine Software ist bereits ein etabliertes Verfahren zur automatisierten Planung und standardisierter kardialer MR-Bildgebung bei Menschen mit normaler Herzanatomie. Das Ziel dieser Arbeit ist es, die technischen und klinischen Herausforderungen des Verfahrens, sowie Lösungsansätze für die Bildgebung bei Patienten mit angeborenen Herzfehlern zu erläutern.

Material und Methoden Seit September 2019 wurden 20 vorwiegend jüngere Patienten mit der Cardiac Dot Engine an zwei 1,5 Tesla MRT-Systemen (Magnetom Aera, Softwareversion VE11C, Siemens Healthcare GmbH, Erlangen, Deutschland) untersucht. Diese Patienten hatten unterschiedlichste Formen von angeborenen Herzfehlbildungen, hauptsächlich aber eine Fallot'sche Tetralogie, einen univentrikulären Herzfehler oder eine Aortenisthmusstenose.

Ergebnisse Die Untersuchung mit der Cardiac Dot Engine gestaltet sich bei Patienten mit angeborenen Herzfehlern aufwändiger als bei normaler Anatomie. In der von der Software automatisierten Positionierung der Lang- und Kurzachsenschnitte kann bereits die Planung an die anatomischen Besonderheiten angepasst werden. Das Vorhandensein von Fachwissen über die Art der Fehlbildungen ist hierbei wichtig, um die automatisch vorgeschlagene Planung ggf. in Bezug auf die Anatomie des Patienten zu korrigieren. Es gibt zurzeit keine automatisierte Planung für den Großteil weiterer benötigter anatomischer Ebenen, wie den rechts- und linksventrikulären Ausflusstrakt, die rechte und linke Pulmonalarterie oder den 3-Kammerblick des rechten Ventrikels. Hierfür werden bevorzugt die von der Software vordefinierten View-Bezeichnungen oder freien Ebenen genutzt, die in ihrer Anzahl wiederum begrenzt sind.

Schlußfolgerungen Cardiac Dot Engine vereinfacht und beschleunigt deutlich den Arbeitsablauf im Vergleich zur manuellen Planung angeborenen Herzfehlern. Beim Erstellen und Optimieren der speziellen Protokolle ist das anatomische Fachwissen über die zugrundeliegenden Herzfehler für RadiologieassistentInnen eine wichtige Voraussetzung.

Diagnostik und Verlaufskontrollen von Aortenaneurysmen, Endoprothesen und Endoleaks: Ein Vergleich zwischen kontrastmittelfreier radialer QISS-MRA und kontrastmittelverstärkter CTA.

Autoren Seesko H[1], Langguth P[1], Graessner J[2], Kokzoglou I[3], Edelman R[4], Jansen O[1], Both M[1], Salehi Ravesh M[1]
Institute 1 Universitätsklinikum Schleswig-Holstein, Campus Kiel Klinik für Radiologie und Neuroradiologie, Kiel; 2 Siemens Healthcare GmbH Hamburg; 3 NorthShore University Health System Department of Radiology, NorthShore University Health System, Evanston; 4 NorthShore University Health System Department of Radiology, Evanston
DOI 10.1055/s-0040-1703456

Zielsetzung Die Diagnose und Verlaufskontrolle einer erweiterten Aorta, sowie Verlaufskontrollen von aortalen Endoprothesen und derer Endoleaks werden zurzeit mit kontrastmittelverstärkten CT-/MR-Angiografien durchgeführt. Diese Verfahren sind jedoch aufgrund der Verwendung von jod- oder gadoliniumhaltigen Kontrastmitteln und durch die Anwendung ionisierender Strahlung im CT mit potentiellen Risiken für die Patienten verbunden. Das Ziel dieser Arbeit war eine EKG-getriggerte und radiale MRA-Technik (Quiescent-Interval Slice-Selective, QISS) als kontrastmittelfreie Methode im Vergleich zur bisherigen kontrastmittelverstärkten CTA für die bereits genannten Fragestellungen zu untersuchen.

Material und Methoden Im Rahmen einer klinischen Studie wurden bei 70 Patienten mit Verdacht auf ein Aortenaneurysma oder zur Verlaufskontrolle nach der Implementation einer Endoprothese eine QISS-MRA im Vergleich zur kontrastmittelverstärkten CTA an einem 1,5 Tesla MRT (Magnetom Aera, Siemens Healthcare) durchgeführt.

Ergebnisse Die radiale Auslesetechnik der QISS-MRA erlaubt eine schnelle Bildgebung sowie die Unterdrückung der Gefäßpulsation und der Atembewegung. Im Vergleich zur kontrastmittelverstärkten CTA kann QISS-MRA für die Bestimmung von Aneurysmen und deren Größen, für die Visualisierung von aortalen Endoprothesen sowie für die Lokalisierung und Klassifizierung von Endoleaks ohne Verwendung von Kontrastmitteln und schädlicher Strahlung erfolgreich eingesetzt werden. Die EKG-getriggerte Datenaufnahme setzt allerdings eine gute EKG-Ableitung voraus. Die Bildqualität kann mit Hilfe von Atemanhaltetechnik deutlich verbessert werden, welche bei Patienten mit kardialen oder pulmonalen Beeinträchtigungen nur eingeschränkt umzusetzen sind.

Schlußfolgerungen Unsere Ergebnisse zeigen, dass die QISS-MRA vielversprechende Methode für die Diagnostik und Verlaufskontrolle von Aortenaneurysmen, für die Beurteilung von endovaskulären Aortenprothesen und deren Endoleaks ist. QISS-MRA vereinfacht und beschleunigt deutlich den klinischen Arbeitsablauf.

Notfalldiagnostik/Intensivmedizin

Isolierte post-traumatische CT Diagnostik von Schädel und HWS an einem überregionalen Traumazentrum – Epidemiologie, Indikation und Häufigkeit akuter Traumafolgen

Autoren Litterst F[1], Springer FPD Dr. med. [1], Nikolaou KProf. Dr. med. [1]
Institut 1 Uniklinikum Tübingen, BG Klinik Tübingen Abteilung für Diagnostische und Interventionelle Radiologie, Tübingen
DOI 10.1055/s-0040-1703457

Zielsetzung Das Ziel dieser retrospektiven Studie war es, epidemiologische und klinische Daten zur isolierten post-traumatischen CT Untersuchung von Schädel und HWS im Rahmen der Notfallversorgung an einem überregionalen Traumazentrum zu sammeln und entsprechende Verletzungsfolgen zu quantifizieren.

Material und Methoden Es wurden alle Patienten/innen eingeschlossen, welche im Jahr 2018 eine isolierte post-traumatische CT Untersuchung von Schädel und HWS im Rahmen der Notfallversorgung erhielten (N=650). Aufgrund unvollständiger Dokumentation wurden schließlich 597 Datensätze zur Auswertung herangezogen. Neben epidemiologischen Daten wurden Angaben zu Unfallmechanismus, klinischer Untersuchung, Anamnese sowie den radiologischen Befunden erfasst.

Ergebnisse Von 597 ausgewerteten CT-Untersuchungen (m=43,4%, w=56,6%, mittleres Alter 73,6 Jahre, Spannweite 14 bis 101 Jahre) zeigten 66 (11,1%) eine akute Traumafolge. Eine frische Fraktur der HWS fand sich bei 16 (2,7%), eine frische Fraktur des Schädels bzw. des Mittelgesichts bei 34 (5,7%) und eine Hirnblutung bei 22 (3,7%) Untersuchungen. Der Unfallmechanismus war bei 82,1% der Patienten ein Sturzereignis, bei 12,6% ein Verkehrsunfall. 266 Patienten (44,6%) nahmen ein gerinnungswirksames Medikament ein, 65% der Patienten zeigten Anzeichen für eine Kopfverletzung in der klinischen Untersuchung.

Schlußfolgerungen Die Studie zeigt, dass die Prävalenz akuter Traumafolgen in der isolierten post-traumatischen CT Untersuchung von Schädel und HWS trotz des hohen Durchschnittsalters der Kohorte nicht sehr hoch ist. Aufgrund der großen Zahl an Patienten, die eine gerinnungswirksame Medikation einnahmen, verbunden mit dem hohen Durchschnittsalter, wird sich vermutlich trotzdem im Bereich der Alterstraumatologie nur bedingt eine Reduktion der Untersuchungszahlen erreichen lassen. Insbesondere bei jungen Patienten sollte jedoch die Indikation zur CT Untersuchung von Schädel und HWS sehr kritisch geprüft werden.

Poster (Fortbildung)

Bildverarbeitung/IT/Software/Gerätetechnik/Qualitätsmanagement

Eine amüsante Informationsbroschüre zur Vermeidung von Patientenverwechslungen

Autoren Nairz K[1], Prica M[2], Heverhagen J[3], Böhm I[4]
Institute 1 Inselspital Bern Universitätsinstitut für Diagnostische, Interventionelle und Pädiatrische Radiologie, Bern; 2 Inselspital Bern Bern; 3 Inselspital Bern Radiologie DIPR, Bern; 4 Inselspital Bern Radiologie DIPR, Bern
DOI 10.1055/s-0040-1703458

Kurzzusammenfassung Eine der grössten Fehlerquellen in einem Spital ist die Anonymität, die zu Patientenverwechslungen führen kann. Verwechslungen sind für Patienten mit grossen Risiken verbunden, die z.T. auch den Tatbestand einer Körperverletzung erfüllen, wie nicht-indizierte Strahlenexpositionen oder Falschbehandlungen. In weniger drastischen Fällen entstehen unnötigerweise Kosten, die vermeidbar wären, bzw. werden diagnostische Slots für nicht-diagnostisch relevante Untersuchungen angesetzt. Zur Vermeidung von Verwechslungen haben wir eine Prozessänderung durchgeführt und diese in unterhaltsamer Art und Weise in Form von Comics dargestellt. Anhand von fünf verschiedenen überspitzt bzw. pointiert dargestellten Situationen, die aber alle einen realen Hintergrund aus CIRS-Meldungen haben, sollen Radiologie-Mitarbeitende mögliche Fehlerquellen erkennen und zukünftig vermeiden

Lernziele

- Anhand von Fallbeispiele typische Fehlerquellen kennenlernen
- Fehler in der Patientenvorbereitung gezielt vermeiden
- Erzielung hoher Qualitätsstandards in der Radiologie

Muskuloskelettale Radiologie

Intraarticular nodular fasciitis of the knee with MHY9-USP6 fusion

Autoren Igrec J[1], Brcic I[2], Janisch M[3], Igrec R[4], Kashofer K[2], Fuchsjäger M[3], Liegl-Atzwanger B[2]
Institute 1 Medical University of Graz, Austria Department of Radiology, Division of General Radiological Diagnostics, Graz; 2 Diagnostik und Forschungsinstitut für Pathologie Graz; 3 MedUniGraz, LKH-Universitätsklinikum Klinische Abteilung für Allgemeine Radiologische Diagnostik, Graz; 4 Universitätsklinik für Orthopädie und Traumatologie Graz
DOI 10.1055/s-0040-1703459
Kurzzusammenfassung Nodular fasciitis (NF) is a self-limiting, benign mesenchymal neoplasm of fibroblastic/myofibroblastic origin. Due to its fast growth, cellularity and frequently observed high mitotic count, it is commonly misdiagnosed as a malignant tumor, often resulting in overtreatment. Intraarticular examples of NF are rare. Radiologically, it can mimic fibroma of the tendon sheath, tenosynovial giant cell tumor or synovial chondromatosis. Recently, MYH9-USP6 fusion has been found in up to 92% of NF's. Herein, we report a case of a 38-year-old patient with an intraarticular lesion, radiologically suspicious of tenosynovial giant cell tumor. Histology demonstrated a spindle cell lesion composed of fibroblasts/myofibroblasts embedded in a highly collagenous/hyalinized stroma, partly arranged in short fascicles. Extravasated erythrocytes and rare mitotic figures were present. Immunohistochemically, tumor cells expressed SMA whereas the cells were negative for desmin, β-catenin, CD34, and SOX10. Molecular analysis using NGS (Archer Fusion Plex Sarcoma Panel) revealed gene rearrangement involving USP6 and MYH9 supporting the diagnosis of nodular fasciitis in the knee joint.
Lernziele Radiological and histological features of NF can overlap with other benign and low-grade malignant lesions. Identification of the USP6 gene rearrangements or finding of the MYH9-USP6 fusion especially in core needle biopsies and in lesions occurring at unusual sites can result in an adequate therapeutic approach avoiding overtreatment.

Akzessorische Knochen am Fuß und ihre Differentialdiagnosen

Autoren Zhang C[1], Nikolaou K[2], Springer F[3], Zitzelsberger T[2], Keller G[2]
Institute 1 Uniklinikum Tübingen Radiologie, Tübingen; 2 Universitätsklinikum Tübingen Radiologie, Tübingen; 3 BG Unfallklinik Tübingen Radiologie, Tübingen
DOI 10.1055/s-0040-1703460
Kurzzusammenfassung Akzessorische Knochen am Fuß sind häufige radiologische Zufallsbefunde. Nicht immer ist es eindeutig, ob es sich bei überzähligen Knochen tatsächlich um eine angeborene anatomische Variation oder doch um eine Traumafolge handelt. Mehrere Differentialdiagnosen stehen im Raum, wenn es darum geht ein Ossikel am Fuß richtig einzuordnen, darunter Avulsionsfrakturen, posttraumatische Veränderungen und Osteonekrosen. Wo klassische Fraktur- und Degenerationszeichen nicht ausreichen, kann eine Erweiterung der diagnostischen Methoden mit Ultraschall, CT, MRT oder Szintigrafie hilfreich sein. Von Nutzen ist außerdem die Kenntnis der Lage und Prävalenz der häufigsten akzessorischen Knochen am Fuß. Darunter zählen u.a. das Os trigonum, das Os tibiale externum sowie das Os peroneum. Auch wenn die klinische Relevanz akzessorischer Fußknochen nicht selten in Frage gestellt wird, besitzt das Wissen über ihre Existenz sowie der Tatsache, dass sie durchaus symptomatisch werden können, allemal klinische Relevanz. So besteht die Möglichkeit, dass diese z.B. selbst bei entsprechendem Trauma frakturieren oder von einer Osteonekrose betroffen sind. Einzelne von ihnen, wie das Os trigonum, sind überdies prädisponierend für die Entwicklung von Impingement-Syndromen. Das Wissen um die Existenz von akzessorischen Fußknochen erleichtert die Differentialdiagnostik und hilft eine Unter- oder Übertherapie von Patienten zu vermeiden.
Lernziele Ziel dieses Posters ist es, die Bedeutung der akzessorischen Knochen am Fuß als und mit ihren wichtigsten Differentialdiagnosen bei der radiologischen Befundung in das Bewusstsein zu rücken. Das Poster liefert einen Überblick über die häufigsten akzessorischen Fußknochen, Informationen über ihre Lage, Häufigkeitsverteilung sowie klinische Relevanz und erörtert darüber hinaus Methoden zur erweiterten Differentialdiagnostik.

Neuroradiologie

Blake pouch cyst and its differential diagnoses in pre- and postnatal MR imaging: a pictorial review

Autoren Taschwer M[1], Marterer R[2], Kottke R[3], Boltshauser E[4], Kau T[1]
Institute 1 LKH Villach ZRI, Villach; 2 Medizinische Universität Graz Klinische Abteilung für Kinderradiologie, Graz; 3 Kinderspital Zürich Bilddiagnostik & Intervention, Zürich; 4 Zürich
DOI 10.1055/s-0040-1703461
Kurzzusammenfassung PURPOSE: The clinical variability of Blake pouch cyst (BPC) may range from asymptomatic via ataxia to sequelae of decompensated hydrocephalus. On the other hand, Dandy Walker malformation (DWM) and cerebellar vermis hypoplasia generally correlate with less favorable neurologic development. We aim to illustrate the potential of pre- and postnatal neuroimaging to distinguish a BPC or persistent BP, respectively, from other posterior fossa malformations (PFM). METHODS: This pictorial review addresses the inconsistent nomenclature, clinical features, and magnetic resonance imaging (MRI) patterns of BPC and five differential diagnoses. The MRI findings of eleven patients, acquired at up to 3 Tesla in three institutions, are demonstrated. Further, the literature has been searched for recent increase in genetic and embryological background knowledge. RESULTS: Posterior fossa malformations often resemble each other and may even be imitated by sequelae of hemorrhagic, ischemic, or infectious disruptions. Hydrocephalus is a typical, albeit not always congenital finding in BPC. It is frequently associated with cerebellar disruptions and DWM, however, a rare complication of posterior fossa arachnoid cysts. A moderately elevated vermis needs follow-up to confirm persistent BP versus vermian hypoplasia or DWM. The fetal „cerebellar tail" –previously supposed to be specific for DWM– may be imitated in cases of persistent BP. CONCLUSION: The accurate diagnosis of isolated BPC is not always straightforward, which is especially critical in the context of fetomaternal medicine. A detailed description of posterior fossa malformations is to be preferred over unspecific terminology.
Lernziele We aim to illustrate the potential of pre- and postnatal neuroimaging to distinguish a BPC or persistent BP from other PFM. Narrowing the differential diagnoses in an early stage could help determine the clinical proceedings as the eligible diagnoses differ in their impact on developmental outcomes.

Onkologische Bildgebung/Onkologie

Radiogene Pneumonitis - Ätiologie und bildmorphologische Charakteristika in Abhängigkeit der Dosisverteilungsmuster.

Autoren Eichkorn T[1], Welzel T[1], Debus J[1], Sprengel S[1]
Institut 1 Universitätsklinikum Heidelberg Klinik für RadioOnkologie und Strahlentherapie , Heidelberg
DOI 10.1055/s-0040-1703462
Kurzzusammenfassung Der radiogene Lungenschaden kann in die radiogene Pneumonitis (RP) und die radiogene Fibrose unterteilt werden und tritt vorwiegend nach Bestrahlung der Lunge, der Brust oder des

Mediastinums auf. Die Ursache der RP liegt einerseits in der direkt zytotoxischen Wirkung ionisierender Strahlung und anderseits in der strahlungsabhängigen Induktion zellulärer Signalkaskaden. Risikofaktoren sind eine interindividuelle genetische Empfindlichkeit für bestrahlungsbedingte Schäden sowie immunologische Prozesse und konkomitante Chemotherapien. Auch das bestrahlte Lungenvolumen, die Strahlendosis, die Strahlungsart, die Bestrahlungstechnik und die Fraktionierung korrelieren mit dem Auftreten einer RP. Die in der Literatur angegebene Inzidenzen der RP schwanken abhängig von den genannten Faktoren zwischen 1-14%. Der typische Verlauf gliedert sich dabei in fünf Phasen: von einer initialen Hyperämie, zäher Schleimsekretion über einer fibrinoide exsudative Alveolitis bis zu fibrotischen Veränderungen mit Verdickungen. Mögliche klinische Symptome umfassen Husten, Dyspnoe, subfebrile Temperaturen mit Abgeschlagenheit und Gewichtsverlust sowie pleuritische Schmerzen. Die Diagnose der RP wird vorwiegend mittels Röntgen oder Computertomografie gestellt. Hier zeigen sich frühzeitig perivaskulären Unschärfen, später retikuläre Zeichnungsvermehrungen und Konsolidierungen, begleitet von Pleuraergüssen oder Rippenfrakturen im Bestrahlungsfeld. Differentialdiagnostisch ist u.a. ein Tumorprogress mit einer Lymphangiosis carcinomatosa in Erwägung zu ziehen.

Lernziele Das Poster soll einen Überblick über die Ätiologie und bildmorphologischen Charakteristika der radiogenen Pneumonitis in unterschiedlicher Ausprägung geben; illustriert wird dies anhand von vorwiegend CT-Bildbeispielen in Korrelation mit den entsprechenden Dosisverteilungsmustern.

RECIST in Zeiten der molekularen Onkologie

Autoren Gerwing M[1], Herrmann P[2], Helfen D[1], Schliemann P[3], Berdel P[3], Eisenblätter D[4], Wildgruber P[1]

Institute 1 Universtitätsklinikum Münster Institut für Klinische Radiologie, Münster; 2 Universitätsklinikum Essen Klinik für Nuklearmedizin, Essen; 3 Universitätsklinikum Münster Medizinische Klinik A, Münster; 4 Universitätsklinikum Freiburg Klinik für Diagnostische und Interventionelle Radiologie, Freiburg

DOI 10.1055/s-0040-1703463

Kurzzusammenfassung Basierend auf einem deutlich verbesserten Verständnis von Tumorentstehung und -progression, werden zunehmend zielgerichtete Tumortherapien entwickelt. Die Entwicklungen in der biomedizinischen Bildgebung konnten mit diesen Verbesserungen bis dato nicht Schritt halten. Aktuelle Ansätze der Bildgebung zur Erfassung der Tumor Response sind lediglich auf eine Größenbestimmung der Läsionen ausgelegt und so werden die Response Criteria in Solid Tumors (RECIST) standardisiert in klinischen Studien eingesetzt. Die Bildgebungsmethoden, die aktuell für die Evaluation des Therapieansprechens von Patienten mit soliden Tumoren verwendet werden, schaffen es oft nicht, das erfolgreiche Ansprechen auf zielgerichteten Therapeutika abzubilden. Sie können fälschlicherweise sogar auf einen Progress hinweisen, ein Szenario namens Pseudoprogress. Die Möglichkeit, bereits früh nach Therapiebeginn zwischen Patienten, die auf die Therapie ansprechen, im Vergleich zu denen, die nicht ansprechen, zu unterscheiden, ist essentiell um das Therapieregime anpassen zu können. Es gibt daher eine Reihe von Bildgebungsansätzen spezifisch für ein bestimmtes Tumorcharakteristikum, die bereits erfolgreich in präklinischen Studien und zum Teil auch in klinischen Pilotstudien getestet wurden. Diese Ansätze sind bislang jedoch noch nicht im klinischen Alltag implementiert.

Lernziele Die RECIST Kriterien haben deutliche Limitationen, wenn sie eingesetzt werden, um das Therapieansprechen auf zielgerichtete Therapeutika zu evaluieren. Es gibt jedoch ein breites Spektrum an Bildgebungsansätze, die akkuratere Informationen über die spezifischen Tumorcharakteristika und deren Veränderungen unter Therapie, liefern können. Der aussichtsreichste Ansatz könnte jedoch sein, sich nicht allein auf die Daten der Bildgebung zu stützen, sondern diese gemeinsam mit den Informationen anderer Diagnostika zu integrieren, wie Genomik, Proteomik und Metabolomik.

Die Bildgebung des Myeloiden Sarkoms

Autoren Meyer H[1], Surov A[2]

Institute 1 Universitätsklinikum Leipzig Klinik und Poliklinik für Diagnostische und Interventionelle Radiologie, Leipzig; 2 Universitätsklinikum Ulm Diagnostische und Interventionelle Radiologie, Ulm

DOI 10.1055/s-0040-1703464

Kurzzusammenfassung Das Myeloide Sarkom (MS) oder auch Chlorom genannt ist ein solider Tumor bestehend aus malignen Zellen der myeloischen Reihe mit extramedullärer Lokalisation. Dieses tritt deswegen am häufigsten assoziiert mit der Akuten myeloischen Leukämie (AML) auf, meistens als ein Rezidiv, in seltenen Fällen jedoch auch vor der histologischen Diagnose der AML. Seltener kann eine chronische myeloische Leukämie, ein myeloproliferatives Syndrom oder ein myelodysplastisches Syndrom des MS zugrunde liegen. Die Manifestation in den bildgebenden Verfahren kann dabei vielfältig sein mit verschiedenen Prädilektionsstellen im Körper. Die Muster in CT und MRT sind jedoch sehr heterogen, je nach den beteiligten Organen. In diesem Poster werden die verschiedenen Befallsformen des MS an Hand von Fallbeispielen dargestellt. Das MS kann assoziiert mit verschiedenen hämatologischen Grunderkrankungen auftreten und eine Vielzahl an verschiedenen Körperregionen befallen. Zum Teil ist es eine diagnostische Herausforderung, die Befunde richtig zu deuten, gerade in den seltenen Fällen, wenn eine AML noch nicht bekannt ist.

Lernziele Dieses Poster zeigt auf die große Vielfalt unterschiedlicher Manifestationsformen des Myeloiden Sarkoms (MS) in der Bildgebung. Der Radiologe soll diese Befunde in der klinischen Praxis erkennen und einordnen können.

Systemische Mastozytose - eine Vielzahl von Manifestationsformen in der Bildgebung

Autoren Päts A[1], Denecke T[2], Surov A[3], Meyer H[4]

Institute 1 Universitätsklinikum Leipzig Abteilung für Kinderradiologie, Leipzig; 2 Universitätsklinikum Leipzig Klinik und Poliklinik für Diagnostische und Interventionelle Radiologie, Leipzig; 3 Ulm; 4 Universitätsklinikum Leipzig Klinik und Poliklinik für Diagnostische und Interventionelle Radiologie, Leipzig

DOI 10.1055/s-0040-1703465

Kurzzusammenfassung Die systemische Mastozytose ist eine seltene hämatologische Erkrankung. Es gibt fünf Subtypen: am häufigsten tritt die indolente Mastozytose auf, die durch das Fehlen einer Organfunktionsstörung gekennzeichnet ist. Die anderen Formen, meist mit einem schwerwiegenderen Verlauf sind die systemische Mastozytose mit zugehörigen, nicht der Mastzellenreihe zuzuordnende, hämatologischen Erkrankungen, die aggressive systemische Mastozytose, die Mastzellleukämie und das Mastzellsarkom. Die Manifestation in den bildgebenden Verfahren kann dabei sehr vielfältig sein. Die Bildgebung spielt eine wichtige Rolle bei Diagnostik und Monitoring der systemischen Mastozytose. Die Muster in CT und MRT sind jedoch sehr heterogen, je nach den beteiligten Organen und dem Subtyp der systemischen Mastozytose. Die verschiedenen Formen der systemischen Mastozytose werden fallbezogen dargestellt und die charakteristischen MRT- und CT-Befunde erläutert. Verschiedene Manifestationsmuster werden diskutiert: Die bekannte Knocheninfiltration mit osteopenem oder osteosklerotischem Muster und Splenomegalie genauso wie selteneren Manifestationen in Lymphknoten und Weichteilen. Die Muster der systemischen Mastozytose in der Bildgebung sind sehr unterschiedlich. Zum Teil ist es eine Herausforderung, die recht ungewöhnlichen Befunde in der Bildgebung nicht zu übersehen. Um den Klinikern den richtigen Hinweis bei Diagnosestellung und Monitoring der systemischen Mastozytose geben zu können, ist es wichtig, diese Befunde in der klinischen Praxis zu erkennen.

Lernziele Dieses Poster setzt den Fokus auf die große Vielfalt unterschiedlicher Manifestationsformen der systemischen Mastozytose in der Bildgebung. Der Leser soll diese Befunde in der klinischen Praxis erkennen und einordnen können.

Paravasate, deren Häufigkeit, Vermeidung und Nachsorge

Autoren Dederichs M[1], Achenbach J[2]
Institute 1 Universitätsklinikum Essen Institut für Diagnostische und Interventionelle Radiologie und Neuroradiologie, Essen; 2 Universitätsmedizin Essen Institut für Diagnostische und Interventionelle Radiologie und Neuroradiologie, Essen
DOI 10.1055/s-0040-1703466
Kurzzusammenfassung Paravasate in der Radiologie treten - Häufigkeit von 0,1%-0,9% beim CT und 0,06% beim MRT - selten auf. Jedoch kann es zu Komplikationen bei Patienten führen. Ziel ist es Paravasate zu vermeiden oder adäquat zu behandeln. Im Falle eines Paravasates sind primär Maßnahmen wie Aspiration aus dem Gewebe, Hochlagern der betroffenen Extremität und das Anlegen eines Heparin-salbenverbandes zu ergreifen. Diese dienen der Risikoreduktion von Spätfolgen wie zum Beispiel eines Kompartmentsyndromes oder Hautnekrosen. Vorbeugend sollten Faktoren wie die Begutachtung von Punktionsstelle und Gefäßzustand des Patienten, ebenso eine korrekte Technik beim Anspülen der Venenverweilkanüle praktiziert werden. Anhand einer statistischen Auswertung des Instituts für Diagnostische und Interventionelle Radiologie und Neuroradiologie, soll die Relation des Auftretens von Paravasaten unter Berücksichtigung von Nadelgröße und Liegezeit der Venenverweilkanüle veranschaulicht werden.
Lernziele Die/Der MTRA soll Kernkompetenzen zur Vermeidung sowie den Umgang mit Paravasaten erlangen und sie in der Praxis umsetzen können.

Kontrastmittelgestützte MRT-Angiografie der Hand

Autoren Dederichs M[1], Weber S[2]
Institute 1 Universitätsklinikum Essen Institut für Diagnostische und Interventionelle Radiologie und Neuroradiologie, Essen; 2 Universitätsmedizin Essen Institut für Diagnostische und Interventionelle Radiologie und Neuroradiologie, Essen
DOI 10.1055/s-0040-1703467
Kurzzusammenfassung MR-Angiografien sind für MTRA immer eine Herausforderung. Insbesondere bei Angio der Extremitäten, wie zum Beispiel der Hand, bedarf es fundierte MRT-Kenntnisse und Erfahrung im Timing. Im Hauptteil sollen anhand eines Fallbeispiels die Vorbereitung, Planung und Durchführung der Untersuchung erläutert werden. Bei dem Fallbeispiel handelt es sich um einen Patienten mit einem Verdacht auf einen thrombotischen Gefäßverschluss peripher bei Kälte und Missempfinden des D3. Die Untersuchung wurde an einem 3T Magnetom Skyra mit zwei Body Spulen durchgeführt. Der Patient wurde dafür in Bauchlage mit der Hand in Pronationsstellung gelagert. Für die Angiografie wurde eine Flash 3D Sequenz mit einer Auflösung von 0,5x0,5x0,4 cm und einer Akquisitionszeit von 22,98s mit PAT2 verwendet. Um eine optimale Kontrastierung zu gewährleisten wurde ein Testbolus auf Höhe des proximalen Unterarms angewendet. Die Angiografie wurde mit dem Kontrastmittel Dotarem® 0,5mmol/ml Singledose durchgeführt, welches mit einem Flow von 2,0ml/sek injiziert wurde. Die Sequenz ist coronar akquiriert und in der Nachverarbeitung transversal rekonstruiert worden. Außerdem wurde aus der Subtraktion eine rotierende MIP erstellt.
Lernziele Die/Der MTRA soll die praktische Anwendung einer MRT-Angiografie der Hand aufgezeigt bekommen und grundlegend verstehen. Es werden Tipps&Tricks für die Durchführung dargestellt und mögliche Fehlerquellen aufgezeigt. Das Poster kann als Anleitung fungieren, um Kolleginnen und Kollegen bei der selbständigen Akquisition zu unterstützen.

Künstliche Intelligenz in der Radiologie - Stellung der MTRA in der ‚neuen Welt' - Ergebnisse aus der Universitätsmedizin Essen

Autore Haferkamp J[1]
Institut 1 Universitätsklinikum Essen AÖR Radiologie, Essen
DOI 10.1055/s-0040-1703468
Kurzzusammenfassung Die Radiologie unterliegt dem Wandel der Zeit, mit all ihren technischen und informationstechnologischen Entwicklungen so strak wie kaum ein anderes Fachgebiet. Die ‚Künstliche Intelligenz' soll Arbeit abnehmen und erleichtern, Flüchtigkeitsfehler umgehen und unsere Routineprozesse optimieren und standardisieren. Eine große Herausforderung ist es, Lösungen für die klaffende Schere zwischen Angebot, also Terminkapazität und Anzahl der Modalitäten, und Nachfrage an Untersuchungen, in Anbetracht des Fachkräftemangels zu entwickeln. Dafür werden aktuell zunehmend Arbeitsschritte digitalisiert, zusammengefasst oder sogar komplett in die Hand KI-gestützter Subsysteme gegeben. Zum einen durch die Standardisierung von Routinetätigkeiten, aber auch durch die sich zusätzlich ergebenden Aufgaben der Systemadministration, -installation und -implementierung wird sich das eigentliche Tätigkeitsfeld der MTRA sukzessive verändern. Oftmals wird dieser Trend als Bedrohung empfunden, wir in der Universitätsklinik Essen sehen hier jedoch eine Chance und haben ein spezielles Projekt für unsere MTRAs ins Leben gerufen. Vorstellen möchte ich das Projekt: RIT, es steht für radiologische Informationstechnologen und soll eine Richtung der möglichen Entwicklung unseres Berufstandes aufzeigen. Durch Aus- und Fortbildungen vor allem im Fach der Informatik, übernehmen wir diese zusätzlichen Aufgaben und koordinieren die Kommunikation zwischen Usern und den entsprechenden Softwareunternehmen. Als zentrale Schnittstelle möchten wir uns als klinische Administratoren und Ansprechpartner in informationstechnologischen Fragestellungen etablieren.
Lernziele Dieser Abstract soll schematisch die Stellung der MTRA als Schnittstelle in einer modernen, smarten und zukunftsorientierten Radiologie aufzeigen. Das Poster soll MTRA zum Umdenken motivieren und Zukunftsängste nehmen. Aufzuzeigen welche wichtige und zentrale Rolle die MTRA auch zukünftig einnehmen wird, stellt daher den Schwerpunkt der Arbeit dar.

Technik leicht gemacht - Funktionsweise und Anwendungsgebiete von Dual-Source Scannern - Ergebnisse aus der Universitätsmedizin Essen, ein Abstract von Jennifer Haferkamp

Autore Haferkamp J[1]
Institut 1 Universitätsklinikum Essen AÖR Radiologie, Essen
DOI 10.1055/s-0040-1703469
Kurzzusammenfassung Das Anfertigen von Schnittbilder in Regionen mit maximal viel Bewegung funktioniert mithilfe der ‚Flash-Technik'. Hierbei berechnen wir die später bildgebende Spirale aus zwei, anstatt nur einer Röhre, sodass nur noch die Hälfte der Rotation und damit der Zeit notwendig ist um ein diagnostisch gleichwertiges Bild zu erzeugen. Mit dieser Technik ist es möglich nahezu artefaktfreie Schnittbilder von Gefäßen und kardialen Strukturen herzustellen. Die physiologischen Pulsationsartefakte werden durch eine genau getimte zeitliche Abtastung der zuvor geplanten Range ausgeschaltet. Dies geschieht über die automatische und im Hintergrund ablaufende EKG-Analyse. Ein kardialer, geflashter Scan, startet somit erst, wenn er die geplante Range in der Ruhephase des Herzens erreicht. Durch die Messung der Schwächung von hoch- und niederenergetischer Röntgenstrahlung, kann man zum einen Rückschlüsse auf die Zusammensetzung und das Material des durchstrahlten Körpers ziehen, zum anderen ergeben sich spezielle Rekonstruktionsmöglichkeiten. Durch eine wesentlich genauere Errechnung der Absorptionskoeffizienten lassen sich virtuell native Bilder, sowie Jodkarten nachträglich berechnen, was das klinisch anwendbare Spektrum der CT nochmals erweitert. Als dritter, mittlerweile unverzichtbarer Vorteil gilt die

Metallartefaktreduktion. Hierbei werden Effekte, die durch z.B. Metallimplantate entstehen, wie die verstärkte Photonenabsorption, Aufhärtungsartefakte und Partialvolumeneffekte, ohne relevante Dosiserhöhung reduziert.

Lernziele Der Abstract soll ein Bewusstsein und Verständnis für den Umgang und die technischen Unterschiede mit Dual-Source-Scannern schaffen. Funktionsweisen wie die Flash-Technik, virtuell nativ erstellte Bilder und Jodkarten werden so dargestellt, dass sich die Funktionsweise, auch in der Routine, selbst erneut hergeleitet werden und für abteilungsinterne Fortbildungen genutzt werden kann.

Case-Report

Bildverarbeitung/IT/Software/Gerätetechnik/Qualitätsmanagement

Multifokaler Befall einer Lymphangioleiomyomatose (LAM) als Zufallsbefund in der onkologischen Nachsorge

Autoren Kuhl P[1], Gruschwitz P[1], Veldhoen S[1]
Institut 1 Institut für Diagnostische und Interventionelle Radiologie, Universitätsklinikum Würzburg Würzburg
DOI 10.1055/s-0040-1703470

Einleitung Die LAM ist eine seltene, nahezu ausschließlich Frauen betreffende Systemerkrankung, die i.d.R. prämenopausal aufgrund progredienter pulmonaler Symptomatik manifest wird. In dem präsentierten Fall wurde die LAM als Zufallsbefund und mit atypischem Befallsmuster bei einer Patientin hohen Alters festgestellt.

Anamese Eine 80-j. Patientin stellte sich zur Tumornachsorge bei Z.n. Aderhautmelanom vor (ED 5 J. zuvor). Laborchemisch fiel ein erstmals deutlich erhöhtes S100ß und eine zunehmend eingeschränkte Nierenfunktion auf. In der angeschlossenen CT von Thorax und Abdomen fanden sich multiple vergrößerte Lymphknoten thorakal, abdominell und pelvin sowie mehrere diskrete kleinzystische Läsionen bipulmonal. Z.A. lymphonodaler Melanomfiliae wurde parailiakal eine CT-gesteuerte Stanzbiopsie entnommen. Histopathologisch verifizierte sich die Läsion als LAM-Befall. Bei Beschwerdefreiheit der Patientin wurde seitens der behandelnden Kollegen auf eine spezifische Therapie verzichtet. Die Erhöhung des zuletzt normwertigen S100ß wurde retrospektiv der eingeschränkten Nierenfunktion zugeschrieben.

Diskussion Patientinnen mit LAM leiden zumeist bereits bei Diagnosestellung unter pulmonalen Symptomen wie Dyspnoe oder Chylo-/Pneumothorax durch progrediente Lungenzysten. Seltenere Manifestationen sind u.a. renale Angiomyolipome oder vergrößerte abdominelle Lymphknoten. Studien konnten einen signifikanten Zusammenhang zwischen abdominellem Lymphknotenbefall und Schwere der symptomatischen Lungenveränderungen feststellen. Dies in Zusammenschau mit dem hohen Lebensalter bei Diagnosestellung verdeutlicht das ungewöhnliche Muster des vorgestellten Falles. Therapieoptionen sind, neben einer Lungentransplantation, mTOR-Inhibitoren; eine Behandlung der abdominellen Manifestationen ist i.d.R. nicht indiziert.

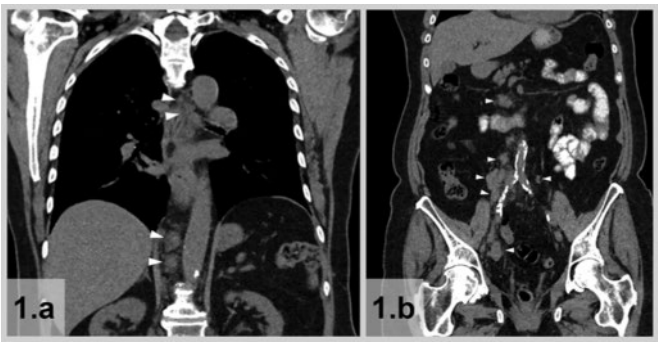

▶ **Fig. 1**

Quellen Harknett et al. Q J Med. 2011; 104(11): 971–979.
Taveira-DaSilva et al. Clin Epidemiol. 2015 Apr 7; 7: 249–57.
Taylor et al. N Engl J Med 1990; 323: 1254–1260.
Avila et al. Radiology. 2000 Jul; 216(1): 147–53.

Gastro- und Abdominaldiagnostik

Seltene anatomische Variante: Agenesie des rechten Leberlappens

Autore De Beukelaer F[1]
Institut 1 RWTH Aachen Uniklinik Aachen
DOI 10.1055/s-0040-1703471

Einleitung Agenesie des rechten Leberlappens entspricht einer äußerst seltenen, kongenitalen fibrotischen Atrophie des rechten Leberlappens. Der rechte Leberlappen lateral der mittleren Lebervene ist nicht abgrenzbar.

Anamese Bei einer 45-jährige Patientin ohne chirurgische Vorgeschichte wurde ambulant eine zystische Raumforderung sonographisch beschrieben. Die zur weiteren Abklärung erfolgte MRT zeigte die Abwesenheit des rechten Leberlappens und hypertrophierte linke Lebersegmente. Die Leber zeigte bis auf eine homogene Signalabsenkung in den T2-gewichteten Sequenzen ein unauffälliges Parenchym. Die zystische Raumforderung entsprach der lateralisierten Gallenblase. Die Milz war etwas vergrößert.

Diskussion Agenesien können rechts- wie linkshepatisch auftreten und sind abzugrenzen von häufigeren, erworbenen Atrophien zum Beispiel im Rahmen von einer chronische Obstruktion der Portalvene oder der Gallenwege. [1] Die Agenesie ist ursächlich noch nicht geklärt, sie scheint jedoch auf eine Entwicklungsstörung im Rahmen der Differenzierung des Leberdivertikulums zurückzuführen sein. Unter anderem in der Fallserie von Radin et al. [2] wird auf auftretende Begleiterkrankungen wie portale Hypertension, ösophageale Varizen, Leberfunktionsstörungen, Cholelithiasis hingewiesen. [3] In unserem Fall gab es keinen Anhalt für eine portale Hypertension, wahrscheinlich, weil keine Rarifizierung der zentralen portalvenösen Gefäße vorlag und das restliche Lebergewebe kompensatorisch hypertrophiert war. Laborchemisch und bioptisch zeigten sich ebenfalls keine Auffälligkeiten. Die Leberteilagenesie stellt an und für sich keine pathologische Entität dar, weil der linke Leberlappen die Funktion des rechten über eine kompensatorische Hypertrophie übernehmen kann. Prinzipiell ist die Kenntnis der Oberbauchanatomie vor jedem chirurgischen Eingriff so auch in diesem Fall wichtig.

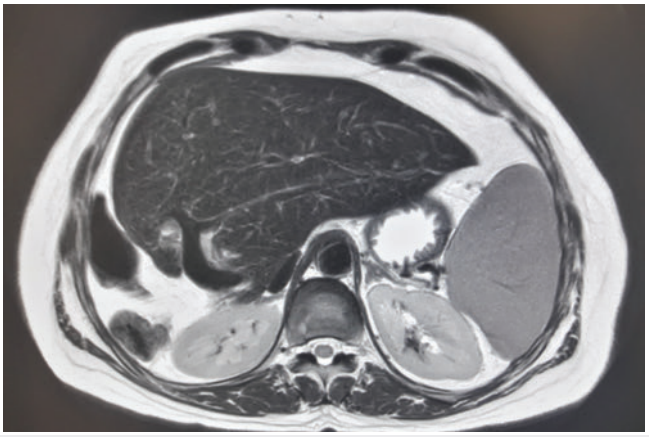

▶ **Fig. 1**

Quellen [1] S. J. Lee et al. Korean J. Intern. Med., Jul. 1993.
[2] Radin D. R. et al. Radiology, , Sep. 1987.
[3] Nacif L. S., et al. 2012.

Gallensteinileus als seltene Ursache eines Dünndarmileus

Autoren Gerdes H[1], Frydrychowicz A[1], Barkhausen J[1], Oechtering T[1]
Institut 1 Universitätsklinikum Schleswig-Holstein Klinik für Radiologie und Nuklearmedizin, Lübeck
DOI 10.1055/s-0040-1703472

Einleitung Ein Gallensteinileus ist eine seltene Form des mechanischen Ileus und betrifft meist ältere Patienten. Als Komplikation einer Cholezystolithiasis kann es in ca. 0,5% zu einem Gallensteinileus kommen [1]. Die häufigste Ursache stellen zysto-gastrointestinale Fisteln dar, welche durch Adhäsionen zwischen Gallenblase und Gastrointestinaltrakt nach akuten Cholezystitiden entstehen. Alternativ wurden Fälle nach erfolgter endoskopisch retrograder Cholangiopankreatikografie (ERCP) und Papillotomie beschrieben [2].

Anamese Eine 81-jährige Patientin stellte sich mit Erbrechen, Diarrhoen und krampfartigen Bauchschmerzen ohne Fieber vor. In der körperlichen Untersuchung war das Abdomen diffus druckschmerzhaft. Laborchemisch zeigten sich erhöhte Entzündungsparameter und eine manifeste Hyperthyreose. Die Patientin berichtete von einer ERCP mit Papillotomie bei akuter Cholezystitis zwei Jahre zuvor. Aufgrund einer postinterventionellen Pankreatitis wurde auf eine Cholezystektomie verzichtet. In der nativen Computertomografie (CT) des Abdomens nach oraler Kontrastmittelgabe zeigte sich ein mechanischer Ileus mit einem 36 x 31 x 34mm großen, mehrschichtigen und obstruierenden Konkrement im distalen Dünndarm mit poststenotischem Kontrastmittelabbruch sowie eine ausgeprägte Aerobilie. Die Gallenblase war unzureichend beurteilbar.

Diskussion Die kontrastmittelunterstütze CT stellt den Goldstandard der Diagnostik des akuten Abdomens dar, bei manifester Hyperthyreose wurde jedoch auf eine intravenöse Kontrastmittelgabe verzichtet. Es zeigte sich die für einen Gallensteinileus pathognomonische Rigler Trias mit Aerobilie, ektopem Gallenstein und Dünndarmobstuktion [3]. Die stattgehabte Cholezystitis und Pankreatitis machen eine Fistelbildung im diesem Fall wahrscheinlich. Differentialdiagnostisch scheint die Passage des Konkrements durch den Ductus choledochus nach ERCP weniger wahrscheinlich.

Quellen [1] Reisner R et al: Am Surg 60(06), 1994
[2] Nuño-Guzmán CM et al: WJGS 8(1), 2016
[3] Rigler L et al: JAMA 117(21), 2015

Nicht-ischämische Pneumatosis coli bei akutem Abdomen

Autoren Höger S[1], Uder M[2], Heiss R[2]
Institute 1 Radiologisches Institut Universitätsklinikum Erlangen Radiologie, Erlangen; 2 Radiologisches Institut Universitätsklinikum Erlangen
DOI 10.1055/s-0040-1703473

Einleitung Bei einer Pneumatosis intestinalis (PI) kommt es zu intramuralen Luftansammlungen in der Darmwand, wobei dies durch unterschiedliche Ursachen ausgelöst werden kann [1,2]. Bei symptomatischen Patienten muss stets eine ischämische Genese in Betracht gezogen werden. Daneben kann eine PI aber auch zufällig bei asymptomatischen Patienten entdeckt werden [3]. Das Außergewöhnliche an diesem Fall ist das Vorliegen einer nicht-ischämischen PI bei einer Patientin mit akutem Abdomen.

Anamese Eine 75-jährige Patientin stellte sich in der Notaufnahme mit starken Oberbauchschmerzen vor. Klinisch imponierte ein Druckschmerz im Oberbauch mit beginnender Abwehrspannung. Das CRP war mit 161,3 mg/l bei normwertigen Leukozyten erhöht. Im Abdomen-Röntgenbild zeigte sich eine Pneumatosis intestinales im linken Oberbauch. In der Computertomografie bestätigte sich die Verdachtsdiagnose einer Pneumatosis coli. Daneben kam eine Cholezystitis zur Darstellung. Laparotomisch fand sich neben einer gangränösen Cholezystitis kein Hinweis auf eine Darmischämie. Nach offener Cholezystektomie wurde die Patienten intensivmedizinisch überwacht, mit Analgetika, Piperacillin und Tazobac behandelt. In einem Abdomen-Röntgenbild zwei Wochen postoperativ konnte keine PI mehr nachgewiesen werden.

Koronare Ansicht im CT nach oraler Kontrastmittelgabe: Darstellung eines 36 x 31 x 34 mm messenden, mehrschichtigen Konkrements im distalen Dünndarm mit poststenotischem Kontrastmittelabbruch.

Axiale Ansicht im CT nach oraler Kontrastmittelgabe: Darstellung eines 36 x 31 x 34 mm messenden, mehrschichtigen Konkrements im distalen Dünndarm mit poststenotischem Kontrastmittelabbruch.

Axiale Ansicht im CT nach oraler Kontrastmittelgabe: Darstellung einer ausgeprägten Aerobilie.

▶ **Fig. 1**

Diskussion Die nicht-ischämische PI stellt eine Differentialdiagnose mit unklarer Inzidenz zur unverzüglich behandlungsbedürftigen viszeralen Ischämie dar [4]. Als mögliche Ursachen gelten Immunsuppression, Steroideinnahme, intestinale Infektionen, entzündliche Darmerkrankungen oder eine verminderte gastrointestinale Motilität [2, 4]. Die nicht-ischämische Genese einer PI kann in der Bildgebung jedoch nicht sicher bewiesen werden, so dass dieser Befund immer einer Korrelation mit der klinischen Symptomatik und entsprechenden Laborparametern bedarf.

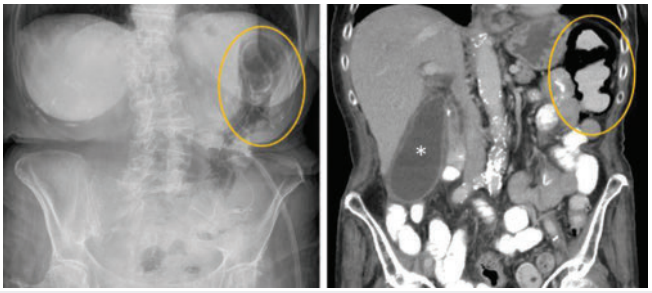

▶**Fig. 1**

Quellen [1] Knechtle et al. Ann Surg. 1989
[2] Treyaud et al. Eur Radiol. 2017
[3] Goldberg et al. UpToDate. 2019
[4] Mallappa et al. JRSM Short Rep. 2011

Das hepatoide Adenokarzinom des Pankreas – Morphologie in der MRT mit leberspezifischem Kontrastmittel.

Autoren König C[1], Kaltheuner L[2], Ritzel R[1], Moritz C[1], Blaudszun J[3], Hauspurg H[3]
Institute 1 Bundeswehrkrankenhaus Hamburg Radiologie, Hamburg; 2 Bundeswehrkrankenhaus Hamburg Innere Medizin, Hamburg; 3 Institut für Hämatopathologie Hamburg
DOI 10.1055/s-0040-1703474

Einleitung Das hepatoide Adenokarzinom (HAC oder hepatoides Karzinom) ist eine seltene, aggressive Tumorentität mit schlechter Prognose. Es handelt sich um ein extrahepatisches Adenokarzinom mit histologischen und immunhistochemischen (Expression von AFP und HepPar1) Eigenschaften eines hepatocellulären Karzinoms (HCC) [1]. Als häufigste Lokalisation wird in der Literatur der Magen, gefolgt vom weiblichen Genital angegeben. Grundsätzlich kann diese Entität aber auch extraperitoneal, zum Beispiel in der Lunge auftreten. In einer Literaturübersicht aus 2019 wurde insgesamt über 36 Fälle eines pankreatischen HAC berichtet [2]. Ein diagnostisches Dilemma hinsichtlich der Differenzierung zwischen Primarius und Metastase kann dann entstehen, wenn parallel sowohl extrahepatische als auch hepatische Raumforderungen vorliegen.

Anamese Bei einem 75-jährigen männlichen Patient wurde in einer mehrphasigen Computertomografie eine hepatische Raumforderung im linken Leberlappen festgestellt und der Verdacht auf Lymphknotenkonglomerat um den Truncus coeliacus gestellt. Klinisch bestand eine chronische Hepatitis C mit aktuell hoher Viruslast und ein Z.n. Hepatitis-B-Infektion, eine geringe B-Symptomatik mit Nachtschweiß ohne Fieber bzw. Gewichtsverlust sowie unspezifische Oberbauchbeschwerden. Eine transgastral durchgeführte immunhistochemische Untersuchung des coeliacalen Lymphknotenkonglomerats erbrachte das Ergebnis eines hepatisch und epithelial differenzierten Tumors (positiv für CK8, CK18, CK 19, AFP und HepPar1). Es wurde klinisch-pathologisch der Verdacht auf ein HCC mit Lymphknotenmetastasen geäußert. Er wurde daraufhin unserer Onkologie zur weiteren Diagnostik und Therapie zugewiesen. Laborchemisch zeigten sich leicht erhöhte Leberwerte mit GOT 65 U/l [10-50 U/l] und GPT 76 U/l [10-50 U/l] sowie eine leicht erhöhte LDH 262 U/l [<250 U/l]. Das AFP im Serum war mit 512 ng/ml stark erhöht [<7ngml]. Aufgrund der bei uns nicht eindeutigen Zuordnung des CT-Befundes zu einem HCC wurde zur Differenzierung der Leberraumforderung gegen ein HCC eine MRT mit leberspezifischem Kontrastmittel (Primovist ®) durchgeführt. Die Leberraumforderung zeigte keine HCC-typische früharterielle Hypervaskularisation [3], es konnten aber im Leberparenchym neben der Raumforderung im linken Leberlappen zahlreiche Herde unter 5mm Durchmesser mit fehlender zellulärer Aufnahme von Primovist nachgewiesen werden. Die vermuteten Lymphknoten um den Truncus coeliacus zeigten sich als Konglomerat bzw. zusammenhängender Tumor ebenfalls ohne Affinität zu Primovist. Dieser konnte anatomisch vom Magen aber nicht vom Pankreas abgegrenzt werden. Er zeigte eine niedrige Diffusionskapazität, war in T2w gering signalreicher als Lebergewebe, muskelisointens in T1w, mit nur moderatem, randständig betontem Kontrastmittelenhancement. Zudem zeigten sich begleitende pathologische vergrößerte retroperitoneale paracavale und paraaortale Lymphknoten in Höhe des Abganges des Truncus coeliacius. Im vorliegenden Kontext des nicht HCC-typischen Befundes in der MRT, dem Ergebnis der zytologischen Untersuchung und der fehlenden Abgrenzbarkeit des coelicalen Tumors vom Pankreas wurde radiologisch der Verdacht auf eine HAC mit hepatischer und lymphogener Metastasierung gestellt. Um dies abschließend pathologisch zu bestätigen, wurde eine sonografisch gesteuerte Stanzbiopsie des Tumors durchgeführt. Dies ergab abschließend das Ergebnis eines HAC, das aber auch pathologisch nur in Kombination mit der MRT dem Pankreas zugeordnet werden konnte. Nach interdisziplinärer Diskussion des Falles in einer Tumorkonferenz wurde eine Chemotherapie durchgeführt. Es konnte eine im CT nachgewiesene stabile Tumorsituation über 4 Monate erreicht werden. Nach 6 Monaten kam es aufgrund einer vom Patienten, aus persönlichen Gründen gewünschten Therapiepause zu einem klinischen und radiologischen Tumorprogress. Auf Wunsch des Patienten wurde die Chemotherapie beendet und eine palliative Therapie (Best supportive care) eingeleitet.

Diskussion Die alleinige histologische Zuordnung eines Tumors kann insbesondere dann schwierig sein, wenn sich Tumorentitäten CT-/MR-morphologisch und immunhistochemisch überschneidend ähneln. Dies gilt insbesondere für Organe die häufige Lokalisationen einer Fernmetastasierung darstellen (Lunge/Leber). Im vorliegenden Fall konnte mit der dynamischen MRT mit leberspezifischem Kontrastmittel der klinisch-pathologische Verdacht auf ein lymphogen metastasiertes HCC relativiert werden. Stattdessen wurde eine diffuse Lebermetastasierung nachgewiesen, die den Verdacht auf eine primär extrahepatische Tumorentität mit hepatischer Differenzierung entstehen ließ, der histopathologisch abschließend bestätigt werden konnte. Aufgrund der geringen Prävalenz des HAC wurden bisher keine validen Daten über dessen Morphologie in CT und MRT publiziert [4]. Insbesondere die Morphologe im MRT in Verbindung mit einem leberspezifischem Kontrastmittel ist bisher nicht publiziert. Da lediglich eine immunhistochemische Differenzierung und kein hepatozytenspezifischer Stoffwechsel vorliegen, ist eine Aufnahme von leberspezifischen Kontrastmitteln (wie auch in unserem Fall) bzw. ein Erkenntnisgewinn durch dessen Verwendung nicht zu erwarten. Die Erstbeschreibung eines HAC erfolgte 1970 [5] und wurde erst von Ishikura später benannt [6]. 84% aller HAC entstehen im Magen. Dies wird auf die gemeinsame embryonale Entwicklung von Magen und Leber aus dem Vorderdarm zurückgeführt. Die meisten HAC entstehen bei Patienten mit chronisch entzündlichen Darmerkrankungen [7]. Die hepatoide Differenzierung der Tumore ist nicht zweifelsfrei für alle Organe belegt. Im Pankreas konnte dies im Tiermodel durch kupferarme-Diät mit nachfolgender Kupfer-Substitution induziert werden. Auf der anderen Seite können Vorläuferzellen vorliegen, die sich in Hepatozyten oder Pankreaszellen differenzieren können. Im Weiteren scheint auch eine Transdifferenzierung von Azinuszellen oder anderen ausdifferenzierten Zellen möglich [8]. Die entscheidende Aufgabe der CT und MRT im vorliegenden Fall war neben dem Zurückstellen der Diagnose eines lebereigenen Tumors, eine Zuordnung des Tumors zu einem Organ. Die abschließende pathologisch-anatomisch-radiologische Zuordnung war insgesamt eine interdisziplinäre Herausforderung zwischen bildgebender Diagnostik und Histopathologie bzw. Immunhistochemie. Angelehnt an diese Zuordnung (im vorliegenden Fall HAC), konnte dann ein empirisches onkologisches Therapiekonzept festgelegt

werden, da aufgrund der geringen Datenlage keine Expertenempfehlungen oder gar Leitlinien vorlagen.

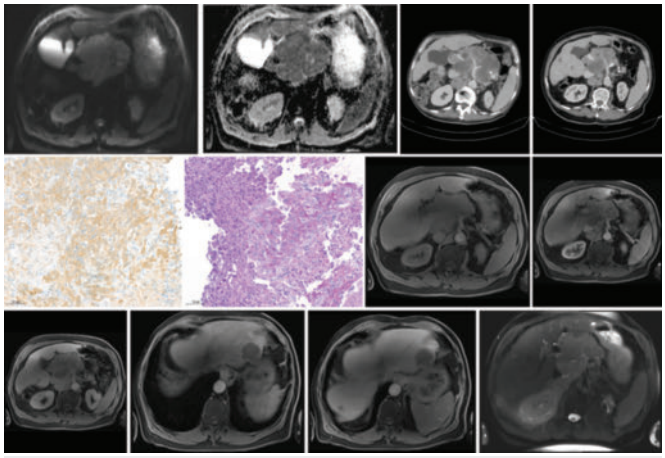

▶ **Fig. 1**

Quellen [1] Fischer HP Goltz D. Hepatozelluläre Karzinome und leberzellähnliche Tumoren. Pathologe 2019 40:101–118.
[2] Yang C et al. Primary Hepatoid Carcinoma of the Pancreas: A Clinicopathological Study of 3 Cases With Review of Additional 31 Cases in the Literature. Int J Surg Pathol. 2019 Feb; 27(1):28–42.
[3] Choi B.I. Radiology Illustraded: Hepatobiliary and Pancreatic Radiology. Springer-Verlag Berlin Heidelberg. 2014.
[4] Chang MY et al. CT features of hepatic metastases from hepatoid adenocarcinoma, Abdom Radiol (NY). 2017 Oct; 42(10):.
[5] Bourreille J et al. Existence of alpha feto protein during gastric-origin secondary cancer of the liver. Presse Med. 1970; 78:1277–8.
[6] Ishikura H et al. Hepatoid adenocarcinomas of the stomach: An analysis of seven cases. Cancer. 1986; 58:119–26.
[7] Levy AN et al. Hepatoid Adenocarcinoma of the Rectum With Liver Metastasis in a Patient With Ulcerative Colitis. ACG Case Rep J. 2019 May 17;6(5).
[8] Jung JY et al. Hepatoid Carcinoma of the Pancreas Combined with Neuroendocrine Carcinoma. Gut Liver. 2010 Mar; 4(1):98–102.

Pseudoaneurysma der Arteria cystica als seltene Ursache einer Hämobilie

Autoren Ring N[1], Düber C[1], Jungmann F[1]
Institut 1 Universitätsmedizin Mainz Klinik und Poliklinik für Diagnostische und Interventionelle Radiologie, Mainz
DOI 10.1055/s-0040-1703475

Einleitung Pseudoaneurysmata der A. cystica nach Cholezystitis sind selten, bisher wurden nur ca. 50 Fälle beschrieben1. Da die Symptomatik oft nicht wegweisend, ein Großteil der Pseudoaneurysmata bei Diagnosestellung aber rupturiert ist1, möchten wir mit unserem Fall auf diese seltene Entität aufmerksam machen.

Anamese Ein 90-Jähriger stellte sich mit Oberbauchschmerzen und Hämatemesis vor. Bilirubin, Lipase und Amylase waren erhöht, es bestanden ein Infekt und eine Anämie. Bei sonographisch unklarem Befund folgte eine dreiphasige CT des Abdomens, in der sich eine Cholezystolithiasis und verdickte, dichteangehobene Gallenblasenwand zeigten (▶**Abb. 1**). In der Wand fand sich eine 1 cm große hyperdense Struktur mit Kontakt zur A. cystica (Abb. 2-4), sodass die Diagnose eines Pseudoaneurysmas der A. cystica nach Cholezystitis gestellt wurde. Eine Embolisation des Pseudoaneurysmas schien möglich, jedoch mit dem Risiko einer Gallenblasennekrose. Im interdisziplinären Konsens fiel die Entscheidung zur Cholezystektomie.

Diskussion Das Cystica-Pseudoaneurysma ist eine schwerwiegende Komplikation der Cholezystitis, für deren Diagnose die Bildgebung eine wichtige Rolle spielt. Unser Patient stellte sich mit einer milden Symptomatik vor, im Verlauf hätten jedoch eine Cholestase3 oder freie Ruptur1 mit kreislaufwirksamer Blutung auftreten können. In der Literatur wurde über erfolgreiche Embolisationen berichtet, die oft von einer perkutanen Cholezystostomie oder Cholezystektomie gefolgt waren1,2. Patienten mit hohem OP-Risiko könnten jedoch von einem zweizeitigen Vorgehen profitieren3.

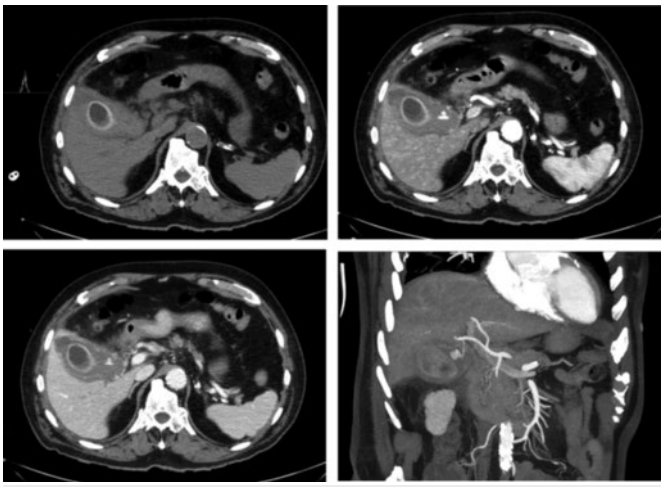

▶ **Fig. 1**

Quellen [1] Fujimoto et al. Ruptured Cystic Artery Pseudoaneurysm Successfully Treated with Urgent Cholecystectomy: A Case Report and Literature Review. Am J Case Rep, 2018
[2] Hall et al. Cystic artery pseudoaneurysm secondary to acute cholecystitis: an unusual cause for haemobilia. BJR Case Rep, 2016
[3] Tapnio et al. Transcatheter Embolization of Cystic Artery Pseudoaneurysms Secondary to Acute Cholecystitis. Vasc Endovascular Surg, 2017

Herzdiagnostik/Gefäßdiagnostik

Zufallsbefund einer äußerst seltenen Koronaranomalie – transseptal verlaufender, aus einer singulären rechten Koronarie stammender, linker Koronarhauptast

Autoren Gruschwitz P[1], Kuhl P[2], Gassenmaier T[3]
Institute 1 Uniklinikum Würzburg Institut für Diagnostische und Interventionelle Radiologie, Nürnberg; 2 Universitätsklinikum Würzburg Institut für Diagnostische und Interventionelle Radiologie, Würzburg ; 3 Universitätsklinikum Würzburg Institut für diagnostische und interventionelle Radiologie , Würzburg
DOI 10.1055/s-0040-1703476

Einleitung Der primär zur KHK-Risikoevaluation untersuchte Patient zeigt eine extrem seltene Koronarvariante (5 publizierte Fälle) mit singulärem rechtem Koronarostium und hieraus abzweigenden linken Koronarhauptast mit transseptalen Verlauf, eine diagnostisch und therapeutisch relevante, potenziell maligne Koronarversorgungsvariante. In der Literatur werden asymptomatische Fälle, allerdings auch Symptomatik bis zur akuten Koronarischämie beschrieben. Daher ist es notwendig über Anomalien sowie deren Risiko in Kenntnis zu sein um entsprechende Therapieempfehlungen geben zu können.

Anamese 54-jähriger Patient (familiäre Prädisposition, geringgradiger Hypertonie); Ausschluss einer KHK bzw. Risikostratifizierung mittels Calcium-Scoring und coronarer CT-Angiografie (Flash-Spirale nativ + mit i.v. KM; Siemens Force). Befund: Agatston-Kalkscore von 0, entsprechend einem sehr geringen kardiovaskulären Risiko. Abgang des linken Koronarhauptasts aus dem rechten Ostium mit transseptalen Verlauf mit fraglicher myokardialer Kompression bei Kaliberirregularitäten; Aufzweigung in schmächtige LAD und CX. Ergebnis einer Stressuntersuchung bzgl. der Relevanz der Koronararterienanomalie ist leider nicht bekannt.

Diskussion CT-Angiografien zeigen häufig Auffälligkeiten über eine Herzerkrankung hinaus, z.B. Anomalien der Gefäßversorgung (~1%) oder thorakale Nebenbefunde (~25%). Diese gilt es zu Entdecken und Einzuordnen. Koronare Gefäßanomalien können gutartig oder auch maligne sein und kardiale Symptome bis hin zum plötzlichen Herztod auslösen. Es ist notwendig bei den entsprechenden Patienten einer weiterführenden Diagnostik oder chirurgische Intervention zu empfehlen/veranlassen. Dies bedarf einer suffizienten Bildgebung und entsprechender Kenntnisse des Befunders.

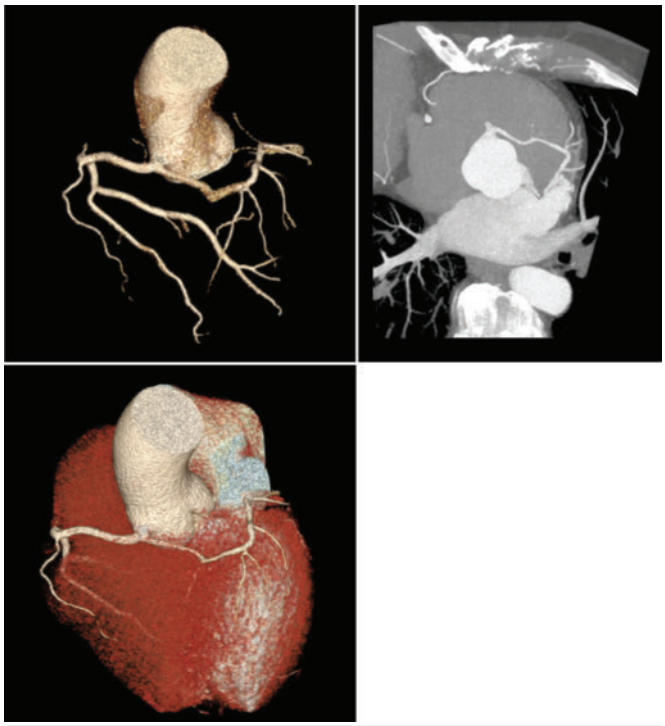

▶ **Fig. 1**

Quellen Glushko T (2018): Transseptal course of anomalous left main coronary artery originating from single right coronary orifice presenting as unstable angina. Radiology case reports 13 (3), S. 549–54. DOI: 10.1016/j.radcr.2018.02.009.

Interventionelle Radiologie

Interventionell-radiologische Behandlung einer lympho-veno-kutanen Fistel nach Portexplantation

Autoren Pieper C[1], Wagenpfeil J[1]
Institut 1 Universitätsklinikum Bonn Radiologische Klinik, Bonn
DOI 10.1055/s-0040-1703477

Einleitung Pathologien des Lymphsystems sind selten, aber schwer zu diagnostizieren und zu behandeln. In den vergangenen Jahren haben die Möglichkeiten zur Lymphgefäßdarstellung und –intervention dramatisch zugenommen. Wir berichten über den Fall einer lympho-veno-kutanen Fistel, die mittels MR-Lymphangiografie diagnostiziert und interventionell-radiologisch behandelt wurde.

Anamese Eine 59-jährige Patientin mit fortgeschrittenem Ovarialkarzinom entwickelte eine Thrombose der linken Vv. subclavia, jugularis interna und brachiocephalica bei einliegendem Portkatheter. Nach Portexplantation entwickelte sich eine großvolumige Lymphfistel (täglich 1000-2000ml) über die Porttasche. Es blieb jedoch unklar, wie es bei Portexplantation zu einer Lymphgefäßverletzung gekommen sein konnte. Wir führten daher eine MR-Lymphangiografie durch, in der sich der Ductus thoracicus bis zu seiner Mündung im linken Venenwinkel intakt darstellte. Es kam aber auch zur Kontrastierung des Venensegmentes in das der Ductus mündete. Dieses Segment war durch persistierende thrombotische Verschlüsse nach zentral und distal vom venösen Blutstrom isoliert. Da in dieses Segment auch der zwischenzeitlich entfernte Portkatheter eingebracht worden war, konnte die Lymphe nur über den ehemaligen Kathetertrakt in die Portasche ablaufen (Abb.1). Eine Verletzung eines Lymphgefäßes lag nicht vor. Der Fistelgang wurde interventionell sondiert und embolisiert. Darüber hinaus wurde der zentrale venöse Abfluss mittels Stent-PTA rekanalisiert (Abb.2). Unmittelbar postinterventionell kam es zum dauerhaften Sistieren der Lymphleckage.

Diskussion Dieser ungewöhnliche Fall zeigt, dass es auch ohne Verletzung eines Lymphgefäßes zu einer Lymphfistel kommen kann. In diesem Fall kam es durch partielle Thrombusrekanalisation zur Ausbildung einer lympho-venokutanen Fistel. Erst die direkte Darstellung der Pathologie mittels MR-Lymphangiografie ermöglichte die zielgerichtete, minimal-invasive Therapie.

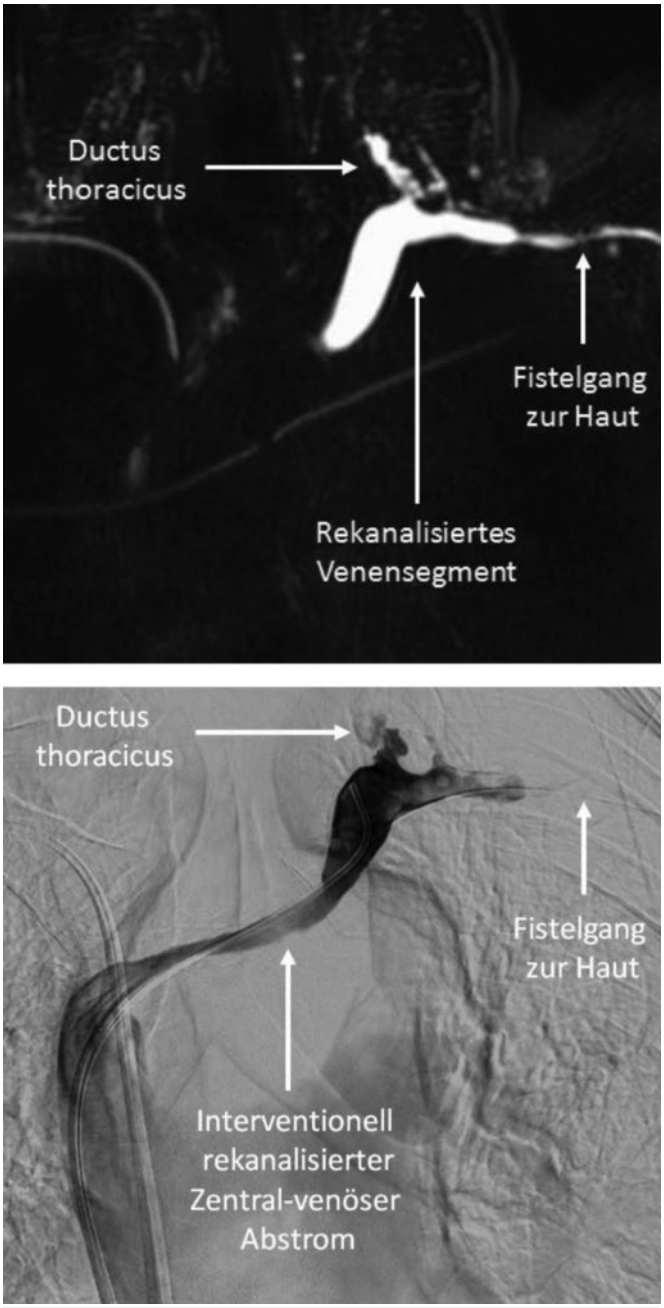

▶ **Fig. 1**

Quellen Pieper CC et al. Invest Radiol. 2019;54(9):600–615.

Erfolgreiche Detektion und angiographische Behandlung eines sehr kleinen, peripher gelegenen Pseudoaneurysmas der Brochialarterie

Autoren Rippel K[1], Leissner G[2], Kröncke T[3], Scheurig-Münkler C[3]
Institute 1 Klinikum Augsburg Augsburg; 2 Krankenhaus Aichach Klinik für Radiologie, Aichach; 3 Universitätklinikum Augsburg Klinik für diagnostische und interventionelle Radiologie, Augsburg
DOI 10.1055/s-0040-1703478

Einleitung Pseudoaneurysmen der Bronchialarterien sind selten und hauptsächlich im Mediastinum lokalisiert. Normalerweise treten sie u.a. im Rahmen von schweren Traumata, rezidivierenden Infektionen oder der zystischen Fibrose auf[1]. Die Standarddiagnostik bei Hämoptysen besteht aus einem Röntgenthorax und in Einzelfällen aus einer CTA[2].

Anamese Ein 52-jähriger Patient stellt sich in der Notaufnahme mit seit 2 Tagen bestehenden Hämopytsen vor. Er berichtet von ausgeprägten Hustenattacken in den letzten Tagen. Es bestehen keine weiteren Symptome. Die Röntgenaufnahme zeigt eine fleckige Verschattung des rechten Oberlappens, passend zu einem Infiltrat oder einer tumorösen Raumforderung. Bei unklarem Befund wurde eine CTA angeschlossen. Hier zeigte sich eine Hämorrhagie sowie ein winziges Pseudoaneurysma der Bronchialarterie weit peripher im rechten Oberlappen. Zusätzlich konnte in der CTA eine Normvariante der Bronchialarterie dargestellt werden[3]. Daher konnte das Gefäß ohne Pobleme sondiert und mittels PVA-Partikel und Mikrocoils verschlossen werden.

Diskussion Pseudoaneurysmen sind nur in 1 % der Fälle der Grund für Hämoptysen. Oft werden kleine Pseudoaneurysmen trotz CTA nicht diagnostiziert. In Fällen mit Hämorrhagie, aber nicht identifizierbarer Blutungsquelle, sollte eine zusätzliche Angiografie durchgeführt werden. Die CTA kann auch zur Darstellung der variablen Anatomie genutzt werden[3]. Für Brochialarterienpseudoaneurysmen ist die interventionelle Therapie Methode der Wahl[4].

Quellen [1] Restrepo CS Aneurysms and Pseudoaneurysms of the Pulmonary Vasculature. Semin Ultrasound CT MR. 2012
[2] Zhang L Noninvasive diagnosis of bronchial artery aneurysm using dual-source computed tomography angiography. Acta Radiol. 2008
[3] Yener O The Normal Anatomy and Variations of the Bronchial Arteries: Evaluation with Multidetector Computed Tomography. Can Assoc Radiol J. 2015
[4] Sopko D Bronchial Artery Embolization for Hemoptysis. Semin Intervent Radiol. 2011

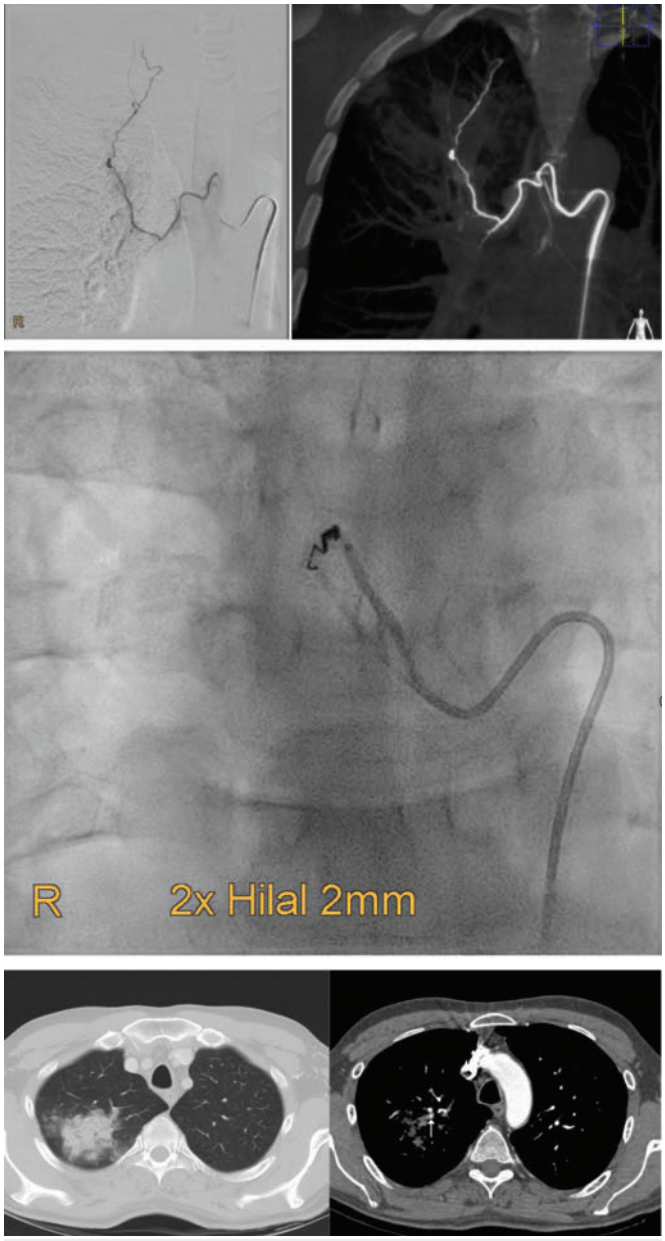

▶ **Fig. 1**

Endovaskuläre Behandlung eines Pulmonalarterien-Aneurysmas mittels Amplatzer Plugs im Rahmen einer ANCA-positiven Vaskulitis und chronischen Trikuspidalklappen-Endokarditis

Autoren Schnedl C[1], Hausegger K[1], Malle P[1]
Institut 1 Klinikum Klagenfurt am Wörthersee Institut für Diagnostische und Interventionelle Radiologie, Klagenfurt
DOI 10.1055/s-0040-1703479

Einleitung Pulmonalarterien-Aneurysmen sind selten und können bei Ruptur einen letalen Verlauf nehmen. Ursächlich kommen kongenitale Herz- bzw. Bindegewebserkrankungen, eine erworbene pulmonale Hypertonie, iatrogen und traumatische Veränderungen als auch autoimmunologische und infektiöse Erkrankungen in Frage.

Anamese Ein 20-jähriger Patient mit Trisomie 21 und klinisch asymptomatischem Links-Rechts-Shunt auf Grund eines subaortalen

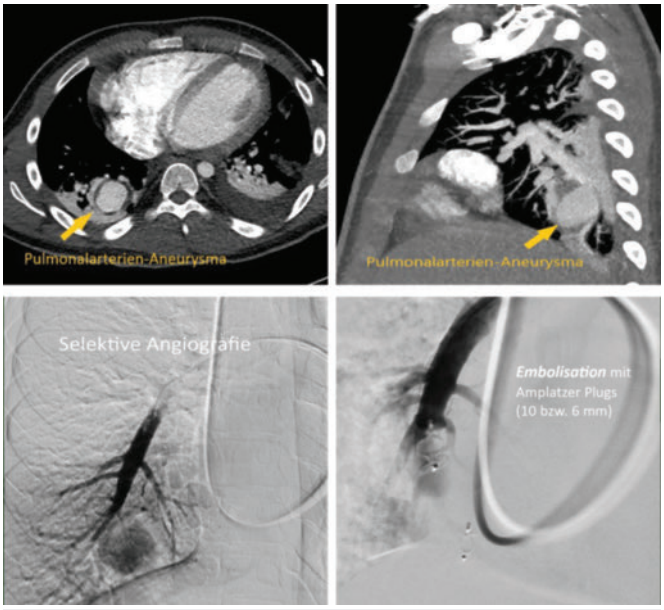

▶ **Fig. 1**

perimembranösen Ventrikelseptumdefekts zeigte ein in wenigen Monaten rasch größenprogredientes Pumonalarterien-Aneurysma der rechten Unterlappenarterie. Bei laborchemisch erhöhten Entzündungszeichen wurden echokardiografisch Vegetationen an der Trikuspidalklappe diagnostiziert. Weiters konnte eine ANCA-positive Vaskulitis verifiziert werden, sodass ätiopathogenetisch für die Entstehung des pulmonalen Aneurysmas eine infektiöse/mykotische als auch autoimmunologische Komponente postuliert wurde. Interdisziplinär erfolgte der Entschluss zur endovaskulären Behandlung des Aneurysmas mittels Amplatzer Plug Implantation. Eine periprozedurale pulmonale Hämorrhagie machte eine kurzzeitige intensivmedizinische Betreuung notwendig.

Diskussion Wenngleich selten sind Pulmonalarterien-Aneurysmen und deren Komplikationen mit einer hohen Mortalität und Morbidität vergesellschaftet. In einem rezenten Fallbericht berichteten Khandwala et al. von einem letalen Ausgang eines rupturierten mykotischen Aneurysmas hervorgerufen durch eine Endokarditis. Bei fehlenden Leitlinien (Kalra-Lall et al.) ist ein interdisziplinäres, patientenzentriertes therapeutisches Vorgehen notwendig.

Quellen [1] Khandwala K Shahab H Khan DB Bokhari S Bilateral Pulmonary Artery Mycotic Aneurysms in a Female with Infective Endocarditis. Cureus. 2019 Jul 10;11(7):e5114.
[2] Kalra-Lall A Donaldson J Martin C 3rd. Brief review: Pulmonary artery aneurysms and pseudoaneurysms. Int J Cardiovasc Imaging. 2019 Jul;35 (7):1357–64.

Malformation einer Bronchialarterie mit Verbindung zum pulmonalen Gefäßsystem – Eine seltene Ursache für Hämoptysen

Autoren Vogele D[1], Breitruck J[2], Beer M[3]
Institute 1 Universitätsklinikum Ulm Diagnostische und Interventionelle Radiologie, Ulm; 2 Universitätsklinikum Ulm Klinik für Diagnostische und Interventionelle Radiologie , Ulm; 3 Universitätsklinikum Ulm Klinik für Diagnostische und Interventionelle Radiologie, Ulm
DOI 10.1055/s-0040-1703480

Einleitung Hämoptysen können bei massiver Ausprägung durch Verlegung der Atemwege und einer resultierenden Asphyxie tödlich verlaufen. Neben den kryptogenen Fällen liegen häufig entzündliche Erkrankungen oder Malignome zugrunde. Vaskuläre Malformationen stellen mit einer Häufigkeit von 0,2% eine seltene Ursache dar.1

Anamese Ein 25-jähriger Patient stellte sich mit seit fünf Tagen bestehenden intermittierenden Hämoptysen vor. In der durchgeführten Bronchoskopie zeigte sich eine kräftige Blutung im Unterlappensegment 9 rechts ohne detektierbare Blutungsquelle. In der kontrastmittelgestützten Computertomografie (CT) fand sich neben Hämorrhagien eine kaliberstarke rechte Bronchialarterie (BA). Nach initialer Stabilisierung entwickelte der Patient erneut starke Hämoptysen. In der daraufhin durchgeführten Angiografie zeigte sich eine Gefäßmalformation mit zwei kräftigen Feedern aus der rechten Bronchialarterie. Mittels Mikropartikeln und Coils wurde die Gefäßmalformation erfolgreich embolisiert

Diskussion Anlagebedingte arteriovenöse Malformationen mit Shunts zwischen Pulmonalarterien und -venen, also innerhalb des pulmonalen Niederdrucksystems, führen selten zu bedrohlichen Hämoptysen.2 Gefäßmalformationen mit bronchialarteriellem Ursprung und Anschluss an das pulmonale Gefäßbett können hingegen massive Hämoptysen verursachen.3 Entscheidend für die Diagnose und Planung der Therapie ist eine CT-Angiografie.4 Eine effektive und sichere Therapieoption stellt die Bronchialarterienembolisation (BAE) mit Hilfe von Partikeln bzw. Coils dar.5 Der vorliegende Fall zeigt, dass bei starken Hämoptysen und fehlender entzündlicher oder neoplastischer Erkrankung der Lunge an eine Malformation einer BA mit Verbindung zum pulmonalen Gefäßbett gedacht werden sollte.

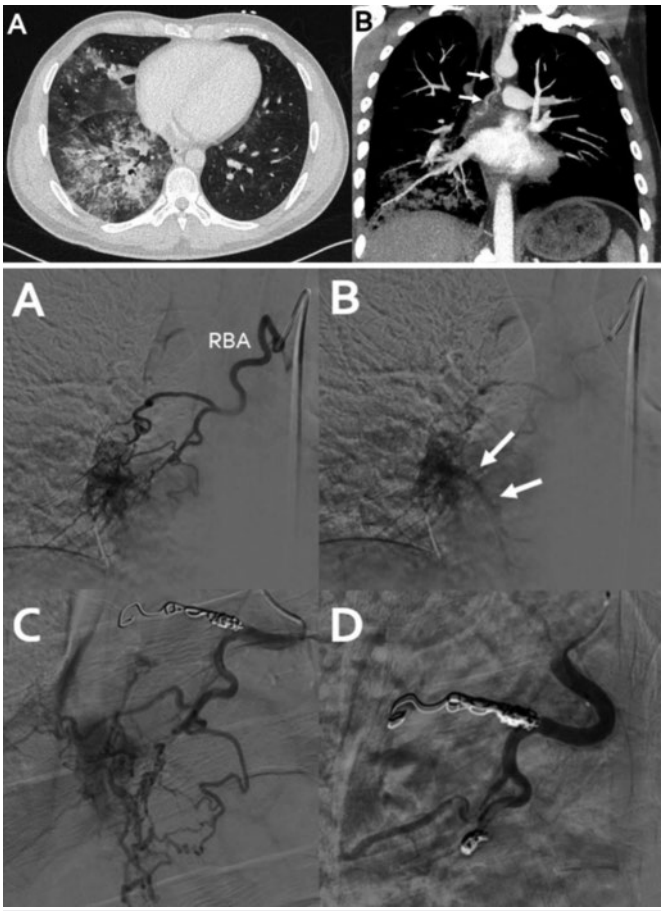

▶ **Fig. 1**

Quellen [1] Abdulmalak C Eur Respir J. 2015;46(2):503–11.
[2] Tellapuri S Int J Cardiovasc Imaging. 2019;35(8):1421-8.
[3] Wolf M Pneumologie. 2001;55(11):520-6.
[4] Tokunaga K European journal of radiology. 2017;95:314-8.
[5] Ittrich H RoFo. 2015;187(4):248-59.

Kinderradiologie

Jejunumruptur nach Verkehrsunfall beim Kind. Ausgeprägte Dynamik nach primär unauffälliger Bildgebung mit ausgeprägten, atypischen peritonealen Luftansammlungen.

Autoren Iuga A[1], Cernaianu G[2], Maintz D[1], Körber F[3]
Institute 1 Uniklinikum Köln Institut für Diagnostische und Interventionelle Radiologie, Köln; 2 Uniklinikum Köln Klinik und Poliklinik Allgemein-, Viszeral- und Tumorchirurgie , Köln; 3 Universitätsklinikum Köln Institut für Diagnostische und Interventionelle Radiologie, Köln
DOI 10.1055/s-0040-1703481

Einleitung Die Dünndarmperforation ist eine selten beschriebene Folge eines stumpfen Bauchtraumas bei Kindern und Jugendlichen. Insbesondere bei Hochrasanztraumata kann es zu einem verzögerten Auftreten der Symptome kommen.

Anamese Wir stellen den Fall eines 3-jährigen Kindes, das in einen Verkehrsunfall verwickelt wurde. In den primären Bildgebung wurden geringe Mengen freier Flüssigkeit im kleinen Becken festgestellt ohne sonstige Hinweise auf eine intraabdominelle Verletzungsfolge. 30 Stunden später trat neu die Klinik eines akuten Abdomens auf mit Nachweis einer Pneumatosis intestinalis und

freier abdomineller Luft in der Abdomen-Röntgenaufnahme. Mit dem Verdacht auf eine Hohlorganperforation wurde eine kontrastmittelgestützte Computertomografie des Abdomens durchgeführt. Die Untersuchung zeigte ausgeprägte Mengen freier Luft und Flüssigkeit abdominell, atypische Luftansammlungen am Peritoneum und in den Darmwänden in allen 4 Quadranten sowie eine Minderperfusion der Milz. In der unmittelbar durchgeführten explorativen Laparotomie zeigte sich eine zweistellige Jejunumruptur.

Diskussion Die Diagnose einer Dünndarmperforation wird bei Patienten mit Hochrasanztrauma, die initial keine weiteren Verletzungen oder Zeichen eines akuten Abdomens und eine initial unauffällige Bildgebung zeigen, oft verzögert erst beim Eintreten sekundärer Komplikationen gestellt1. Die Sensibilisierung für indirekte Zeichen einer Hohlorganperforation sowie kurzfristige Verlaufskontrollen von Patienten mit wenig oder keiner primärer Klinik ist erforderlich, um die möglicherweise fatal verlaufende Verzögerung von Diagnose und Operation zu vermeiden. Der vorgestellte Fall zeigt, welche ausgeprägte Dynamik ein solcher Fall in kürzester Zeit entwickeln kann.

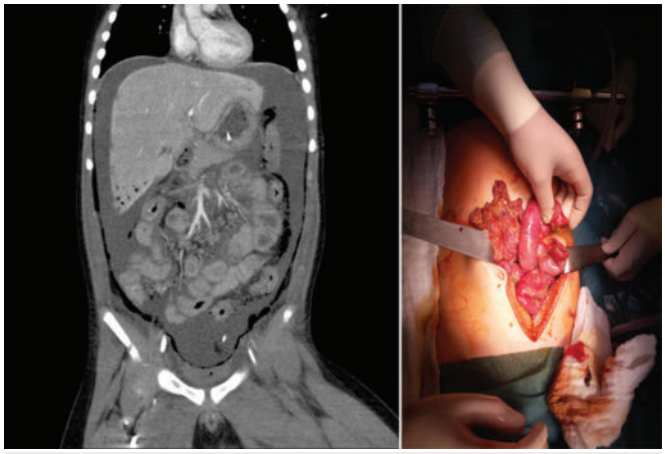

▶ **Fig. 1**

Quellen [1] GR Faria, AB Almeida, H Moreira et al. Prognostic factors for traumatic bowel injuries: killing time.World J Surg. 2012; 36: 807–812.

Ansa pancreatica: zwei Varianten einer seltenen Pankreasganganomalie

Autoren Metz C[1], Lois A[1], Veldhoen S[1]
Institut 1 Universitätsklinikum Würzburg Institut für Diagnostische und Interventionelle Radiologie, Würzburg
DOI 10.1055/s-0040-1703482

Einleitung Die Ansa pancreatica ist eine seltene anatomische Normvariante des pankreatischen Gangsystems, bei welcher eine Verbindung zwischen dem Pankreashauptgang (Ductus Wirsungianus) und dem akzessorischen Pankreasgang (Ductus Santorini) besteht.

Anamese Fall 1: Ein siebenjähriges Mädchen präsentierte sich mit der vierten Episode einer akuten Pankreatitis. Das Labor ergab erhöhte Amylase- (242U/l) und Lipasewerte (330U/l) bei normwertigen Cholestaseparametern. Zur differentialdiagnostischen Abklärung wurde eine MRT mit MRCP durchgeführt. Dabei zeigte sich eine Aufzweigung des Ductus pancreaticus im Sinne einer Ansa pancreatica, wobei ein kleinkalibriger akzessorischer Gang zur Papilla minor zog und der Hauptgang mit schlaufenartigem Verlauf zur Papilla major führte. Fall 2: Ein siebenjähriger Junge stellte sich zur Abklärung rezidivierender Pankreatitiden und seit Jahren isoliert erhöhten Amylase- (157-244U/l) und Lipasewerten (160-281U/l) vor. Sonographisch präsentierte sich das Pankreas unauffällig mit schlankem Pankreasgang. Die durchgeführte MRT mit MRCP zeigte ein regelrecht lobuliertes Pankreas mit geteiltem Pankreasgang. Der Hauptgang führte zur Papilla major, eine Ansa pancreatica mit S-förmigem Verlauf kreuzte den Hauptgang und zog anschließend zur Papilla minor.

Diskussion Die Normvariante einer Ansa pancreatica gilt als prädisponierender Faktor für rezidivierende akute Pankreatitiden. Als mögliche Ursache wird ein erhöhter intraduktaler Druck diskutiert, der durch fettreduzierte Ernährung verringert werden könnte (1). Bei Kindern mit akuter Pankreatitis, insbesondere jedoch bei rezidivierenden Pankreatitiden oder Pankreasenzymerhöhungen, sollte auch zum Ausschluss einer Ansa pancreatica, welche sonographisch in der Regel nicht erkennbar ist, frühzeitig die Durchführung einer MRT mit MRCP erwogen werden.

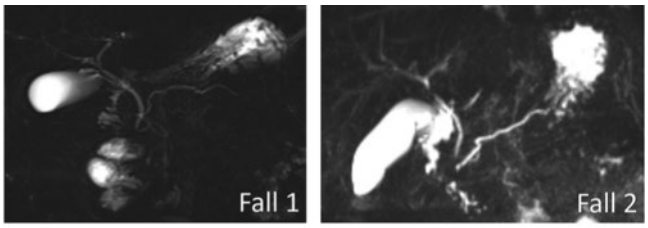

Fall 1: Ansa pancreatica mit einem kleinkalibrigen akzessorischen Gang, der zur Papilla minor zieht, und einem schlaufenartig zur Papilla major ziehendem Hauptgang.
Fall 2: S-förmige Ansa pancreatica mit einem den Hauptgang kreuzenden und anschließend zur Papilla minor ziehendem Nebengang.

▶ **Fig. 1**

Quellen [1] Hayashi TY Gonoi W Yoshikawa T Hayashi N Ohtomo K Ansa pancreatica as a predisposing factor for recurrent acute pancreatitis. World J Gastroenterol. 2016;22(40):8940-8.

Intrauterin diagnostiziertes Hygroma colli (zystisches Hygrom)

Autoren Wörner J[1], Berthold LProf. Dr. [1], Krombach GUniv.-Prof. Dr. [1]
Institut 1 Universitätsklinikum Gießen Diagnostische und Interventionelle Radiologie und Kinderradiologie, Gießen
DOI 10.1055/s-0040-1703483

Einleitung Lymphangiome sind seltene, benigne Tumoren der Lymphgefäße. Eine Sonderform hiervon stellt das zystische Hygrom (Hygroma colli) dar. Dieses tritt bei Neugeborenen im vorderen Halsbereich auf. In unserem Fall ist die bereits intrauterin sonographisch vermutete lymphatische Malformation mittels eines intrauterinen MRT bestätigt worden. Hervorzuheben ist das Ausmaß des Befundes sowie der inoperable Verlauf unter diversen Therapieregimen.

Anamese Männliches Neugeborenes mit zystischem Hygrom, welches sich bilateral collar ausdehnt und unmittelbar nach der Geburt auf Grund respiratorischer Insuffizienz zur endotrachealen Intubation führte. Nach Entbindung per sectio ceasarea in der 32+0 SSW erfolgte initial zweimal eine sonographisch gesteuerte Injektion mit Picibanil ohne nennenswerten Erfolg. Ein experimenteller Therapieversuch mit Propanolol über mehrere Wochen verlief ebenfalls erfolglos. Nach einer deutlichen Progredienz des Befundes in der MR-Kontrolle ca. 2 Monate nach Entbindung wurde das zystische Hygrom beidseits submandibulär teilreseziert. Des Weiteren erfolgte bei Ausbildung einer Makroglossie eine Tracheostoma- und eine PEG-Anlage. Ein individueller Heilversuch mittels Sildenafil schlug nicht an. Unter einer Therapie mit Sirolimus zeigte sich eine rückläufige Lymphangiom- und Zungenschwellung und darunter eine verbesserte Nahrungsaufnahme. Zudem wurde eine YAG-Lasertherapie im Zungenbereich durchgeführt. In der Folge konnte die PEG-Sonde entfernt werden.

Diskussion Embryologisch liegt eine verzögerte Entwicklung des lymphatischen Gefäßsystems im Nacken vor, wobei sich der Anschluss an die venöse Drainage verspätet ausbildet. Die Inzidenz für das zystische Nackenhygrom beträgt ca. 1:1000 bei Lebendgeburten und ca. 1:875 bei Spontanaborten. Das Geschlechterverhältnis ist ausgeglichen. Sonographisch ist die Differenzierung von der sog. nuchal translucency (Nackentransparenz) bedeutend.

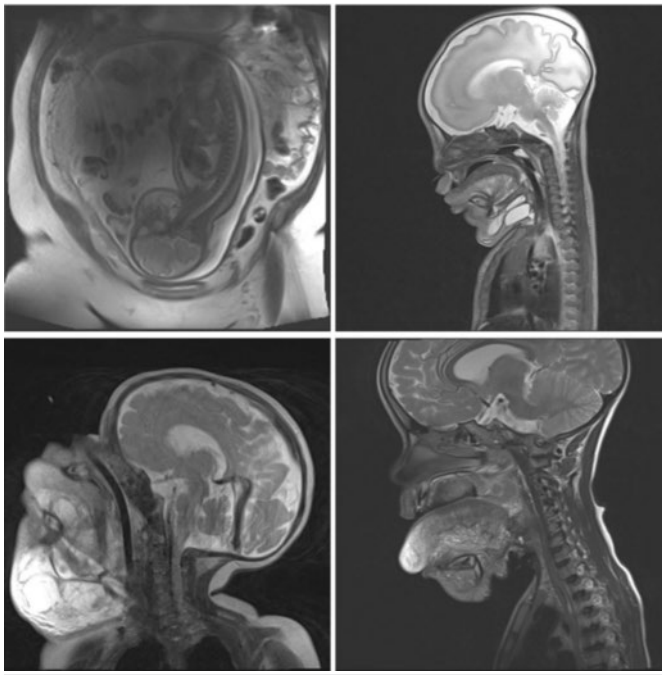

▶ **Fig. 1**

Quellen Entezami, Michael et al.: 2002 Sonographische Fehlbildungsdiagnostik, S. 62–64

Kopf/Hals-Diagnostik

Chorioretinitis als intraokuläre Mitbeteiligung bei der Granulomatose mit Polyangitis (früher Morbus Wegener) in der Computertomografie."

Autoren Pyka S[1], Wittkämper G[1], Schwarz S[1], Rohde S[1]
Institut 1 Klinikum Dortmund Klinik für Radiologie und Neuroradiologie, Dortmund
DOI 10.1055/s-0040-1703484

Einleitung Die Chorioretinitis gehört zu den Uveitiden und bezeichnet eine Entzündung der Choroidea mit Beteiligung der Retina. Als Auslöser kommen oft infektvermittelte Erkrankungen in Betracht (z.B. Mycobacterium tuberculosis, Toxoplasma gondii), aber auch in Verbindung mit immunologisch vermittelten Erkrankungen (z.B. Granulomatose mit Polyangitis oder Sarkoidose) kann es zur Chorioretinitis kommen. Die Symptomatik ist abhängig von der Lokalisation der Entzündungsherde. Periphere Entzündungen verlaufen meist asymptomatisch und werden oft erst in der ophthalmologischen Untersuchung oder bei einer Bildgebung erkannt. Ist die Macula lutea betroffen, treten rasch starke Sehstörungen auf.

Anamese Ein 57-jähriger Patient stellt sich vereinbarungsgemäß zur wiederholten Rituximab-Therapie bei vorbekannter c-ANCA positiven Granulomatose mit Polyangitis (ehemals M. Wegener) vor. Bei anhaltender Rhinitis mit teils blutigem Sekret im Rahmen der Grunderkrankung erfolgt ein CT der Nasennebenhöhlen. Neben mehreren Schleimhautschwellungen im Sinus frontalis, ethmoidalis sowie sphenoidalis zeigen sich hyperdense Areale des Bulbus occuli beidseits im Sinne einer Chorioretinitis. Sehstörungen wurden vom Patienten bisher nicht geäußert. Eine ophthalmologische Vorstellung mit regelmäßigen Kontrollen ist unsererseits empfohlen worden.

Diskussion Insbesondere unter einer Immunsuppressionstherapie bei der Granulomatose mit Polyangitis (früher M. Wegener) kann es zu diversen organspezifischen Mitbeteiligungen kommen. Die Chorioretinitis als intraokuläre Beteiligung sollte immer mit in Betracht gezogen werden, da oft ein asymptomatischer Beginn im weiteren Verlauf zu progredienten Sehstörungen führen kann. Neben einer ophthalmologischen Diagnostik kann ergänzend eine Bildgebung mittels CT oder MRT erfolgen. Differentialdiagnostisch sollte bei einer Chorioretinitis auch an eine mögliche Tuberkulose in der Anamnese gedacht werden.

▶ **Fig. 1**

Quellen Hahn G (2012). Kurzlehrbuch Augenheilkunde (1. Aufl.) Stuttgart: Georg Thieme Verlag

Obstruktive Lymphabflussstörung als seltene Ursache einer schmerzlosen Halsschwellung mit Chylothorax

Autoren Vach M[1], Pieper C[1]
Institut 1 Universitätsklinikum Bonn Klinik für Radiologie, Bonn
DOI 10.1055/s-0040-1703485

Einleitung Erkrankungen des Lymphsystems sind selten, werden jedoch häufig unterdiagnostiziert. Die Bildgebung kann hier entscheidende Informationen für das Patientenmanagement liefern. Wir stellen den Fall einer Patientin mit rezidivierendem links supraclaviculärem Lymphödem und Chylothorax vor.

Anamese Eine 54 jährige Patientin mit einem Mammakarzinom in der Vorgeschichte stellte sich mit rezidivierenden schmerzlosen Halsschwellungen und Luftnot vor. Sonographisch fanden sich neben einem zervikalen Weichteilödem Pleuraergüsse beidseits. Eine Pleurapunktion bestätigte das Vorliegen eines Chylothorax beidseits ohne Hinweis auf maligne Genese. Unter dem Verdacht auf eine lymphatische Ursache der Symptomatik zeigte die von uns durchgeführte MR-Lymphangiografie eine verzögerte Kontrastmittelaszension. Der Ductus thoracicus (DT) war in seinem gesamten Verlauf, aber insbesondere vor Einmündung in den linken Venenwinkel deutlich dilatiert. Darüber hinaus zeigte sich ein chylo-lymphatischer Reflux in die Halsweichteile und in das Mediastinum (▶**Abb. 1**). Insgesamt ergab sich das Bild einer obstruktiven Lymphabflussstörung. Als Ursache stellt sich im

terminalen DT eine Kontrastmittelaussparung dar (▶**Abb. 2**), die in der gezielten Sonografie einer intraluminalen Raumforderung im DT entsprach (▶**Abb. 3**). Die auf Grund der Vorgeschichte der Patientin durchgeführte histologische Sicherung der intraluminalen Raumforderung bestätigte den Verdacht auf einen Lymphgefäßthrombus. Seit der diagnostischen Punktion ist die Patientin ohne weitere Chylothoraces oder Halsschwellungen beschwerdefrei (seit 17 Monaten).

Diskussion Bei Patienten mit schmerzlosen Halsschwellungen sollte vor allem nach zerviko-thorakalen Operationen/Radiatio differentialdiagnostisch an eine lymphatische Ursache gedacht werden, insbesondere bei gleichzeitigem Vorliegen eines Chylothorax. Die MR-Lymphangiografie ermöglicht dabei die direkte Darstellung der zugrundeliegenden Pathologie.

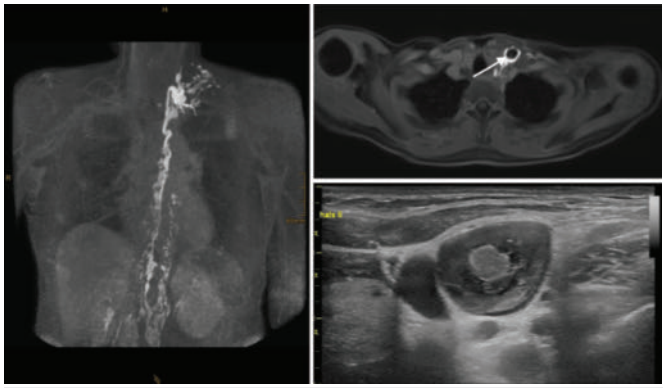

▶**Fig. 1**

Quellen Kunze et al. J Ultrasound Med 2017; 36:1955–1960

Mammadiagnostik

MR-basierte Analyse von Implantaten beim Mamma-MRT: typische Zeichen und Interpretationen

Autoren Papageorgiou I[1], Malich A[1]
Institut 1 Südharz Klinikum Nordahusen Insitut für Radiologie, Nordhausen
DOI 10.1055/s-0040-1703486

Einleitung Siliconimplantate stellen eine häufige Indikation zum Mamma-MRT dar, da diese nicht nur aus kosmetischer Indikation sondern oft auch nach einer Tumorerkrankung eingebracht wurden. Bei steigender Patientenzahl ist die zu erwartende Lebenserwartung der Implantate zwar ebenfalls gestiegen, aber mit 15-20 Jahren dennoch endlich.

Anamese Diese Fallzusammenstellung soll helfen, typische Zeichen von Implantatrupturen im MRT richtig zu interpretieren und zu beschreiben und methodische Fehlerquellen rechtzeitig zu erkennen und diese zu vermeiden. Hierzu wurden insgesamt über 7000 dezidierte Mamma-MRT ausgewertet. Um einheitliche bildqualitative Kriterien zu erlangen, wurden nur Fälle von 2016 bis 2019 in die Auswertung einbezogen, hierbei wurden 125 MRT mit Implantaten analysiert mit ein oder beidseitigen Silikonimplantaten. Die Bilddaten resultieren von diagnostischen MR-Untersuchungen am 3T oder 1.5T MRT (Philips Ingenia) mit Einbeziehung der Silicon Only, der silikonsupprimierten Sequenzen, der Kontrastmittelkinetik sowie der T2w-Datensätze. Die Prezi-Datenbank wurde für die Analyse verwandt.

Diskussion Die MR-Zeichen einer Silikonimplantatruptur wurden klassifiziert mit aufsteigendem Schweregrad, hierbei wird u.a das pull away Zeichen der inneren Polymerdegradierung, das "Keyhole" und "Teardrop" Zeichen, aber auch das "Linguini" bzw. Salatölzeichen einer kompletten inneren Kapselruptur erläutert. Relevante Signalalterationen der Silikonmatrix werden ebenfalls aufgezeigt als indirekte Zeichen einer beginnenden Implantatruptur. Darüber hinaus werden auch andere typische Zeichen einer Pathologie der Implantate dargestellt (Silikonaustritt, Silikonom, Kapselfibrose) und Beispiele von Lokalrezidiven trotz Silikonimplantat vorgestellt.

Quellen Eigene Falldaten diverse Publikationen., u.a Fischer et al.; Heywang et al., Kuhl et al. und Kaiser et al.

Muskuloskelettale Radiologie

Unspezifische Fußschmerzen: differentialdiagnotisch eine Herausforderung für den Radiologen.

Autoren Balks M[1], Stroth A[1], Mogadas S[1], Honnicke M[1], Barkhausen J[1]
Institut 1 Klinik für Radiologie und Nuklearmedizin, Universitätsklinikum Schleswig-Holstein, Campus Lübeck Lübeck
DOI 10.1055/s-0040-1703487

Einleitung Die Ursachen einer Metatarsalgie sind vielfältig und umfassen traumatische, degenerative und entzündliche Veränderungen, Tumoren oder auch Gefäßerkrankungen. Während Frakturen und die Arthrose/Arthritis in konventionellen Röntgenbildern in den meisten Fällen zuverlässig nachgewiesen werden können, ist der Nachweis von Erkrankungen der Weichteile häufig eine Herausforderung, die weitere bildgebende Verfahren erfordert.

Anamese Ein 43-jähriger Patient stellt sich einer mit seit 6 Wochen bestehenden Schwellung und Schmerzen des rechten Fußes ohne erinnerliches Trauma vor. Die Schmerzen bestanden auch nachts sowie in Ruhe und wurden durch Belastung verstärkt. Eine auswärtige MRT zeigte ein ausgeprägtes subkutanes Ödem insbesondere am Fußrücken sowie eine Auftreibung und ein Enhancement der interossären Muskulatur zwischen den Metatarsalia II/III. Der Patient stellte sich zum Ausschluss eines Tumors in unserer Klinik vor. Das ergänzend durchgeführte Röntgenbild zeigte eine zarte randständige Verkalkung zwischen dem 2. und 3. Mittelfußknochen, so dass die Diagnose eine Myositis ossificans gestellt wurde.

Diskussion Im Rahmen einer Myositis ossificans kommt es zu heterotrophen Weichteilossifikation in der Muskulatur der Extremitäten, die genaue Pathogenese ist nicht vollständig geklärt (1). Die Ossifikationen zeigen sich in Abhängigkeit des Erkrankungsstadiums erst im Verlauf (1), wodurch sie im Früh- und Intermediärstadium differentialdiagnostisch schwierig von einem extraskelettalen Osteosarkom zu unterscheiden ist. Besonders die konventionelle Bildgebung hat hier einen hohen Stellenwert, da sich die Ossifikationen im fortgeschrittenen Stadium mit typischem äußerem Kortex und zentraler trakekulären Struktur darstellen lassen (2).

▶**Fig. 1**

Quellen [1] Walczak BE Johnson CNHowe BM Myositis ossificans. J Am Acad Orthop Surg. 2015;23:612–22.
[2] Freire VMose TPLepage-Saucier M Radiological identification and analysis of soft tissue musculoskeletal calcifications. Insights Imaging. 2018;9:477–92.

Partielle Neuritis eines gedoppelten Nervus medianus

Autoren Knarr J[1], Schmitt R[2], Mühldorfer-Fodor M[3]

Institute 1 Universitätsklinikum Würzburg Institut für Diagnostische und Interventionelle Radiologie , Würzburg; 2 Rhön-Klinikum Campus Bad Neustadt Klinik für Radiologie; 3 Rhön-Klinikum Campus Bad Neustadt Klinik für Handchirurgie

DOI 10.1055/s-0040-1703488

Einleitung Normvarianten des N. medianus werden in der Literatur u.a. mit 12% Prozent angegeben (vgl. Lanz, 1977). Auf der Grundlage einer solchen Variante entwickelte eine Patientin eine Neuritis eines gedoppelten N. medianus mit begleitender A. mediana. Die Diagnose konnte aufgrund einer kontrastmittelgestützten MRT gestellt werden.

Anamese Eine 37-jährige Patientin stellt sich mit seit knapp 2 Wochen bestehender Allodynie und Sensibilitätsstörungen der Daumenbeere rechts sowie fehlender Opponierbarkeit des Daumens in einer Klinik für Handchirurgie vor. Das Hoffmann-Tinel-Zeichen ist positiv. Eine elektrophysiologische Untersuchung des N. medianus war regelrecht. Die zunächst gestellte Arbeitsdiagnose eines Karpaltunnelsyndroms bestätigte sich nicht. Weiter erfolgte eine MRT-Untersuchung mit i.v.-Kontrastmittel. Der N. medianus ist auf Höhe des distalen Unterarms gedoppelt mit begleitender A. mediana und zeigt passende Befunde einer Neuritis im radialen Nervenanteil mit Ödem, Enhancement sowie einer Volumenzunahme. Unter konservativer Therapie kommt es zur Besserung der Symptomatik.

Diskussion In diesem Fall war die Bildgebung diagnoseführend. Die kontrastmittelgestützte MRT ist ein geeignetes Verfahren, welches die anatomischen Verhältnisse innerhalb des Karpaltunnels hochauflösend abbilden kann (vgl. Mesgarzadeh, 1995). Die Besonderheit dieses Falles liegt in der anatomischen Normvariante in Form einer hohen Teilung des N. medianus mit begleitender A. mediana, welche in etwa 2 % der Bevölkerung vorliegt (vgl. Lanz, 1977). Durch die frühe Teilung konnte sich eine isolierte Neuritis im radialen Teil des gedoppelten Nervs entwickeln. Eine Operation war nicht indiziert (vgl. Assmus, 2003).

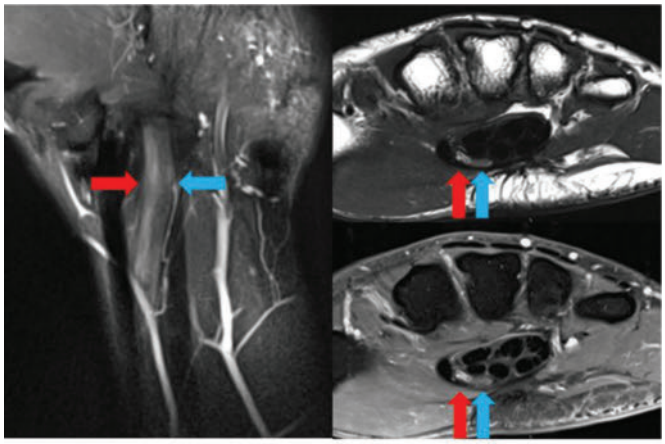

Roter Pfeil: Neuritis des radialen Teils des gedoppelten N. medianus

Blauer Pfeil: ulnarer Teil des gedoppelten N. medianus. Keine Zeichen einer Neuritis

▶ **Fig. 1**

Quellen Assmus H (2003). Nervenkompressionssyndrome. Springer. Berlin, Heidelberg: 57 Lanz U (1977). Anatomical variations of the median nerve in the carpal tunnel. J Hand Surg 2:44–53

Mesgarzadeh M Triolo J Schneck CD (1995). Carpal tunnel syndrome. MR imaging diagnosis. Magn Reson Imag Clin North Am 3:249–264

Maffucci-Syndrom

Autoren Schmid A[1], Metz C[1], Schmitt R[1]

Institut 1 Universitätsklinikum Würzburg Institut für Diagnostische und Interventionelle Radiologie, Würzburg

DOI 10.1055/s-0040-1703489

Einleitung Das Wissen um primär benigne Erkrankungen, die im Verlauf maligne und lebenslimitierend werden können, sowie deren frühe Erkennung sind für Patienten von essenzieller Bedeutung. Eine solche Erkrankung ist das seltene Maffucci-Syndrom, dessen Diagnose die vorgestellte Patientin mit 48 Jahren vergleichsweise spät, glücklicherweise jedoch noch vor einer malignen Entartung erhielt.

Anamese Eine 48-jährige Patientin stellte sich zur operativen Versorgung eines infiziertes Hämatoms am rechten Thenar vor. Die präoperative Röntgenaufnahme bzw. die postoperative MRT zeigte multiple phalangeale Enchondrome und Weichteilverkalkungen um den Thenar (▶**Abb. 2 und 3**), welche histopathologisch einem kavernösen Hämangiom mit kalzifizierten Phlebolithen entsprachen. Anamnestisch kam es bereits im Kindesalter zu pathologischen Frakturen der unteren Extremitäten außerdem ist ein Hämatolymphangiom des rechten Oberschenkels bekannt. Weitere Bildgebung in Form von Röntgen und MRT zeigten Enchondrome, Deformierungen und konsolidierte Frakturen des gesamten Skeletts. Somit wurde die Diagnose eines Maffucci-Syndroms gestellt. Regelmäßige Verlaufskontrollen wurden empfohlen, zunächst in Form eines Ganzköper-MRTs in einem Jahr.

Diskussion Das Maffucci-Syndrom ist eine sehr seltene kongenitale, unheilbare Erkrankung. Charakteristisch ist das simultane Auftreten von multiplen Enchondromen und Hämangiomen. Typische Symptome sind schmerzlose Schwellungen, pathologische Frakturen und bläuliche subkutane Knötchen. Vereinzelt wurden gastrointestinale Blutungen oder chronischen Anämien durch Hämangiome des GI-Traktes im Rahmen eines Maffucci-Syndroms beschrieben. Die Erkrankung geht mit einem erhöhten Entartungsrisiko einher und ist mit weiteren malignen Tumoren assoziiert, weshalb lebenslange Verlaufskontrollen zur Früherkennung indiziert sind.

Quellen Quellen Zwennecke et al. Gastrointestinal Endoscopy 2017; 85:1311–6
Seifeldin et al. et al. RadioGraphics. 2001; 21:1293–1294
Unger et al. et al. Am J Roentgenol. 1988; 150:351–3

Das Mazabraud-Syndrom: eine seltene Kombination intramuskulärer Myxome mit fibröser Dysplasie

Autoren Wrazidlo R[1], Afat S[2], Nikolaou K[2], Othman A[2]

Institute 1 Universitätsklinikum Tübingen Diagnostische und Interventionelle Radiologie, Tübingen ; 2 Universitätsklinikum Tübingen Diagnostische und Interventionelle Radiologie, Tübingen

DOI 10.1055/s-0040-1703490

Einleitung Ein 65-jähriger Patient stellt sich orthopädisch vor, nachdem er eine größenprogrediente Verhärtung im linken Oberschenkel verspürt.

Anamese Seit 3 Monaten besteht eine schmerzlose, nicht verschiebliche Verhärtung im Bereich des distalen linken Oberschenkels mit subjektiver Größenzunahme. Anamnestisch kein Trauma, das linke Bein ist frei beweglich, keine B-Symptomatik. Als Vorerkrankung ist eine fibröse Dysplasie (FD) bekannt. Die initiale MRT-Untersuchung zeigt eine Raumforderung im Bereich des M. vastus medialis links (T2-hyperintens mit inhomogener KM-Anreicherung). Bei V.a. ein Weichteilsarkom wurde eine Biopsie durchgeführt mit histopathologisch nachgewiesenen Anteilen eines Myxoms ohne Malignität. Anhand des Vorliegens eines Myxoms bei bekannter FD wurde die Diagnose Mazabraud-Syndrom gestellt. In der MRT-Verlaufskontrolle zeigte sich keine weitere Größenprogredienz. Zur Vermeidung lokaler Komplikationen sowie einer möglichen Entartung wurde die Resektion des Myxoms geplant.

Diskussion Intramuskuläre Myxome sind seltene, gutartige Weichteiltumore und treten überwiegend in den großen Skelettmuskeln auf. Das Krankheitsbild des Mazabraud-Syndroms liegt vor, wenn intramuskuläre Myxome in Kombination mit einer FD auftreten (Prävalenz < 1:1.000.000, laut einer aktuellen Studie etwa 2,2 % unter FD-Patienten). Während die FD oft in jüngeren Jahren

▶ **Fig. 1**

diagnostiziert wird, treten die Myxome im Erwachsenenalter auf. Bei diesem Patienten ist zur Bestimmung des Ausmaßes der FD die einmalige Durchführung eines Ganzkörper-MRTs empfohlen. Da in einzelnen Fällen ein erhöhtes Risiko für die Entwicklung von Osteosarkomen durch Umwandlung dysplastischer Läsionen beobachtet wurde, sind regelmäßige bildgebende Verlaufskontrollen durchzuführen. Zudem werden Lokalrezidive von bereits resezierten Myxomen beschrieben. In der MRT sind intramuskuläre Myxome scharf begrenzt, T1-hypointens zur Muskulatur und stark T2-hyperintens. Die inhomogene KM-Anreicherung ermöglicht die Differenzierung zu einer Zyste.

a) Das präoperative Röntgenbild zeigt typische ossäre Veränderungen im Rahmen der fibrösen Dysplasie (inhomogene Knochenstruktur mit diaphysär gelegenen teils mehrsklerosierten und teils lytischen Abschnitten sowie eine leichte Auftreibung des Tibiaschaftes mit zum Teil ausgedünnter Kortikalis) ohne Nachweis einer kortikalen Unterbrechung oder Destruktion.
b) Die aktuelle MRT-Verlaufskontrolle zeigt in der koronaren T2 STIR-Sequenz das typischerweise T2-hyperintense Myxom im distalen linken Oberschenkel sowie einen bilateralen Befall der Femora bei fibröser Dysplasie (signalerhöhte Strukturstörung des Knochenmarks mit zystoiden Komponenten und irregulär aufgetriebenen Schaftabschnitten).

▶ **Fig. 1**

Quellen .

Neuroradiologie

Pulssynchroner Tinnitus aufgrund eines aneurysmatischen Diverticulums des Bulbus venae jugularis – Die erstmalige Implantation eines WEB-Device in einen ektatischen Jugularvenenbulbus

Autoren Drescher F[1], Maus V[1], Weber W[1], Fischer S[1]
Institut 1 Universitätsklinik Knappschaftskrankenhaus Bochum Institut für Diagnostische und Interventionelle Radiologie, Neuroradiologie und Nuklearmedizin, Bochum
DOI 10.1055/s-0040-1703491

Einleitung Einleitung: Ein pulsatiler Tinnitus entsteht häufig aufgrund von arteriellen Pathologien nahe des Meso- bzw. Hypotympanon. Anatomische Veränderungen des Jugularvenenbulbus hingegen sind eine seltene Ursache eines pulsatilen Tinnitus. Wir berichten von einem seltenen Fall eines aneurysmatischen Diverticulums des Bulbus venae jugularis, welches mit einem WEB-Device (Woven EndoBridge, Mircovention) behandelt wurde.

Anamese Eine 68-jährige Patientin stellte sich mit einem chronischen linksseitigen pulsatilen Tinnitus vor. Eine extern angefertige MRT zeigte einen ektatischen Bulbus venae jugularis auf der linken Seite. Die durchgeführte CT untermauerte die Diagnose – hier zeigte sich eine knöcherne Ausziehung des Pyramidenbeins nahe des Hypotympanon. Im Rahmen der diagnostischen Abklärung erfolgte eine Katheterangiografie (DSA), welche den Befund bestätigte. Da keine andere unterliegende Pathologie zu diagnostizieren war, erschien es wahrscheinlich, dass das Diverticulum des Bulbus venae jugularis Ursache für den pulssynchronen Tinnitus war. Bei der Patientin bestand ein Behandlungswunsch. Aufgrund der breitbasigen Morphologie des Diverticulums war eine Behandlung mittels Coiling oder anderen endovaskulären Verfahren technisch nicht möglich. Im Rahmen eines individuellen Heilversuches wurde der Patientin angeboten, das venöse Diverticulum mit einem WEB-Device zu behandeln. In bekannter Technik wurde der endovaskuläre Eingriff ohne Komplikationen vollzogen. Zwei Monate nach der Behandlung gab die Patientin an, dass sich der pulsatile Tinnitus vollständig zurückgebildet habe. Die nach 3 Monaten durchgeführte DSA bestätigte den vollständigen Verschluss des venösen Diverticulums.

Diskussion Das WEB-Device ist ein intaaneurysmaler Flow Diverter für die Behandlung von breitbasigen arteriellen intrakraniellen Aneurysmen. Der hier beschriebene Fall zeigt die erstmalige erfolgreiche Implantation eines WEB-Device in ein Diverticulum des Bulbus venae jugularis.

43-jähriger Patient mit "Vernichtungskopfschmerzen" und einer sehr seltenen Ursache der Subarachnoidalblutung.

Autore Gernhardt C[1]
Institut 1 Essen
DOI 10.1055/s-0040-1703492

Einleitung 15% aller spontanen Subarachnoidalblutungen (SAB) entstehen nicht aufgrund der Ruptur eines Aneurysmas. Die Ruptur einer intrakraniellen Dermoidzyste stellt eine sehr seltene Ursache einer SAB dar, wobei diese angeborene, gutartige, langsam wachsende Läsion insbesondere bei jüngeren Patienten symptomatisch werden kann.

Anamese Das Schädel-CT und -MRT eines 42-jährigen Mannes mit Vernichtungskopfschmerzen zeigten eine atypische SAB in der Cisterna quadrigemina mit gruppierten, CT-hypodensen, T1- und FLAIR-hyperintensen, mikronodulären Läsionen . Es imponierte eine ca. 1,5 cm große rundliche, glatt begrenzte inhomogene Raumforderung dorsal der Glandula pinealis mit hyper- und hypointensen Anteilen in der T2-Sequenz ohne Kontrastmittelanreicherung .

Diskussion Die Läsion der Pinealisloge passt aufgrund ihrer Lokalisation an der Mittellinie, den T1- und FLAIR-hyperintensen Anteilen und der fehlenden Kontrastmittelanreicherung zu einer Dermoidzyste. Pathognomonisch für eine Ruptur sind hierbei die subarachnoidal oder auch intraventrikulär disseminiert verteilten "fat droplets". Differentialdiagnostisch lassen sich eine Epidermoidzyste durch eine ausgeprägte Diffusionsrestriktion und ein Teratom durch eine deutliche Kontrastmittelanreicherung abgrenzen. Die Ruptur einer Dermoidzyste ist insgesamt sehr selten und präsentiert sich meistens mit Kopfschmerzen oder Krampfanfällen. Mögliche Komplikationen einer Ruptur sind ein Hydrozephalus sowie eine aseptische Meningitis aufgrund der ausgetretenen Cholesterinkristalle. Die Dermoidzyste des Patienten konnte neurochirurgisch erfolgreich "in toto" entfernt werden.

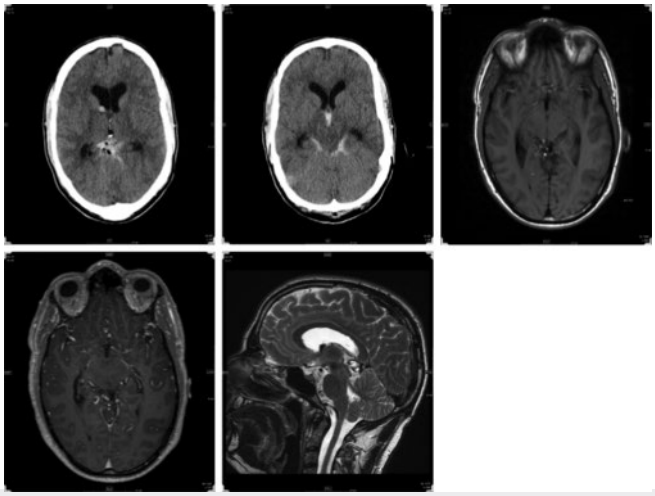

▶ **Fig. 1**

Quellen Osborn, A. G., & Preece, M. T. (2006). Intracranial Cysts: Radiologic-Pathologic Correlation and Imaging Approach. Radiology, 239(3),650–664. https://doi.org/10.1148/radiol.2393050823
Stendel, R., Pietilä, T. A., Lehmann, K., Kurth, R., Suess, O., & Brock, M. (2002). Ruptured intracranial dermoid cysts. Surgical Neurology, 57(6),391–398. https://doi.org/10.1016/S0090-3019(02)00723-1

Symptomatische, atypische arteriovenöse Malformation im IV. Ventrikel.

Autoren Mammadov K[1], Kapp, Barbara Freund M[2]
Institute 1 Klinikum Aschaffenburg-Alzenau Radiologie, Aschaffenburg; 2 Klinikum Aschaffenburg- Alzenau Radiologie, Aschaffenburg
DOI 10.1055/s-0040-1703493

Einleitung Eine intraventrikuläre Lokalisation sowie Thrombosierungen von AVMs sind selten. Folgender Fallbericht zeigt uns eine thrombosierte symptomatische AVM im IV. Ventrikel.

Anamese 34-jähriger Patient klagte über plötzlich aufgetretenen Drehschwindel mit Übelkeit. Die initiale CT-Untersuchung zeigte eine kleine flaue rundliche Dichteanhebung im IV. Ventrikel. Die MRT-Untersuchung zeigte eine rundliche ca. 9 mm große Formation in Höhe des Foramen Magendii mit T2 gemischt bis hypointenser Signalanhebung und Signalauslöschung in T2*, T1 Hirnisointens, Verdächtig auf eine Gefäßmalformation. Ein Kavernom, Subependymom und eine kleine Einblutung waren Differentialdiagnosen. Eine Blutung konnte nach einer Lumbalpunktion ausgeschlossen werden. Zur weiteren Abklärung erfolgte eine bilaterale vertebrale DSA, in der sich keine pathologische Gefäßmalformation in der arteriellen Phase und auch keine Fleckenbildung in der venösen Phase darstellte. Aufgrund der Symptomprogredienz und Verdacht auf Kavernom wurde eine Indikation zur Operation gestellt. Intraoperativ zeigte sich eine thrombosierte AV-Malformation. Diese wurde arteriell aus einem Abkömmling der linken A. vertebralis gespeist mit venösem Abfluss zwischen den Kleinhirntonsillen. Im postoperativen Verlauf besserte sich Zustand des Patienten deutlich. Der histologische Befund: Exzisat einer arteriovenösen Malformation mit in Organisation stehender Thrombose.

Diskussion Verfälschung der Diagnose aufgrund der unauffälligen DSA und cavernomverdächtigen Morphologie in der MRT-Bildgebung. Kleine thrombosierte AVMs lassen sich mittels DSA oft nicht detektieren.

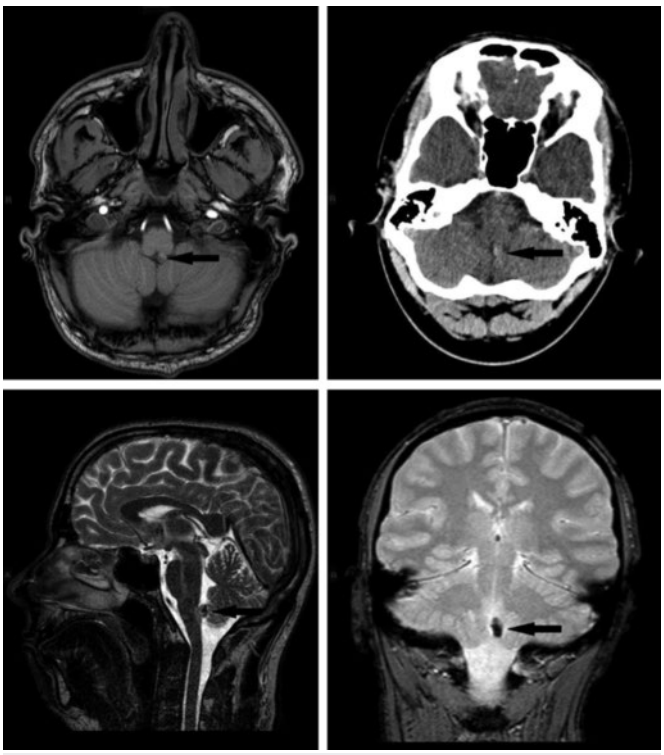

▶ **Fig. 1**

Quellen [1] Masashi et al. “Cryptic Arteriovenous Malformation of the Choroid Plexus of the Fourth Ventricle” Neurol. Med. Chir. 34: 38–43, 1994.
[2] Chen, Xianyi et al. “Spontaneous thrombosis in main draining veins of unruptured cerebral arteriovenous malformations” Medicine vol. 98,22): (2019): e15588..
[3] Leitlinien für Diagnostik und Therapie in der Neurologie - Zerebrale Gefäßmalformationen.

Rippenanomalien mit konsekutivem Thoracic-outlet-Syndrom – Gegenüberstellung von vasogener und neurogener Form in der MR-Neurografie

Autoren Sondermann S[1], Boppel T[1], Schramm P[1]
Institut 1 UKSH Campus Lübeck Institut für Neuroradiologie, Lübeck
DOI 10.1055/s-0040-1703494

Einleitung Thoracic-outlet-Syndrom (TOS) ist ein Überbegriff für ätiologisch unterschiedliche Erkrankungen, deren gemeinsame Symptome Schmerz und Parästhesien sind. Die häufigste Form ist das neurogene TOS (nTOS), gefolgt vom vasogenen TOS(vTOS). Wir zeigen die diagnostische Aussagekraft der MR-Neurografie (MRN) als nichtinvasive Untersuchung ergänzend zur klinischen Untersuchung, Elektrophysiologie und konventionellen Bildgebung. In einer Gegenüberstellung präsentieren wir das Bild eines nTOS und eines vTOS bei zwei Patienten mit knöchernen Anomalien der Rippen und demonstrieren die Unterschiede in der MRN bei dieser Erkrankung.

Anamese Patient 1 berichtete über intermittierende Schmerzen, eine leichte Kraftminderung und Parästhesien des Armes, während Patient 2 Schwindel und lageabhängige Obdormition des Armes als klinische Symptomatik aufwies. Elektrophysiologisch zeigten sich bei beiden Patienten keine wegweisenden Befunde. In der konventionellen Bildgebung fand sich bei Patient 1 eine Synostose zwischen 1. und 2. Rippe. In der ergänzenden MR-Neurografie zeigte sich in Lagebezug dazu ein Neuropathiesignal des Plexus brachialis. Patient 2 zeigte bei Nachweis einer Halsrippe mit Synostose zur 1. Rippe ein unauffälliges Nervensignal. In der MR-Angiografie erfolgte der Nachweis einer hochgradigen Kompression der A. subclavia bei Armhochlagerung. Patient 1 wurde nicht operiert bei geringer Symptomatik und ohne Leidensdruck. Bei Patient 2 wurde bei Leidensdruck eine Resektion der Halsrippe durchgeführt.

Diskussion Multimodale Bildgebung gehört regelhaft zur Abklärung des TOS. Die MRN kann eine Nervenschädigung nachweisen, wird beim TOS jedoch nicht regelhaft durchgeführt. Wie im Fall des Patient 1 kann sie wichtige Zusatzinformationen zur nervalen Beteiligung, Lokalisation und Ausmaß liefern, sowie in Einzelfällen die Diagnose sichern. Die vorgestellten Fällen illustrieren den Befundunterschied zwischen nTOS und vTOS und verdeutlichen, wie die MRN die Diagnosesicherheit beim TOS verbessern kann.

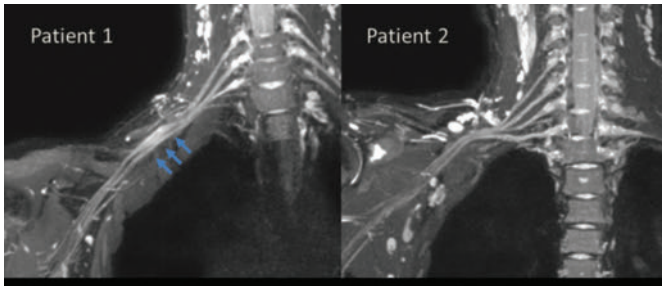

Bei Patient 1 mit nTOS zeigt sich eine deutliche T2-Signalsteigerung und eine geringgradige Auftreibung des Plexus brachialis rechts in seinem Verlauf um die Synostose (blaue Pfeile). Bei Patient 2 mit vTOS ist die Abbildung des Plexus brachialis rechts unauffällig. (3T MR T2 TSE STIR 1 x 1 x 1,5mm Voxel).

▶ **Fig. 1**

Quellen

Onkologische Bildgebung/Onkologie

Value of MRI and 68Ga-DOTANOC-PET-CT in a patient with right ventricular neuroendocrine tumor

Autoren Mandl J[1], Schmid J[2], Pernthaler B[3], Phlank E[3], Geiger A[4], Brcic I[5], Kump P[4], Fuchsjäger M[6], Igrec J[6]
Institute 1 Medizinische Universität Graz Klinische Abteilung für allgemeine radiologische Diagnostik, Graz; 2 Medizinische Universität Graz Klinische Abteilung für Allgemeine Radiologische Diagnostik, Graz; 3 Medizinische Universität Graz Klinische Abteilung Nuklearmedizin, Graz; 4 Medizinische Universität Graz Klinische Abteilung für Onkologie, Graz; 5 Medizinische Universität Graz Insitut für Pathologie, Graz; 6 Medizinische Universität Graz Klinische Abteilung für allgemeine Radiologische Diagnostik, Graz
DOI 10.1055/s-0040-1703495

Einleitung Primary cardiac neuroendocrine tumors (NET) are extremely rare. Secondary metastatic disease can develop usually from a gastrointestinal or pulmonary primary.

Anamese A 73-year-old male patient presented at our clinic for further evaluation of a right ventricular tumor. In 1996, he had undergone complete resection of a NET(G1) of the larynx, without lymph node metastasis. At presentation in 2017, cardiac MRI showed a 5.2 cm large, homogenous, contrast-enhancing lesion originating from the right ventricular free wall. On TTE and heart catheterisation, right ventricular and right atrial function was not impaired. 18F-FDG PET-CT showed an oval lesion in the right ventricle with uptake-values up to 7.5 SUV max. After resection, histology showed a NET, G3 with Ki67 27%. A first follow-up 68Ga-DOTANOC-PET-CT 3 months later showed a pericardial/right ventricular lesion with pathological tracer uptake suspicious of metastasis or recurrence. Further 68Ga-DOTANOC-PET-CT and CT examinations in the course of sixteen months revealed a progression of the cardiac mass with extension into the mediastinum and lymph node metastases. Additionally, the tumor infiltrated the superior vena cava, and to avoid obstruction, a wallstent was implanted. After initiation of chemotherapy with carboplatin/etoposide AUC-5, follow-up CT showed regression of the intrathoracic metastasis.

Diskussion This case demonstrates the rare finding of a NET(G3) in the heart found 21 years following a NET(G1) of the larynx. This can either be interpreted as late metastasis with progression from G1 to G3 neoplasm, or regarded as a second primary. 68Ga-DOTANOC-PET-CT has an important role in follow-up and high-impact on management of somatostatin-avid malignancies.

Quellen Bonsen LR Aalbersberg E Tesselaar M Stokkel M et al. (2016) Cardiac neuroendorine tumour metastases: case reports and review of the literature. Nuclear Medicine CommunicationsVolume 37, Number 5, 1 May 2016, pp. 461–465(5). https://doi.org/10.1097/MNM.0000000000000464

Seltene Ursache der einseitigen Unterschenkelschwellung: Nicht immer ist es die tiefe Beinvenenthrombose

Autoren Sieber V[1], Barkhausen J[2], Frydrychowicz A[3], Oechtering T[4]
Institute 1 Universität zu Lübeck Klinik für Radiologie und Nuklearmedizin Universitätsklinikum Schleswig-Holstein, Campus Lübeck, Lübeck; 2 Klinik für Radiologie und Nuklearmedizin, UKSH Campus Lübeck Radiologie, Lübeck; 3 Klinik für Radiologie und Nuklearmedizin, UKSH Campus Lübeck Radiologie; 4 Klinik für Radiologie und Nuklearmedizin, UKSH Campus Lübeck Radiologie, Lübeck
DOI 10.1055/s-0040-1703496

Einleitung Bei der einseitigen Unterschenkelschwellung ist die Sonografie mit farbkodierter Duplexsonografie das wichtigste bildgebende Verfahren zum Nachweis einer tiefen Beinvenenthrombose.Nach Ausschluss einer TVT kann zur weiteren Abklärung die MRT zum Ausschluss seltener Differentialdiagnosen eingesetzt werden.

Anamese 85jähriger Patient mit stetiger Umfangsvermehrung des linken Unterschenkels seit vier Wochen. Dieser zeigte sich schmerzhaft gespannt mit einer zirkulären trophischen Störung im distalen Drittel. Eine TVT wurde durch eine FKDS ausgeschlossen.Die nachfolgende MRT zeigte einen langstreckig aufgetriebenen, in T2- und T1w hyperintensen M. gastrocnemicus und M. soleus mit inhomogenem Kontrastmittelenhancement ohne Nachweis einer umschriebenen Raumforderung und Umgebungsreaktion, sodass Tumore und ein entzündlicher Prozess unwahrscheinlich waren. Nach einer Biopsiewurde die Diagnose eines diffusen großzelligen B-Zell-Lymphoms (DLBCL) gestellt.

Diskussion Das DLBCL manifestierte sich atypisch mit einer Unterschenkelschwellung ohne B-Symptomatik. Während Lymphknoten den häufigsten Manifestationsort des DLBCL darstellen, können auch extranodale Organe befallen sein, wobei Manifestationen der Muskulatur mit 0,5% besonders selten sind. Muskuläre Lymphome können als umschriebener Tumor oder, wie hier, als diffuse Infiltration mit atypischem Signal auftreten. Obwohl die MRT einen Hinweis gab, konnte die definitive Diagnose dieser Manifestation nur nach histologischer Aufarbeitung gestellt werden.

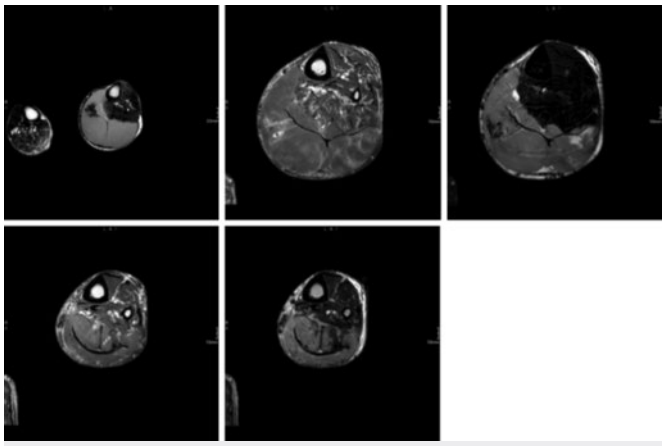

▶ **Fig. 1**

Quellen [1] Diffuse Large B-Cell Lymphoma with Calf Muscle Localization Bourdean et al., June 2011, Case Reports in Hematology, Volume 2011, Article ID 292494
[2] Diagnosis of phlebothrombosis using color-coded duplex sonography. A prospective comparison with phlebography Becker et al., Deutsche Medizinische Wochenzeitschrift, April 1994, 119(14):495–500
[3] Synovial sarcoma: MR imaging findings in 34 patients Jones, B. C. et al., American Journal of Roentgenology. 1993;161: 827–830. 10.2214/ajr.161.4.8396848

Multimodale Therapie eines Riesenzelltumors im Beckenskelett

Autoren Sprengel S[1], Mattke M[1], Germann T[3]
Institute 1 Uniklinik Heidelberg Radiologische Klinik/Radioonkologie, Heidelberg; 3 Uniklinik Heidelberg Radiologische Klinik/Diagnostische und Interventionelle Radiologie, Heidelberg
DOI 10.1055/s-0040-1703497

Einleitung Riesenzelltumoren im Achsen- oder Beckenskelett sind sehr selten und entziehen sich häufig, ob ihrer Größe bei Diagnosestellung, einer primären chirurgischen Behandlung. Daher bedarf es hier alternativer Behandlungsmethoden wie einer Denosumab- oder Radiotherapie.

Anamese Wir möchten im Zuge dieser Fallstudie von einer 17-Jährigen Patientin berichten, welche sich mit Ischialgien orthopädisch vorstellte. Die daraufhin durchgeführte Schnittbildgebung zeigte eine Osteolyse des linken Os sacrum und Os ilium mit neuroforaminaler Beteiligung. Nach der durchgeführten Biopsie konnte die Diagnose eines Riesenzelltumors gestellt werden; ein Hyperparathyreodismus und damit ein brauner Tumor konnte laborchemisch ausgeschlossen werden. Da ein Resektion nicht ohne signifikante Funktionsdefizite möglich gewesen wäre, entschloss man sich zu einer Therapie mit Denosumab, einem IgG2-anti-RANKL-Antikörper, welcher die normalerweise in Riesenzelltumoren überexprimierten RANKL-Liganden inhibiert. Hierunter zeigte sich der Tumor erst größenregredient und zunehmend verkalkt, doch traten zunehmende Schmerzen im weiteren Verlauf auf und der Tumor war zudem größenprogredient, so dass eine Radiotherapie mit Schwerionen zur erfolgreichen Lokalkontrolle angeschlossen wurde.

Diskussion Denosumab- oder Radiotherapie versprechen bei nicht resektablen Riesenzelltumoren eine gute Tumorkontrolle, welche radiologisch nicht u.a. durch zunehmende Verkalkung und rückläufige Kontrastmittelaufnahme nachvollzogen werden kann.

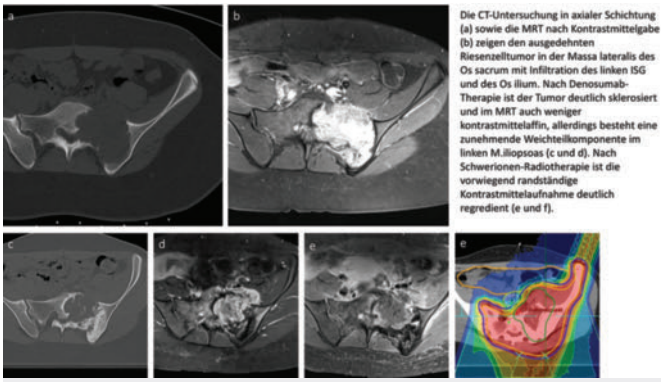

Die CT-Untersuchung in axialer Schichtung (a) sowie die MRT nach Kontrastmittelgabe (b) zeigen den ausgedehnten Riesenzelltumor in der Massa lateralis des Os sacrum mit Infiltration des linken ISG und des Os ilium. Nach Denosumab-Therapie ist der Tumor deutlich sklerosiert und im MRT auch weniger kontrastmittelaffin, allerdings besteht eine zunehmende Weichteilkomponente im linken M.iliopsoas (c und d). Nach Schwerionen-Radiotherapie ist die vorwiegend randständige Kontrastmittelaufnahme deutlich regredient (e und f).

▶ **Fig. 1**

Quellen Singh, Arun S. Neal S. Chawla, and Sant P. Chawla. "Giant-cell tumor of bone: treatment options and role of denosumab." Biologics: targets & therapy 9 (2015): 69.
Caudell, J. J., Ballo, M. T., Zagars, G. K., Lewis, V. O., Weber, K. L., Lin, P. P., ... & Yasko, A. W. (2003). Radiotherapy in the management of giant cell tumor of bone. International Journal of Radiation Oncology* Biology* Physics, 57(01),158–165.

Thoraxradiologie

Seltene Ursache eines Pneumomediastinums

Autoren Ngo S[1], Barkhausen J[2]
Institute 1 Universitätsklinikum Schleswig-Holstein - Campus Lübeck Klinik für Radiologie und Nuklearmedizin, Lübeck; 2 Universitätsklinikum Schleswig-Holstein Klinik für Radiologie und Nuklearmedizin, Lübeck
DOI 10.1055/s-0040-1703498

Einleitung Das Pneumomediastinum ist eine seltene Erkrankung, die durch eine Luftansammlung im Mediastinum charakterisiert ist. Als Ursache muss das spontane Pneumomediastinum (SPM) von der traumatischen oder iatrogen bedingten Form abgegrenzt werden.

Anamese Ein 22-jähriger Mann stellte mit ausgeprägten retrosternalen Thoraxschmerzen in der Notaufnahme vor. Erbrechen, vermehrtes Husten oder eine pulmonale Vorerkrankung wurden verneint. Die Röntgen-Thorax-Aufnahme in 2 Ebenen zeigte ein ausgeprägtes zervikales und mediastinales Emphysem. Das nachfolgende CT mit intravenöser und oraler Kontrastmittel-Gabe bestätigte den Befund eines Pneumomediastinums, ohne dass sich Hinweise auf die Ursache nachweisen ließen. In der ergänzenden Ösophagogastroskopie konnte eine Perforation ausgeschlossen werden. Der Patient wurde stationär aufgenommen und prophylaktisch antibiotisch behandelt. Bei der ergänzenden Anamnese zur Abklärung möglicher Ursachen, berichtete der Patient über eine Kokaineinnahme kurz vor der stationären Aufnahme.

Diskussion Der Kokainabusus wird in seltenen Fällen als Ursache für ein SPM beschrieben [1]. Durch die Ausführung mehrerer Valsalva-Manöver nach Inhalation zur Wirkungsverstärkung kann es zu einer Alveolarruptur mit Luftansammlung entlang der peribronchialen Kompartimente kommen [2]. Eine direkte Schädigung des Bronchialepithels nach Kokain-Abusus ist bisher nicht nachgewiesen [3]. Das SPM nach Kokainkonsum stellt eine gutartige und selbstlimitierende Form dar [3]. Betroffen sind vorwiegend junge Männer, typischerweise ohne bekannte Lungenerkrankungen. Wie auch in unserem Fall ist der Thoraxschmerz das häufigste Symptom eines SPM [3]. Kann ein traumatisches Pneumomediastinum ausgeschlossen werden, sollte insbesondere bei

(lungen-)gesunden, jungen Patienten differenzialdiagnostisch auch an ein kokaininduziertes SPM gedacht werden.

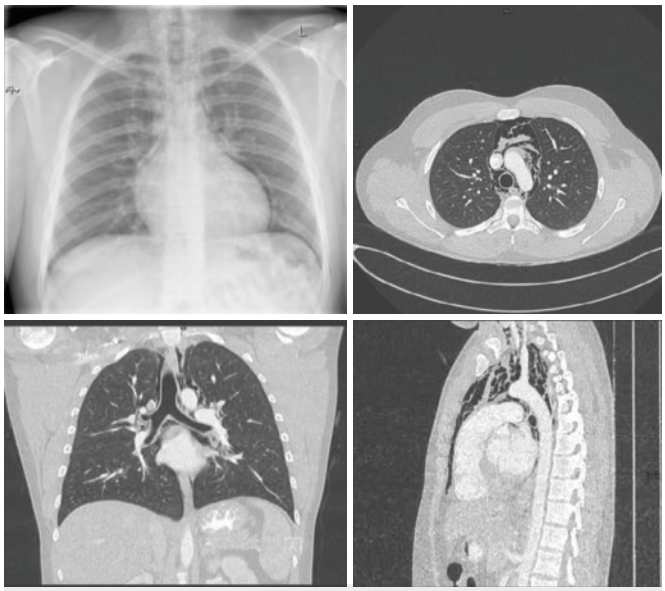

▶ **Fig. 1**

Quellen [1] Galloo X et al. Case Rep Cardiol 2019; 2019: 4
[2] Kloss T et al. Int J Emerg Med 2010; 3: 435–437
[3] Alnas M et al. Am J Med Sci 2010; 339: 65–67

Zufallsbefund nach Infekt: Pulmonale Manifestation einer seltenen Autoimmunerkrankung bei einem Kleinkind

Autore Simon P[1]
Institut 1 Klinik für Radiologie und Nuklearmedizin - UKSH Lübeck Radiologie, Lübeck
DOI 10.1055/s-0040-1703499

Einleitung Der vorliegende Fall präsentiert den Zufallsbefund eines pulmonalen Pseudotumors bei einem jungen Patienten. Dieser Pseudotumor gehört einer Gruppe von Autoimmunerkrankungen an, welche erstmals 2001 am Fall einer Pankreatitis erwähnt und über die letzten beiden Dekaden nahezu an jedem Organ beschrieben wurden. Während die meisten Berichte von erwachsenen Patienten handeln und das durchschnittliche Alter zum Zeitpunkt der Diagnose bei ca. 60 Jahren liegt, sind pädiatrische Fälle in der Literatur überaus wenige dokumentiert.

Anamese Ein 4-jähriger Patient aus Armenien wurde bei Pneumonie in ein armenisches Krankenhaus aufgenommen. Die Bildgebung erbrachte den Zufallsbefund einer großen, zentral verkalkten Raumforderung im linken Hemithorax. Die Pathologiebefunde verschiedener Laboratorien ergaben diskrepante Ergebnisse. Es kam zu einer Einweisung in unsere Klinik. Weder die externen noch die hausinternen schnittbildgebenden Verfahren ließen zwischen mediastinaler oder pulmonaler Genese differenzieren. Schließlich konnte thorakoskopisch eine intrapulmonale Lage der Raumforderung nachgewiesen werden. Es folgte die Teilresektion des linken Oberlappens. Die pathologische Untersuchung führte zur Diagnose einer IgG4-assoziierten sklerosierenden Erkrankung der inflammatorisch-pseudotumorartigen Variante.

Diskussion IgG4-assoziierte Autoimmunerkrankungen manifestierten sich häufig als raumfordernder Prozesse, sodass in der Bildgebung eine sichere Abgrenzung zu malignen Raumforderungen nicht immer gelingt. Der vorliegende Fall verdeutlicht, dass auch nicht neoplastische Ursachen stets in die Liste der Differenzialdiagnosen tumoröser Prozesse eingebunden werden sollten. Auf diese Weise können unnötige Untersuchungen, die mit der Fehldiagnose eines malignen Tumors einhergehen, vermieden werden.

▶ **Fig. 1**

Quellen Brito-Zeron P. et al. The clinical spectrum of IgG4-related disease. Autoimmun Rev. 2014.
Naramala S. et al. Pleomorphic Pulmonary Manifestations of IgG4-Related Disease. Case Rep Rheumatol. 2019.

Rezidivierende bronchopulmonale Infekte – eine sehr seltene Ursache

Autoren Stroth A[1], Balks M[2], Wilhelmi L[1], Wegner F[1], Barkhausen J[1]
Institute 1 Universitätsklinikum Schleswig-Holstein, Campus Lübeck Klinik für Radiologie und Nuklearmedizin, Lübeck; 2 Universitätsklinikum Schleswig-Holstein, Klinik für Radiologie und Nuklearmedizin, Campus Lübeck Radiologie, Lübeck
DOI 10.1055/s-0040-1703500

Einleitung Das Ursachenspektrum von rezidivierenden bronchopulmonalen Infekten reicht von oberen Atemwegsinfektionen wie der akuten

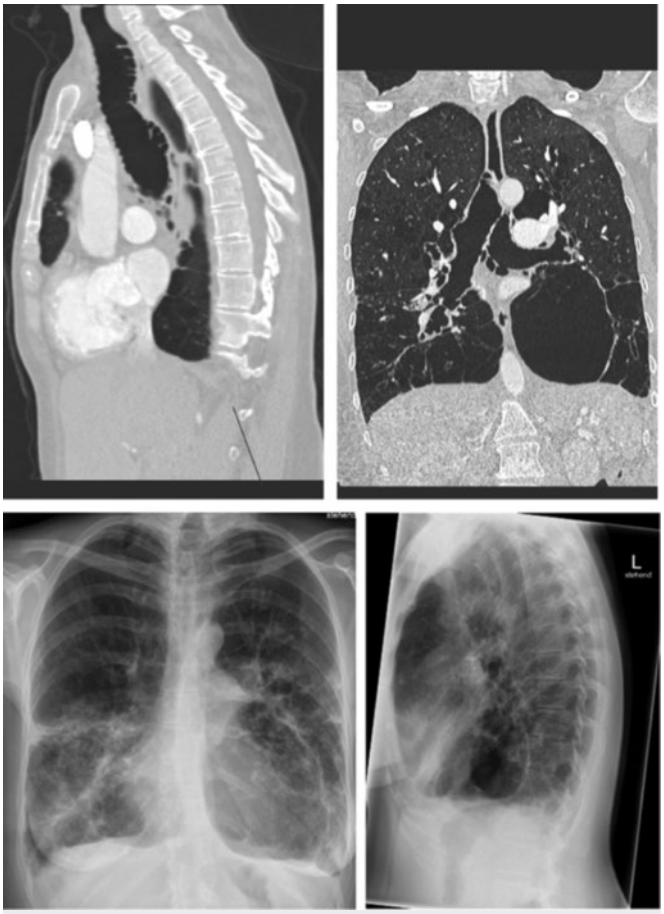

▶ **Fig. 1**

Quellen

1.Menon B, Aggarwal B, Iqbal A. Mounier-Kuhn syndrome: report of 8 cases of tracheobronchomegaly with associated complications. South Med J 2008;101(1):83–7
2.Dunne MG, Reiner B. CT features of tracheobronchomegaly. J Comput Assist Tomogr 1988;12(3):388–91
3.Woodring JH, Howard RS, 2nd, Rehm, SR: Congenital tracheobronchomegaly (Mounier-Kuhn syndrome): a report of 10 cases and review of the literature. J Thorac Imaging 1991;6:1-10
4.Katz I, Levine M, Herman P. Tracheobronchiomegaly. The Mounier-Kuhn syndrome. Am J Roentgenol Radium Ther Nucl Med. 1962;88:1084–1094
5.Wegner F, Barkhausen J; CT of Mounier-Kuhn's disease, Radiology, 2019.(Accepted)

▶ **Fig. 1**

Sinusitis oder Tracheitis über untere Atemwegsinfektionen (Exazerbation der COPD, Bronchiektasenerkrankung) bis zu verschiedenen Formen der Pneumonie. Ursächlich in unserem Fall ist eine äußerst seltene Erkrankung der Atemwege, welche durch eine Tracheobronchomegalie charakterisiert wird.

Anamese Präsentiert wird der Fall einer 38-jährigen Raucherin (22 Pack years), die sich mit progredienter Dyspnoe und subjektiv reduziertem Allgemeinzustand in der Notaufnahme vorstellt [6]. Sie leidet unter rezidivierenden bronchopulmonalen Infekten mit Husten und mukösem Auswurf. Das CT zeigt eine ausgeprägte Dilatation der Trachea (33 mm x 30 mm) und des Bronchialbaums (rechter Hauptbronchus: 25 mm, linker Hauptbronchus: 29 mm) mit multiplen Divertikeln und sakkiformen Bronchiektasen, welche teils mit Sekret verlegt sind. Zudem findet sich ein fortgeschrittenes bullöses Lungenemphysem mit apiko-basalem Gradienten. Es besteht keine Lymphknotenvergrößerung.

Diskussion Das Mounier-Kuhn-Syndrom wird diagnostiziert, wenn die koronaren und sagittalen Durchmesser der Trachea >30 mm, der des rechten Hauptbronchus > 20 mm und der des linken Hauptbronchus > 18 mm sind. Es wurden weltweit etwa 300 Fälle beschrieben. [1-3] Zugrunde liegt eine Atrophie der elastischen Fasern in der Luftröhre und den Hauptbronchien, die zum Ausdünnen der glatten Muskulatur und darauffolgenden Dilatation der tracheobronchialen Strukturen führt. Die Ätiologie ist bislang ungeklärt. [4-5] Der Patientin wurde aufgrund ihres bereits fortgeschrittenen Erkrankungsstadiums die Vorstellung in einem Fachzentrum zur Evaluation einer Lungentransplantation empfohlen.

Quellen

1.Menon B, Aggarwal B, Iqbal A. Mounier-Kuhn syndrome: report of 8 cases of tracheobronchomegaly with associated complications. South Med J 2008;101 (1):837. 2-4.sieheQuellen.JPG 5. Wegner F, Barkhausen J; CT of Mounier-Kuhn's disease, Radiology, 2019.(Accepted)

Uroradiologie/Urogenitaldiagnostik

Das Harnblasenkarzinom als seltener Zufallsbefund in der multiparametrischen MRT der Prostata

Autoren Brose A[1], Krombach G[1], Roller F[1]

Institut 1 Universitätklinikum Gießen Klinik für Diagnostische und Interventionelle Radiologie, Gießen

DOI 10.1055/s-0040-1703501

Einleitung Die multiparametrische MRT-Bildgebung des Prostatakarzinoms erlebt in den letzten Jahren einen rasanten Aufschwung, sowohl in der Primärdiagnostik, als auch zur Biopsie- und Therapieplanung (1). Das hierbei nicht nur die systematische Beurteilung der Prostata und der umgebenden Lymphknoten im Fokus steht, sondern der auswertende Radiologe auch stets auf Nebenbefunde achten muss, unterstreicht dieser Fall eines Prostatakarzinoms mit simultanem Harnblasenkarzinom.

Anamese Ein 71-jähriger Patient mit erhöhten PSA-Werten im Screening (PSA 7,01 ng/ml, PSA frei 0,89 ng/ml und PSA Quotient 0,13) und klinischem Verdacht auf ein Prostatakarzinom wurde uns zur weiteren Abklärung (Biopsieplanung) mittels multiparametrischer MRT zugewiesen. Bei dem Patienten waren keine Vorerkrankungen bekannt und die sonografische und urinzytologische Untersuchungen unauffällig. Die Bildgebung der Prostata erhärtete den Verdacht auf eines Prostatakarzinoms (Bild 1) und zeigte einen klinisch relevanten Nebenbefund. Auf den weiter kranial der basalen Prostata gelegenen Schichten zeigte sich zusätzlich eine Raumforderung des Harnblasenbodens in der Nähe des linken Ureterostiums (Bild2). Die daraufhin veranlasste zystoskopische Abtragung bestätigte den Befund eines nicht invasiven Harnblasenkarzinoms als Zweitmalignom.

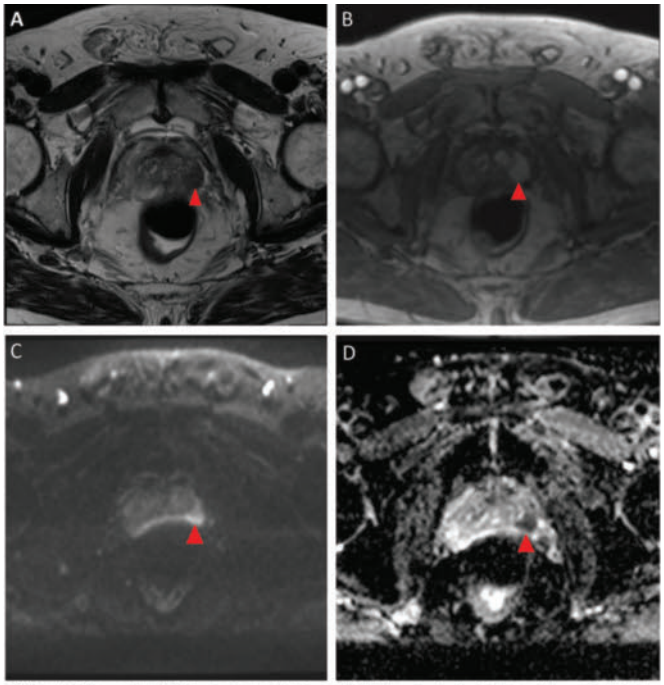

Abbildung 1: Multiparametrische MRT der Prostata eines Patienten mit histologisch gesichertem Prostatakarzinom (Gleason 3+5=8). Links in der peripheren Zone erkennbar ist ein etwa 20mm messender, lentikulärer Herdbefund, welcher sich in der T2w hypointens (A) präsentiert, eine schnelle Kontrastmitteldynamik (DCE+) zeigt (B) und eine typische Diffusionseinschränkung mit Signalanhebung in der DWI bei hohem b-Wert (C) sowie einen Signalabfall in der korrespondierenden ADC-Map (D) aufweist (PI-RADS 5).

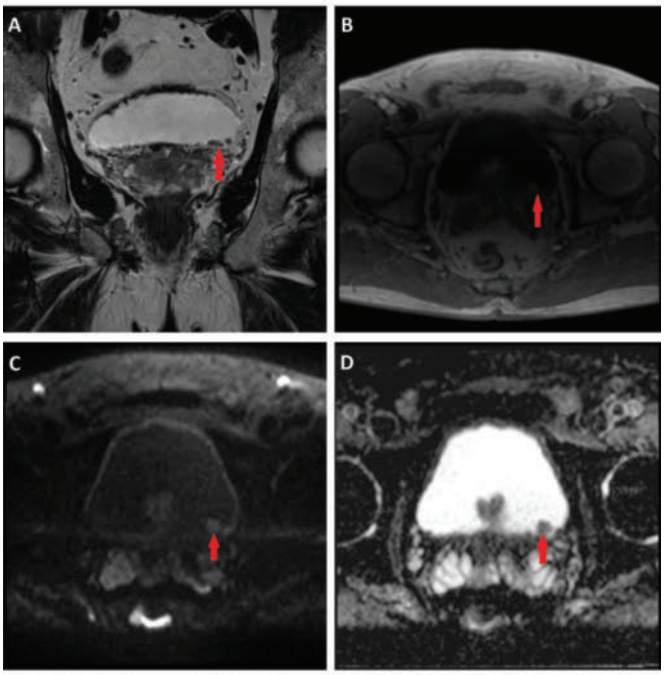

Abbildung 2: Im MRT miterfasstes, inzidentelles Harnblasenkarzinom. (A) T2w coronar: Zwei hypointense, etwa 4mm und 7mm messende, exophytische Läsionen am linken Harnblasenboden mit früher Kontrastmittelaufnahme (B) und Diffusionsrestriktion in der DWI (C), sowie Signalabfall in der ADC-Map (D).

▶ **Fig. 1**

Diskussion Die Bemühungen um standardisierte Bildgebung und strukturierte Befundung sind unverzichtbare Entwicklungen. Dieser Fall führt uns als Befunder eindrucksvoll vor Augen wie wichtig es ist, nie den Gesamtüberblick zu verlieren und für Nebenbefunde wachsam zu bleiben. Bei diesem inzidentellen Harnblasenkarzinom war die bildgebende Diagnose problemlos möglich, da die Region um die Ureterostien als häufigste Lokalisation des Blasentumors miterfasst war und sowohl Diffusions-, als auch Kontrastmittelsequenzen akquiriert wurden (1).

Quellen Interdisziplinäre Leitlinie der Qualität S3 zur Früherkennung, Diagnose und Therapie der verschiedenen Stadien des Prostatakarzinoms, Kurzversion 5.1, 2019, AWMF

PSMA-Expression von Schwannomen als Pitfall in der Diagnostik des Prostatakarzinoms

Autoren Jorg T[1], Jungmann F[2], Miederer M[3], Düber C[2], Tsaur I[4], Macher-Göppinger S[5]

Institute 1 Universitätsmedizin Mainz Radiologie, Frankfurt; 2 Universitätsmedizin Mainz Radiologie, Mainz; 3 Universitätsmedizin Mainz Nuklearmedizin, Mainz; 4 Universitätsmedizin Mainz Urologie, Mainz; 5 Universitätsmedizin Mainz Pathologie, Mainz

DOI 10.1055/s-0040-1703502

Einleitung Das Prostatakarzinom ist die häufigste Krebserkrankung von Männern in Deutschland. Zur Behandlung steht eine Reihe an Optionen zur Verfügung. Bei jüngeren Patienten mit einem lokalisierten Leiden ist in der Regel eine radikale Prostatektomie Therapie der Wahl. In der Bildgebung kommt, neben der mpMRT zur Beurteilung des Lokalbefunds und der CT zur Beurteilung einer systemischen Ausbreitung, zunehmend die PSMA-PET/CT zum Einsatz. Diese ist durch den Einsatz von PSMA-bindenden Tracern in der Lage Rezidive oder Metastasen zu erkennen.

Anamese Ein 63-jähriger Patient wurde wegen eines Prostatakarzinoms (pT3b, Gleason 7a, R0) prostatektomiert. Zwei Jahre später stellte er sich wegen eines geringfügigen laborchemischen PSA-Anstiegs erneut vor. Zur Metastasensuche wurde eine PSMA-PET/CT durchgeführt. Diese zeigte eine intensive punktförmige Anreicherung im rechten dorsalen Oberschenkel (Abbildung 1). Aufgrund der für eine Metastase atypischen Lokalisation wurde eine MRT durchgeführt. Diese zeigte als Korrelat einen kontrastmittelaufnehmenden Tumor in enger Beziehung zum Nervus ischiadicus (Abbildung 2). Zur Histologiegewinnung wurde eine CT-gesteuerte Biopsie durchgeführt (Abbildung 3). Die Aufarbeitung des Biopsats in der Pathologie ergab die Diagnose eines Schwannoms (Abbildung 4).

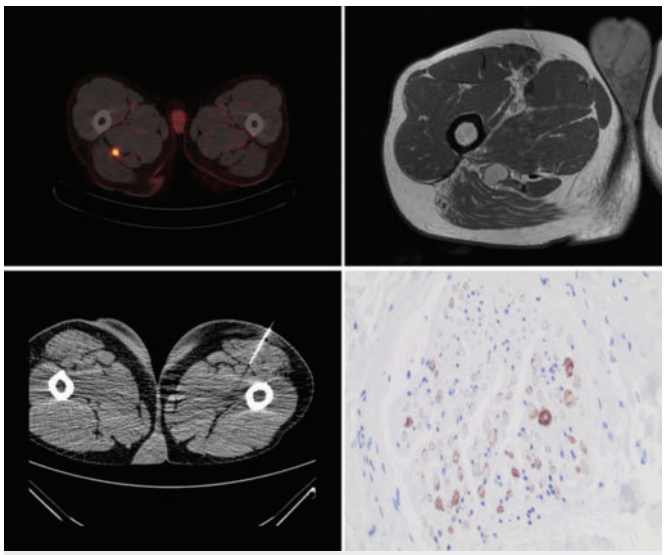

▶ **Fig. 1**

Diskussion Die PSMA-PET/CT ist ein gutes Verfahren um Metastasen oder Rezidive eines Prostatakarzinoms frühzeitig zu erkennen. Da benigne periphere Nervenscheidentumoren teilweise ebenfalls PSMA exprimieren und somit Lymphknotenmetastasen imitieren können ist Achtsamkeit geboten. Im geschilderten Fall handelt es sich um eine metasasenuntypische Lokalisation, sodass eine differentialdiagnostische Abklärung erfolgte. Schwannome können prinzipiell auch im kleinen Becken auftreten, was das Risiko einer Fehldiagnose erhöhen kann.

Quellen [1] A. Chaux et al./Urologic Oncology: Seminars and Original Investigations 31 (2013) 572–575

[2] W. Wang et al./Urologic Oncology: Seminars and Original Investigations 27 (2009) 525–528

Ovarialtorsion: Wichtige zeitkritische Differentialdiagnose bei Frauen mit unklaren abdominellen Beschwerden

Autoren Stock E[1], Janowski K[2], Jakubowski P[2], Nikolaou K[1], Thaiss W[1]

Institute 1 Universitätsklinikum Tübingen Diagnostische und Interventionelle Radiologie , Tübingen; 2 Universitätsklinikum Tübingen Department für Frauengesundheit, Tübingen

DOI 10.1055/s-0040-1703503

Einleitung Vorstellung einer 54-jährigen Patientin in der Notaufnahme mit unklaren rechtsseitigen abdominellen Beschwerden und klinischem Verdacht auf eine Urolithiasis.

Anamese Die Patientin stellte sich bei Schmerzexazerbation im rechten Unterbauch mit Ausstrahlung in die rechte Leiste in der Notaufnahme vor. Bei klinischem Verdacht auf eine Urolithiasis wurde in der Computertomografie (CT) eine überwiegend zystische Läsion des rechten Ovars mit ca. 6 x 5 cm und ca. 17 HU, verdickter Wand und angrenzender freier Flüssigkeit festgestellt. In der kurz darauf in der Gynäkologie durchgeführten Sonografie zeigte sich ein deutlich vergrößertes Ovar mit zystischen Anteilen. Eine Duplexsonografie wurde nicht durchgeführt. Es wurde die Indikation zur Operation gestellt, welche am gleichen Tage stattfand. Nach operativer Detorquierung bei zweifacher Stieldrehung präsentierte sich die rechte Adnexe vollständig nekrotisiert, woraufhin eine Salpingoovariektomie durchgeführt wurde. Der postoperative Verlauf war komplikationslos.

Diskussion Bei Frauen mit unklaren Abdominalbeschwerden ist differentialdiagnostisch an eine Ovarialtorsion oder eine extrauterine Schwangerschaft zu

Abbildung 1. Computertomographie in Nativtechnik, Sonographie und intraoperativer Befund

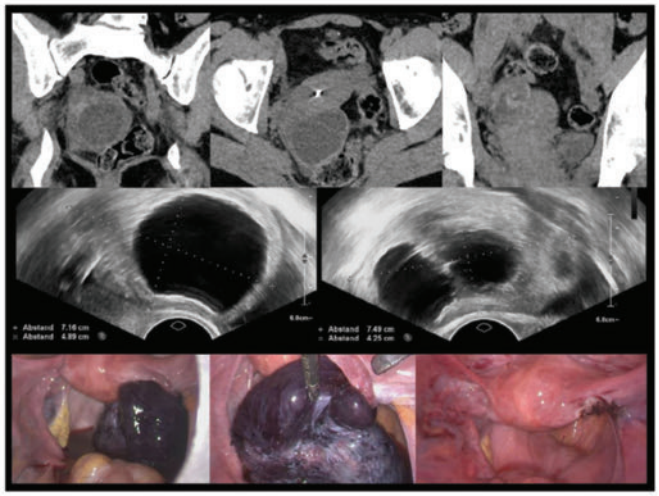

Abbildung 1: Überwiegend zystische Läsion des rechten Ovars mit verdickter Wand und angrenzender freier Flüssigkeit. Pathogonomisch für die Ovarialtorsion: Nachweis eines verdrehten Gefäßstiels (2). Der intravaginale Ultraschall zeigte ein deutlich vergrößertes Ovar mit zystischen Anteilen. In der Laparoskopie war die rechte Adnexe bei zweifacher Stieldrehung nekrotisch/schwarz. Hierauf erfolgte eine Salpingoovariektomie rechts.

▶ **Fig. 1**

denken. Im Nativ-CT kann die Ovarialloge schwer zu beurteilen sein. Die Duplexsonografie ist hier daher Bildgebung der Wahl (1), auch wenn Sie im präsentierten Fall nicht primär durchgeführt wurde. Zeigt sich ein auf > 4 cm vergrößertes Ovar mit nach peripher verdrängten Follikeln ist dies in 74% der Fälle Hinweis auf eine Torsion (2). Pathognomonisch ist der Nachweis eines verdrehten Gefäßstiels (2). Die Ovarialtorsion ist ein gynäkologischer Notfall, welcher einer dringenden chirurgischen Intervention zur Prävention einer Ovarialnekrose sowie weiterer Komplikationen wie einer Peritonitis bedarf (3). Der vorliegende Fall demonstriert somit die Bedeutung der Differentialdiagnose bei unklaren Abdominalbeschwerden und ist insbesondere für junge Kolleginnen und Kollegen im Dienst interessant.

Quellen Nach Rücksprache hier nicht angegeben.

Notfalldiagnostik/Intensivmedizin

Traumatische Milzruptur und -einblutung auf dem Boden einer Hämangiomatosis

Autore Colla R[1]

Institut 1 Universitätsmedizin Göttingen Diagnostische und Interventionelle Radiologie, Göttingen

DOI 10.1055/s-0040-1703504

Einleitung Die Hämangiomatosis der Milz ist eine seltene, jedoch potentiell gefährliche Entität. Unserem Kenntnistand nach wird hierbei zum ersten Mal in der Literatur eine posttraumatische Ruptur und Einblutung der Milz bei Hämangiomatosis vorgestellt.

Anamese Ein 16-jähriger Junge erlitt ein Fahrradunfall, bei dem der Sattel gegen das linke Hemiabdomen schlug. Aufgrund von Bauchschmerzen erfolgte auf der Notaufnahme eine Bildgebung mittels einer Sonografie und einem KM-CT. Dieses wies eine Splenomegalie, zahlreiche Milzläsionen (die größte davon eingeblutet) sowie ein Hämoperitoneum ohne Hinweis auf eine aktive Hämorrhagie auf, insgesamt vereinbar mit einer Hämangiomatosis. Nebenbefundlich kamen diverse Wirbelhämangiome zur Darstellung. Laborchemisch: Thrombozytopenie (89 x 103/µl) sowie geringer Abfall der TPZ (73%) aber keine Anämie. Der Patient wurde initial konservativ behandelt und im Verlauf im pädiatrischen Tumorboard vorgestellt mit Frage nach elektiver Splenektomie (der Beschluss ist noch ausstehend).

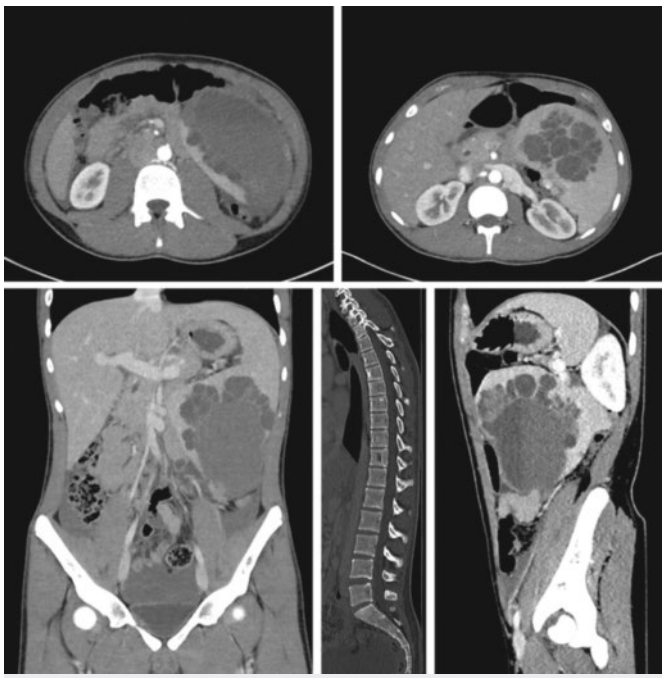

▶ **Fig. 1**

Diskussion Die Hämangiomatosis der Milz ist eine seltene Entität, in der das Milzparenchym total oder subtotal durch Hämangiome ersetzt wird. Die Erkrankung kann asymptomatisch sein oder zu einer Koagulopathie bzw. Portalhypertension führen. Mögliche Komplikationen sind Thrombose, Infarzierung und spontane Einblutung. In Anbetracht des hohen Rupturrisikos wird in der Regel eine Splenectomie durchgeführt, wobei eine traumatische Ruptur in der Literatur bisher nicht beschrieben wurde. Im dargestellten Fall führte die vorliegende, bisher unbekannte Hämangiomatosis zusammen mit einem leichten Trauma zu einer Ruptur und Einblutung mit potentiell gravierenden Komplikationen.

Quellen Louis TH et al. (2011). Splenic Hemangiomatosis, Baylor University Medical Center Proceedings, 24:4, 356–358

[2] Rose S et al. (1986). Radiographic appearance of diffuse splenic hemangiomatosis. Gastrointest Radiol. 11: 342–345

Vermeidliche Aerobilie nach Koronarangiografie: Ein teleradiologischer CT-Notfall

Autoren Haenel A[1], Barkhausen J[1]

Institut 1 Universitätsklinikum Schleswig-Holstein Campus Lübeck Klinik für Radiologie und Nuklearmedizin, Lübeck

DOI 10.1055/s-0040-1703505

Einleitung Die korrekte Interpretation radiologischer „Red-Flags“ kann für den Kliniker im Dienst eine Herausforderung darstellen. In dem hier geschilderten Fall überlebte der Patient trotz eines infaust erscheinenden CT-Befundes.

Anamese Ein 41-jähriger Patient stellte sich notarztbegleitet in einem externen Klinikum vor, wo aufgrund eines akuten Vorderwandinfarktes mit präklinischem Kammerflimmern und Reanimation eine Koronarintervention mit PTCA und Stenting erfolgte. Bei anschließend über 8 Stunden progredienten abdominellen Beschwerden, wurde unsere Abteilung zur teleradiologischen Diagnostik konsultiert. Der Zuweiser berichtete, dass in einer bereits angefertigten Abdomenaufnahme in Linksseitenlage Spiegel und eine „Aerobilie“ aufgefallen seien und eine Laktatämie mit 7 mmol/l vorliege [Norm: 0,9 -1,7 mmol/l]. Wir entschieden uns für die Anfertigung einer abdominellen CTA in arterieller und portalvenöser KM-Phase. Hier zeigten sich portalvenöses Gas (PVG), eine Pneumatosis intestinalis (PI) nahezu des gesamten Dünndarms und rechten Hemikolons bei Thromben in der A. mesenterica superior und Truncus coeliacus. Nach sofortiger Verlegung in unsere Klinik erfolgte eine explorative Laparotomie bei akuter mesenterialer Ischämie. Intraoperativ entsprach das Ausmaß an Darmnekrosen dem CT-Befund. Es erfolgte eine Resektion von 90% des Dünndarms mit Anlage eines endständigen Jejunostomas und eine totale Kolektomie. Nach komplexem klinischem Verlauf konnte der Patient in die ambulante Weiterbehandlung entlassen werden.

Quellen:

1. Liebman PR, Patten MT, Manny J et al. Hepatic--portal venous gas in adults: etiology, pathophysiology and clinical significance. Ann Surg 1978; 187: 281-287. doi:10.1097/00000658-197803000-00012

2. Nelson AL, Millington TM, Sahani D et al. Hepatic portal venous gas: the ABCs of management. Arch Surg 2009; 144: 575-581; discussion 581. doi:10.1001/archsurg.2009.88

3. Allaparthi SB, Anand CP. Acute gastric dilatation: a transient cause of hepatic portal venous gas-case report and review of the literature. Case Rep Gastrointest Med 2013; 2013: 723160. doi:10.1155/2013/723160

4. Ferrada P, Callcut R, Bauza G et al. Pneumatosis Intestinalis Predictive Evaluation Study: A multicenter epidemiologic study of the American Association for the Surgery of Trauma. J Trauma Acute Care Surg 2017; 82: 451-460. doi:10.1097/TA.0000000000001360

5. Wayne E, Ough M, Wu A et al. Management algorithm for pneumatosis intestinalis and portal venous gas: treatment and outcome of 88 consecutive cases. J Gastrointest Surg 2010; 14: 437-448. doi:10.1007/s11605-009-1143-9

▶ **Fig. 1**

Diskussion PVG wurde initial als malignes Zeichen der Darmischämie im Röntgen beschrieben [1]. Im Gegensatz zur Aerobilie zeigt PVG ein eher peripheres hepatische Gasverteilungsmuster [2]. Inzwischen sind multiple Ätiologien, die mit PVG und PI in der CT einhergehen, bekannt. Einige davon erlauben ein konservatives Management [3]. Wenn aber, wie hier Röntgenbild, Klinik und Laborparameter zu einer Darmischämie passen, ist eine sofortige chirurgische Intervention geboten [4, 5].

Quellen

Siehe Abb.

Abscherverletzung des Jejunum nach stumpfem Bauchtrauma beim Kind

Autore Sturm L[1]

Institut 1 Uniklinik Freiburg Radiologie, Freiburg

DOI 10.1055/s-0040-1703506

Einleitung Unfälle stellen die Haupttodesursache für Kinder und Jugendliche dar. Neben Verkehrsunfällen kommt es etwa im Sport zu Stürzen mit "stumpfem Bauchtrauma", bei dem es durch stumpfe Gewalteinwirkung zu einer Organverletzung kommt. Eine Organverletzung ist in ca. 10% dieser Traumata zu erwarten, wobei innerhalb dieser Gruppe v.a. Milz, Leber und Nieren beteiligt sind (ca. 90%), selten die übrigen Organe/Hohlorgane (<10%).

Anamese Vorstellung des 6-jährigen Pat. im Schockraum: Fahrradsturz auf den Lenker mit initial mäßigen Bauschmerzen. Bei zunehmenden Schmerzen und mehrfachem Erbrechen Hinzuziehen des Notarztes. Im Schockraum klinische Untersuchung sowie FAST mit freier Flüssigkeit. CT mit freier Flüssigkeit ohne Hinweis auf Verletzung der parenchymatösen Oberbauchorgane. Zusätzlich fragliche Lufteinschlüsse mesenterial. Im Verlauf Überwachung in der Kinderklinik. Bei zunehmenden Entzündungsparametern am Folgetag Abdomen-Aufnahme mit freier Luft subphrenisch. In der Laparotomie Verletzung des Jejunums und beginnender Peritonitis, Versorgung durch Naht des Jejunums. Komplikationsloser postoperativer Verlauf.

Diskussion Die meisten Organverletzungen (nach stumpfem Bauchtrauma beim Kind) können konservativ therapiert werden, solange der Pat. hämodynamisch stabil ist. Aufgrund der hohen Strahlenbelastung sollte die Indikation zur CT-Diagnostik interdisziplinär diskutiert und streng gestellt werden. Insbesondere Hohlorganperforationen werden in ca. 50% der Fälle in der primären Diagnostik nicht erkannt, sondern manifestieren sich erst im Verlauf durch die klinische Verschlechterung. Obwohl Hohlorganperforationen nach stumpfem Bauchtrauma selten sind, ist es wichtig, diese als mögliche DD im Kopf zu behalten. Wird eine Hohlorganperforation diagnostiziert ist dies eine direkte OP-Indikation.

Quellen Wessel (2014), Das stumpfe Bauchtrauma im Kindesalter Lynn et al (2009), Pediatric blunt splenic trauma: a comprehensive review Schöneberg et al (2014) Diagnostik des stumpfen Abdominaltraumas des Kindes

▶ **Fig. 1**

Fulminanter Verlauf einer Trikuspidalklappenendokarditis bei i.v.-Drogenabusus und persistierendem Foramen ovale

Autoren Wilke M[1], Kocher N[1], Schlett C[1], Jungmann P[1], Bamberg F[1]

Institut 1 Klinik für diagnostische und interventionelle Radiologie, Universitätsklinikum Freiburg Freiburg

DOI 10.1055/s-0040-1703507

Einleitung Eine infektiöse Endokarditis betrifft nur zu 5-10 % die Trikuspidalklappe (TK) [1]. Eine Trikuspidalklappenendokarditis wird zumeist bei i.v.-Drogenabusus beobachtet. Im vorliegenden Fall einer 32-Jährigen drogenabhängigen septischen Patientin mit persistierendem Foramen ovale (PFO) konnten mittels CT-Diagnostik diverse Embolieherde thorakoabdominell und cerebral detektiert werden.

Anamese Eine in der Notaufnahme durchgeführte TTE der eingelieferten somnolenten Patientin erbrachte den Nachweis thrombotischer Vegetationen (Durchmesser 17 mm) auf der TK und eines PFO (Abb.1, c). In einer Kontrastmittel-CT stellten sich trikuspidale Auflagerungen dar sowie multiple

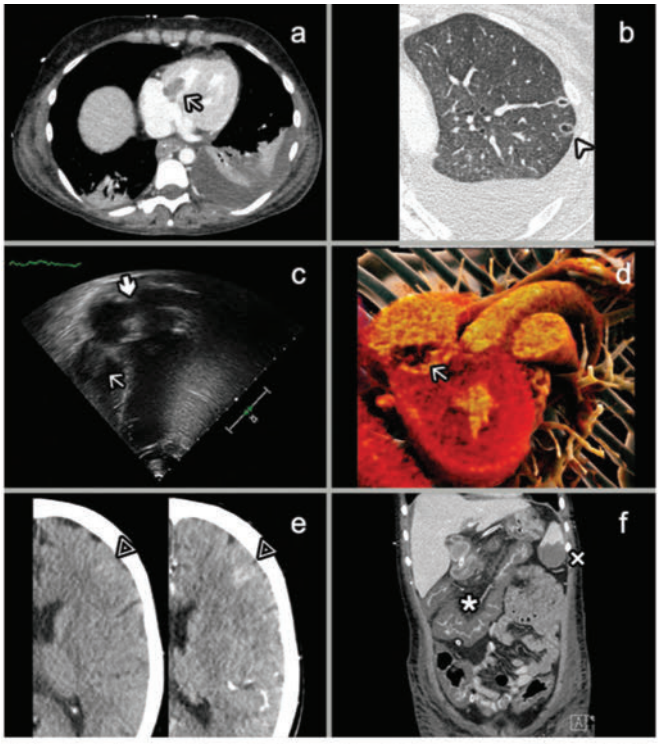

Abbildung 1: In der thorakalen CT-Angiografie (a), der transthorakalen Echokardiographie (TTE, c) und in der 3D-Rekonstruktion abgrenzbare Vegetationen auf der Trikuspidalklappe (jeweils dünner Pfeil). Im Vierkammerblick der TTE zeigt sich außerdem ein PFO (dicker Pfeil). Des Weiteren Nachweis mehrerer pulmonaler septischer Embolien, exemplarisch im linken Oberlappen bei Pleuraerguss und Konsolidierung im linken Unterlappen (b). In der nativen cCT (e) Nachweis einer diskreten Hämorrhagie links frontal (Dreieck), nach Kontrastmittelgabe Nachweis einer Schrankenstörung in diesem Bereich (Dreieck). In der coronaren Rekonstruktion der CT-Abdomen (f) zeigen sich ein Infarkt des Milzunterpols (Kreuz) und stark wandverdickte Darmschlingen (Stern).

▶ **Fig. 1**

Forum Junge Radiologie
in der Deutschen Röntgengesellschaft e.V.

4. Quellen

[1] Hussain ST, Witten J, Shrestha NK, Blackstone EH, Pettersson GB. Tricuspid valve endocarditis. Ann Cardiothorac Surg. 2017 May;6(3):255-261.

[2] Nishimura RA, Otto CM, Bonow RO, Carabello BA, Erwin JP, Guyton RA, O'Gara PT, Ruiz CE, Skubas NJ, Sorajja P, Sundt TM, Thomas JD., ACC/AHA Task Force Members. 2014 AHA/ACC Guideline for the Management of Patients With Valvular Heart Disease: executive summary: a report of the American College of Cardiology/American Heart Association Task Force on Practice Guidelines. Circulation. 2014 Jun 10;129(23):2440-92.

▶ **Fig. 1**

pulmonale septische Embolien (Abb.1, a/b). In der CT des Schädels zeigte sich eine linksfrontale Hämorrhagie und Schrankenstörung (Abb.1, e), a.e. ebenfalls im Rahmen der septischen Embolien. Abdominell fielen ein vermutlich durch septische Embolien bedingter Milzinfarkt und Wandverdickungen des Darms auf (Abb.1,f). Blutkulturen wiesen eine S. aureus-Infektion nach. Es erfolgten eine operative Resektion der trikuspidalen Vegetationen und ein PFO-Verschluss. Bei prolongiertem Multiorganversagen wurde eine ECLS angelegt, wodurch die Patientin in der Folge bei V.a. Verschluss der V. femoralis ein Kompartmentsyndrom des linken Beines entwickelte, das gespalten wurde. Bei therapierefraktärem septischen Schock verstarb die Patientin zwei Tage nach der initialen Operation.

Diskussion Bei Patienten mit infektiöser Endokarditis ist eine CT-Diagnostik erforderlich, um das Ausmaß der Komplikationen durch septische Embolien einzuschätzen. Hierfür sollte eine CT-Schädel vor und nach KM-Gabe, eine getriggerte, dünnschichtige CT des Thorax in arterieller Phase sowie eine arterielle und venöse CT-Abdomen erfolgen. Der Nachweis von Klappenvegetationen mit multiplen septischen Embolien ergab die Indikation zur operativen Sanierung. Eine rein konservative Therapie ist bei einem derartig fulminanten Verlauf kontraindiziert [2].

Quellen

Siehe Bilddatei.

Namenverzeichnis / Authors' Index

A
Abanador-Kamper N S101
Abdel-Wahab M S27
Abdullayev N S19, S75
Ablefoni M S106
Abrams N S84
Abramyuk A S107
Abrar D S51, S52, S54
Achenbach J S115
Achenbach T S19
Achterhold K S7
Adam G S10, S12, S13, S18, S23, S27, S29, S30, S44, S59, S60, S61, S65, S98, S99, S110
Adams L S55
Adeberg S S69
Afat S S58, S76, S126
Aichele J S84, S86
Aissa J S8, S10, S82
Akin I S24
Akin O S43
Albers P S73, S89, S90, S92, S94, S95
Albrecht M S8, S24, S54, S55
Albrecht T S34, S36
Alizadeh L S30, S41, S54, S55
Al-Kassou B S11
Amling M S99
Ammermann F S17
Andreas H S14, S58
Andresen J S103
Andresen R S38, S103, S104
Antoch G S8, S10, S12, S49, S51, S52, S53, S54, S73, S82, S89, S90, S91, S92, S94, S95
Apfaltrer G S88
Apfaltrer P S88
Appel E S82
Arendt C S17, S46
Arjune S S93
Arsov C S89, S90, S92, S94, S95, S103
Artzner C S8, S31, S32
Attenberger U S11, S16, S21, S29, S33
Attenberger U S56, S96
Avanesov M S18, S29

B
Bachert P S2
Baeßler B S40
Baessler B S93
Baldus C S34
Baldus J S99
Balks M S125, S131
Baltzer P S14, S49, S88
Bamberg F S13, S22, S57, S135
Bane O S91
Bannas P S12, S18, S23, S59, S98
Barabasch A S31
BARABASCH A S72
Baragona M S21
Barkhausen J S10, S27, S28, S84, S85, S117, S125, S129, S130, S131, S134
Barkhof F S64
Barth T S14, S15
BARTSCH S S107
Bäuerle T S9, S77, S87, S89, S90
Bäumer P S66
Bäumler W S13, S14
Bayer T S4, S39
Becher M S18
Bechrakis N S63
Bechstein W S41
Becker L S32
Bedke J S90
Beer A S14, S15
Beer M S6, S14, S15, S46, S96, S122
Beeres P S47, S89
Behl N S69
Behnes M S24
Behr A S61
Behr V S9
Behrendt B S20
Behzadi C S60
Bejder L S56
Belikan J S100
Beller E S17, S18, S19, S102
Bendszus M S6, S64, S65, S66
Benkert T S45, S84, S85
Bepperling J S101
Berdel P S114
Berg P S22
Bergovec M S105
Bernard-Davila B S49
Bernatz S S89
Berthold L S123
Bethge O S8
Bethke V S18, S21, S25, S82
Betsch M S56
Bettenworth D S52
Bickelhautp S S51
Biguri A S3
Binder J S26
Bippus R S7
Birch G S64
Birkfellner W S3
Bischof A S28
Bittersohl B S52
Bittner A S49
Bitzer M S103
Blaudszun J S118
Bley T S9, S44, S45, S57, S59, S84, S85, S93, S105, S109
Bliemsrieder E S35
Block W S16, S29
Blum S S99
Bobeva A S104
Böckle D S85
Bodden J S84
Bode M S72
Bodelle P S47
Boden J S86
Bogner S S74
Böhm I S112
Bohnen S S29
Bohrer P S35
Bokemeyer A S52
Böker S S55
Boltshauser E S113
Bonekamp D S88, S94
Bongers M S8, S29
Bongers Malte S79
Boos J S82
Booz C S8, S30, S54, S55, S61
Boppel T S69, S129
Borger M S20
Borggrefe J S54, S62, S66, S67, S70
Borggrefe M S24
Borowski M S79, S80
Bos D S80
Boschheidgen M S51, S52, S54, S73
Both M S26, S111, S112
Böttcher B S19
Bottieau M S17
Bouché C S110
Bousabarah K S2
Böven J S10
Brand M S39
Brandl A S98
Braren R S15, S16, S35, S75
Bratke G S5, S55, S75
Braunschweig R S98
Brcic I S105, S113, S129
Brechtel K S31
Breithecker A S21
Breitruck J S122
Brendel J S20, S101
Brendlin A S19
Bressem K S6, S97
Bretschneider S S109
Brixius-Huth M S11, S44
Broocks G S66, S69
Brose A S21, S25, S82, S132
Bruckmann N S12, S49, S53, S91
Brückner M S52
Bruners P S31, S34, S36, S39
Brüning R S32
Brunner S S87
Brunßen A S50
Bsteh G S68
Buchbender C S12, S49
Bucher A S47, S83, S89
Buchheim A S64
Buchholz R S35
Bücker A S28, S83
Buckreus D S100
Bülow R S22
Bunck A S5, S19, S25, S76
Bund S S34
Burck I S46
Burian E S47, S48, S62
Busch M S32
Busse A S17, S18, S19, S102
Buzug T S10, S84

C
Cantré D S62
Carmen C S64
Caroli A S91
Caspers J S47, S63, S71, S72
Cavallaro A S93
Celik E S19
Cernaianu G S122
Chang D S5
Chard D S64
Chodyla M S73, S74
Christopoulos P S86
Chu P S80
Chung K S64
Ciccarelli O S64
Cimen S S24
Claussen J S9
Clevert D S25
Colla R S134
Cyran C S79, S86
Czerny C S46

D
Dabir D S21
Dabir D S56, S96
Dachoua D S3
Daldrup-Link H S45
Damm R S33
Dangelmaier J S7
Dankerl P S93
Daubner D S107
David S S32
De Beukelaer F S116
de Leuw P S17
de Marco F S86
Debus J S69, S113
Dederichs M S115
Deike-Hofmann K S63

Deisenhammer F S68
Dekkers I S91
Demircioglu A S53, S73, S74
Denecke T S58, S114
Deniffel D S7, S76
Derlin T S12
Deutschbein T S93
Dewald C S32, S36
Diamond E S53
Dietzel M S14, S49, S89, S90
Dirrichs T S56
Distelmaier M S31
Distergoft A S83
Dittmann H S53
Ditz C S69
Do T S39, S96, S104
Döbel K S13
Dörfler S S89, S92
Dorn F S106
Dörner J S25, S70
Dorothea K S28
Drescher F S127
Düber C S4, S11, S44, S103, S108, S119, S133
Dueber C S40
Dust T S59
Dutschke A S88
Dyrba M S62

E
Ebel S S20
Ebeling K S42
Ebersberger L S2, S6
Ebert I S93
Ebinger M S43
Edelman R S112
Eden M S26
Ehn S S7
Eichkorn T S113
Eichler K S54, S55, S61
Eigentler T S31, S76
Eisenblätter D S114
Eisenblätter M S9, S52
El Khassawna T S100
El-Battrawy I S24
Ellmann S S9, S14, S49, S87, S89, S90
Elsayed S S66, S68
ElSharkaway M S40
Endler C S16, S21, S33, S56, S96
Engelhardt M S57
Engellandt K S107
Engler A S15
Engler M S3
Ergrün S S59, S105, S109
Ernstberger A S98
Eßeling R S82
Eshaghi A S64
Estler A S32
Evert K S87

F
Fabritius M S33
Faby S S29
Fahlenkamp U S55
Faron A S11, S16, S21, S29, S33, S34, S56, S96, S97
Farschtschi S S12, S13
Fassnacht M S93
Fedders D S99
Fehrmann Efferoth A S76
Fehrs K S44
Felix W S56
Fenchel M S100
Ferrera Bertran P S100
Fialkovska A S37
Fichter A S48
Fiebich M S79
Fiehler J S66, S68, S69
Filmann N S41
Fimmers R S11, S33
Fingerle A S7
Fink M S20
Fischer R S12
Fischer S S127
Flatz W S33
Fleitmann M S28
Flick H S111
Florian S S33
Flüh C S22
Folwaczny M S48
Forscher A S77
Forschner A S31, S53
Forst R S57
Forsting M S3, S36, S63, S73, S74
Francis S S91
Franke V S2
Frenken M S51, S52, S54
Freund M S128
Frey N S26
Freyschlag C S108
Friedmann-Bette B S66
Friedrich T S10
Fries P S28
Fries P S83
Frings J S59
Fritz T S68
Frölich M S25, S33
Frosch K S59
Frydrychowicz A S27, S28, S84, S85, S117, S129
Fuchs J S43
Fuchsjäger M S26, S105, S113, S129
Fürschke A S28

G
Galldiks N S67
Galle P S108
Garbe C S77
Gassenmaier S S20, S42, S43, S101
Gassenmaier T S57, S59, S105, S109, S119
Gatidis S S53, S76, S90
Gatz M S56
Gawlitza J S28, S83
Geiger A S129
Geissler H S11
Gerber J S107
Gerdes H S117
Gerhardt F S5
Gerlach J S28
Germann T S130
Gernhardt C S128
Gersing A S57
Gertz R S5
Gerwing M S9, S114
Gessert N S107
Gibbs P S46
Gietzen C S57, S59, S105, S109
Gilkeson R S5
Ginzburg D S96
Girdauskas E S27
Gizewski E S63, S64, S68, S108
Glauner A S5
Gliem M S72
Glodny B S37, S108
Goertz L S62, S66
Gohmann R S27
Goltz J S27
Görtz L S70
Görtz M S88, S94
Gößmann H S40
Gottschling S S27
Graef J S97
Graessner J S28, S85, S111, S112
Graf N S43
Grams A S63, S64, S108
Graner F S5
Graser A S79
Grässner J S26
Gräter T S14, S15
Greger W S79
Greulich S S20, S101
Grigoleit G S85
Grimm C S57
Grimm J S14, S15
Grimm R S43
Große Hokamp N S2, S5, S54, S75, S76, S92
Gross A S34, S36
Gross T S27
Grosse U S31, S32, S103
Grosu S S79
Grothoff M S20
Grözinger G S8, S31, S32, S103
Grube E S11
Gruber N S63
Gruber-Rouh T S41, S75
Grueneisen J S53, S73
Grundmann F S93
Grüneisen J S73, S74
Grüner B S14, S15
Grunz J S25, S57, S59, S105, S109
Gruschwitz P S44, S116, S119
Grzyska U S10, S84
Guberina N S81, S110
Gulsun M S24
Gupta A S5
Gutberlet M S20, S23, S27
Güttler F S3, S100

H
Haage P S101
Haas M S6
Haberl A S17
Hackbarth C S61
Hackbusch M S66
Hackenbroch C S80, S90
Hackert T S39, S104
Hackl C S87
Haedrich K S107
Haenel A S134
Haferkamp J S115
Hägele J S10
Hagen C S84
Hahn A S65
Hahn F S103, S108
Haider L S64, S68
Hallecker J S31
Hambsch P S109
Hamerla G S47, S109
Hamm B S6, S55, S97
Hammel J S7, S21
Hammerl M S64
Hammerstingl R S75
Hammes J S19
Hammon M S14, S49, S89, S90, S93
Handels H S28
Haneder S S2, S55, S92, S93
Hanning U S66, S68, S69
Hansen N S40
Hanspach J S4
Harder F S15, S35
Harders F S35, S38
Harth S S25
Hartmann J S80
Hartung B S10
Hashmi A S5
Hasse A S21, S25, S82
Hatamikia S S3
Hatz D S26
Haubold J S3, S73, S74
Hausegger K S121

Hauspurg H S118
Hebestreit H S45, S84
Hefferman G S31
Heidenreich A S92
Heidenreich J S45, S84, S85
Heiland S S64, S66
Heinbuch S S47
Heindel W S9, S35, S50, S81, S95
Heinrich A S3, S100
Heinzel A S36
Heinzow H S38
Heiß C S100
Heiß, R S4, S57, S93
Heiss R S117
Heitele A S98
Helbich T S88
Helfen A S9, S52
Helfen D S114
Heller T S17, S18, S102
Henes F S18, S59, S60, S98, S99
Henne-Bruns D S14, S15
Hennermann J S11, S44
Henning T S67
Henninger B S15, S24
Hensel B S50
Hensler J S67
Hermann K S35
Herrmann J S32
Herrmann K S12, S49, S53, S73, S74
Herrmann P S114
Herz S S9
Herzberg M S106
Heußel C S86
Heverhagen J S112
Hickethier T S5, S19
Hickethier TC S25
Hielscher T S78
Hiester A S73
Hilbert T S89
Hille G S22
Hillenbrand A S15
Hillengass J S78
Hinrichs J S32, S36, S42
Hitpaß, L S34
Ho V S5
Hock A S15
Hoffmann C S11, S44
Hoffmann K S106, S109
Hoffmann O S49
Hoffmann R S31, S32, S34, S99
Höger S S117, S4
Hohenfellner M S88, S94
Höhn A S47
Holwein C S57
Holzhey D S27
Honnicke M S125
Hoppe B S86
Horger M S103
Hornung M S87
Hosten N S22, S105
Hotfiel T S4, S57
Hötker A S43
Hoyer C S70
Hoyer U S67
Huber-Wagner S S98
Huflage H S44
Huhndorf M S26

I

Ibbeken A S84
Ibrahim Y S54
Iezzi R S36
Igrec J S105, S113, S129
Igrec R S105, S113
Ih-Lee J S72
Ingenwerth M S49
Ingrisch M S79, S86
Isaak A S16, S21, S29, S33, S56, S96
Isfort P S34, S36, S39
Iuga A S122

J

Jahnke C S30
Jakubowski P S133
Jander S S72
Jandl N S99
Janisch M S113
Janjic T S64
Janka R S4, S50, S57, S89, S90, S93
Janker R S14
Janowski K S133
Jansen C S16, S21
Jansen D S47
Jansen O S22, S26, S65, S67, S111, S112
Janssen S S24
Jantschke R S95
Jaschke W S15
Jende J S64, S65
Jensen-Kondering U S26, S65
Jin N S28, S85
Jochelson M S49
Jorg T S4, S133
Josten C S58
Jung B S20
Jung E S40, S87
Jung M S57
Jungman S S4
Jungmann F S4, S108, S119, S133
Jungmann P S57, S135
Jux B S111

K

Kabbasch C S19, S55, S62, S67, S70
Kades K S7
Kahl T S105
Kaiser D S99, S107
Kaissis G S15, S16, S35, S75
Kalb K S57
Kaltenbach B S61, S89
Kaltheuner L S118
Kamal O S15
Kamml C S26
Kamper L S101
Kampf T S9
Kampschulte M S100
Kania A S34
Kannengiesser S S15
Karampinos D S15, S16, S57
Kärgel R S29
Kari F S22
Karrasch S S13
Kaschner M S47, S72
Kashofer K S113
Kasprowski L S52
Katemann C S15
Kätzlmeier S S96
Kau T S113
Kauczor H S20, S39, S51, S78, S86
Kaufmann J S71
Kaufmann S S90
Kaufmann-Bühler A S111
Kaul M S10, S60, S65
Kazmierczak P S79
Keber U S11
Keller G S58, S113
Kemling M S42
Kemmling A S66
Kender Z S65
Kerschbaumer J S108
Ketelsen D S31, S32, S103
Kettenbach J S3
Kettner P S47
Kickuth R S9
Kiechl-Kohlendorfer U S64
KIESEL B S107
Kildal D S96
Kim S S25
Kimm M S7
Kintzelé L S78
Kirchner J S12, S49, S53, S74, S91
Kirsch M S105
Kirschke N S28, S85
Kirstein M S36
Kitzler H S107
Kleesiek J S7, S101
Kleinschnitz C S63
Klengel A S58
Klingebiel M S90
Klingel K S20, S101
Kloeckner R S4, S40, S103, S108
Klosterkemper Y S82
Klug G S24
Klumpp B S76
Knarr J S126
Kniep H S66, S68, S69
Knösel T S79
Koch C S41, S62
Kocher N S22, S135
Köhler B S20
Köhler D S110
Köhler M S35, S38, S95
Kokzoglou I S112
Kollmer J S64
König B S110
König C S118
König J S44
Konya S S58
Kooijman H S23, S84, S85
Kooijmann H S28
Kopetsch C S38, S104
Kopf S S65
Kopp C S39
Kopp F S7, S71
Koppold A S47
Körber F S122
Kording F S44
Korzowski A S2
Köstler H S45, S84, S85
Kott A S50
Kottke R S113
Kranewitter C S24
Kratzer W S14, S15
Kraus E S46
Krauskopf A S76
Kremser C S15, S24
Krieghoff C S20, S27
Kröger J S5, S18, S76
Krombach G S21, S25, S82, S100, S123, S132
Kromrey M S105
Kröncke T S121
Kronlage M S66
Kronreif G S3
Krüger J S107
Krüger P S42
Krukowski P S107
Krumbholz M S77
Krumm P S20, S101
Kubale R S28
Kübler J S69, S101
Kuder T S51, S94
Kuegler D S83
Kuetting D S33, S56, S96
Kuhl C S31, S34, S36, S39, S72
Kühl H S110
Kuhl P S44, S116, S119
Kuhlenbäumer G S65
Kühn J S34, S99
Kuhnt T S109

Kujiper P S83
Kump P S129
Kunath F S89, S90
Kunz A S59, S105, S109
Kunz J S9
Kunz W S25, S86
Kupczyk P S16, S56, S96
Kürten S S4
Kurz F S64, S65
Küstner T S77
Kütting D S16, S21, S34, S37, S97
Kuwert T S77

L
la Fougère C S77
Lache M S44
Ladd M S2, S6, S69
Lamplmayr L S64, S68
Langenbach M S75
Langguth P S26, S65, S111, S112
Langs G S78
Lappe C S109
Laqmani A S60
Laqua F S22
Larsen N S22, S26, S67
Laske K S107
Laudemann K S11
Laugrette A S7
Laukamp K S5, S19, S25, S66, S70
Laun F S4, S50
Lav Madsen P S22
Le Blanc M S75
Lebenatus A S26
Lehmann H S67
Lehmann J S26
Leiderer M S12, S59
Leifels L S47
Leinung M S46
Leissner G S121
Leithner A S105
Leithner D S17, S46, S49
Lemke A S68, S100
Lena Sophie B S36
Lenga L S54, S55
Lenhart L S68
Lennartz S S2, S5, S25, S67, S70, S75, S92
Lenz A S18, S23, S27
Lenz P S52
Lenzen H S81, S82
Leppert J S69
Lerchner H S64
Lescan M S31
Li Y S49, S53
Liang T S45
Lichtenstein T S67
Liebetrau C S21
Liebl M S36
Liegl-Atzwanger B S105, S113
Liman L S96
Link F S27
Linn J S107
Lisson C S6
Litterst F S112
Ljimani A S91
Loberg C S47
Lodde M S84
Lohöfer F S15, S16, S35, S75
Lois A S123
Lollert A S11, S43, S44
Loos M S39, S104
Löschner S S104
Lourenco Caldeira L S70
Lücke C S20, S23, S27
Lüdtke-Buzug K S10
Ludwig J S36
Luetkens J S11, S16, S21, S29, S33, S34, S56, S96, S97
Luetkens K S57
Lund G S27, S29, S30
Luong J S80
Lurz P S20, S23
Lütgens M S109
Lutter C S4, S57

M
Maas K S59, S60, S61
Maasoumy B S36
Macher-Göppinger S S133
Madjidyar J S67
Mädler B S56
Mahnken A S11, S104
Mähringer-Kunz A S103, S108
Maier-Hein K S7
Maintz D S2, S5, S19, S25, S55, S67, S75, S76, S92, S122
Makasi C S17
Makowski M S55
Malich A S50, S60, S92, S125
Mall G S3
Malle P S121
MALLOUHI A S107
Mally D S94, S95
Mamlins E S91
Mammadov K S128
Mandic R S11
Mandl J S111, S129
Mangesius S S64, S68
Mangold D S23
Mann P S68, S100
Manogaran P S107
Manzoni Y S6
Margraf N S65
Marterer R S113
Martin O S12, S49, S73, S74, S91
Martin R S97
Martin S S8, S24, S54, S55
Martinez D S49
Martini M S11
Martus P S77
Maschke S S36, S42
Maßmann A S28
Masthoff M S9, S38, S95
Mattke M S130
Maurer M S103
Maurus S S79
Maus V S127
Mautner V S12, S13, S65
May B S96
Mayer E S21
Mayerhöfer M S46
Mayr A S24
Mazaheri Y S43
Mei K S7
Meier L S62
Meine T S32, S36, S42
Meinel F S17, S18, S19, S86, S102
Meissner J S68
Mekkawy A S40
Melzig C S20
Mendichovszky I S91
Mengel E S11
Mentzel H S42, S104
Menze B S78
Merkt M S92
Merz M S9, S78
Mesropyan N S16
Mettri D S107
Metz C S45, S84, S85, S123, S126
Metzger J S7
Metzler M S77
Meurer F S7
Meyer B S32, S36, S42
Meyer C S11, S16, S33
Meyer H S47, S106, S109, S114
Meyer T S61
Michaely H S68, S100
Miederer M S133
Mildenberger P S4
Mlynarska-Bujny A S51
Mogadas S S125
Mohrmann S S49
Mokry T S51
Möller M S111
Moltz J S27
Molwitz I S12, S59
Morawitz J S10, S91
Morgenstern J S65
Moritz C S118
Morris E S49
Mossakowski O S31
Muehe A S45
Mueller A S107
Mueller-Leisse C S86
Mueller-Peltzer K S97
Mühldorfer-Fodor M S126
Mukhopadhyay D S83
Müller B S80
Müller C S81
Müller H S11
Müller K S20, S101
Müller L S11, S103, S108
Müller R S93
Müllerleile K S29, S30
Müller-Leisse C S16, S84
Murray J S101
Mutze S S105

N
Nagel A S2, S4, S6
Nagel E S17
Naguib N S40, S41, S61
Nairz K S112
Nasri H S47
Natarajan T R S S58
Nawabi J S66, S68, S69
Nawroth P S65
Nebelung S S52
Nedelcu A S96
Negrao de Figueiredo G S97
Nensa F S3, S73, S74
Nerkada L S67
Nery F S91
Neubauer V S64
Neumann A S17, S69
Ngo S S130
Ngowi B S17
Nickenig G S11
Niederste Hollenberg J S46
Niehues S S6, S97
Niesporek S S2, S6
Nikolaou K S8, S20, S29, S31, S32, S53, S76, S77, S90, S101, S103, S112, S113, S126, S133
Nini A S73
Nobis A S67
Noël P S71
Noel P S7
Nolden M S7
Notohamiprodjo M S86
Nour-Eldin N S40, S41
Nowacki T S52
Nowak S S16, S29
Ntziachristos V S9

O
Obmann M S5
Oechtering T S27, S28, S85, S117, S129
Ohlmeyer S S50

Oldenburg D S81
Oldhafer K S32
Olthof S S101
Opalka J S68, S100
Opfer R S107
Opitz M S81
Osses D S92
Osterhoff G S58
Ostmeier S S76
Ostwaldt A S107
Othman A S19, S76, S126
Overhoff D S24
Özden C S98
Özsoy M S88

P

Paech D S2, S6, S69
Pallesen L S107
Palm T S50
Pamminger M S24
Pan F S39, S104
Pantke J S51
Papageorgiou I S50, S60, S92, S125
Papavassiliu T S24
Paprottka P S35
Paquet S S67
Pascher A S35
Päts A S114
Patzig M S86
Pausch J S27
Pech M S33
Pedersoli F S36, S39
Peeters J S15
Peisen F S103
Peldschus K S10
Pennig L S19, S25, S59, S62, S66, S70, S105
Pereverzyev S S64, S68
Perkuhn M S62, S66, S70
Pernthaler B S129
Persigehl T S5, S75, S76, S93
Peters A S13
Peters S S26
Petersen J S37
Petritsch B S45, S93
Pfannenberg C S53, S77
Pfeiffer D S7, S21, S71, S76, S84, S86
Pfeiffer F S7, S21, S71, S84, S86
Pfeil A S60
Philipp G S20
Phlank E S129
Piccini D S24
Pieper C S33, S37, S120, S124
Pieroh P S58
Piesch T S26
Pinker K S49
Pinto dos Santos D S2, S40, S93, S108
Piraud M S78
PIrl L S79, S80
Pistel M S50
Pitton M S40
Plaikner M S15
Platt T S2, S6, S69
Platz Batista da Silva N S87
Pohlmann A S91
Polk A S89
Portugaller R S105
Posa A S36
Powerski M S33
Prados F S64
Praktiknjo M S16
Praktinjo M S21
Prasad P S91
PRAYER D S107
Preim B S20
Preisner F S66
Prevrhal S S21
Pribnow A S45
Prica M S112
Prinz S S101
Probst F S47, S48
Probst M S47, S48, S62
Proksa R S7
Prudlo J S62
Puetz V S107
Pullens P S91
Puntmann V S17
Puppe F S96
Püschel K S99
Pyka S S124

Q

Quack V S56
Quentin M S89, S90, S92, S94
Quest L S28, S85

R

Radbruch A S3, S63
Radosa C S34
Radunski U S29, S30
Rahbar K S35
Rainer P S26
Rajkarnikar A S83
Ramaiya N S5
Ramming A S87
Rapaka S S24
Rau R S55
Rausch V S98
Regier M S60
Regnery S S69
Rehnitz C S56
Rehwald R S108
Reiber A S28, S85
Reichenspurner H S27
Reimer R S66, S76, S92
Reinert C S53
Reiter G S24
Renger B S71
Rengier F S20
Reske S S98
Rhabar K S38
Rheinheimer S S86, S104
Richter G S39, S96, S104
Richter M S21, S25, S82
Ricke J S33, S79, S86
Riedel C S23
Riederer I S71
Riegel A S38
Riekena B S20
Riemann R S96
Rietzler A S108
Riffel J S23
Ring N S119
Ringl H S88
Rinneburger M S2
Rippel K S121
Ritschl L S48
Rittgerodt N S32
Ritzel R S118
Robin G S20
Robl T S48, S62
Rohde S S124
Roller F S21, S25, S82, S132
Rom J S51
Römer F S4
Roobol M S92
Rosenkranz S S5
Rospleszcz S S13
Rubbert C S47, S63, S71, S72
Rübenthaler J S25
Rückel J S86
Rudic B S24
Ruff C S20
Rummeny E S7, S15, S71, S75, S76, S84
Rupp T S99
Ruprecht C S44
Rusche T S71
Ruschke S S57
Russe M S22
Rüther C S17

S

Saake M S14, S49, S89, S90, S93
Saalfeld S S22
Sabel B S86
Sabou T S38
Sahbaee P S24
Salamon J S12, S13, S65
Salehi Ravesh M S26, S111, S112
Salem J S92
Sänger P S109
Sauter A S7, S76
Sawicki L S8, S10, S12, S49, S91
Schaarschmidt B S35, S49, S53, S74
Schacht H S69
Schäfer J S42, S43
Scheer F S38, S103, S104
Schelb P S88, S94
Schenk J S43
Schenkl S S3
Scherer J S7
Scherling K S106
Schernthaner R S46
Scherz B S30
Schestak C S88
Schett G S87
Scheurig-Münkler C S121
Schimmöller L S73, S89, S90, S92, S94, S95
Schindler P S38, S95
Schippling S S107
Schlaefer A S107
Schlappa M S39
Schlattmann P S42
Schleich C S51, S52, S54
Schlemmer H S2, S6, S7, S51, S63, S69, S88, S94, S101
Schlett C S13, S135
Schlicht M S89, S90
Schliemann P S114
Schlitt H S87
Schlöricke E S38, S103, S104
Schlötelburg W S93
Schlüchtermann J S95
Schlunk F S68
Schmette P S86
Schmid A S39, S44, S126
Schmid J S26, S129
Schmidberger J S14, S15
Schmidkonz C S77
Schmidt A S26
Schmidt F S40
Schmidt H S35
Schmidt S S6
Schmidt V S17
Schmitt H S21
Schmitt R S57, S59, S105, S109, S126
Schnedl C S121
Schneider K S95
Schneider M S32
Schneider V S7
Schnitzbauer A S41
Schober S S84
Schoenberg S S24
Schoepf U S24
Schöffl V S4
Schöllnast H S111
Scholtz J S75
Schön G S60, S69, S98
Schönnagel B S23, S44

Schotten S S40
Schraag A S76
Schrading S S56
Schramm P S69, S129
Schreyer A S98
Schröder A S39
Schuffenhauer V S40
Schuler J S46
Schultheiss M S71, S84, S86
Schulz C S20, S79
Schulz H S13
Schulze-Hagen M S36
Schulz-Wendtland R S49
Schumacher U S99
Schütz V S88, S94
Schwarz S S124
Schweiger J S47
Seara-Fernandez M S91
Sedaghat S S60, S77, S106
Seeger W S21
Seekins J S45
Seesko H S112
Seidensticker M S33
Seidensticker R S33
Seifert L S38
Seith F S32, S77
Seitz C S88
Seitz P S27
Selgrad M S40
Senegal J S15
Seniuk A S10
Seuß H S93
Sewerin P S51, S52, S54
Seyfarth M S101
Seyfer P S11
Seyler L S9
Shahzad R S70
Shakirin G S66
Shamekh J S11
Sharma P S24
Shazad R S62
Shi R S14, S15
Shnayien S S102
Sieben P S36
Sieber V S129
Siedek F S45, S93
Sieren M S10, S27, S28, S85
Sigmund E S91
Simon P S131
Singer J S80
Sinn M S18, S23, S27, S29
Sinning J S11
Slebocki K S75
Smith-Bindman R S80
Smolle M S105
Soare A S87
Soika K S28
Sommer A S81
Sommer C S39, S96, S104
Sommer W S25
Sondermann S S129
Sonnabend K S92
Sourbron S S91
Spink C S99
Sporns P S66, S68, S72
Sprengel S S113, S130
Sprenger A S67
Springer F S58, S112, S113
Sprinkart A S11, S16, S29, S33, S37
Sprinkart M S16
Spunt S S45
Staatz G S11, S43, S44
Stahl K S32
Stamm G S80
Stang A S32
Stappenbeck P S98
Starekova J S29, S30
Steendahl I S61
Stefanie H S105
Steffen A S84
Stegger L S35
Stehning C S29
Steiger R S64, S108
Steinke H S58
Stelzle D S17
Stenzl A S90
Stephan C S17
Steuwe A S8, S10, S20, S82
Stock E S133
Stockhammer G S108
Stöhr F S40
Stöver T S41
Strauß P S82
Streckenbach F S17, S18, S19, S102
Strecker R S89
Streitparth T S33
Ströder J S28
Stroeder J S83
Stroszczynski C S40, S87
Stroth A S28, S85, S125, S131
Stumbaum J S47
Stundl A S11
Sturm L S135
Suchowierski J S57
Surov A S47, S109, S114
Syha R S31, S103

T
Tahir E S18, S29, S30, S98
Talakic E S111
Tanislav C S25
Tanyildizi Y S108
Taschwer M S113
Tavakoli A S88, S94
Tavares de Sousa M S44
Teichert C S17, S18, S102
Teichgräber U S3, S100
Tello K S21, S82
Tepasse P S52
Tessmer P S10
Thabet D S40
Thaiss W S90, S133
Thakur S S49
Theruvath A S45
Theysohn J S36
Theysson J S35
Thiele F S62, S66, S70, S71
Thiele H S27
Thomalla G S68
Thomas C S82
Thomas D S11, S16, S21, S29, S33, S34, S56, S96, S97
Thomas V S30
Tichy D S88, S94
Tiede M S32
Timmer M S66
Tingart M S56
Tornyos A S111
Treede H S11
Treutlein C S87
Trinkmann F S83
Tröger A S41
Trojan J S41
Trudzinski F S83
Truhn D S36
Trumm C S97
Tsaur I S133
Tschinaev A S36
Tsiflikas I S42, S43
Tubtawee T S88, S94
Tülümen E S24
Turowski B S47, S63, S71, S72

U
Uder M S4, S9, S14, S39, S49, S50, S57, S77, S87, S89, S90, S93, S117
Uecker M S83
Ulaner G S53
Uller W S40
Ulloa P S28, S85
Ullrich S S106
Ullrich T S73, S89, S90, S92, S94, S95
Umathum R S2, S6
Umutlu L S3, S12, S49, S53, S73, S74
Unterberg A S6
Urla C S43

V
Vach M S29, S124
Vahldiek J S97
Valentin B S94, S95
van Assen M S24
Van den Bosch V S36
van Shoonhoven J S57
Veldhoen S S44, S45, S84, S85, S116, S123
Verhoff P S47
Verloh N S40
Veyhl-Wichmann M S59, S109
Vogel J S77
Vogel P S9
Vogele D S6, S122
Voges I S111
Voges J S71
Vogl P S47, S83, S89
Vogl T S8, S17, S24, S30, S40, S41, S46, S54, S55, S61, S75
Von Düring F S18, S23
von Falck C S32
von Gladiß, A S10
Von Kodolitsch Y S18, S23
von Krüchten R S13
von Lampe P S63
Voß S S22

W
Wacker F S32, S36, S42
Wagenpfeil J S120
Waginger M S104
Wagner A S25, S70, S75
Wagner M S57
Wagner R S3
Walchhofer L S108
Walker-Egger C S107
Wallner V S64
Walter S S8, S29
Wang Y S80
Warmann S S43
Warncke M S18, S30, S59, S60, S61
Weber M S8, S17, S18, S19, S78, S102, S109
Weber S S115
Weber T S23
Weber W S127
Wegner F S10, S27, S131
Wehrse E S101
Wehrstein M S66
Weigand K S40
Weigel S S50
Weiland E S89
Weiler C S65
Weiler M S64
Weilert H S32
Weinhold N S78
Weinmann A S103, S108
Weinrich J S18, S23, S98
Weinrich M S17
Weiss D S72
Weiss K S25, S55, S67, S70, S93
Weiss N S27
Well L S12, S13, S65

Welsch G S59, S61
Welzel T S113
Weng A S45, S59, S84, S85, S105, S109
Wenkel E S49, S50
Wennmann M S78
Werncke T S42
Werner J S35
Wernicke T S36
Wesp P S79
Wetscherek M S23
Wetter A S80, S81
Wichmann J S54, S55
Wick W S6, S64,
WIDHALM G S107
Widmann C S27
Wiedenroth C S21, S82
Wienand M S10
Wildauer M S63
Wildemann B S64
Wildgruber M S9, S35, S38, S52, S95
Wildgruber P S114
Wilhelmi L S131
Wilke M S135
Wilkens H S83
Wind N S22
Winkelmann M S79
Winkler A S17
Winter C S73
Winzer R S99, S107
Wissgott C S38, S104
Wittkämper G S124
Wodarg F S67
Wöhl D S87
Wohlmuth P S32
Wolf T S17, S34
Wolf U S109
Wörner J S123
Wrazidlo R S126
Wucherer M S98
Wullich B S89, S90
Wurth S S68
Wüst W S39
Wybranski C S75

Y

Yamamura J S12, S44, S110
Yel I S8, S54, S55, S61
Yu S S80

Z

Zanderigo E S51
Zäske C S5, S67
Zell F S84
Zeuzem SO S41
Zhang C S113
Zheng J S43
Zhou S S46
Zicha S S39
Ziegelmayer S S75
Ziener C S68, S100
Zimmer C S17, S48, S62
Zimmermann M S34, S36, S64
Zinn A S30
Zirlik A S26
Zitzelsberger T S101, S113
Zoellner C S15
Zoller H S15
Zöllner J S5
Zopfs D S2, S5, S67, S70, S75, S92
Zulu G S17
Zweiker D S26
Zylka W S110