Thieme

# 102. Deutscher Röntgenkongress der Deutschen Röntgengesellschaft e. V.

Datum/Ort: 27. März bis 8. November 2021, Online

**Wissenschaftliche Leitung:** Prof. Dr. Thomas J. Vogl (Universitätsklinikum Frankfurt am Main)


S2 **Vortrag (Wissenschaft)**

S2 **Berufliche Aus-, Weiter- und Fortbildung/Berufspolitik/Berufsrecht**

S2 **Bildverarbeitung/IT/Software**

S3 **Experimentelle Radiologie**

S4 **Forensische Radiologie**

S5 **Gastro- und Abdominaldiagnostik**

S7 **Gefäßdiagnostik**

S8 **Herzdiagnostik**

S10 **Interventionelle Radiologie**

S16 **Kinderradiologie**

S18 **Mammadiagnostik**

S19 **Management**

S19 **Molekulare Bildgebung**

S20 **Muskuloskelettale Radiologie**

S24 **Neuroradiologie**

S26 **Onkologische Bildgebung/Onkologie**

S30 **Strahlenschutz**

S32 **Thoraxradiologie**

S34 **Uroradiologie/Urogenitaldiagnostik**

S39 **Poster (Wissenschaft)**

S39 **Bildverarbeitung/IT/Software**

S39 **Experimentelle Radiologie**

S40 **Herzdiagnostik**

S40 **Interventionelle Radiologie**

S41 **Kinderradiologie**

S42 **Kopf/Hals-Diagnostik**

S42 **Thoraxradiologie**

S42 **MTRA**

S43 **Poster (Fortbildung)**

S43 **Kinderradiologie**

S43 **Case-Report**

S43 **Gastro- und Abdominaldiagnostik**

S44 **Gefäßdiagnostik**

S46 **Muskuloskelettale Radiologie**

S48 **Neuroradiologie**

S51 **Thoraxradiologie**

S53 **Uroradiologie/Urogenitaldiagnostik**

# Vortrag (Wissenschaft)

## Berufliche Aus-, Weiter- und Fortbildung/ Berufspolitik/Berufsrecht

### WISS1 Entwicklung weiblicher Autorenzahlen in radiologischen Zeitschriften mit niedrigem bis hohem Impact

**Autoren** Molwitz I[1], Yamamura J[1], Ozga A[2], Wedekind I[3], Nguyen T[3], Wolf-Baldauf L[3], Minobu K[4], Zhao J[5], Cam E[6], Keller S[7]
**Institute** **1** Universitätsklinikum Hamburg-Eppendorf, Klinik und Poliklinik für diagnostische und interventionelle Radiologie, Hamburg; **2** Universitätsklinikum Hamburg-Eppendorf, Institut für Medizinische Biometrie und Epidemiologie, Hamburg; **3** Universitätsklinikum Hamburg-Eppendorf, Studentin, Hamburg; **4** St. Luke's International Hospital, Tokyo; **5** Charité Universitätsmedizin Berlin, Berlin; **6** Charité Universitätsmedizin Berlin, Klinik für Radiologie, Berlin; **7** Charité Universitätsmedizin Berlin, Klinik für Radiologie, Berlin
**DOI** 10.1055/s-0041-1723129

**Zielsetzung** Untersuchung der Entwicklung weiblicher Erst- und Letztautorenzahlen in 10 radiologischen Fachzeitschriften mit niedrigem bis hohem Impact Faktor zwischen 2007/08 und 2017/18.

**Material und Methoden** Für diese retrospektive Arbeit wurde das Geschlecht der Erst (EA)- und Letztautoren (LA) sämtlicher originärer Forschungsarbeiten und Übersichtsartikel der Jahre 2007, 2008, 2017 und 2018 von 10 radiologischen Fachzeitschriften mit niedrigem, mittlerem und hohem Impact Faktor gemäß des Clarivate Analytics Web of Science Reports erhoben. Die Ereignisraten und Odds Ratio (AOR) für weibliche Erst- und Letztautoren je Zeitschrift sowie nach Impactbereich wurden über gemischt logistische und multinominal logistische Regressionsmodelle berechnet.

**Ergebnisse** Der Anteil weiblicher EA und LA stieg mit N = 6979 (2007/8) und N = 7383 (2017/18) von 58 % auf 61 %. Die meisten weiblichen Autoren waren sowohl 2007/08 als auch 2017/18 in Zeitschriften mittleren Impacts vertreten. Der stärkste Anstieg weiblicher Autoren wurde jedoch sowohl für EA (AOR 2.0; P < .0001) als auch LA (AOR 2.1; P < .0001) in Zeitschriften mit geringem Impact verzeichnet. Weibliche LA veröffentlichen signifikant häufiger in einer Zeitschrift mit niedrigem (AOR 1,5) oder mittlerem Impact (AOR 1,8) als in einer Zeitschrift mit hohem Impact (P < .0001).

**Schlussfolgerungen** Es zeigt sich eine Zunahme weiblicher Erst- und Letztautoren in der Radiologie von 2007/2008 zu 2017/2018 für Zeitschriften aller Impact Bereiche, wobei weibliche Letztautoren seltener in Zeitschriften mit hohem Impact publizieren.

### WISS2 Zufriedenheit der Medizinstudierenden mit einem asynchronen E-Learning-Konzept im Rahmen der COVID-19-Pandemie im Fach Radiologie

**Autoren** Volmer E[1], Weber M[1], Seume N[1], Busse A[1]
**Institut** **1** Universitätsmedizin Rostock, Institut für Diagnostische und Interventionelle Radiologie, Kinder- und Neuroradiologie, Rostock
**DOI** 10.1055/s-0041-1723130

**Zielsetzung** Auf Grund der SARS-CoV-2-Pandemie kam es auch zu einem Wegfall der Präsenzveranstaltungen an den medizinischen Fakultäten. Die studentische Lehre am Institut für Diagnostische und Interventionelle Radiologie, Kinder- und Neuroradiologie der Universitätsmedizin Rostock erfolgte während des Sommersemesters ausschließlich durch E-Learning-Inhalte. Ziel der Studie war es die kurzfristige Umstellung auf ein asynchrones E-Learning-Konzept zu evaluieren.

**Material und Methoden** Im Anschluss an das 6. Semester nahmen 89 Studierende anonym an einer aus teils offenen, teils abgestuften Fragen bestehenden EvaSys-Umfrage teil. Es wurden insbesondere die Lernzufriedenheit und die Wünsche für die zukünftige radiologische Lehre abgefragt und anschließend EvaSys-basiert ausgewertet.

**Ergebnisse** Auch wenn die meisten Studierenden nur Grundlagenkenntnisse der EDV hatten, fiel ihnen der Umgang mit der Lernplattform überwiegend (ca. 80 %, n = 72) leicht. Die Mehrheit der Studierenden sah die Durchführung des Unterrichts positiv. Besonders die Darbietung interaktiver radiologischer Bilder sowie praktische Übungen zur Indikationsstellung (ca. 90 %, n = 79 bzw. ca. 80 %, n = 69) wurden positiv bewertet. Jedoch stellte für die Hälfte der Studierenden (n = 46) der Wegfall von Präsenzveranstaltungen eine erhebliche Belastung dar. Für über 60 % (n = 57) der Studierenden konnten die E-Learning-Inhalte die Präsenzveranstaltungen nicht ersetzen. Korrespondierend dazu wünschten sich 84 Studierende (94 %) eine Kombination aus E-Learning und Präsenzunterricht.

**Schlussfolgerungen** Rein online dargebotene Lerninhalte sind aus Sicht der Medizinstudierenden nicht zufriedenstellend. Eine Kombination wird von der Mehrheit favorisiert – dies deckt sich auch mit der aktuellen Literatur. In Anbetracht des kurzfristigen Wegfalls der Präsenzveranstaltungen konnte jedoch eine gute Zufriedenheit der Studierenden erreicht werden. Darauf aufbauend sollten bei der fortbestehenden Pandemie-Situation weiterführende „blended learning"- Konzepte entwickelt und evaluiert werden.

## Bildverarbeitung/IT/Software

### WISS3 Verlaufsbeurteilung maligner Tumore mit iRECIST: Manuelle vs. Software-unterstützte Beurteilung in einem Multireader Setup

**Autoren** Sauer M[1], Warncke M[1], Well L[1], Wiese N[1], Adam G[1], Bannas P[1]
**Institut** **1** Universitätsklinikum Hamburg Eppendorf, Diagnostische und Interventionelle Radiologie und Nuklearmedizin, Hamburg
**DOI** 10.1055/s-0041-1723131

**Zielsetzung** Vergleich von Interobserver-Agreement und Zeitaufwand der Beurteilung maligner Tumoren anhand der „immune Reponse Evaluation Criteria in solid Tumors" (iRECIST) mithilfe manueller vs. Software-unterstützter Verfahren durch mehrere Untersucher.

**Material und Methoden** Vier unabhängige Radiologen beurteilten retrospektiv die Computertomographien von 30 Tumorpatienten und definierten nach der Baseline für je zwei Follow-Ups (FU1, FU2) insgesamt 240 Timepoint Responses (TR): iComplete Remission, iPartial Remission, iStable Disease, iuProgressive Disease, oder icProgressive Disease. Jeder Reader berechnete manuell die TR und die Summe der längsten Diameter (SLD) für die eine Hälfte der Patienten und nutze für die andere Hälfte eine semi-automatische Beurteilungssoftware, welche die TR und SLD automatisch berechnet. Verglichen wurde die Rate falscher, vom Referenzstandard abweichender TRs (in %), das Interobserver-Agreement (Intraclass Correlation Coefficient (ICC)) für die SLD, sowie die für die Auswertung notwendige Zeit. Als Referenzstandard diente ein abschließendes Consensus Reading aller Reader nach abgeschlossener Datenerfassung.

**Ergebnisse** Die Rate falscher TRs lag bei manueller Beurteilung signifikant höher als bei Software-unterstützter Beurteilung (7,5 % vs. 0,8 %; p = 0,04). Das Agreement der Reader hinsichtlich der SLD war bei der manuellen niedriger als bei der Software-unterstützten Beurteilung und nahm bei beiden Methoden von FU1 zu FU2 ab (FU1: ICC = 0,91 vs. 0,93; FU2: ICC = 0,75 vs. 0,86). Die manuelle dauerte signifikant länger als die Software-unterstützte Beurteilung (FU1: 4,7 ± 1,0 min vs. 2,8 ± 1,2 min, p < 0,0001; FU2: 2,3 ± 0,8 min vs. 3,9 ± 0,8 min; p < 0,0001).

**Schlussfolgerungen** Manuelle Beurteilungen gemäß iRECIST sind im Vergleich zu Software-unterstützten Beurteilungen zeitaufwendiger und weisen eine höhere, mit fortschreitender Therapiedauer zunehmende Fehlerrate auf. Die Software-unterstützte Beurteilung bietet somit die akkuratere Einschätzung der Tumorentwicklung und sollte routinemäßig eingesetzt werden.


Fortschr Röntgenstr 2021; 193: S1–S61 | © 2021. Thieme. All rights reserved.

## WISS4 Stellenwert klinischer Informationen auf die Objektivität von CT-Befunden

**Autoren** Schön F[1], Sinzig R[1], Radosa C[1], Ittermann T[1], Hoffmann R[1], Blum S[1], Kühn J[1]
**Institut** 1 Universitätsklinikum Carl Gustav Carus an der TU Dresden, Institut und Poliklinik für Diagnostische und Interventionelle Radiologie, Dresden
**DOI** 10.1055/s-0041-1723132

**Zielsetzung** Die radiologische Befundung wird häufig, aber möglicherweise fälschlich als objektiv und definitiv angesehen. Ziel der laufenden Studie ist die Untersuchung des Stellenwertes klinischer Informationen in der radiologischen Befundung der onkologischen Primärdiagnostik.

**Material und Methoden** Bislang wurden CT-Datensätze der Primärdiagnostik von 38 Patienten mit einem Karzinom diverser Tumorentitäten sowie 7 Patienten ohne Tumorgeschehen retrospektiv ausgewertet. Die CT-Datensätze wurden unabhängig voneinander von zwei Radiologen mit unterschiedlicher CT-Erfahrung (Facharzt: > 15 Jahre, Assistenzarzt: 6 Monate) zunächst in Unkenntnis und 3 Monate später in Kenntnis der klinischen Informationen ausgewertet. Beide Reader wurden instruiert sich auf eine Diagnose festzulegen. Sensitivität und Spezifität für die Detektion des Primärtumors wurden mit und ohne klinische Informationen ermittelt.

**Ergebnisse** Die Sensitivität der Detektion von Primärtumoren konnte über beide Radiologen unter Kenntnis der klinischen Informationen von 70 % auf 88 % signifikant gesteigert werden ($p < 0{,}01$). Auch in der getrennten Auswertung der beiden Radiologen wurden in Kenntnis der klinischen Angaben mehr Diagnosen korrekt gestellt; beim erfahrenen Radiologen ohne Signifikanz: 32/38 vs. 36/38, $p > 0{,}05$; beim Assistenten mit signifikanter Verbesserung: 21/38 vs. 31/38, $p < 0{,}05$. Die korrekte Identifizierung der tumorfreien Patienten (Spezifität) blieb unter Angabe klinischer Informationen im Wesentlichen unverändert; 86 % vs. 93 %; $p > 0{,}05$.

**Schlussfolgerungen** Die Kenntnis klinischer Informationen verbessert die Befundqualität. Insbesondere bei Berufseinsteigern sind die klinischen Angaben für die Befundung radiologischer Bilddaten obligat.

# Experimentelle Radiologie

## WISS5 Quantifizierung biomechanischer Eigenschaften von Tracheen – Radiologie trifft technische Mechanik

**Autoren** Gawlitza J[1], Kose R[2], Roland M[2], Diebels S[2], Bücker A[1], Jung A[2]
**Institute** 1 Universitätsklinikum des Saarlandes, Klinik für diagnostische und interventionelle Radiologie, Homburg; 2 Universität des Saarlandes, Lehrstuhl für technische Mechanik, Saarbrücken
**DOI** 10.1055/s-0041-1723133

**Zielsetzung** Die chronisch obstruktive Lungenerkrankung (COPD) führt zu auch in der Computertomographie (CT) quantifizierbaren Atemwegsobstruktionen. Zum jetzigen Zeitpunkt gibt es jedoch keine Daten über die mechanischen Eigenschaften von Tracheen und inwieweit sich chronische Lymphozyteninfiltrationen mit begleitendem Remodeling im Rahmen der COPD auf die Atemmechanik auswirken. Erstes Ziel dieser Grundlagenarbeit war es, eine Methodik zu etablieren, Tracheen auf ihre biomechanischen Eigenschaften zu untersuchen und ein CT-basiertes, Finite Elemente Modell zur Simulation von Atemmechanik zu erstellen.

**Material und Methoden** Vor der Testung von humanem Material wurde die Methodik an Schweinetracheen etabliert. Der initiale Scan erfolgte an einem dual-source CT (Somatom Force, Siemens). Anschließend wurde ein Finite Elemente Modell mit separater Darstellung von Knorpelspangen und ligamentärem Bindegewebe erstellt (Synopsys Simpleware ScanIP). Die biomechanische Messung der Tracheen erfolgte mittels Zugversuchen. Um die unterschiedlichen Materialeigenschaften klassifizieren, wurden in einem separaten Druckversuch einzelne Knorpelspangen isoliert getestet.

**Ergebnisse** Aus den Zugversuchen konnte aus bis zu 17 % Dehnung ein linear elastisches Verhalten der Luftröhren abgeleitet werden. Dies entspricht auch physiologischen Belastungen beim Menschen. Dabei traten Steifigkeiten von 0,151 MPa auf. Höhere Dehnungen führten zu Schädigungen im Gewebe. Aus den Versuchen an Knorpelspangen konnten mittels Parameteridentifikation Materialkennwerte bestimmt werden. Mittels einer zweiten Parameteridentifikation an den Luftröhren selbst konnten damit auch die Eigenschaften des Weichgewebes identifiziert werden.

**Schlussfolgerungen** In dieser Grundlagenarbeit konnten nicht nur die biomechanischen Eigenschaften einer Säugetiertrachea bestimmt werden, sondern mithilfe der angefertigten CT-Bilder auch das erste, biomechanisch realistische Digitalmodell einer Trachea zur Atemwegssimulation errechnet werden. Dies dient als Grundlage für folgende Humanversuche.

## WISS6 Darstellung einer Nierenstenose und einer anschließenden Reperfusion mittels des Magnetic Particle Imaging Verfahrens in einem Rattenmodell

**Autoren** Kaul M[1], Mummert T[1], Riedel C[1], Graeser M[1], Adam G[1], Salamon J[1]
**Institut** 1 Universitätsklinikum Hamburg-Eppendorf, Klinik und Poliklinik für Diagnostische und Interventionelle Radiologie und Nuklearmedizin, Hamburg
**DOI** 10.1055/s-0041-1723134

**Zielsetzung** Mittels des Magnetic Particle Imaging (MPI) Verfahrens, das die Verteilung eines injizierten superparamagnetischen Tracers in 3D erfassen und darstellen kann, sollte in einem Rattenmodell der bildtechnischen Nachweis für eine Nierenstenose mit anschließenden Reperfusion erbracht werden.

**Material und Methoden** Drei Ratten (260–280 g) wurden anästhesiert und unter Schmerzunterdückung operiert. Hierbei wurde die rechte Nierenarterie mit einem Faden ligiert. Die Tiere wurden auf einer beheizten Liege (Minerve) für die Bildgebung platziert und ein angiografisch sichtbarer Fiducialmarker angebracht. Zuerst wurde zum Nachweis der Stenose eine Fluoroskopie (Allura, Philips) mit 600 ml Kontrastmittel (Imeron400, Bracco) durchgeführt und vier Minuten nach Injektion ein XpertCT angefertigt. Aus der Position des Fiducials und der Nieren wurde die Positionierung im MPI Scanner abgeleitet. Während einer dynamischen MPI Untersuchung (Bruker/Philips) wurde ein superparamagnetischer Tracer (150 ml Perimag 300 mM, MicroMod) mit einem Perfusor injiziert. Im Anschluss wurde der Faden entfernt und die Ligation geöffnet. Nach 20 Minuten Reperfusionszeit wurde die MPI Messung wiederholt. Um den Nachweis einer erfolgreichen Reperfusion abzusichern, wurde abschließend das angiografische Prozedere wiederholt. Im Nachgang des experimentellen Teils wurden die dynamischen MPI Daten rekonstruiert und mit den XpertCT Datensätzen fusioniert.

**Ergebnisse** Der Nachweis der Erzeugung der Stenose gelang bei allen drei Tieren mittels der drei durchgeführten Techniken. Bei zwei der drei Tiere war die Reperfusion der rechten Niere erfolgreich und konnte durch MPI, Fluoroskopie und XpertCT nachgewiesen werden. Die Stenosezeiten lagen bei 53, 40 und 35 Minuten.

**Schlussfolgerungen** Das MPI eignet sich zur Darstellung einer Nierenstenose und deren Reperfusion. Im Vergleich zur Fluoroskopie basiert das MPI nicht auf einer Projektionstechnik sondern liefert native 3D Daten und dies ohne ionisierende Strahlung jedoch bei reduzierter Auflösung.

## WISS7 Darstellung und Analyse patrollierender Immunzellen via time-lapse MRT single cell tracking

**Autoren** Masthoff M[1], Freppon F[1], Zondler L[2], Wilken E[1], Niemann S[3], Heindel W[1], Zarbock A[2], Faber C[1], Wildgruber M[4]
**Institute** 1 Universitätsklinikum Münster, Klinik für Radiologie, Translational Research Imaging Center, Münster; 2 Universitätsklinikum Münster, Klinik für Anästhesiologie, operative Intensivmedizin und Schmerztherapie, Münster; 3 Universitätsklinikum Münster, Institut für Medizinische Mikrobiologie, Münster; 4 Klinikum der Universität München, Klinik und Poliklinik für Radiologie, München
**DOI** 10.1055/s-0041-1723135

**Zielsetzung** Immunzellen zeigen ein typisches Bewegungsmuster, dass sich unter inflammatorischen Stimuli verändern kann. Bisher ist wenig über das sehr langsame, sogenannte patrolling der Immunzellen bekannt, da eine Einzelzellverfolgung bisher nur mit der Intravitalmikroskopie möglich ist. Daher

soll in dieser Arbeit eine Darstellung und Analyse patrollierender Immunzellen im Gesunden sowie unter Vorliegen verschiedener peripherer oder systemischer inflammatorischer Stimuli mittels time-lapse MRT erfolgen.

**Material und Methoden** Es wurde eine in vivo time-lapse MRT (9,4 T Kleintier-MRT) des Gehirns in C57BL/6J Mäusen 24 h nach i. v. Applikation von Resovist (Ferucarbotran) zur in vivo Markierung in 1) gesunden Kontrolltieren (n = 8) 2) einem peripheren Entzündungsmodell mittels s. c. Injektion eines Lipopolysaccharid-versetzten Polyacrylamidgels unter Modulation des Zeitverlaufes (3 h bis 29d; insgesamt n = 28) und der Entzündungsstärke (2 x Dosis LPS, jeweils n = 6) 3) einem systemischen Bakteriämiemodell mit i. v. Injektion gram-positiver und -negativer Bakterien (S. aureus Newman, S. aureus 6850, E. coli jeweils mit 105 oder 107 CFU; insgesamt n = 24) 4) einem Peritonitis-Modell mittels cecal ligation and puncture (CLP) oder sham Chirurgie (jeweils n = 4) durchgeführt.

**Ergebnisse** Einzelne patrollierende Immunzellen mit einer Geschwindigkeit von < 1 µm/s konnten nicht-invasiv dargestellt und dynamisch verfolgt werden. Unter vorliegenden systemischen, aber auch peripheren inflammatorischen Stimuli zeigte sich eine Abnahme detektierter patrollierender Immunzellen im Gefäßbett des Gehirnes in Abhängigkeit von Art, Stärke und Dauer des Entzündungsstimulus bis sich, unter vorliegender Sepsis, eine massive Zunahme detektierter Zellen zeigte.

**Schlussfolgerungen** Langsam patrollierende Immunzellen, dynamisch verfolgbar auf Einzellzellniveau mittels nicht-invasiver time-lapse MRT, verändern ihr Bewegungsmuster auch entfernt zum und in Abhängigkeit von der Art, Dauer und Stärke des zugrundeliegenden inflammatorischen Stimulus.

## WISS8 Bimodale Instrumentenmarker für die Visualisierung mittels Magnetic Particle Imaging und Magnet Resonanz Tomographie

**Autoren** Wegner F[1], Cremers S[2], Lüdtke-Buzug K[3], Koch M[3], Friedrich T[4], Grzyska U[1], Sieren M[1], Hägele J[5], Borm P[6], Buzug T[4], Barkhausen J[1], Ahlborg M[3]
**Institute** **1** Universitätsklinikum Schleswig-Holstein, Campus Lübeck, Klinik für Radiologie und Nuklearmedizin, Lübeck; **2** Nano4Imaging GmbH, Düsseldorf; **3** Universität zu Lübeck, Institut für Medizintechnik, Lübeck; **4** Fraunhofer Einrichtung für individualisierte und Zell-basierte Medizintechnik, Lübeck; **5** Zentrum für Radiologie und Nuklearmedizin, Grevenbroich; **6** Nano4Imaging GmbH, Düsseldorf
**DOI** 10.1055/s-0041-1723136

**Zielsetzung** Entwicklung von Instrumentenmarkern, die sowohl im Magnetic Particle Imaging (MPI) als auch in der Magnetresonanztomographie (MRI) sichtbar sind.

**Material und Methoden** Die Instrumentenmarker basieren auf zwei verschiedenen Eisenoxidpartikel-Typen: Resovist und Bayoxide E 8706. Es wurden Lacke, die nur Resovist oder Resovist und Bayoxide E 8706 enthalten, hergestellt und auf Segmente nicht-magnetischer Standard-Führungsdrähte aufgetragen. Die Bildgebungsexperimente wurden in präklinischen, kommerziellen MPI- bzw. MRT-Scannern durchgeführt. Im MPI-Scanner wurden die Führungsdrähte auf einem nicht-magnetischen Phantomhalter gemessen. Für die Visualisierung im MRT wurden die Führungsdrähte zentral in einem Silikongefäßphantom platziert, das mit verdünntem, Gadolinium-basierten Kontrastmittel gefüllt war (Gadovist, 1 : 200).

**Ergebnisse** Die bimodalen Marker waren im MPI und MRT deutlich sichtbar. Sie verursachten zirkuläre Signalauslöschungen im MRT und Areale mit hoher Signalintensität im MPI. Sowohl die Signalauslöschungen als auch die Bereiche mit hoher Signalintensität überschätzten die realen Markergrößen deutlich. Marker, die nur Resovist enthielten, führten nur zu sehr geringen Signalauslöschungen im MRT, die für eine zuverlässige Visualisierung nicht ausreichten.

**Schlussfolgerungen** Die entwickelten Instrumentenmarker, die auf zwei verschiedenen Partikeltypen basierten, waren in MPI und MRT zuverlässig visualisierbar. Dies ist eine wichtige Voraussetzung für die Steuerung vaskulärer Eingriffe mittels MPI/MRT-Hybridbildgebung.

# Forensische Radiologie

## WISS9 Evaluation des skelettalen Alters anhand von MRT-Daten der proximalen Tibiaepiphyse

**Autoren** Chitavishvili N[1], Papageorgiou I[2], Malich A[3], Mentzel H[4], Wittschieber D[5]
**Institute** **1** Universitätsklinikum Jena, Institut für Diagnostische und Interventionelle Radiologie, Jena; **2** Südharz-Klinikum Nordhausen, Radiologie, Nordhausen; **3** Südharz-Klinikum Nordhausen, Radiologie, Nordhausen; **4** Institut für Diagnostische und Interventionelle Radiologie, Universitätsklinikum Jena, Sektion Kinderradiologie, Jena; **5** Institut für Rechtsmedizin, Universitätsklinikum Jena, Rechtsmedizin, Jena
**DOI** 10.1055/s-0041-1723137

**Zielsetzung** Das Skelettalter ist ein wichtiger Marker der somatischen Reife. Erste Studien mittels MRT belegen, dass die Evaluation der Epiphysen des Kniegelenks Aussagen zum Überschreiten der in verschiedenen Rechtsbereichen relevanten Altersgrenze des 18. Lebensjahres ermöglichen könnten. Publizierte Kriterien sollten anhand von Routine-MRT-Datensätzen bei Patienten einer deutschen Population im Alter von 12–25 Jahren auf ihre Praktikabilität im klinischen Alltag geprüft und so die Datenbasis für mögliche praktische Anwendungen verbreitert werden.

**Material und Methoden** Retrospektive MRT-Analyse der proximalen Tibiaepiphyse von 449 Patienten, die im Zeitraum 2010 bis 2019 ein Knie-MRT bei 1,5 T MRT erhalten hatten. Die Qualitätseinschätzung (Likert-Skala 1–3) und Stadieneinteilung (Stadium 2–6 nach Vieth et al. 2018) erfolgte anhand coronar vorliegender Sequenzen (T1 TSE, FS; T2 TIRM/STIR; Schichtdicke 3 mm).

**Ergebnisse** Die Bildqualität der vorliegenden MRT lag für T2 TIRM Sequenzen bei einer Likert-Skala von 2,87 (MW, 0,39 SD) und für T1w Sequenzen bei einer Likert-Skala von 2,95 (MW, 0,25 SD) Bei 27 Fällen (6 %) gelang wegen eines Knochenmarködems keine Stadienzuordnung. Erste Ergebnisse der analysierten 422 MRT (220 männlich, 202 weiblich) zeigen für beide Geschlechter einen gleichmäßigen Anstieg der Altersmediane über die bestimmten Ossifikationsstadien (weibliches Geschlecht Stadium 2 = 12,6 Jahre, Std 3 = 13,1 J., Std 4 = 14,8 J., Std 5 = 19,6 J., Std 6 = 22,5 J.; männliches Geschlecht Std 2 = 13,3 J., Std 3 = 14,5 J., Std 4 = 16,9 J., Std 5 = 20,8 J., Std 6 = 22,9 J.). Detaillierte statistische Maßzahlen einschließlich Altersminima und Altersmaxima der einzelnen Stadien werden mit Bildbeispielen vorgestellt und im Kontext der Literatur diskutiert.

**Schlussfolgerungen** Die Stadienbestimmung nach Vieth et al. ist anhand von Routine-MRT-Datensätzen des Kniegelenks möglich. Eine Evaluation und wertende Wichtung der einzelnen Sequenzen bei der Altersschätzung ist erforderlich.

## WISS10 CNN-basierte forensische Altersschätzung anhand von CT-Untersuchungen der Epiphysenfugen der Claviculae: Ein Schülerbeitrag zum BWKI Finale 2020

**Autoren** Wesp P[1], Libon L[2], Voland L[3], van Voorden J[3], Wu J[3], Cyran C[1], Schachtner B[1], Ingrisch M[1], Sabel B[1]
**Institute** **1** Klinikum der Universität München, LMU München, Klinik und Poliklinik für Radiologie, München; **2** Michaeli-Gymnasium, München; **3** Gymnasium Ottobrunn, Ottobrunn
**DOI** 10.1055/s-0041-1723138

**Zielsetzung** Zur forensischen Altersschätzung bei Personen im Alter zwischen 15 und 25 Jahren werden üblicherweise CT-Untersuchungen der Epiphysenfugen der Claviculae herangezogen. Etablierte Atlanten und Schemata erlauben eine Einteilung in fünf Stadien (Kellinghaus et al., 2009). Ziel des Projektes im Rahmen des Bundeswettbewerbs für künstliche Intelligenz (BWKI) ist zu untersuchen, ob das Lebensalter durch einen Deep-Learning-Ansatz mit Convolutional Neural Networks (CNN) aus CT-Untersuchungen der Epiphysenfugen der Claviculae automatisiert bestimmt werden kann.

**Material und Methoden** Ein positives Votum der Ethikkommission liegt vor. Das dokumentierte kalendarische Lebensalter bildet den Referenzstandard für die Zielvariable Alter. Zum Training wurde ein anonymisierter Tho-


Fortschr Röntgenstr 2021; 193: S1–S61 | © 2021. Thieme. All rights reserved.

rax-CT-Datensatz verwendet, der unter Berücksichtigung einer gleichmäßigen Altersverteilung zusammengestellt wurde. In jeder CT-Untersuchung wurde das Sternum manuell markiert und ein Volumen definierter Größe unter Einbeziehung des Sternums und der Epiphysenfugen extrahiert. Ein modifiziertes VGG16 3D-CNN wurde zur Altersvorhersage trainiert. Die Genauigkeit der Altersvorhersage wurde mit einer 10-fachen Kreuzvalidierung evaluiert.

**Ergebnisse** Der analysierte Thorax-CT-Datensatz umfasst 394 Untersuchungen von 278 Personen (124/278 (45 %) weiblich) und wurde in 10 Trainings- und Testsets mit jeweils ca. 354 und ca. 40 Untersuchungen geteilt. Das trainierte CNN konnte das Alter in den Testsets im Durchschnitt mit einem mittleren absoluten Fehler von 34,9 (Min.: 29,4; Max.: 41,1) Monaten vorhersagen. Die benötigte Zeit für eine Vorhersage lag im Sekundenbereich.

**Schlussfolgerungen** Unsere experimentellen Resultate zeigen, dass ein CNN-Ansatz für die automatisierte Vorhersage des Alters anhand von CT-Untersuchungen der Epiphysenfugen im Alter zwischen 15 und 25 Jahren geeignet ist. Anders als etablierte, Atlanten-basierte Methoden erlaubt der vorgestellte Algorithmus eine direkte Vorhersage des Alters und stellt zugleich eine deutliche Zeitersparnis in Aussicht.

## Gastro- und Abdominaldiagnostik

### WISS11 Erkennung pathophysiologischer Veränderungen in NASH (Fettleber) und CCl4 (Leberfibrose) Mausmodellen mit multiparametrischer MRT (mpMRT)

**Autoren** Baskaya F[1], Nolte T[2], Koletnik S[1], Rix A[1], Schulz V[2], Lederle W[1], Kiessling F[1]
**Institute** 1 Uniklinik RWTH Aachen Institut für Experimentelle Molekulare Bildgebung, Aachen; 2 Uniklinik RWTH Aachen Institut für Experimentelle Molekulare Bildgebung, Physik der molekularen Bildgebungssysteme, Aachen
**DOI** 10.1055/s-0041-1723139

**Zielsetzung** Chronische Lebererkrankungen (CLD) sind mit Entzündungen und Veränderungen der Gewebe- und Zellstruktur verbunden. In dieser Studie wurde untersucht, ob die mpMRT der Leber pathophysiologische Prozesse in zwei CLD-Tiermodellen unterschiedlicher Ätiologie sensitiv erfassen kann.

**Material und Methoden** Im NASH-Modell erhielten 32 Mäuse über 24 Wochen eine Hochfettdiät. Im Fibrosemodell wurden 20 Mäuse 8 Wochen lang 2 x/Woche mit CCl4 behandelt. 37 gesunde Mäuse dienten als Kontrollgruppe (KG). Die mpMRT wurde longitudinal alle vier Wochen (n = 7 pro Gruppe) bei 7 Tesla (Bruker) durchgeführt und beinhaltete T1/T2-Relaxationsmessungen, morphologische T1w/T2w- und fettselektive Bildgebung. Ferner wurden T1w-(DCE) und T2*w (DSC) dynamische kontrastverstärkte Messungen unter Verwendung von Primovist® bzw. VivoTraxTM durchgeführt. Die MRT-Daten wurden durch serologische und histologische Analysen validiert. Ein zweiseitiger, unabhängiger t-Test mit $p < 0{,}05$ wurde angewandt.

**Ergebnisse** Im NASH-Modell wurde eine signifikante Leberverfettung semiquantitativ durch fettselektive MRT nach 8 Wochen (24 ± 12 a.u. vs. KG: 3,6 ± 0,2 a.u.) und quantitativ durch eine Abnahme der nativen T1 bereits nach 4 Wochen (1200 ± 250 ms vs. KG: 1500 ± 200 ms) nachgewiesen. Diese Änderungen traten beim CCl4-Modell nicht auf. In beiden Modellen wurde eine signifikante Verlängerung der nativen T2 nach 4 Wochen beobachtet (NASH: 22 ± 2 ms vs. KG: 20 ± 1 ms; CCl4: 21,2 ± 0,6 ms vs. KG: 19,7 ± 1 ms), welches auf ein entzündungsbedingtes Ödem hinweist. Im NASH-Modell nimmt die Aufnahme beider Kontrastmittel (KM) signifikant ab, was entweder auf eine verringerte Penetration der KM zu Hepatozyten bzw. Makrophagen oder auf eine gestörte zelluläre Aufnahme hindeutet.

**Schlussfolgerungen** Nicht-invasive mpMRT mit handelsüblichen KM kann pathophysiologische Veränderungen in der Leber sensitiv beurteilen und dazu beitragen, CLD zu klassifizieren und ihre Progression zu beobachten. Die mpMRT kann damit zur Überwachung von Behandlungen und zur Reduzierung der Anzahl von Leberbiopsien eingesetzt werden.

### WISS12 Atemartefakte in der dynamischen Leber-MRT bei Gadoxetat Dinatrium: Optimierung der Robustheit durch Akquisition von drei arteriellen Phasen

**Autoren** Endler C[1], Kukuk G[2], Isaak A[1], Faron A[1], Peeters J[3], Luetkens J[1], Attenberger U[1], Kupczyk P[1]
**Institute** 1 Universitätsklinikum Bonn, Klinik für Diagnostische und Interventionelle Radiologie, Bonn; 2 Kantonsspital Graubünden, Institut für Radiologie, Chur, Schweiz; 3 Philips, Healthcare, Best, Niederlande
**DOI** 10.1055/s-0041-1723140

**Zielsetzung** Robuste Sequenzen sind essenziell für die Detektion/Charakterisierung fokaler Leberläsionen. Ziel war die Evaluation, ob mittels multiarterieller Bildakquisition die Anzahl diagnostisch adäquater arterieller Phasen (AP) bei Patienten mit schweren Atemartefakten (SAA) unter Gadoxetat Dinatrium (GD) gesteigert werden kann.

**Material und Methoden** 390 Patienten (195 mit Akquisition einer arteriellen Phase [SAP], 195 mit drei arteriellen Phasen [TAP] innerhalb eines Atemstopps) erhielten eine Leber-MRT unter Verwendung des leberspezifischen Kontrastmittels GD. Die Inzidenz von SAA und die Anzahl diagnostisch adäquater AP beider Patienten-Kohorten wurden verglichen. Zwei Radiologen bewerteten hierzu unabhängig die Artefakte aller dynamischer Sequenzen (5-Punkte-Skala; SAA ≥ 4). Die gemittelten Scores wurden mittels Mann-Whitney-U-Test verglichen.

**Ergebnisse** Hinsichtlich der Atemartefakte wiesen die jeweils 1. und 3. AP der TAP-Untersuchungen keine signifikanten Unterschiede im Vergleich zu den SAP-Untersuchungen auf (AP1: 1,65 ± 0,94/AP3: 1,63 ± 0,98 vs. 1,63 ± 0,78; $p = 0{,}33/0{,}16$); die 2. AP zeigte signifikant weniger Artefakte (AP2: 1,49 ± 0,86 vs. 1,63 ± 0,78; $p < 0{,}01$). Die Häufigkeit von SAA in den AP war in beiden Kohorten vergleichbar (5,6 % [11/195] vs. 5,1 % [30/585]; $p > 0{,}5$). Bei Verwendung der nur am besten bewerteten AP der TAP-Kohorte konnten SAA von 5,1 % auf 1,0 % (2/195) reduziert werden vs. 5,6 % (11/195) in der SAP-Kohorte ($p = 0{,}02$). In der TAP-Kohorte konnte die Patientenanzahl mit diagnostisch unzureichenden AP somit von 18/195 (9,2 %) auf 2/195 (1,0 %) gesenkt werden; 89 % (16/18) der Patienten mit SAA hatten zumindest eine diagnostisch adäquate AP (Score ≤ 3).

**Schlussfolgerungen** Die Akquisition dreier AP innerhalb eines Atemstopps erhöht signifikant die Rate diagnostisch verwertbarer AP bei Patienten, deren dynamische Leber-MRT durch GD-assoziierte SAA beeinträchtigt wird. Eine routinemäßige Anwendung sollte bei Applikation des leberspezifischen Kontrastmittels zwecks Reduktion der Anzahl inkonklusiver Untersuchungen erwogen werden.

### WISS13 Deep Learning zur Vorhersage der Ätiologie von Leberzirrhose aus klinischen MRT-Untersuchungen

**Autoren** Faron A[1], Nowak S[1], Mesropyan N[1], Isaak A[1], Reuter M[2], Block W[1], Attenberger U[1], Kütting D[1], Sprinkart A[1], Luetkens J[1]
**Institute** 1 Universitätsklinik Bonn, Klinik für Diagnostische und Interventionelle Radiologie, Bonn; 2 German Center for Neurodegenerative Diseases (DZNE), Image Analysis, Bonn
**DOI** 10.1055/s-0041-1723141

**Zielsetzung** Die Identifizierung der zugrundeliegenden Ätiologie ist für die zielgerichtete Therapie der Leberzirrhose von entscheidender Bedeutung. In dieser Studie sollte geprüft werden, ob es anhand von Deep Learning-Anwendungen möglich ist, die Ätiologie von Leberzirrhose aus klinischen MRT-Untersuchungen vorherzusagen.

**Material und Methoden** Der Datensatz für diese retrospektive Studie bestand aus klinischen Leber-MRT-Untersuchungen von 465 Patienten mit gesicherter Leberzirrhose. Die Patienten wurden gemäß der Ätiologie in die Gruppen (a) äthyltoxische (N = 221) und (b) nicht-äthyltoxische Genese (N = 244) eingeteilt. Für jeden Patienten wurden 2D-Datensätze auf Höhe des Lobus caudatus generiert. Die Leber wurde aus diesen Bilddaten automatisch mittels eines auf der frei verfügbaren Datenbank ImageNet vortrainierten künstlichen neuronalen Netzes (ResNet34) segmentiert. Die Kohorte wurde in einen Trainings- (85 %) und einen Testdatensatz (15 %) unterteilt, wobei die Da-

tensätze in Bezug auf die Gruppen (a) und (b) ausgeglichen waren. Zwei ebenfalls auf ImageNet vortrainierte künstliche neuronale Netze (ResNet50, DenseNet121) wurden auf die Klassifikation der Untersuchungen gemäß den Gruppen (a) und (b) trainiert. Die diagnostische Genauigkeit wurde anhand der „Accuracy" (ACC) und der „Area Under the Curve" (AUC) bewertet.

**Ergebnisse** Nach fünffacher Kreuzvalidierung wurden eine mittlere ACC von 0.74 und AUC von 0.83 für ResNet50 sowie eine ACC von 0.71 und AUC von 0.82 für DenseNet121 auf Trainingsdaten ermittelt. Die beste Klassifikationsleistung auf dem Testdatensatz wurde für ResNet50 mit einer ACC von 0.75 (95% Konfidenzintervall (95% KI): 0.64–0.85) und einer AUC von 0.82 (95% KI: 0.72–0.92) beobachtet.

**Schlussfolgerungen** Deep Learning-Anwendungen erlauben eine zuverlässige Unterscheidung von äthyltoxischer und nicht-äthyltoxischer Leberzirrhose basierend auf klinischen Leber-MRT-Untersuchungen. Deep Learning-Anwendungen könnten somit dazu beitragen, die Ätiologie von Leberzirrhose aus klinischer Routinebildgebung vorherzusagen.

## WISS14 Verbesserung der Bildqualität bei der dynamischen kontrastverstärkten Gradienten-Echo-Magnetresonanztomographie des Abdomens durch iteratives Denoising und Edge Enhancement

**Autoren** Gassenmaier S[1], Herrmann J[1], Nickel D[2], Kannengiesser S[2], Afat S[1], Seith F[1], Hoffmann R[1], Othman A[1]
**Institute** **1** Eberhard-Karls-Universität Tübingen, Department für Diagnostische und Interventionelle Radiologie, Tübingen; **2** Siemens Healthcare GmbH, MR Applications Predevelopment, Erlangen
**DOI** 10.1055/s-0041-1723142

**Zielsetzung** Untersuchung der Auswirkungen eines neuartigen Edge Enhancement und Denoising Algorithmus in T1-gewichteten dynamischen kontrastverstärkten (DCE) Gradienten-Echo (GRE) MRT des Abdomens auf die Bildqualität, das Rauschen, die Diagnosesicherheit und die Erkennbarkeit von Läsionen.

**Material und Methoden** Fünfzig Patienten, die sich zwischen Juni und August 2020 einer klinisch indizierten MRT mit DCE-Bildgebung des Abdomens unterzogen, wurden in diese retrospektive Studie eingeschlossen. Für die DCE-Bildgebung wurde eine Serie von drei volume interpolated breath-hold examinations (VIBE) durchgeführt. Die Rohdaten aller DCE-Untersuchungen wurden unter Verwendung der Standardrekonstruktion (DCES) und unter Verwendung eines Edge enhancement und Denoising Alogrithmus (DCEDE) verarbeitet. Alle Bilddaten wurden randomisiert von zwei Radiologen in Bezug auf Rauschen, arteriellen Kontrast, Schärfe der Gefäße, Gesamtbildqualität und diagnostische Sicherheit unter Verwendung einer Likert-Skala von 1 bis 4 überprüft (4 =sehr gut).

**Ergebnisse** Der arterielle Kontrast und die Schärfe der Gefäße wurden von beiden Readern mit einem Median von 4 in DCEDE gegenüber einem Median von 3 in DCES als überlegen bewertet ($p < 0{,}001$). Darüber hinaus wurden sowohl das Rauschen als auch die allgemeine Bildqualität mit einem Median von 4 in DCEDE im Vergleich zu einem Median von 3 in DCES höher bewertet ($p < 0{,}001$). Die Erkennbarkeit der Läsionen wurde im DCEDE mit einem Median von 4 als besser bewertet als im DCES mit einem Median von 3 ($p < 0{,}001$). Folglich wurde auch die diagnostische Sicherheit in DCEDE mit einem Median von 4 gegenüber DCES mit einem Median von 3 als überlegen bewertet ($p < 0{,}001$).

**Schlussfolgerungen** Iteratives Denoising und Edge Enhancement verbessern signifikant den arteriellen Kontrast, das Rauschen, die allgemeine Bildqualität und die diagnostische Sicherheit in der DCE Bildgebung des Abdomens. Eine weitere Verkürzung der Aufnahmezeit könnte durch die Reduzierung des erhöhten Rauschpegels mit dieser vorgestellten Methode möglich sein.

## WISS15 Longitudinale Reproduzierbarkeit virtuell nativer Rekonstruktionen der Dual-energy CT: Untersuchung mit drei verschiedenen Scannertypen

**Autoren** Lennartz S[1], Parakh A[2], Cao J[2], Kambadakone A[2]
**Institute** **1** Universitätsklinikum Köln, Institut für Diagnostische und Interventionelle Radiologie, Köln; **2** Massachusetts General Hospital, Harvard Medical School, Boston, Department of Radiology, Boston, Massachusetts
**DOI** 10.1055/s-0041-1723143

**Zielsetzung** Virtuell native Rekonstruktionen (VNR) der Dual-energy CT (DECT) sind in den vergangenen Jahren für verschiedene Anwendung der Abdomenbildgebung untersucht wurden. Ziel der Studie war es, die longitudinale Reproduzierbarkeit von VNR-Messungen in Patienten mit wiederholten Untersuchungen zu evaluieren.

**Material und Methoden** 137 Patienten mit zweifachen portalvenösen DECT-Untersuchungen wurden retrospektiv eingeschlossen: 46 Patienten mit Rapid kV switching DECT (rsDECT, GE Revolution), 43 Patienten mit Dual-layer detector DECT (dlDECT, Philips IQon) und 51 Patienten Dual-Source DECT (dsDECT, Siemens Somatom Force). ROI-basierte HU-Messungen der Leber, Milz, Nieren, Aorta, Pfortader und des subkutanen Fettgewebes wurden in VNR und zugehörigen kontrastverstärkten Rekonstruktionen durchgeführt. Die longitudinale Reproduzierbarkeit wurde evaluiert, indem die absoluten Inter-Scan-Differenzen (HU) und die prozentuale Inter-Scan-Abweichung (%) berechnet wurden. Messpaare mit absoluten Differenzen ≤ 10 HU in VNR zwischen der 1. und 2. Untersuchung wurden als reproduzierbar angesehen. Der Einfluss von kontrastverstärkten Bildern auf die VNR Reproduzierbarkeit wurde mittels linearer Regression analysiert.

**Ergebnisse** Die Scanner-spezifischen Kohorten zeigten vergleichbares Alter, Geschlecht, Körpergewicht, und Inter-Scan-Intervall (p-range:0,26–1). 94,9% der VNR-Messungen der rsDECT, 93,8% der dlDECT und 90,6% der dsDECT waren reproduzierbar. Die prozentuale Inter-Scan Abweichung war im Fettgewebe am niedrigsten (4,0 (1,7–8,2) %) und in Geweben mit hoher Kontrastmittelaufnahme am höchsten (Aorta: 13,3 (4,6–21,3) %, Pfortader: 10,8 (5,7–19,8) %, Nieren: 10,7 (3,9–18,0) %). Inter-Scan-Differenzen in kontrastverstärkten Bildern beeinflussten die Inter-Scan-Unterschiede in VNR signifikant ($p < 0{,}001$, t-ratio: 4,34).

**Schlussfolgerungen** Die longitudinale Reproduzierbarkeit von VNR-Messungen war für alle DECT-Scannertypen auf einem hohen Niveau, wurde jedoch durch die Inter-scan-Unterschiede in kontrastverstärkten Bildern beeinflusst.

## WISS16 Multiparametrisches MRT basiertes Mapping der Leber zur nicht-invasiven Bestimmung des Fibrosegrades bei Patienten mit primär sklerosierender Cholangitis.

**Autoren** Mesropyan N[1], Kupczyk P[1], Dold L[2], Weismüller T[2], Sprinkart M[1], Pieper C[1], Kütting D[1], Strassburg C[2], Isaak A[1], Endler C[1], Faron A[1], Attenberger U[1], Luetkens J[1]
**Institute** **1** Universitätsklinikum Bonn, Radiologische Klinik, Bonn; **2** Universitätsklinikum Bonn, Medizinische Klinik, Bonn
**DOI** 10.1055/s-0041-1723144

**Zielsetzung** Die primär sklerosierende Cholangitis (PSC) ist eine chronische cholestatische Lebererkrankung mit progredienter Inflammation und Destruktion der Gallenwege, welche zu Leberfibrose und -zirrhose führt. Ziel der Studie war es zu untersuchen, ob sich T1- und T2- Mapping Parameter inkl. des extrazellulären Volumens (ECVs) zur nicht-invasiven Graduierung der Leberfibrose eignen.

**Material und Methoden** In dieser prospektiven Studie wurde bei 32 Patienten (Alter:19–77) mit PSC eine multiparametrische MRT bei 1,5 Tesla durchgeführt. T1- und T2-Relaxationszeiten wurden mittels Mapping Techniken bestimmt und das ECV berechnet. Der Fibrosegrad wurde mittels MR-Elastographie (MRE) bestimmt und als Referenzstandard angewendet. Eine Lebersteifigkeit ≥ 3.66 kPa wurde als cut-off Wert für die signifikante Fibrose (F ≥ 2) angenommen. Die diagnostische Wertigkeit der Mapping-Parameter wurde mittels ROC Analyse verglichen.


Fortschr Röntgenstr 2021; 193: S1–S61 | © 2021. Thieme. All rights reserved.

**Ergebnisse** Die MRE-basierte Lebersteifigkeit war signifikant mit der nativen T1 (r = 0,66; P < 0,001) und dem ECV (r = 0,69; P < 0,001) korreliert. Für die Bestimmung der signifikanten Fibrose (F ≥ 2), zeigte das ECV eine Sensitivität von 84,2 % (95 % Konfidenzintervall (KI): 62,4–94,5 %) und eine Spezifität von 84,6 % (KI: 57,8–95,7 %). Die native T1-Zeit wies eine Sensitivität von 52,6 % (KI: 31,7–72,7 %) und eine Spezifität von 100,0 % (KI: 77,2–100,0 %) auf. Das ECV (Fläche unter der Kurve (AUC): 0,858) und die native T1 (AUC: 0,711) hatten eine ähnliche oder höhere diagnostische Wertigkeit für die Bestimmung der signifikanten Fibrose im Vergleich zu den klinischen Fibrose-Scores (APRI (AUC: 0,787), FIB-4 (AUC: 0,588), AAR (0,570).

**Schlussfolgerungen** Das ECV und native T1-Relaxationszeiten können eine signifikante Fibrose bei Patienten mit PSC verlässlich diagnostizieren. Die quantitativen Mapping-Parameter stellen daher einen neuen, nicht-invasiven Biomarker für die Bestimmung des Fibrosegrades dar. Weitere prospektive Studien sollten die Mapping-Parameter zur nicht-invasiven Bestimmung unterschiedlicher Fibrosegrade untersuchen.

## WISS17 Detektion einer Leberzirrhose in der T2-gewichteten MRT mittels Deep-Transfer-Learning

**Autoren** Nowak S[1], Mesropyan N[1], Faron A[1], Theis M[1], Block W[1], Reuter M[2], Attenberger U[1], Luetkens J[1], Sprinkart A[1]
**Institute** **1** Univiersitätsklinik Bonn, Klinik für diagnostische und interventionelle Radiologie, Bonn; **2** Deutsches Zentrum für Neurodegenerative Erkrankungen, Bildanalyse, Bonn
**DOI** 10.1055/s-0041-1723145

**Zielsetzung** Untersuchung von Deep-Transfer-Learning (DTL) basierter Erkennung einer Leberzirrhose in der klinischen MRT.

**Material und Methoden** Der Datensatz für diese retrospektive Studie bestand aus 713 (343 weiblichen) Patienten, bei welchen zwischen 2017 und 2019 eine Leber-MRT Untersuchung durchgeführt wurde. 553 Patienten hatten eine klinisch oder histologisch gesicherte Leberzirrhose, alle anderen hatten keine strukturelle Lebererkrankung. Für die DTL-Analyse wurde eine Schicht einer T2-gewichteten Turbo-Spinecho Sequenz (atemgetriggert, radiale k-Raum Füllung) auf der Ebene des Lobus caudatus manuell exportiert. Die Daten wurden nach dem Zufallsprinzip in Trainings-, Validierungs- und Testdaten aufgeteilt (70 %/15 %/15 %). Zur automatischen Segmentierung der Leber in den exportierten Einzelschichten wurde ein Convolutional Neural Network (CNN) trainiert, welches dem Schema einer U-Net-Architektur folgt. Als Encoder dieses CNN wurde ein auf dem ImageNet-Archiv vortrainiertes Residual Network (ResNet34) implementiert. Zur anschließenden Erkennung einer Zirrhose auf Basis der segmentierten Bilder wurde ein vortrainiertes ResNet50 verwendet. Die Methode zur Erkennung einer Leberzirrhose wurde mit einem Assistenzarzt mit 4 Jahren und einem Facharzt für Radiologie mit 8 Jahren Erfahrung in der Leberdiagnostik verglichen. Unterschiede in der Klassifikationsgenauigkeit wurden durch einen $\chi^2$-Test ermittelt.

**Ergebnisse** Die Accuracy (ACC) der Segmentierung betrug 0.99 für Validierungs- (vACC) und Testdaten (tACC). Die Accuracy der DTL-Pipeline für die Zirrhose-Klassifikation (vACC0.99, tACC0.96) war im Vergleich zum Assistenzarzt (vACC0.88, p < 0.01; tACC0.91, p = 0.01) und zum zertifizierten Radiologen (vACC0.96, p < 0.01; tACC0.90, p < 0.01) signifikant höher.

**Schlussfolgerungen** Diese Proof-of-Principle Studie demonstriert das Potenzial von DTL für die bildbasierte Erkennung von Zirrhose auf der Grundlage T2-gewichteter MRT der klinischen Routine. Die vorgestellte Methode zeigte eine Klassifikationsgenauigkeit auf Expertenniveau.

## WISS18 Messung des Leberdurchmessers als Ansatz zur Vorhersage von Lebererkrankungen und des Lebervolumens?

**Autoren** Seppelt D[1], Ittermann T[2], Kolb C[1], Kromrey M[3], Hoffmann R[1], Heiss P[4], Kühn J[1]
**Institute** **1** Universitätsklinikum Dresden, Institut und Poliklinik für Diagnostische und Interventionelle Radiologie, Dresden; **2** Universitätsklinikum Greifswald, Institute of Community Medicine, University Medicine Greifswald, Greifswald; **3** Universitätsklinikum Greifswald, Instituts für Diagnostische Radiologie und Neuroradiologie, Greifswald; **4** Universitätsklinikum Regensburg, Instituts für Röntgendiagnostik, Regensburg
**DOI** 10.1055/s-0041-1723146

**Zielsetzung** Evaluation der Genauigkeit von Leberdurchmessern zur Schätzung des Lebervolumens und Bewertung ihrer Rolle bei der Erkennung parenchymatöser Lebererkrankungen.

**Material und Methoden** 1939 Freiwillige erhielten eine Magnetresonanztomographie (MRT) der Leber. Die Leberdurchmesser wurden in maximaler Ausdehnung in kranio-kaudaler (CC), anterior-posteriorer (AP) und medial-lateraler (ML) Ausrichtung gemessen. Anschließend wurden die Durchmesser mit dem tatsächlichen Lebervolumen verglichen, das mittels Lebersegmentierungstechnik unter Verwendung von 3D-Gradientenecho-MRT-Sequenzen ermittelt wurde. Zusätzlich wurden altersabhängige Referenzwerte für die Durchmesser definiert. Schließlich wurde die Genauigkeit der Leberdurchmesser bewertet, um Probanden mit gesunder Leber und Teilnehmer mit parenchymalen Veränderungen, welche sowohl anhand bildgebender Kriterien aus der MRT sowie laborchemisch ermittelt wurden, zu unterscheiden.

**Ergebnisse** Die Referenzwerte der Leberdurchmesser innerhalb der gesunden Bevölkerung (n = 886) wurden wie folgt definiert (Mittelwert ± Standardabweichung, Konfidenzintervall CI in cm): CC17,2 ± 2, CI:13,6/21,2; AP 15,8 ± 1,9, CI12,6/19,8; ML19,7 ± 2,3, CI15,8/24,6. Die maximale AP-Richtung zeigt die beste Korrelation zur Unterscheidung zwischen gesunden und pathologischen Leberveränderungen insgesamt (18.0 ± 2.1 cm, p < 0,001). Zusätzlich zeigt sich ein signifikanter Unterschied sowohl des AP-Durchmessers als auch des Lebervolumens zwischen den Geschlechtern, p < 0,001. Insgesamt bestand eine schlechte Korrelation zwischen Leberdurchmesser und wahrem Lebervolumen (R2); CC0,393, AP 0,359; ML0,137.

**Schlussfolgerungen** Die Messung des Leberdurchmessers, insbesondere in anterior-posteriorer Ausrichtung, ist eine einfache Möglichkeit zur Erkennung chronischer Lebererkrankungen, aber weniger geeignet zur Vorhersage des Lebervolumens im Allgemeinen.

# Gefäßdiagnostik

## WISS19 Effect of Acquisition Techniques, Latest Kernels, and Advanced Monoenergetic Post-Processing on Stent Visualization with 3rd Generation Dual Source CT

**Autoren** Artzner C[1], Grözinger G[1], Kolb M[1], Nikolaou K[1], Bongers M[1]
**Institut** **1** Universitätsklinikum Tübingen, Department für Diagnostische und Interventionelle Radiologie, Tübingen
**DOI** 10.1055/s-0041-1723147

**Aims** To evaluate the effect of tube voltage, current kernels, and monoenergetic post-processing on stent visualization.

**Materials and Methods** A 6 mm chrome-cobalt peripheral stent was placed in a dedicated phantom and scanned with the available tube voltage settings of a 3rd generation dual-source scanner in single-energy(SE) and dual-energy(DE) mode. Images were reconstructed using latest convolution kernels and monoenergetic reconstructions (40–190 keV) for DE. Sharpness of stent struts(S), stent struts width(SW), contrast-to-noise ratios(CNR), and pseudo-enhancement(PE) between the vessel with and without stent were analyzed using an in-house built automatic analysis tool. Measurements were standardized through calculated z-scores. Z-scores were combined for stent (SQ), luminal(LQ), overall depiction quality(OQ) by adding S&SW,

CNR&SW&PE, and S&SW&CNR&PE. Two readers rated overall stent depiction on a five-point Likert scale. Agreement was calculated using linear weighted kappa. Correlations were calculated using Spearman's rho.

**Results** Maximum values of S and CNR were 1690.8HU/pixel for [DE; 100/Sn150; Qr59,40 keV], and 50,0 for [SE;70 kV; Bv36]. Minimum values of SW and PE were 2.615 mm for [DE; 80 to 90/Sn150 kV; Qr59; 140 to 190 keV] and 0,12HU for [DE; 80/Sn150 kV; Qr36; 190 keV]. Best combined z-scores of SQ, LQ, and OQ were 4.53 for [DE; 100/Sn150 kV; QR59; 40 keV], 1.23 for [DE; 100/Sn150 kV; Qr59; 140 keV], and 2.95 for [DE; 90/Sn150 kV; Qr59; 50 keV]. Best OQ of SE was ranked third with 2.89 for [SE; 90 kV; Bv59]. Subjective reading showed excellent agreement with kappa = 0.86 and correlated well with OQ(rho = 0.94,p < 0.001).

**Conclusions** In conclusion, combining DECT acquisition with the latest kernels and monoenergetic post-processing allows for improved stent visualization as compared with SECT. The best overall results were obtained for monoenergetic reconstructions with 50 keV from DECT 90/Sn150 kV acquisitions using kernel Qr59.

## WISS20 Präoperative Bildgebung von Perforatorgefäßen der Arteria fibularis – Systematischer Vergleich von Dual Energy CT und Time of Flight Angiographie mittels Ultrahochfeld-7-Tesla-MRT

**Autoren** Heiß R[1], Meixner C[1], Wuest W[1], May M[1], Weber M[2], Roemer F[1], Uder M[1], Nagel A[1], Wiesmüller M[1]
**Institute** 1 Universitätsklinikum Erlangen, Diagnostische Radiologie, Erlangen; 2 Universitätsklinikum Erlangen, Mund-, Kiefer- und Gesichtschirurgische Klinik, Erlangen
**DOI** 10.1055/s-0041-1723148

**Zielsetzung** Ziel war die Qualitätsbewertung der präoperativen Bildgebung von Perforatorgefäßen der Arteria fibularis (PFA) mithilfe der Time of Flight Angiographie (TOF) bei 7 Tesla (T) MRT und der Vergleich mit dem Referenzstandard der Dual-Energy-CT Angiographie (CTA).

**Material und Methoden** Eine TOF bei 7 T und eine CTA beider Unterschenkel wurden bei 10 Patienten durchgeführt, die für eine Operation mittels maxillofazialer Lappenrekonstruktion geplant waren. Die TOF wurde mit einer 28-Kanal-Kniespule akquiriert (TA: 9:55 min; Voxelgröße: 0,4 × 0,4 × 0,8 mm). Die CTA wurde am selben Tag an einem Dual-Source-CT-Scanner der dritten Generation durchgeführt. Es wurden virtuelle monoenergetische Rekonstruktionen mit einem Photonenenergieniveau von 40 keV rekonstruiert und dienten als Referenz für die Identifizierung und Klassifizierung der PFA. Die subjektive Bildqualität, die Quantität, die Länge und die Klassifizierung der PFA wurden von zwei Radiologen bewertet.

**Ergebnisse** Mittels TOF und CTA konnten insgesamt 53 bzw. 51 PFA identifiziert werden. Die subjektive Bildqualität wurde von beiden Radiologen für die TOF signifikant besser bewertet (preader1 = 0,034, p reader2 = 0,038). Die TOF ermöglichte eine signifikant bessere Subtypenklassifizierung der PFA im Vergleich zur CTA (53 vs. 39, p < 0,05). Die Inter-Reader Reliabilität bezüglich der diagnostischen Sicherheit war für die TOF-Bewertung höher als die CTA (K = 0,8). Ein signifikanter Unterschied wurde auch für die Längenmessung der PFA mit überlegener Abgrenzbarkeit in der TOF gefunden (TOF: 5,0 ± 1,1 cm, CTA: 4,0 ± 0,9 cm; p = 0,001).

**Schlussfolgerungen** Die TOF bei 7 T eignet sich zur präoperativen Darstellung von PFA und ist hierbei der Dual-Energy CTA hinsichtlich der Abgrenzbarkeit und der exakten Subtypenklassifizierung überlegen, was potentiell zur Steigerung der Erfolgsrate und Reduktion der postoperativen Morbidität nach Lappenrekonstruktion beitragen kann.

## WISS21 4D Fluss MRT bei Marfan Patienten: Einfluss des Z-scores auf den aortalen Blutfluss

**Autoren** Lenz A[1], von Düring F[1], Riedel C[1], Sinn M[1], Zhang S[2], Schönnagel B[1], Well L[1], Adam G[1], von Kodolitsch Y[3], Bannas P[1]
**Institute** 1 Universitätsklinikum Hamburg-Eppendorf, Klinik und Poliklinik für Diagnostische und Interventionelle Radiologie und Nuklearmedizin, Hamburg; 2 Philips Healthcare, Clinical Science Department, Hamburg; 3 Universitäres Herz- und Gefäßzentrum UKE, Klinik für Kardiologie, Hamburg
**DOI** 10.1055/s-0041-1723149

**Zielsetzung** Ziel der Studie war, einen möglichen Zusammenhang zwischen dem normalisierten Diameter (Z-score) der Aortenwurzel und dem aortalen Blutfluss bei Patienten mit Marfan Syndrom mittels 4D Fluss MRT zu untersuchen.

**Material und Methoden** Die thorakale Aorta wurde bei 97 Patienten (36 ± 14 Jahre) mit Marfan Syndrom mittels 4D Fluss MRT bei 3 T untersucht. Die Patienten wurden anhand Ihres Z-scores der Aortenwurzel in 2 Gruppen eingeteilt: i) Z-score < 2 (42 Patienten), oder ii) Z-score > 2 (55 Patienten). Der Grad helikaler und vortikaler Flussveränderungen in der aszendierenden Aorta wurde anhand einer 3-Punkte Skala beurteilt. Zusätzlich wurde die Wandschubspannung (WSS) und die Flussexzentrizität auf Höhe der sinotubulären Junktion (STJ), der mittleren Aorta aszendens (midAAo) und dem proximalen Aortenbogen (proxAA) bestimmt. Die Ergebnisse wurden statistisch mittels ungepaartem t-Test bzw. Mann-Whitney U Test verglichen.

**Ergebnisse** Marfan Patienten mit einem Z-score > 2 zeigten eine signifikant stärkere Ausprägung von Vortices in der aszendierenden Aorta (0,6 ± 0,7 vs. 0,4 ± 0,7; p = 0,04), sowie eine signifikant erhöhte Flussexzentrizität auf Höhe STJ und midAAo (0,15 ± 0,07 vs. 0,12 ± 0,06; p = 0,01 und 0,26 ± 0,08 vs. 0,23 ± 0,08; p = 0,04). Hingegen zeigte sich bei einem Z-score > 2 eine signifikant reduzierte WSS auf Höhe STJ gegenüber einem Z-score < 2 (0,39 ± 0,09 N/m$^2$ vs. 0,47 ± 0,12 N/m$^2$; p < 0,001). Es ergaben sich keine signifikanten Unterschiede bei der Ausprägung von Helices (0,7 ± 0,8 vs. 0,9 ± 0,7; p = 0,15), der WSS auf Höhe midAAo (0,59 ± 0,16 N/m$^2$ vs. 0,56 ± 0,13 N/m$^2$; p = 0,26) und proxAA (0,56 ± 0,14 N/m$^2$ vs. 0,53 ± 0,11 N/m$^2$; p = 0,13), oder der Flussexzentrizität auf Höhe proxAA (0,25 ± 0,07 vs. 0,24 ± 0,09; p = 0,84).

**Schlussfolgerungen** Unsere 4D Fluss MRT Studie zeigt, dass sich mit steigendem Z-score die aortalen Blutflussprofile verändern. Ob diese veränderten Blutflussprofile eine weitere Zunahme des Aortendiameters oder eine Aortendissektion vorhersagen können, bleibt einer longitudinalen follow-up Untersuchung dieses Kollektivs vorbehalten.

# Herzdiagnostik

## WISS22 Myokardiale Schädigung und Inflammation bei onkologischen Patienten unter Immun-Checkpoint-Inhibitor-Therapie: eine intraindividuelle kardiale MRT-Studie

**Autoren** Faron A[1], Schwab K[2], Heine A[2], Isaak A[1], Bauernfeind F[2], Dabir D[1], Pieper C[1], Kütting D[1], Attenberger U[1], Sirokay J[3], Landsberg J[3], Luetkens J[1]
**Institute** 1 Universitätsklinik Bonn, Klinik für Diagnostische und Interventionelle Radiologie, Bonn; 2 Universitätsklinik Bonn, Medizinische Klinik III für Hämatologie-Onkologie, Bonn; 3 Universitätsklinik Bonn, Klinik und Poliklinik für Dermatologie und Allergologie, Bonn
**DOI** 10.1055/s-0041-1723150

**Zielsetzung** Immun-Checkpoint-Inhibitoren (ICI) haben die Therapie onkologischer Erkrankungen revolutioniert. Das damit verbundene neue Spektrum immunvermittelter Nebenwirkungen jedoch stellt eine klinische Herausforderung dar. Ziel der Studie war die Untersuchung von Myokardveränderungen bei Patienten unter ICI-Therapie mittels eines umfassenden kardialen MRT-Ansatzes.

**Material und Methoden** Asymptomatische onkologische Patienten erhielten je eine multiparametrische kardiale MRT vor Initiierung der ICI-Therapie (Baseline) sowie 3 Monate danach (Follow-Up). Das Untersuchungsprotokoll


Fortschr Röntgenstr 2021; 193: S1–S61 | © 2021. Thieme. All rights reserved.

erlaubte die Bewertung von Herzfunktion, Myokardödem und myokardialer Schädigung. Die erhobenen Parameter wurden zwischen Baseline und Follow-Up mittels Mann-Whitney-U-Test bzw. exaktem Fisher-Test verglichen.

**Ergebnisse** 13 Patienten (mittleres Alter: 69 ± 9 Jahre, 8 Frauen) wurden eingeschlossen und 8 Patienten haben eine Follow-Up-Untersuchung erhalten. Die Patienten wurden mit PD1-(10/13, 77%), PD-L1-(2/13, 15%) oder einer Kombination aus PD1- und CTLA4-Inhibitoren (1/13, 8%) behandelt. Die Herzfunktion stellte sich im Verlauf unverändert dar (P > 0,05). Quantitative myokardiale Ödemmarker waren in den Follow-Up-Untersuchungen signifikant erhöht (T2-Mapping: 60,0 ± 3,5 ms vs. 53,8 ± 3,9 ms; T2-Signalintensitätsratio: 1,9 ± 0,2 vs. 1,6 ± 0,2; P jeweils < 0,001). Quantitative Marker myokardialer Schädigung waren im Follow-Up gering erhöht (T1-Mapping: 991,2 ± 38,5 ms vs. 961,5 ± 26,4 ms; quantitatives „Late Gadolinium Enhancement“: 19 ± 10% vs. 17 ± 11%, P jeweils > 0,05). Ein Patient mit deutlich erhöhter T2-Relaxationszeit (Δ = 12,3 ms) verstarb 32 Tage nach Follow-Up aufgrund fulminanter immunvermittelter Nebenwirkungen.

**Schlussfolgerungen** Die kardiale MRT zeigte bei Patienten unter ICI-Therapie eine hohe Last entzündlicher Myokardveränderungen, hinweisend auf eine immunvermittelte Myokarditis. Die frühe Detektion entzündlicher Myokardveränderungen mittels kardialer MRT könnte dazu beitragen, schwere Verläufe frühzeitig zu erkennen und so das Outcome zu verbessern.

## WISS23 Akute peripartale Kardiomyopathie: Diagnostische und prognostische Wertigkeit der kardialen MRT

**Autoren** Isaak A[1], Ayub T[2], Merz W[2], Faron A[1], Endler C[1], Sprinkart A[1], Pieper C[1], Kuetting D[1], Dabir D[1], Attenberger U[1], Zimmer S[3], Becher U[3], Luetkens J[1]
**Institute** 1 Universitätsklinikum Bonn, Klinik für Diagnostische und Interventionelle Radiologie, Bonn; 2 Universitätsklinikum Bonn, Abteilung für Geburtshilfe und Pränatalmedizin, Bonn; 3 Universitätsklinikum Bonn, Medizinische Klinik und Poliklinik II – Kardiologie, Bonn
**DOI** 10.1055/s-0041-1723151

**Zielsetzung** Evaluation des Ausmaßes kardialer Veränderungen und der diagnostischen und prognostischen Wertigkeit der kardialen MRT bei Patienten mit einer akuten peripartalen Kardiomyopathie (PPCM).

**Material und Methoden** Patienten mit einer PPCM in der akuten Phase der Erkrankung (n = 17) und gesunde Kontrollen (n = 15) wurden retrospektiv analysiert. Mittels kardialer MRT wurden funktionelle (linksventrikuläre Ejektionsfraktion [LVEF], globaler longitudinaler und circumferentieller Strain [GLS; GCS]) und strukturelle (Ödem und Late Gadolinium Enhancement [LGE]) Myokardparameter erhoben. Quantitative Parameter (T1- und T2-Relaxationszeit [T1; T2]) waren bei 8 Patienten verfügbar. Echokardiographische Follow-ups wurden zum Monitoring der LVEF durchgeführt. Eine vollständige Erholung wurde als LVEF ≥ 50% definiert. Die Überlebensanalyse wurde mittels Kaplan-Meier-Methode und Cox-Regression durchgeführt.

**Ergebnisse** Patienten mit einer akuten PPCM zeigten eine biventrikuläre systolische Dysfunktion, linksventrikuläre Dilatation sowie reduzierte Strain-Parameter. Im Vergleich zur Kontrollgruppe zeigten sich erhöhte Parameter des diffusen Myokardödems (T2-Signalintensitäts-Ratio: 2,10 ± 0,34 vs. 1,58 ± 0,21, P < 0,001; T1: 1070 ± 51 ms vs. 980 ± 28 ms, P = 0,001; T2: 63 ± 5 ms vs. 53 ± 2 ms, P < 0,001). 10 Patienten (59%) zeigten ein visuelles Myokardödem. 2 Patienten (12%) zeigten LGE-Läsionen. Die meisten Patienten (13/17, 76%) zeigten eine vollständige LVEF-Erholung. Das Fehlen eines visuellen Myokardödems und initial reduzierte Strain-Parameter waren mit einer verzögerten LVEF-Erholung assoziiert. Der GLS wurde als unabhängiger prognostischer Faktor hinsichtlich der LVEF-Erholung identifiziert.

**Schlussfolgerungen** Neben einer biventrikulären systolischen Dysfunktion und LV Dilatation scheint ein diffuses Myokardödem eine strukturelle Komponente der PPCM in der akuten Phase zu sein. Reduzierte Strain-Parameter und das Fehlen eines visuellen Myokardödems (als Zeichen eines potenziell irreversiblen Prozesses) waren mit einer verzögerten LVEF-Erholung assoziiert.

## WISS24 Virtuelle native Rekonstruktionen zum Kalziumscoring der Koronararterien basierend auf kontrastmittelverstärkter CT-Koronarangiographie mittels Dual-Energy CT: Klinische Anwendbarkeit und Limitationen

**Autoren** Langenbach M[1], Hickethier T[1], Bunck A[1], Nähle P[1], Maintz D[1], Große Hokamp N[1], Pennig L[1]
**Institut** 1 Univerisitätsklinikum Köln, Institut für Diagnostische und Interventionelle Radiologie, Köln
**DOI** 10.1055/s-0041-1723152

**Zielsetzung** Evaluation der klinischen Anwendbarkeit und der Limitation eines Prototypen für die Erstellung virtueller nativer kardialer Bilddatensätze (VNC) basierend auf der kontrastmittelverstärkten CT-Koronarangiographie (cCTA) zur Quantifizierung der koronaren Kalklast.

**Material und Methoden** Dreißig konsekutive Patienten mit Verdacht auf eine koronare Herzkrankheit und kontrastmittelverstärkter cCTA inklusive nativer Phase zum Kalziumscoring wurden in dieser retrospektiven Studie evaluiert. Alle Patienten wurden am selben Dual-Layer Spektral-CT (IQon; Philips) mit standardisiertem Akquisitionsprotkoll untersucht. Aus den Bilddaten der cCTA erfolgte die Rekonstruktion des VNC-Datensatzes mittels eines Protyp-Algorithmus, dezidiert entwickelt für Koronargefäße. Die VNC-Bilddatensätze wurde mit denselben Bildparametern wie die cCTA rekonstruiert. Verglichen wurde das konventionelle Kalziumscoring mit den VNC Datensätzen hinsichtlich Bildqualität, Artefakte und klinischer Anwendbarkeit durch zwei unabhängige Radiologen anhand einer 5-Punkt-Likert Skala (5 =ausgezeichnet). Limitationen und Stärken für die Verwendung des VNC-Rekonstruktionsalgorithmus wurden definiert.

**Ergebnisse** Bildqualität und Identifikation der Kalkplaques war ausgezeichnet in beiden Gruppen (Mittelwert > 4, p = .843). Bei Verwendung des nativen Kalziumscorings als Goldstandard wurden in den VNC-Datensätzen alle kalzifizierten Plaques detektiert (Sensitivität 100%, p = .005). Aufhärtungsartefakte konnten in den VNC-Datensätzen signifikant reduziert werden, dies erlaubt eine eindeutigere Abgrenzung der Plaques (p = .042). Der kalkulierte Agatston-Score zeigte für die nativen Bilder signifikant höhere Werte (Median: 248 vs. 64, p = .037).

**Schlussfolgerungen** VNC-Rekonstruktionen basierend auf der kontrastmittelverstärkten cCTA erlauben eine verlässliche und hoch sensitive Detektion und Evaluation koronarer Kalkplaques ohne die Notwendigkeit eines ergänzenden nativen CT-Scans. Die Reduktion von Aufhärtungsartefakten ermöglicht eine exaktere Evaluation des Agatston-Score.

## WISS25 Differenzierung von akuter Myokarditis und akutem Nicht-ST-Hebungsinfarkt mittels Kardio-MRT

**Autoren** Tahir E[1], Sinn M[1], Lund G[1], Bohnen S[2], Radunski U[3], Warncke M[1], Adam G[1], Blankenberg S[4], Müllerleile K[4], Jahnke C[5]
**Institute** 1 Universitätsklinikum Eppendorf-Hamburg, Klinik und Poliklinik für Diagnostische und Interventionelle Radiologie und Nuklearmedizin, Hamburg; 2 Asklepios Klinik St. Georg, Abteilung für Kardiologie, Hamburg; 3 Sana Regio Kliniken, Innere Medizin, Hamburg; 4 Universitäres Herzzentrum, Klinik und Poliklinik für Kardiologie, Hamburg; 5 Universitäres Herzzentrum, Klinik und Poliklinik für Kardiologie, Hamburg
**DOI** 10.1055/s-0041-1723153

**Zielsetzung** Die Differenzierung zwischen Myokarditis und Nicht-ST-Hebungsinfarkt (NSTEMI) ist klinisch relevant, um eine invasive Diagnostik zu vermeiden. Zentrales Kriterium ist die visuelle Unterscheidung von ischämischen und nicht-ischämischen Schädigungsmustern. Die Techniken des T1- und T2-Mappings wurden neulich in die MRT-Protokolle zur Gewebeanalyse integriert. Ob diese Verfahren jedoch ebenfalls eine visuelle Mustererkennung erlauben und konventionelle Verfahren damit vollständig ersetzen könnten, wurde bisher unzureichend untersucht.

**Material und Methoden** 20 Patienten mit akuter Myokarditis, 20 Patienten mit akutem NSTEMI und eine Kontrollgruppe von 20 gesunden Probanden wurden mittels konventionellen Cine-, T2w- und LGE-Aufnahmen, sowie T1- und T2-Mapping-Techniken mittels 1,5 T Scanner (Achieva; Philips Medical Systems, Best, Niederlande) untersucht. Die MRT-Bilder wurden im Anschluss

vollständig anonymisiert und verblindet in zufälliger Reihenfolge durch zwei erfahrene Untersucher befundet. Die Untersucher mussten sich anhand einer rein visuellen Musteranalyse der einzelnen Bilder auf eine der drei Diagnosen Myokarditis, NSTEMI oder Gesund festlegen.

**Ergebnisse** Die beste diagnostische Genauigkeit zeigte die Kombination der konventionellen MRT-Techniken T2w, Cine und LGE mit 83% (95% KI: 72% bis 91%). Diese war signifikant besser als die diagnostischen Genauigkeiten von T2-Mapping mit 57% (95% KI: 44% bis 68%; p = 0,0004), Cine mit 62% (95% KI: 46% bis 70%; P < 0,01), LGE mit 68% (95% KI: 56% bis 79%; P < 0,05) und T2w 72% (95% KI: 59% bis 82%; P < 0,05), nicht aber als T1-Mapping mit 73% (95% KI: 61% bis 83%; P = 0,18).

**Schlussfolgerungen** Patienten mit akuter Myokarditis und akutem NSTEMI lassen sich visuell anhand der verschiedenen Schädigungsmuster am besten durch eine Kombination der konventionellen Cine-, T2w- und LGE-Bilder differenzieren. T1- und T2-Mapping sind wichtige Bausteine zur quantitativen Gewebeanalyse, können konventionelle Sequenzen bei der visuellen Mustererkennung jedoch nicht ersetzen.

## WISS26 CT-basierte Messung des myokardialen Strains in Patienten mit forgeschrittener Herzklappenerkrankung: Eine Machbarkeitsstudie

**Autoren** Vach M[1], Vogelhuber J[2], Weber M[2], Sprinkart A[1], Pieper C[1], Kütting D[1], Attenberger U[1], Luetkens J[1]
**Institute** 1 Universitätsklinikum Bonn, Klinik für Radiologie, Bonn; 2 Universitätsklinikum Bonn, Klinik für Kardiologie, Bonn
**DOI** 10.1055/s-0041-1723154

**Zielsetzung** Ziel der Arbeit war es die Machbarkeit von CT-basierten Messungen des myokardialen Strains bei Patienten mit fortgeschrittener Herzklappenerkrankung zu untersuchen und diese mit Strain-Messungen in der Echokardiographie (TTE) zu vergleichen.

**Material und Methoden** 43 konsekutive Patienten mit klinisch indizierten retrospektiv getriggerten Herz-CTs und einer fortgeschrittenen Herzklappenerkrankung wurden retrospektiv untersucht. Der longitudinale, zirkumferente sowie radiale systolische Strain wurde unter Verwendung eines kommerziell erhältlichen CT-Strain-Softwaretools bestimmt. Bei 36/43 (83,7%) Patienten wurde die CT-basierte Strain-Messung mit der TTE verglichen. Um die CT-basierten und die TTE-basierten Strain-Messungen zu vergleichen wurden der Korrelationskoeffizient nach Pearson bestimmt sowie eine Bland-Altman-Analyse durchgeführt. Die Intra- und Inter-Reader-Reliabilität der CT-basierten Strain-Messungen wurde mit Hilfe des Intra-Klassen-Korrelationskoeffizienten (ICC) bewertet.

**Ergebnisse** Die Strain-Messungen waren bei allen Patienten durchführbar. Der CT-basierte globale longitudinale Strain (GLS) korrelierte mäßig mit dem TTE-basierten GLS (r = 0,6, p < 0,001). Es wurde eine mäßige Korrelation zwischen CT-basiertem GLS und CT-basierter linksventrikulärer Ejektionsfraktion gefunden (LVEF, r = − 0,66, p = 0,036). Die Bland-Altman-Analyse zeigte eine systematische Unterschätzung des myokardialen Strains durch die kardiale CT (mittlere Differenz: − 5,8%, 95% Konfidenzintervall zwischen − 13,3% und 1,8%). Die Strain-Messungen zeigten eine ausgezeichnete Intra- und Inter-Reader-Reliabilität mit einer Intra-Reader-ICC von 1,0 und einem Inter-Reader-ICC von 0,99 für die GLS-Messungen.

**Schlussfolgerungen** CT-basierte Strain-Messungen sind bei Patienten mit fortgeschrittener Herzklappenerkrankung durchführbar. Sie sind in hohem Maße reproduzierbar und korrelieren mit etablierten Parametern der Herzfunktion. Unsere Ergebnisse ermutigen die Implementierung CT-basierter Strainmessungen in der klinischen Routine.

## WISS27 Ganzkörper MRT-Studie über den Zusammenhang vom Seruminsulin mit der rechtsventrikulären Herzfunktion und dem Lungenvolumen

**Autor** von Krüchten R[1]
**Institut** 1 Universitätsklinikum Freiburg, Diagnostische und interventionelle Radiologie, Freiburg
**DOI** 10.1055/s-0041-1723155

**Zielsetzung** Veränderte Glukose- und Insulinspiegel können Organfunktionen bereits vor der Diagnose eines mainfesten Diabetes mellitus beeinträchtigen. Ziel der Studie war es, Zusammenhänge zwischen Seruminsulin mit der rechtsventrikulären Herzfunktion und dem Lungenvolumen mittels Ganzkörper-MRT in einer gesunden Bevölkerungsstichprobe zu untersuchen.

**Material und Methoden** 337 Teilnehmer (Durchschnittsalter 55,7 ± 9,1 Jahre; 43% Frauen) aus der KORA-Kohortenstudie komplettierten eine 3 T-MRT-Ganzkörperuntersuchung: die Herzparameter wurden mittels Cine-SSFP-Sequenz unter Verwendung von cvi42 bestimmt und die Lungenvolumina mittels eines semi-automatischen internen Algorithmus. Nüchtern-Glukosespiegel, Nüchtern-Insulinspiegel und HOMA-Index wurden für alle Probanden erfasst. Durch lineare Regressionsanalysen adjustiert an Alter, Geschlecht, BMI und kardiovaskuläre Risikofaktoren wurde der Zusammenhang zwischen Glukose- und Insulinspiegeln mit dem rechten Ventrikel- und Lungenvolumen bewertet.

**Ergebnisse** In univariaten und multivariaten Analysen war erhöhtes Seruminsulin mit einem niedrigen enddiastolischen Volumen (β = − 12,43, p < 0,001), end-systolischen Volumen (β = − 7,12, p < 0,001) und Schlagvolumen assoziiert (β = − 5,32, p < 0,001), jedoch nicht mit der kardialen Ejektionsfraktion. Die Assoziation blieb nach weiterer Adjustierung für das Lungenvolumen signifikant. Zusätzlich war Seruminsulin umgekehrt mit dem Lungenvolumen assoziiert (β = − 0,15, p = 0,04). Eine Sensitivitätsanalyse bestätigte diese Ergebnisse nach Ausschluss von Probanden mit bekanntem Diabetes.

**Schlussfolgerungen** Seruminsulin war bei gesunden Studienteilnehmern ohne Herz-Kreislauf-Erkrankungen umgekehrt mit der Funktion des rechten Ventrikels und dem Lungenvolumen assoziiert, was darauf hindeutet, dass erhöhte Insulinspiegel zu einer frühen subklinischen Beeinträchtigung des kardiopulmonalen Kreislaufs beitragen können.

# Interventionelle Radiologie

## WISS28 Anwendung eines neuartigen Bildverarbeitungsverfahrens: Digitale Varianz-Angiographie (DVA) bei der Embolisation der Prostata-Arterie (PAE)

**Autoren** Alizadeh L[1], Vogl T[2], Booz C[2, 1]
**Institute** 1 Institut für Diagnostische und Interventionelle Radiologie des Universitätsklinikums Frankfurt am Main, Frankfurt; 2 Universitätsklinikum Frankfurt am Main, Institut für Diagnostische und Interventionelle Radiologie, Frankfurt am Main
**DOI** 10.1055/s-0041-1723156

**Zielsetzung** Die Digitale Varianz Angiographie (DVA) ist definiert als eine neuartige Röntgenbildverarbeitungsmethode zur Visualisierung von Kontrastbewegungen. Der Algorithmus erzeugt so genannte DVA-Bilder, welche ähnlich zur herkömmlichen Digitalen-Subtraktionsangiographie (DSA) dazu dienen Gefäße darzustellen. Ziel der Studie war es, die Leistungsfähigkeit der DVA im Vergleich zur digitalen Standard-Subtraktionsangiographie (DSA) für vaskuläre Eingriffe bei der Embolisation der Prostata-Arterie (PAE) zu vergleichen.

**Material und Methoden** Wir untersuchten angiographische Aufnahmen von 35 Patienten (mittleres Alter 68,36, SD 6,76, Bereich 42–84), die sich in unserer Einrichtung einer PAE unterzogen. Das Signal-Rausch-Verhältnis (SNR) von DSA- und DVA-Bildpaaren wurde anhand von Regions of Interest (ROI) verglichen. Der visuelle Vergleich hinsichtlich der Bildqualität wurde ebenfalls von drei erfahrenen interventionellen Radiologen in einer randomisierten verblindeten Studie anhand klinisch relevanter Kriterien (z. B. Sichtbarkeit der

Haupt- und Kolleteraläste, Größe der sichtbaren Arterien, etc.) durchgeführt. Zur Bestimmung der Interrater-Übereinstimmung wurde der Kappa-Test von Fleiss verwendet.

**Ergebnisse** DVA-Bilder lieferten ein 1,82 Mal höheres SNR als DSA (Medianwert, Q1-Q3-Intervall war 1,62–2–32). Die visuelle Auswertung zeigte, dass die DVA eine höhere Bildqualität als die DSA lieferte, da die Gutachter in 90,6 % der Vergleiche die DVA den DSA-Bildern vorzogen. Die Interrater-Übereinstimmung lag bei 93,8 % und der Kappa-Wert nach Fleiss bei 0,38 ($p < 0{,}01$).

**Schlussfolgerungen** Bei PAE verbessert die DVA-Bildgebung im Vergleich zur DSA-Bildgebung die Visualisierung anatomischer Strukturen durch eine signifikante Reduktion des SNR, wodurch die neue Technologie die Sicherheit und Wirksamkeit der Intervention verbessern könnte. Als zusätzlicher Vorteil könnte die beobachtete Qualitätsreserve der DVA auch die Möglichkeit bieten, die Strahlendosis und die Kontrastmittelmenge signifikant zu reduzieren.

## WISS29 Prostataarterienembolisation (PAE) bei benigner Prostatahyperplasie (BPH) mit und ohne präinterventionelle MR-Angiographie (MRA) zur Therapieplanung

**Autoren** Alizadeh L[1], Vogl T[1], Booz C[1], El Nemr S[1]
**Institut** 1 Institut für Diagnostische und Interventionelle Radiologie des Universitätsklinikums Frankfurt am Main, Frankfurt
**DOI** 10.1055/s-0041-1723157

**Zielsetzung** Evaluation der Magnetresonanzangiographie (MRA) für die Planung von Prostataarterienembolisation (PAE) bei benigner Prostatahyperplasie (BPH) hinsichtlich der Strahlendosis, des Workflows, der Interventionszeit und des Therapieerfolges.

**Material und Methoden** Retrospektive Untersuchung von 259 Patienten mit schwerer benigner BPS im Alter von 41 bis 92 Jahren (Mittelwert 68,28 ± 8,69). In 137 Fällen wurde eine 3-Tesla hochauflösende prä-interventionelle MRA durchgeführt. Bei 122 Patienten wurde keine präinterventionelle MRA durchgeführt. Der internationaler Prostata-Symptom-Score (IPSS), die Lebensqualität (QoL) und internationale Index der erektilen Funktion (IIEF) wurden vor und nach der PAE ausgewertet. Des Weiteren wurde der Arbeitsablauf, das klinische Ergebnis, die mittlere Interventionszeit, die mittlere Durchleuchtungszeit, das mittlere Dosisflächenprodukt und die mittlere Oberflächendosis untersucht.

**Ergebnisse** Die MRA zeigte im Vergleich zu Arbeitsabläufen ohne MRA eine signifikante Verbesserung bei den klinischen Erfolgsindikatoren der PAE wie der Prostatavolumenreduktion, IPSS und der QOL. Darüber hinaus zeigte die MRA Auswirkungen auf die verwendeten Partikelgrößen und reduzierte die Gesamtstrahlendosis und Durchleuchtungszeit ($p < 0.001$).

**Schlussfolgerungen** Im Zusammenhang mit der PAE verbessert die MRA die Patientensicherheit und den Arbeitsablauf erheblich. Interventionen mit präinterventioneller MRA führen zu einer signifikant größeren Reduktion des Prostatavolumens, zu einem signifikant besseren klinischen Ergebnis und einer Reduktion der Strahlendosis. Die MRA zeigte sogar Potenzial zur Verringerung des Komplikationsrisikos während der PAE, indem Informationen über Stenosen, Arteriosklerose, gefährliche Kollateralen und seltene anatomische Varianten zur Planung des optimalen Zugangsweges genutzt werden konnten.

## WISS30 Evaluation eines iterativen Rekonstruktionsalgorithmus zur Reduktion von Bewegungsartefakten der C-Arm CT

**Autoren** Artzner C[1], Lutz A[1], Peisen F[1], Nikolaou K[1], Grözinger G[1]
**Institut** 1 Universitätsklinikum Tübingen, Department für Diagnostische und Interventionelle Radiologie, Tübingen
**DOI** 10.1055/s-0041-1723158

**Zielsetzung** Die zweiphasige Perfusions-C-Arm CT (Dyna-CBCT) ist bei einer Akquisitionszeit von 16 Sekunden anfällig für Bewegungsartefakte, insbesondere der zweite Teil der Bildakquisition nach Gabe von Kontrastmittel. Berichtet werden erste Ergebnisse der Evaluation eines iterativen Rekonstruktionsalgorithmus zur Reduktion von Bewegungsartefakten der Kontrastmittel-verstärkten CBCT.

**Material und Methoden** In diese Studie konnten die ersten elf Patienten eingeschlossen werden (7 m; 4 w; Alter 74 ± 9a). Alle Patienten wurden mit einer TACE behandelt, erhielten zuvor ein Dyna-CBCT (Artis Zeego, Siemens) und wiesen Bewegungsartefakte auf. Die Kontrastmittel-verstärkte CBCT wurde mit einem iterativen Rekonstruktionsprototypen (CavaRec, Siemens) rekonstruiert, wobei eine schrittweise Iteration abgebrochen wurde, sobald sich die Bildqualität nicht weiter verbesserte. Zwei Reader werteten die Bewegungsartefakte im Konsensus auf einer 5-Stufigen äquidistanten Likert Skala (1: keine bis 5: schwere Artefakte [nicht diagnostisch]). Es wurde bewertet, ob der Gefäßverlauf zur Zielläsion durchgängig abgrenzbar war. Die Anzahl der notwenigen Iterationen wurden erfasst.

**Ergebnisse** Es konnten 11 Patienten eingeschlossen werden, hiervon wurde bei 5 Patienten beide Leberlappen kontrastiert, und jeweils in drei Fällen nur links oder rechtshepatisch. Die mediane Anzahl an Iterationen war 600 (200–1000). Die Bildqualität verbesserte sich hierbei in beiden Leberlappen signifikant mit einer Verbesserung des medianen Score rechtshepatisch von 4 (2–5) auf 2 (1–5) und linkshepatisch von 4 (3–4) auf 2 (1–3) ($p < 0{,}05$). Die kontinuierliche Abgrenzbarkeit des primären Tumorfeeders verbesserte sich von in 4 auf in 10 Patienten. Die Anzahl notwendiger Iterationen korrelierte mit den initialen Bewegungsartefakten ($\rho = 0{,}67; p = 0{,}025$).

**Schlussfolgerungen** Ein neuartiger, iterativer Rekonstruktionsalgorithmus lieferte vielversprechende vorläufige Ergebnisse um Bewegungsartefakte der CBCT zu reduzieren und so die Identifikation der tumorversorgenden Gefäße zu verbessern.

## WISS31 Ergänzung der kollimierten C-arm CT zu etablierten Hormonindices bei der selektiven Nebennierenvenenblutentnahme: hohe Erfolgsraten mit weniger Strahlung

**Autoren** Becker L[1], Hinrichs M[1], Werncke T[1], Dewald C[1], Maschke S[1], Limbourg F[2], Ringe K[1], Hinrichs J[1], Wacker F[1], Meyer B[1]
**Institute** 1 Medizinische Hochschule Hannover, Institut für Diagnostische und Interventionelle Radiologie, Hannover; 2 Medizinische Hochschule Hannover, Klinik für Nieren- und Hochdruckerkrankungen, Hannover
**DOI** 10.1055/s-0041-1723159

**Zielsetzung** Evaluation der Durchführbarkeit und des Effekts eines neuen diagnostischen Ansatzes zur selektiven Nebennierenvenenblutentnahme (NNVBE) durch die Kombination aus etablierten Kortisol- und Aldosteronindices und der Durchführung einer kollimierten C-Arm CT (CACT_koll).

**Material und Methoden** Einschluss von111 NNVBE-Prozeduren in 107 Patienten (45 f, 62 m; 54 ± 10 Jahre) in dieser retrospektiven Studie. Kortisol- und Aldosteronlevels wurden sequenziell aus den vermuteten adrenalen und iliakalen Venen bestimmt und Selektivitätsindices (SI) errechnet, indem die zentrale Plasmakonzentration von Kortisol/Aldosteron aus der V. suprarenalis durch den peripher ermittelten Wert aus der V. iliaca dividiert wurde. Eine erfolgreiche NNVBE war definiert über einen alleinigen SI_Kortisol,Aldosteron ≥ 2.0 oder einen SI_Kortisol,Aldosteron ≥ 1.1 in Kombination mit einem positiven (rechtsseitigen) CACT_koll (n = 80). Das Dosis-Flächen-Produkt (DFP) diente zur Erfassung der Strahlenexposition und wurde mit einer alters- und gewichts-gematchten Patientenkohorte von 66 Patienten verglichen, die eine leber-gerichtete Therapie an unserem Zentrum erhielten.

**Ergebnisse** Die vorläufige Erfolgsrate, gemessen an einem SI_Kortisol,Aldosteron ≥ 2.0 betrug 99,1 % auf der linken und 72,1 % auf der rechten Seite, entsprechend Sensitivitätsraten von 0,99 und 0,72. Diese konnten rechtssseitig durch den Einsatz einer positiven CACT_koll signifikant auf 90,1 % gesteigert werden. Die Sensitivität der CACT_koll, gemessen an einer Kontrastierung der adrenalen Venen, betrug 0,93. Während das mediale DFP_CACT_koll bei 2414 ± 958 µGyxm2 gemessen wurde, lag das CACT der gematchten Kohorte mit komplettem field-of-view (FOV) bei 8766 ± 1956 µGyxm2 ($p < 0.001$).

**Schlussfolgerungen** Die Ergänzung einer kollimierten CACT führte zu einem signifikanten Anstieg der (rechtsseitig) erfolgreich durchgeführten NNVBE-Prozeduren und bietet so eine Alternative zu bisher publizierten Algorithmen mit geringerer Strahlenexposition gegenüber einem CACT mit einem kompletten field-of-view.

## WISS32 Assessment of Instant Treatment Response During Endovascular Therapy With CO2 in Peripheral Arterial Disease: Is 2D-Perfusion Angiography (2D-PA) a Useful Tool?

**Autoren** Dewald C[1], Becker L[1], Maschke S[1], Meine T[1], Meyer B[1], Wacker F[1], Hinrichs J[1]
**Institut** 1 Medizinische Hochschule Hannover, Radiologie, Hannover
**DOI** 10.1055/s-0041-1723160

**Aims** Endovascular therapy (EVT) in patients with peripheral arterial disease (PAD) is traditionally performed using iodinated contrast medium (ICM), which can provoke post-contrast acute kidney injury (PC-AKI), especially in patients with renal failure. CO2 as negative contrast agent is a safe alternative to guide vascular procedures, but the interpretation of CO2-aided images is challenging. 2D perfusion angiography (2D-PA) is a novel technique for the assessment of blood flow and relies on the dedicated post-processing of digital subtraction angiography (DSA) images. The aim of this study was to evaluate 2D-PA as a tool to monitor blood flow changes during CO2-aided EVT.
**Material and Methods** 2D-PA was performed during 10 EVTs (9 stents; 1 endoprothesis) in 9 patients (6 men; 65 ± 10y) with PAD between October 2012 and February 2020. A reference ROI (ROIINFLOW) was placed in the artery proximal to the targeted obstruction and a target ROI (ROIOUTFLOW) distal to the obstruction. Corresponding ROIs were used pre- and post-EVT. Area-under-the-curve (AUC), time to peak (TTP) and peak density (PD) were determined. The ratios of reference ROI and target ROI (TTPOUTFLOW/TTPINFLOW; PDOUTFLOW/PDINFLOW; AUCOUTFLOW/AUCINFLOW) were calculated.
**Results** An increase of 82% in PDOUTFLOW/PDINFLOW (0.4 ± 0.4 to 0.8 ± 0.63; $p < 0.05$) and of 132% in AUCOUTFLOW/AUCINFLOW (0.3 ± 0.2 to 0.8 ± 0.6; $p < 0.05$) was observed. A trending decrease of TTPOUTFLOW/TTPINFLOW was observed (5.6 ± 3.7 s to 4.3 ± 1.6 s; − 24%; $p > 0.05$).
**Conclusions** The presented 2D-PA technique allows the assessment of arterial flow in CO2-aided EVTs and thus has the potential to support the assessment of immediate treatment response.

## WISS33 Vorhersage des Tumoransprechens und Gesamtüberleben nach Chemosaturation bei hepatisch metastasiertem Aderhautmelanom

**Autoren** Estler A[1], Artzner C[1], Nikolaou K[1], Grözinger G[1]
**Institut** 1 Universitätsklinikum Tübingen, Diagnostische und Interventionelle Radiologie, Tübingen
**DOI** 10.1055/s-0041-1723161

**Zielsetzung** Untersucht werden das Gesamtüberleben, das progressionsfreie Überleben sowie Prädiktoren für das Ansprechen bei Patienten mit hepatisch-metastasiertem Aderhautmelanom, die mittels Chemosaturation durch perkutane hepatische Perfusion mit Melphalan (CS-PHP) behandelt wurden.
**Material und Methoden** Diese HIPAA-konforme, retrospektive Studie wurde vom IRB genehmigt. Zwischen Juni 2015 und März 2020 wurden an insgesamt 29 Patienten (Medianalter 69,7 Jahre [Bereich: 30–81 Jahre], 60% weiblich), Median BMI 25,7 kg/m2 [Bereich: 18,7–35,3 kg/m²], 1–6 Eingriffe pro Patient) 53 CS-PHPs durchgeführt. Für Erst- und Nachuntersuchungen erhielten alle Patienten eine Schnittbildgebung. Initiale Tumorlast, extrahepatische Tumorlast, Tumoransprechen, progressionsfreies Überleben und Gesamtüberleben wurden von zwei leitenden interventionellen Radiologen im Konsens beurteilt. Es wurden nichtparametrische Statistiken verwendet.
**Ergebnisse** Nach der ersten CS-PHP wurde ein partielles Ansprechen (PR) bei elf Patienten (41%), eine stabile Erkrankung (SD) bei zwölf Patienten (44%) und eine progressive Erkrankung (PD) bei vier Patienten (15%) beobachtet, und zwei Patienten starben vor der Auswertung des Ansprechens. Nach der ersten CS-PHP betrug das mittlere Gesamtüberleben 12,9 ± 7,4 Monate und das mittlere progressionsfreie Überleben 7,1 ± 7,4 Monate. Die Gesamtüberlebenszeit nach einem Jahr betrug 50%. Nach der zweiten CS-PHP betrug die mittlere progressionsfreie Überlebenszeit 7,9 ± 5,7 Monate. Sieben Patienten hatten eine Lebertumorlast von mehr als 25%, verbunden mit einem signifikant kürzeren OS (6,0 ± 2,4 vs. 14,1 ± 12,7 Monate, $p = 0{,}008$). Zum Zeitpunkt der ersten CS-PHP hatten 41% (12/29) der Patienten extrahepatische Metastasen, die das Gesamtüberleben nicht beeinflussten (11,1 ± 8,4 Monate vs. 12,9 ± 13,6 Monate, $p = 0{,}66$).
**Schlussfolgerungen** CS-PHP ist eine sichere und wirksame Behandlung des hepatischen metastasierten Aderhautmelanoms, insbesondere für Patienten mit einer hepatischen Tumorlast von weniger als 25%.

## WISS34 Partikelverlust medikamentenbeschichteter Ballons bei perkutaner transluminaler Angioplastie

**Autoren** Heinrich A[1], Engler M[1], Güttler F[1], Teichgräber U[1]
**Institut** 1 Universitätsklinikum Jena, Institut für Diagnostische und Interventionelle Radiologie, Jena
**DOI** 10.1055/s-0041-1723162

**Zielsetzung** Paclitaxel-beschichtete Ballons (drug coated balloons, DCBs) sollten idealerweise einen Medikamententransfer ausschließlich zum Zielgewebe ermöglichen. Das Ziel dieser Studie war es, den Partikelverlust durch Handhabung während der Angioplastie zu evaluieren. Zu diesem Zweck wurde eine neue, für verschiedene DCBs geeignete, Methode entwickelt.
**Material und Methoden** Acht verschiedene kommerziell verfügbare DCBs (Elutax 3, Elutax SV Fistula, In.Pact Admiral, Luminor 35, Lutonix 035, Ranger, SeQuent Please OTW-35 und Stellarex) wurden mit einem Roboterarm systematisch und reproduzierbar (n = 3) abgerieben, um die Anfälligkeit der DCBs für einen unwillkürlichen Partikelverlust im gefalteten und aufgepumpten Zustand zu evaluieren. Die Eindringtiefe einer Klinge und damit die Reibungskraft wurden schrittweise erhöht. Nach jedem Durchgang erfolgte die Aufnahme hochauflösender mikroskopischer Bilder (VHX-500FD, KEYENCE) zur Quantifizierung des Medikamentenverlustes.
**Ergebnisse** Drei DCBs litten sowohl im gefalteten als auch im aufgepumpten Zustand unter einem signifikanten Abrieb der Partikel. An zwei DCBs war sowohl im gefalteten als auch im aufgepumpten Zustand kein oder kaum Abrieb sichtbar. Bei weiteren drei DCBs zeigte sich ein signifikanter Abrieb nur im aufgepumpten Zustand. Eine quantitative Analyse der Bilder basierend auf den Änderungen der Oberflächenhelligkeit bestätigte die qualitative Klassifikation. Die gemessenen Verluste der Partikel betrugen zwischen 2,25 und 45,73% (13,28 ± 14,29%) im gefalteten Zustand und zwischen 1,66 und 40,41% (21,43 ± 16,48%) im aufgepumpten Zustand.
**Schlussfolgerungen** Die Beschichtungstechnologie, Paclitaxeldosis und Trägersubstanz aller untersuchten DCBs sind verschieden, einige waren signifikant anfälliger für Partikelverluste durch Reibung, bspw. an der Katheterhülle und Gefäßwand. Dadurch sind hohe Schwankungen der effektiven Medikamentendosis im Zielgewebe möglich, wodurch wiederum Unterschiede der therapeutischen Effektivität von DCBs in klinischen Studien erklärt werden können.

## WISS35 Mechanische Thrombektomie bei akutem Verschluss des M2-Segments der Arteria cerebri media

**Autoren** Ivan V[1], Rubbert C[1], Caspers J[1], Turowski B[1], Kaschner M[1], Gliem M[2], Lee J[2], Jander S[2]
**Institute** 1 Universitätsklinikum Düsseldorf, Institut für diagnostische und interventionelle Radiologie, Düsseldorf; 2 Universitätsklinikum Düsseldorf, Klinik für Neurologie, Düsseldorf
**DOI** 10.1055/s-0041-1723163

**Zielsetzung** Die endovaskuläre Thrombektomie (EVT) ist ein etabliertes Verfahren bei Patienten mit akutem ischämischem Schlaganfall aufgrund eines Verschlusses des M1-Segments der Arteria cerebri media. Der Erfolg der Thrombektomie in weiter distal gelegenen Media-Segmenten ist hingegen noch nicht ausreichend untersucht.
**Material und Methoden** Eingeschlossen wurden Patienten mit M2-Verschlüssen, die im hiesigen Institut von 2012–2017 mittels EVT behandelt wurden (n = 57). Die Patienten wurden nach Verschlusslokalisation gruppiert (Kohorte A: n = 14: nur Beteiligung der Zentralregion; B: n = 24: Beteiligung der Zentral- und Frontalregion; C: n = 19: Beteiligung der Parietal-, Okzipital- und/oder Temporalregion). Die Reperfusionsrate (Thrombolyse-In-Cerebral-Infarkt TICI), das frühe klinische Ergebnis bei Entlassung (modifizierte Ran-


Fortschr Röntgenstr 2021; 193: S1–S61 | © 2021. Thieme. All rights reserved.

kin-Skala mRS) und die Komplikationsrate (Blutung, neue Embolie) wurden erfasst.

**Ergebnisse** Bei 49 Patienten (86,0%) konnte eine erfolgreiche Reperfusion (TICI 2b-3) erzielt werden. Ein günstiges frühes klinisches Ergebnis (mRS0–2) wurde bei n = 19 (37,7%) nachgewiesen. Im Vergleich zu dem Aufnahmescore verbesserte sich der mRS Score bei Entlassung signifikant (Aufnahme Median 5 vs. Entlassung Median 4, p < 0,001). Das klinische Ergebnis war bei Patienten mit besserer Reperfusion günstiger (TICI 2b-3: mittlere mRS3 ± 1,7 vs. TICI 0–2a: mittlere mRS4,4 ± 1,4, p = 0,037). Sechs (10,5%) Patienten erlitten während des Krankenhausaufenthalts eine symptomatische, intrakranielle Blutung. Vier Patienten starben (7,0%). Hinsichtlich der Gefäßbeteiligung wurden keine signifikanten Unterschiede im frühen klinischen Ergebnis (mRS ≤ 2: Kohorte A 42,9%, B 50,0%, C16,7%, p = 0,4) und in der Komplikationsrate festgestellt.

**Schlussfolgerungen** Die EVT ist für Patienten mit akutem M2-Verschluss ein sicheres Verfahren und führt zu signifikanter klinischer Verbesserung bei Krankenhausentlassung. Hinsichtlich der Lokalisation des M2-Verschlusses wurden keine signifikanten Unterschiede in Outcome und Komplikationsrate festgestellt.

## WISS36 Häufigkeit und mikrobiologisches Spektrum Oberarmport-assoziierter Infektionen

**Autoren** Köhler D[1], Haus J[2], Shenas F[1], Rohde H[3], Ittrich H[1], Adam G[1], Peldschus K[1]

**Institute** **1** Universitätsklinikum Hamburg-Eppendorf, Klinik und Poliklinik für Diagnostische und Interventionelle Radiologie und Nuklearmedizin, Hamburg; **2** Universitätsklinikum Hamburg-Eppendorf, Klinik und Poliklinik für Diagnostische und Interventionelle Radiologie und Nuklearmedizin, Hamburg; **3** Universitätsklinikum Hamburg-Eppendorf, Medizinische Mikrobiologie, Virologie und Hygiene, Hamburg

**DOI** 10.1055/s-0041-1723164

**Zielsetzung** Das Ziel dieser Studie war die Erfassung der Häufigkeit Oberarmport-assoziierter Infektionen sowie die Analyse des damit verbundenen mikrobiologischen Spektrums, um eine Therapieempfehlung für das Vorgehen bei Portinfekten zu erstellen.

**Material und Methoden** Alle Armportimplantationen und -explantationen zwischen dem 01.01.15 und 31.12.19 an einem universitären Zentrum für Radiologie wurden retrospektiv erfasst. Die Fallcharakteristika und Ergebnisse der mikrobiologischen Testung Oberarmport-assoziierter Infektionen wurden für Katheterinfektionen (KI) ohne lokale Infektzeichen und Portkammerinfektionen (PKI) analysiert.

**Ergebnisse** 2667 Oberarmportimplantationen und 608 -explantationen inklusive 131 infektbedingten Explantationen (Kathetertage: Mittelwert 225,3 ± 333,4 d, Median 103 d; KI 62,6%, PKI 37,4%) wurden während des Studienzeitraums durchgeführt. Infektionen traten nach Implantation bei stationären Fällen häufiger auf als bei ambulanten (p < 0,0001). Dies zeigte sich auch für KI (p < 0,0001) und geringer für PKI (p = 0,02). 49,3% aller KI waren durch S. aureus (8,7%) und Koagulase-negative Staphylokokken (KoNS, 40,6%) verursacht worden. Andere grampositive und gramnegative Erreger konnten in 8,7% bzw. 31,9% der Fälle isoliert werden. Candida spp. wurden in 10,1% aller KI nachgewiesen. PKI waren vorwiegend durch S. aureus (48,3%) und KoNS (31%) verursacht worden. Andere grampositive und gramnegative Spezies konnten in 13,8% bzw. 6,9% der PKI nachgewiesen werden. Erworbene Resistenzen zeigten sich bei 39,3% aller Isolate. Diese waren vornehmlich bei KoNS (71,7%) und gramnegativen Stämmen (26,7%) vorhanden.

**Schlussfolgerungen** Staphylokokken waren sowohl bei KI als auch bei PKI die häufigsten Erreger Oberarmport-assoziierter Infektionen. Gramnegative Stämme sowie Candida spp. sollten differentialdiagnostisch bei KI bedacht werden. Neben der Portexplantation wird bei Patienten mit Oberarmport-assoziierten Infektionen eine kalkulierte antibiotische Therapie unter Berücksichtigung der genannten Erregerspektren empfohlen.

## WISS37 Radiofrequenzablation zur Tumorkontrolle multifokaler Nierentumore bei VHL Erkrankung

**Autoren** Mahnken A[1], Viniol S[1], Wessendorf J[1], Hegele A[2]

**Institute** **1** UKGM – Standort Marburg, Klinik für Diagnostische und Interventionelle Radiologie, Marburg; **2** Urologisches Zentrum Mittelhessen, Biedenkopf

**DOI** 10.1055/s-0041-1723165

**Zielsetzung** Die lokale Ablation des sporadischen Nierenzellkarzinoms im Stadium T1a hat sich klinisch als Alternative zur operativen Therapie etabliert. Im Gegensatz zum sporadischen Nierenzellkarzinom treten bei der von Hippel-Lindau-Erkrankung (VHL) rezidivierend de novo Nierenzellkarzinome auf, die eine lokale Kontrolle erfordern.

**Material und Methoden** Es erfolgte eine retrospektive Analyse der Patienten mit VHL-Erkrankung die zwischen 2013 und 2019 wiederholte Radiofrequenzablation bei rezidivierenden de novo Nierenzellkarzinomen erhielten. Technischer Erfolg, Sicherheit, Überleben, progressionsfreies Überleben (PFS) und Nierenfunktion wurden ermittelt und analysiert.

**Ergebnisse** Bei 9 Patienten (4 Männer, 5 Frauen, 46,8 ± 11,4 Jahre) erfolgte die CT-gesteuerte Radiofrequenzablation von 21 rezidivierenden Nierenzellkarzinomen (cT1a: 16; cT1b: 5) in 18 Therapiesitzungen. Bei 4 Therapien erfolgte binnen 24 h vor Ablation eine transarterielle Partikelembolisation. Der mittlere Tumordurchmesser betrug 29 ± 9 mm. Bei 8 Patienten war zuvor eine totale (n = 2) oder partielle (n = 6) Nephrektomie erfolgt. Bei allen Patienten wurde eine komplette Ablation erreicht. Im Nachbeobachtungszeitraum von 36,4 ± 20,3 Monaten traten keine Lokalrezidive auf. Kein Patient ist verstorben. Bei 3 Interventionen traten Minor-Komplikationen auf (Pneumothorax (n = 1), Blasentamponade (n = 1), Hautverbrennung(n = 1)). Die eGFR sank nach wiederholter Ablation über den gesamten Nachbeobachtungszeitraum im Mittel von 65,7 ml/min auf 47,2 ml/min. Kein Patient wurde dialysepflichtig.

**Schlussfolgerungen** Die perkutane Radiofrequenzablation ist sicher und effektiv zur wiederholten Therapie von Nierenzellkarzinomen. Auch nach totaler oder partieller Nephrektomie kann langfristig eine ausreichende Nierenfunktion erhalten werden. Bei rezidivierenden Nierenzellkarzinomen im Rahmen der VHL Erkrankung ist die interventionelle Radiofrequenzablation eine sichere und effektive Therapieoption.

## WISS38 Selektive Thermoablation von Lebermetastasen zur Progressionskontrolle bei fortgeschrittenen GEP-NEN

**Autoren** Mahnken A[1], Matrood S[2], Rinke A[3], Gress T[2], Figiel J[4]

**Institute** **1** UKGM – Standort Marburg, Klinik für Diagnostische und Interventionelle Radiologie, Marburg; **2** Universitätsklinikum Marburg, Innere Medizin – Gastroenterologie, Marburg; **3** Universitätsklinikum Marburg, Innere Medizin – Gastroenterologie, Marburg; **4** Universitätsklinkum Marburg, Klinik für Diagnostische und Interventionelle Radiologie, Marburg

**DOI** 10.1055/s-0041-1723166

**Zielsetzung** Die Thermoablation ist zur Behandlung von Lebermetastasen gastroenteropankreatischer neuroendokriner Neoplasien (GEP-NEN) in kurativer Intention etabliert. Bei fokalem Progress einer multifokalen Lebermetastasierung ist die Eskalation einer systemischen Therapie indiziert. Ziel dieser retrospektiven Untersuchung ist es die Rolle der lokalen Thermoablation bei einzelner progressiver Metastase und ansonsten stabiler Erkrankung bei GEP-NEN zu untersuchen.

**Material und Methoden** Es erfolgte eine retrospektive Analyse aller Patienten mit Lebermetastasen bei GEP-NEN, die in nicht kurativer Indikation eine lokale Thermoablation erhielten. Technischer Erfolg, Sicherheit und progressionsfreies Überleben (PFS) wurden ermittelt und analysiert.

**Ergebnisse** Es wurden 13 Patienten (10 Männer; 3 Frauen) mit identifiziert die 16 CT-gesteuerte Thermoablationen (10 RFA; 7 MWA) in nicht kurativer Intention bei einzelner progressiver Lebermetastase eines GEP-NEN erhielten. Alle Ablationen waren technisch erfolgreich. Nach einer einzelnen Ablation konnte ein medianes PFS von 8,5 Monaten erreicht werden. Durch eine oder mehrere Ablationen konnten Eskalation oder Beginn einer systemischen Therapie bis zu 28 Monaten verzögert werden. Zwei Patienten profitierten nicht

von einer lokalen Ablation. Als Minor Komplikationen wurden milder Pleuraerguss (n = 2) und die asymptomatische Thrombose eines Pfortaderseitastes (n = 1) beobachtet.

**Schlussfolgerungen** Die Thermoablation progredienter Lebermetastasen bei ansonsten stabilen GEP-NEN ist ein sicheres und effektives Verfahren, das zu einem verlängerten PFS führt. Verbesserte lokale Tumorkontrolle erlaubt es eine Eskalation der systemischen Therapie hinauszuzögern.

## WISS39 Analyse der negativen Therapieevaluationen vor geplanter selektiver interner Radiotherapie bei primärem und sekundären Lebertumoren

**Autoren** Masthoff M[1], Schindler P[2], Harders F[2], Heindel W[2], Rahbar K[3], Köhler M[2], Wildgruber M[4]

**Institute** **1** Universitätsklinikum Münster, Klinik für Radiologie, Translational Research Imaging Center, Münster; **2** Universitätsklinikum Münster, Klinik für Radiologie, Münster; **3** Universitätsklinikum Münster, Klinik für Nuklearmedizin, Münster; **4** Klinikum der Universität München, Klinik und Poliklinik für Radiologie, München

**DOI** 10.1055/s-0041-1723167

**Zielsetzung** Analyse der Patientencharakteristika und Gründe für eine Absage einer geplanten selektiven internen Radiotherapie (SIRT) nach Therapieevaluation mittels 99 mTc-markiertem makroaggregiertem Albumin (99 mTc-MAA) bei primären und sekundären Lebertumoren.

**Material und Methoden** Es erfolgte eine retrospektive single-center Studie aller Patienten mit 99 mTc-MAA-Evaluation vor geplanter SIRT zwischen 2009 und 2018 bei primärem oder sekundärem Lebertumor. Die Patienten wurden entweder der "SIRT"- oder der "keine SIRT"-Gruppe zugeordnet. Die Patientencharakteristika, die Gründe für eine Therapieabsage sowie prädiktive Faktoren für diese Gründe wurden analysiert.

**Ergebnisse** 436 Patienten [männlich = 248, weiblich = 188, Medianalter 62 (23–88) Jahre] mit 99 mTc-MAA-Evaluation vor geplanter SIRT wurden in diese Studie eingeschlossen. 148 Patienten (33,9 %) erhielten die geplante SIRT nicht. Patienten mit einer Lebertumorausdehnung > 50 %, ohne Leberzirrhose, ohne vorherige Therapien und einem erhöhten Bilirubin waren in der Gruppe "ohne SIRT" signifikant häufiger als in der „SIRT"-Gruppe. Hauptgründe für die Nichtdurchführung einer SIRT waren eine extrahepatische Tracerakkumulation (n = 70, 40,5 %), eine non-target Akkumulation von 99 mTc-MAA (n = 27, 15,6 %) oder ein hepatopulmonaler Shunt von mehr als 20 % (n = 23, 13,3 %). Unabhängige prä-prozedurale Parameter für die Nichtdurchführung der geplanten SIRT waren erhöhtes Bilirubin (p = 0,021) und Kreatinin (p = 0,018) sowie ein niedrigerer MELD-Score (p = 0,031).

**Schlussfolgerungen** Eine beträchtliche Anzahl von Patienten wird nach einer 99 mTc-MAA-Evaluation von der SIRT ausgeschlossen, die daher zur Bestimmung von Kontraindikationen vor SIRT essenziell ist. Vor allem bei Patienten mit hoher Tumorlast und Alteration von Laborparametern ist eine sorgfältige Patientenselektion erforderlich.

## WISS40 Simultane oder sequentielle Pfortader- und Lebervenen-Embolisation versus alleinige Pfortaderembolisation vor Leberresektion

**Autoren** Masthoff M[1], Katou S[2], Köhler M[3], Schindler P[3], Heindel W[3], Pascher A[2], Struecker B[2], Morgül H[2], Wildgruber M[4]

**Institute** **1** Universitätsklinikum Münster, Klinik für Radiologie, Translational Research Imaging Center, Münster; **2** Universitätsklinikum Münster, Klinik für Allgemein-, Viszeral- und Transplantationschirurgie, Münster; **3** Universitätsklinikum Münster, Klinik für Radiologie, Münster; **4** Klinikum der Universität München, Klinik und Poliklinik für Radiologie, München

**DOI** 10.1055/s-0041-1723168

**Zielsetzung** Evaluation der Sicherheit und Effektivität der future remnant liver (FRL) Hypertrophieinduktion vor Leberresektion durch eine simultane Pfortader- und Lebervenenembolisation (PHVE) oder sequentielle Lebervenenembolisation (HVE) im Vergleich zur alleinigen Pfortaderembolisation (PVE).

**Material und Methoden** Alle Patienten mit PVE, PHVE oder HVE zwischen 2018 und 2020 wurden in dieser retrospektiven single center Studie eingeschlossen. FRLV, standardisiertes FRLV (sFRLV) und sFRLV Wachstumsrate pro Tag sowie die Laborwerte wurden vor und nach entsprechender Embolisation zur Hypertrophieinduktion vor geplanter Leberresektion analysiert.

**Ergebnisse** 36 Patienten (f = 15, m = 21; Median: 64.5 Jahre) wurden eingeschlossen; 16 Patienten erhielten eine PHVE und 20 Patienten eine PVE (4 davon eine sequentielle HVE). Eine signifikante FRLV-Zunahme wurde mit der PVE und der PHVE erzielt (p < 0.0001). Die sFRLV Wachstumsrate zeigte keinen signifikanten Unterschied zwischen PHVE (2.2 ± 1.2 %/d) und PVE (2.2 ± 1.7 %/d, p = 0.94). Während 6 im Rahmen der PHVE eine linksseitige Pfortaderthrombose im Verlauf zeigten, war dies nur bei 1 Patienten unter PVE der Fall. Die sequentielle HVE zeigte eine deutliche sFRLV Wachstumsrate von immerhin 1.42 ± 0.45 %/d.

**Schlussfolgerungen** Die PHVE führt effektiv zu einer Hypertrophie der FRL, die Wachstumsrate ist jedoch vergleichbar zur PVE. Die sequentielle HVE induziert eine zusätzliche Hypertrophie nach insuffizienter PVE. Unter Berücksichtigung einer womöglich höheren Thromboserate nach PHVE im Vergleich zur alleinigen PVE, sollte die PVE bei moderatem FRL-Ausgangsvolumen bevorzugt werden, mit der Option zu einer sequentiellen HVE bei insuffizienter PVE.

## WISS41 Evaluation der hybriden transarteriellen Embolisation und perkutanen Sklerosierungstherapie als Therapieoption bei nicht-resektablen aneurysmatischen Knochenzysten

**Autoren** Masthoff M[1], Gerwing M[2], Schneider K[3], Köhler M[2], Heindel W[2], Hardes J[4], Gosheger G[3], Wildgruber M[5]

**Institute** **1** Universitätsklinikum Münster, Klinik für Radiologie, Translational Research Imaging Center, Münster; **2** Universitätsklinikum Münster, Klinik für Radiologie, Münster; **3** Universitätsklinikum Münster, Klinik für Allgemeine Orthopädie und Tumororthopädie, Münster; **4** Universitätsklinikum Essen, Klinik Tumororthopädie und Sarkomchirurgie, Essen; **5** Klinikum der Universität München, Klinik und Poliklinik für Radiologie, München

**DOI** 10.1055/s-0041-1723169

**Zielsetzung** Analyse der Sicherheit, Effektivität und der erreichten Lebensqualität der hybriden transarteriellen Embolisation und perkutanen Sklerosierung als Therapieoption bei nicht-resektablen aneurysmatischen Knochenzysten (AKZ).

**Material und Methoden** Es erfolgte eine retrospektive single-center Analyse von n = 16 Patienten (f = 9, m = 7; Alter: 17 (6–25) Jahre) mit hybrider transarterieller Embolisation und perkutaner Sklerosierung bei nicht-resektabler AKZ. Die mediane Nachbeobachtung betrug 830d (204–1446d). Der Sklerosegrad (fünfstufige Likert-Skala), vitale Tumoranteile (mRECIST und Volumetrie) sowie die Lebensqualität (Musculoskeletal Tumor Society (MSTS) Score und 36-Item Short Form Survey (SF-36)) wurden vor und nach Therapie analysiert.

**Ergebnisse** Im Mittel wurden 1,6 ± 0,7 transarterielle Embolisationen und 3,2 ± 1,7 perkutane Sklerosierungen ohne Auftreten von Komplikationen durchgeführt. Alle Patienten zeigten eine partial oder complete response nach Therapie. Das mittlere Kontrastmittel-anreichernde Läsionsvolumen nahm unter Therapie signifikant ab (156,0 ± 115,3 vs. 45,9 ± 96,1 $mm^3$, p = 0,0003). Der Sklerosegrad verbesserte sich signifikant (3,7 ± 0,7 vs. 1,4 ± 0,5, p < 0,0001). Sowohl der MSTS (28,8 ± 1,8 vs. 14,1 ± 8,6, p < 0,0001) als auch der SF-36 (alle Kategorien) zeigten eine signifikante Verbesserung der Lebensqualität. Während der Nachbeobachtungszeit erfolgte bei einem Patienten nach erreichtem downstaging eine Operation und ein Patient wurde wegen anhaltender Symptome auf eine Denosumab Therapie umgestellt, alle anderen Patienten benötigten keine weitere Therapie. Kein Patient zeigte ein Rezidiv.

**Schlussfolgerungen** Die hybride transarterielle Embolisation und perkutane Sklerosierung ist eine minimal-invasive, sichere und effektive Behandlungsoption bei nicht-resektablen AKZ.


Fortschr Röntgenstr 2021; 193: S1–S61 | © 2021. Thieme. All rights reserved.

## WISS42 Zirkulierende Tumorzellen beim hepatozellulären Karzinom unter radiologischer Intervention: cTACE vs. MWA

**Autoren** Vogl T[1, 2], Bechstein W[3], Riegelbauer L[3], Oppermann E[3], Ackermann H[4], Trzmield A[3], Stein S[1], Zhrarov V[1], Juratli M[1]
**Institute** **1** Uniklinik Frankfurt, Institut für Diagnostische und Interventionelle Radiologie, Frankfurt a. M.; **2** Uniklinik Frankfurt, Frankfurt a. M.; **3** Uniklinik Frankfurt, Klinik für Allgemein- und Viszeralchirurgie, Frankfurt a. M.; **4** Uniklinik Frankfurt, Institut für medizinische Statistik, Frankfurt
**DOI** 10.1055/s-0041-1723170

**Zielsetzung** Untersuchung der Kurzzeitdynamik von zirkulierenden Tumorzellen (CTCs) bei Patienten mit hepatozellulärem Karzinom (HCC) unter konventioneller transarterieller Chemoembolisation (cTACE) oder Mikrowellenablation (MWA). Die Kurzzeitdynamik wurde mit dem klinischen Verlauf der Patienten verglichen mittels einer neuen Methode zur Isolierung und zur Detektion von CTCs.

**Material und Methoden** Blutproben von 18 Patienten mit HCC, die mit cTACE (n = 8) oder MWA (n = 10) behandelt wurden, wurden analysiert. Vor und unmittelbar nach den radiologischen Interventionen wurde intravenös Blut entnommen, um CTCs zu isolieren und durch Durchflusszytometrie zu quantifizieren. CTCs wurden als solche Zellen angesehen, die für den Marker CD45 negativ und für die Marker ASGPR, CD146 und CD274 (PDL1) positiv waren. Follow-up-Studien von bis zu 2 Jahren nach dem radiologischen Eingriff wurden evaluiert.

**Ergebnisse** Die Anzahl der CTCs nach radiologischer Intervention (post = 0,9 CTCs/ml Blut) war im Durchschnitt niedriger als vor der Therapie (pre = 1,2 CTCs/ml Blut). Die Anzahl der CTCs nahm bei mit MWA behandelten Patienten (0,4 CTCs/ml Blut) stärker ab als bei Patienten, die cTACE (0,2 CTCs/ml Blut) erhielten. Die 2-Jahres-Überlebensrate in der cTACE Gruppe (37,5 % der Patienten verstarben) war niedriger als die bei MWA-Patienten (0 % verstarben).

**Schlussfolgerungen** Der therapeutische Nutzen von cTACE und MWA bei Patienten mit HCC zeigt sich durch die Verringerung der CTCs und den klinischen Verlauf der Patienten.

## WISS43 Mikrowellenablation (MWA) von primären und sekundären Lebertumoren: Evaluation der MR-Elastographie als Ansprechparameter

**Autoren** Vogl T[1], Dosch M[1], Eichler K[1], Panahi B[1], Basten L[1]
**Institut** **1** Uniklinik Frankfurt, Institut für Diagnostische und Interventionelle Radiologie, Frankfurt a. M.
**DOI** 10.1055/s-0041-1723171

**Zielsetzung** Bestimmung der Reaktion des Lebergewebes auf die perkutane Mikrowellenablation (MWA) von Lebertumoren mittels MR-Elastographie (MRE).

**Material und Methoden** 27 Patienten (12 m/15 w; Median: 54 Jahre ± 10) erhielten eine perkutane MWA von primären (n = 8) und sekundären (n = 19) Lebertumoren (19 Tumoren im rechten und 8 im linken Leberlappen). Unmittelbar vor und 24 h nach MWA wurde eine multiparametrische MRT und MRE angefertigt. Die mittlere Ablationsenergiedosis betrug durchschnittlich 7 kJ (± 19 kJ) über 7 Minuten (± 3 min) pro Sitzung. Im Durchschnitt erhielten die Patienten 4 TACEs vor der MWA (± 4). Die retrospektive Analyse der Läsionen umfasste die Messung der prä- und postablativen Tumorgröße, MAP T1/T2, apparenter Diffusionskoeffizient (ADC), Diffusion und Steifigkeit mittels MRE. 4 ROIs (Region Of Interest) wurden festgelegt: komplette Leber, Tumor, Tumorperipherie, gesundes Parenchym.

**Ergebnisse** Während das Gesamtlebervolumen zunahm (+ 73,23 ml, $p < 0,05$), zeigte die Gesamtlebersteifigkeit keinen signifikanten Anstieg (+ 0,038 kPa, $p = 0,67$). Im Durchschnitt betrug der Ablationsbereich 977,9 mm² (64,5–2932 mm²). Die Tumorsteifigkeit stieg im Durchschnitt signifikant um 4,23 kPa ($p < 0,05$). Die Tumordiffusion nahm um 45,04 kPA ab ($p < 0,05$), der ADC stieg um 389 mm²/s ($p = 0,1$), ebenso MAP T1 (− 526,9 ms, $p < 0,05$) und MAP T2 (− 18,9 ms, $p < 0,05$). Das gesunde Parenchym zeigte keinen signifikanten Anstieg von Steifigkeit (+ 0,1 kPa, $p = 0,641$), MAP T1 (+ 36 ms, $p < 0,05$), MAP T2 (+ 5,5 ms, $p = 0,116$), Diffusion (+ 4,57 ms, $p = 0,139$) und ADC (+ 45,38 mm²/s, $p = 0,439$). Die präablative Tumorsteifigkeit zeigte eine moderate Korrelation ($r = 0,427$, $p < 0,05$) mit der postablativen Tumorsteifigkeit. Die Energiedosis in kJ während der Ablation korrelierte signifikant mit der Steifigkeit der Ablationszone ($r = 0,417$, $p < 0,05$) und der abladierten Tumorfläche ($r = 0,44$, $p = 0,02$).

**Schlussfolgerungen** MRE und MRT ermöglichen die Evaluation des Behandlungsansprechens bei primären und sekundären Lebertumoren und bieten so einen Mehrwert bei der MWA-Nachsorge.

## WISS44 Perkutane Mikrowellenablation (MWA) des hepatozellulären Karzinoms (HCC): Lokale Tumorprogression, Überleben und Komplikationsrate

**Autoren** Vogl T[1], Adwan H[1], Panahi B[1], Gruber-Rouh T[1], Nour-Eldin N[1]
**Institut** **1** Uniklinik Frankfurt, Institut für Diagnostische und Interventionelle Radiologie, Frankfurt a. M.
**DOI** 10.1055/s-0041-1723172

**Zielsetzung** Retrospektive Bewertung der Wirksamkeit der Mikrowellenablation (MWA) bei der Therapie des hepatozellulären Karzinoms (HCC) mittels folgender Parameter: lokale Tumorprogression, Überleben und Komplikationsrate.

**Material und Methoden** In dieser Studie wurden 235 Patienten (54 Frauen, 181 Männer; Mittelwert: 66 Jahre; Bereich: 56–76 Jahre) mit 418 HCC-Läsionen mit CT-gesteuerter MWA behandelt. Sie wurden evaluiert nach Lokation, Durchmesser und Volumen der HCC-Läsionen, Nekrosevolumen nach Ablation, Ablationsdauer, Überlebenszeit, lokaler Tumorprogression und Komplikationen. Zur Evaluation des Behandlungsansprechens wurde nach der MWA eine MRT durchgeführt.

**Ergebnisse** Der mittlere Durchmesser der HCC-Läsionen vor der Ablation betrug 2,11 cm und das mittlere Volumen 4,75³. Das mittlere Nekrosevolumen nach Ablation betrug 31,51 cm³. Die lokale Tumorprogressionsrate betrug 5,1 % (12/235). Die 1-, 3- und 5-Jahres-Überlebensraten betrugen 93,4 %, 72,5 % und 46,3 %. Die Komplikationsrate betrug 4,2 % (10/235), die mediane Überlebenszeit war 4,5 Jahre.

**Schlussfolgerungen** Perkutane MWA ist eine wirksame und sichere Behandlungsmethode für Patienten mit HCC mit einer langen Gesamtüberlebenszeit, einer geringen lokalen Tumorprogression und einer geringen Komplikationsrate.

## WISS45 Prostataembolisation bei benigner Prostatahyperplasie: retrospektive Single-Center Studie ihres Abstracts

**Autoren** Vogl T[1], Zinn A[1], Elhawash E[1], Alizadeh L[1], Naguib N[1]
**Institut** **1** Uniklinik Frankfurt, Institut für Diagnostische und Interventionelle Radiologie, Frankfurt a. M.
**DOI** 10.1055/s-0041-1723173

**Zielsetzung** Evaluation der Vorteile einer mittels MR-Angiographie (MRA) geplanten Prostataembolisation (PAE) bei benigner Prostatahyperplasie (BPH).

**Material und Methoden** In dieser retrospektiven Studie wurden MRAs von 56 Patienten (Bereich: 47–82 Jahre; Mittelwert: 67,23 ± 7,73 Jahre), die zwischen 2017 und 2018 mit einer PAE behandelt wurden, evaluiert. Für die Inklusion waren vollständige Informationen zur Behandlungszeit und zu den Bestrahlungswerten erforderlich. Bei jedem Patienten wurde eine dreidimensionale MRA-Rekonstruktion mit maximaler Projektionsintensität durchgeführt, um den Ursprung der Prostataarterie (PA) zu identifizieren. 33 Patienten beendeten die klinische und bildgebende Nachuntersuchung und wurden in die klinische Evaluation einbezogen.

**Ergebnisse** Insgesamt wurden 131 PAs mit einer zweiten PA (n = 19) im Becken dokumentiert. Der PA-Ursprung wurde bei 108 der 131 PAs (82,44 %) mittels MRA korrekt identifiziert. Bei Patienten, bei denen MRA eine PA-Analyse ermöglichte, wurde eine signifikante Verringerung der Fluoroskopiezeit (− 26,96 %, $p = 0,028$) und des Dosisflächenprodukts (− 38,04 %, $p = 0,003$) im Vergleich zu Patienten ohne vorherige PA-Analyse vor PAE festgestellt. Die Interventionszeit wurde um 13,15 % reduziert ($p = 0,249$). Die mittlere Fluoroskopieszeit betrug 30,14 Minuten, das mittlere Dosisbereichsprodukt

27.748,76 µGym2 und die mittlere Eingangsdosis 1.553,48 mGy. Technischer Erfolg wurde bei allen 56 Patienten (100,0 %) erzielt; alle Patienten wurden auf beiden Beckenseiten embolisiert. Mit den evaluierten Daten konnte eine signifikante Reduktion des International Prostate Symptom Scores (IPSS) ($p < 0,0001$; Mittelwert 9,67 Punkte) dokumentiert werden.

**Schlussfolgerungen** Mit der Durchführung einer MRA vor PAE konnten in 82,44 % der Fälle die PAs erfolgreich identifiziert werden. Eine MRA-gesteuerte PAE ist eine wirksame Behandlung für Patienten mit BPH.

## WISS46 Vergleich von Sicherheit, Effektivität und klinischem Langzeitergebnis der endovaskulären Thrombektomie von M1- und M2-Verschlüssen

**Autoren** Weiss D[1], Caspers J[1], Rubbert C[1], Ivan V[1], Turowski B[1], Gliem M[2], Jander S[2], Lee J[2], Kaschner M[1]
**Institute** **1** Universitätsklinikum Düsseldorf, Institut für Diagnostische und Interventionelle Radiologie, Düsseldorf; **2** Universitätsklinikum Düsseldorf, Klinik für Neurologie, Düsseldorf
**DOI** 10.1055/s-0041-1723174

**Zielsetzung** Die mechanische Thrombektomie (MT) bei Verschlüssen des M1-Segmentes der A. cerebri media (MCA) ist ein etabliertes Verfahren. Im Gegensatz dazu ist die MT bei Verschlüssen im M2-Segment, insbesondere bei distalen Verschlüssen, noch nicht ausreichend evaluiert. Ziel dieser Studie ist es, relevante Parameter für das klinische Ergebnis von Patienten nach MT sowie die Effektivität und die Sicherheit des Verfahrens im Vergleich zwischen M1- und M2-Verschlüssen zu analysieren.

**Material und Methoden** 174 Patienten, die mittels MT bei einem akuten Verschluss des M1- oder M2-Segments der MCA behandelt wurden, wurden prospektiv untersucht. Gruppenunterschiede bezüglich der mRS nach drei Monaten (mRS-3), der TICI-Scale und der Komplikationsrate wurden mittels Mann-Whitney-U-Test zwischen M1- und M2-Verschlüssen berechnet. Für den jeweiligen Verschlussort wurden binär-logistische Regressionsmodelle (BLR) mit der mRS-3 als abhängige sowie mit NIHSS, Maas Score, Alter, Onset-to-recanalization-time sowie der Komplikationsrate als unabhängige Parameter berechnet.

**Ergebnisse** Es gab keine signifikanten Gruppenunterschiede zwischen der mRS-3 ($p = 0,12$), der TICI-Scale ($p = 0,54$) oder den Komplikationsraten ($p = 0,12$) zwischen M1- und M2-Verschlüssen. Die binär-logistische Regression bei Patienten mit M1-Verschlüssen zeigte eine gute Varianzaufklärung (NR2=0,35). NIHSS ($p = 0,009$) und Maas Score ($p = 0,01$) stellten sich als signifikant beitragende Parameter heraus. Die BLR bei M2-Verschlüssen zeigte eine hohe Varianzaufklärung (NR2=0,50), jedoch keiner der Parameter zeigte hierfür einen signifikanten Beitrag.

**Schlussfolgerungen** Das klinische Ergebnis sowie die Sicherheit der MT von Patienten mit M2-Verschlüssen sind vergleichbar mit denen von Patienten mit M1-Verschlüssen. Das klinische Ergebnis von Patienten mit M1-Verschlüssen, wird in erster Linie durch das anfängliche neurologische Defizit und die Kollateralisierung der Verschlüsse bestimmt. Im Gegensatz dazu ist das Ergebnis bei Patienten mit M2-Verschlüssen eher multifaktoriell beeinflusst.

# Kinderradiologie

## WISS47 Wertigkeit der Magnetresonanztomographie zur Skelettalterbestimmung von gesunden männlichen Jugendlichen

**Autoren** Basten L[1], Leyhr D[2], Murr D[2], Hauser T[3], Lüdin D[4], Romann M[4], Sardo G[3], Oliver H[2], Vogl T[5], Fischer S[6], Gruber-Rouh T[5], Eichler K[5]
**Institute** **1** Institut für Diagnostische und Interventionelle Radiologie, Goethe-Universität, Frankfurt am Main; **2** Institut für Sportwissenschaft, Eberhard Karls Universität, Tübingen; **3** DFB Akademie, Frankfurt am Main; **4** Eidgenössische Hochschule für Sport, Magglingen; **5** Institut für Diagnostische und Interventionelle Radiologie, Goethe-Universität, Frankfurt am Main; **6** Institut für Diagnostische und Interventionelle Radiologie, Goethe-Universtität, Frankfurt am Main
**DOI** 10.1055/s-0041-1723175

**Zielsetzung** Umfassende Evaluation der Durchführbarkeit und Wertigkeit der Magnetresonanztomographie (MRT) zur Skelettalterbestimmung von gesunden männlichen Jugendlichen.

**Material und Methoden** Im Rahmen dieser Querschnittsstudie wurden im November 2019 N = 63 männliche Fußballspieler ohne chronische Vorerkrankungen im Alter von 10–13 Jahren (Mittelwert: 12,35 ± 1,1 Jahre) an einem 3 Tesla MRT untersucht. Es erfolgte die Akquisition dreier nativer Sequenzen: (1) Coronare T1-gewichtete TSE, (2) Coronare PD-gewichtete TSE und (3) T1-gewichtete 3D VIBE. Anschließend wurden die MRTs von drei verblindeten Radiologen mit unterschiedlichen Erfahrungslevels unabhängig ausgewertet: (1) Kinderradiologe, (2) > 20 und (3) < 3 Jahre Erfahrung in muskuloskelettaler Radiologie. Die Skelettalterbestimmung erfolgte mittels der Greulich-Pyle (GP) Atlas und der Tanner-Whitehouse (TW2) Scoring Methode. Deskriptive Statistiken, Interrater-Reliabilitäten, T-Tests, Wilcoxon-Mann-Whitney-U-Tests und Bland-Altman Plots wurden berechnet.

**Ergebnisse** Es wurden keine Komplikationen dokumentiert. Bei einer durchschnittlichen Untersuchungsdauer von 5 : 04 ± 0 : 47 Minuten (Bereich: 4 : 35–7 : 21 Minuten) war die Bildqualität in 63/63 Untersuchungen (100 %) ausreichend. Die Auswertung mit GP war mit durchschnittlich 1 : 22 ± 0 : 04 Minuten (Bereich: 1 : 11–1 : 32 Minuten) gegenüber 7 : 39 ± 0 : 06 Minuten (Bereich: 7 : 04–8 : 26 Minuten) mit TW schneller ($p < 0,0001$). Nach der GP Methode lag das ermittelte durchschnittliche Skelettalter bei 12,8 ± 1,2 Jahren, nach TW bei 13,0 ± 1,4 Jahren. Mit einem ICC = 0,912 für GP (95 %-CI = [0,868; 0,944], $\alpha = 0,915$) und ICC = 0,988 für TW (95 %-CI = [0,980; 0,992], $\alpha = 0,989$) ergaben sich für beide Methoden exzellente Interrater-Reliabilitäten ($p < 0,001$).

**Schlussfolgerungen** Die MRT stellt ein gut durchführbares strahlungsfreies Verfahren zur Skelettalterbestimmung von gesunden männlichen Jugendlichen dar. Unter Verwendung der gängigsten Methoden (GP und TW2) ermöglicht sie unabhängig der jeweiligen Erfahrung der Radiologen eine reliable Auswertung.

## WISS48 Evaluation des postoperativen Resttumorvolumens neuroblastischer Tumore mittels MRT und dessen Einfluss auf den Tumorprogress

**Autor** Gassenmaier S[1]
**Institut** **1** Eberhard-Karls-Universität Tübingen, Department für Diagnostische und Interventionelle Radiologie, Tübingen
**DOI** 10.1055/s-0041-1723176

**Zielsetzung** Beim Neuroblastom scheint die adjuvante postoperative Radiotherapie des Tumorbettes nach Tumorresektion ein Lokalrezidiv zu verhindern. Ziel dieser Studie war es den Einfluss des Resttumorvolumens auf das Auftreten von Rezidiven bei Patienten ohne postoperative Radiotherapie zu untersuchen.

**Material und Methoden** Patienten mit einer gross total oder complete resection eines Neuroblastoms zwischen 2012–2018 wurden in diese retrospektive, monozentrische Studie eingeschlossen. Weitere Einschlusskriterien waren sowohl ein prä- als auch ein postoperatives MRT der Tumorregion. Die postoperativ verbliebenen Tumorvolumina wurden an einer Workstation seg-


Fortschr Röntgenstr 2021; 193: S1–S61 | © 2021. Thieme. All rights reserved.

mentiert. Tumorprogress (Lokalrezidive oder neue Metastasen) wurden in Relation zu generellen Risikofaktoren und zum Resttumorvolumen analysiert.
**Ergebnisse** 34 Patienten (histologische Diagnose: Neuroblastom: n = 20; Ganglioneuroblastom: n = 12; Ganglioneurom: n = 2) mit einem mittleren Alter von 4,2 ± 2,8 Jahren wurden erfolgreich ausgewertet. Die präoperative Risikoanalyse ergab 7 low-, 7 intermediate- und 20 high-risk Patienten (LR, IR, HR). Die MRT Scans wurden im Mittel 27 ± 35 Tage vor bzw. 113 ± 101 Tage nach Resektion durchgeführt. Ein Resttumor mit einem medianen Volumen von 2,8 ml wurde in 13 Fällen gefunden (4 LR, 1 IR, 8 HR). Die mediane Beobachtungszeit war 25 Monate. 7 der 8 Progresse traten in HR Patienten auf (1 LR). Es bestand ein signifikanter Unterschied im Auftreten der Events bezüglich der Nachweisbarkeit von Resttumor (p = 0,014). 2 Patienten mit Resttumor zeigten ein lokales Rezidiv, 3 Patienten ein lokales Rezidiv sowie Fernmetastasen und 1 Patient entwickelte ausschließlich Fernmetastasen.
**Schlussfolgerungen** Wie erwartet traten alle Events mit einer Ausnahme in Hochrisikopatienten auf. Jedoch zeigte sich eine signifikante Assoziation zwischen der Nachweisbarkeit von Resttumor und dem Auftreten eines Tumorprogresses.

## WISS49 Multiparametrische kardiale MRT bei pädiatrischen und adoleszenten Patienten mit akuter Myokarditis: Diagnostische Wertigkeit der 2018 Lake Louise Kriterien

**Autoren** Isaak A[1], Bischoff L[1], Faron A[1], Endler C[1], Mesropyan N[1], Sprinkart A[1], Pieper C[1], Kuetting D[1], Dabir D[1], Attenberger U[1], Luetkens J[1]
**Institut** 1 Universitätsklinikum Bonn, Klinik für Diagnostische und Interventionelle Radiologie, Bonn
**DOI** 10.1055/s-0041-1723177
**Zielsetzung** Evaluation der diagnostischen Wertigkeit der 2018 Lake Louise Kriterien (2018 LLC) bei pädiatrischen und adoleszenten Patienten mit akuter Myokarditis.
**Material und Methoden** Patienten mit klinisch diagnostizierter akuter Myokarditis (n = 43, Altersbereich: 8–21 Jahre) und gesunde Kontrollpatienten (n = 13, Altersbereich: 5–21 Jahre) mit kardialer MRT-Untersuchung wurden retrospektiv analysiert. Eine T2-gewichtete Ödembildgebung und Late Gadolinium Enhancement (LGE) wurde bei allen Patienten durchgeführt. T1- und T2-Mapping war bei 26/43 Patienten verfügbar (60,5%). Die 2018 LLC wurden angewendet. Ein MRT-Follow-up erfolgte bei 27/43 Patienten (62,8%). Zum Vergleich der diagnostischen Performance wurde eine Receiver-Operating-Characteristics (ROC) Analyse durchgeführt.
**Ergebnisse** In der Gesamtkohorte erzielten die 2018 LLC hinsichtlich der Diagnosestellung der Myokarditis eine Sensitivität von 93% (95% Konfidenzintervall [CI]: 80–98%) und eine Spezifität von 100% (95% CI: 79–100%). In der Subgruppenanalyse von Patienten mit verfügbaren Mapping-Parametern zeigte sich eine erhöhte diagnostische Performance der 2018 LLC unter Hinzunahme der Mapping-Parameter (AUC: 0,944 vs. 0,870; P = 0,033). Ein kontrastmittelfreier Score (natives T1- und T2-Mapping) erreichte eine Sensitivität von 84% (95% CI: 64–96%) und eine Spezifität von 100% (95% CI: 79–100%) und zeigte keinen signifikanten diagnostischen Unterschied gegenüber den 2018 LLC in einem paarweisen Vergleich der ROC-Kurven. Erhöhte T2-Mapping Werte waren mit einem fulminanten Krankheitsverlauf assoziiert. Im Rahmen des Follow-up zeigte sich eine signifikante Abnahme der auf eine aktive Inflammation hinweisenden quantitative Parameter.
**Schlussfolgerungen** Die 2018 LLC zeigten eine hohe diagnostische Performance für die Diagnose einer akuten Myokarditis bei pädiatrischen und adoleszenten Patienten, die durch die Anwendung von Mapping-Parametern noch zusätzlich verbessert wurde. Quantitative Parameter eignen sich zum Monitoring der Krankheitsaktivität.

## WISS50 Fetale 4D-Fluss-MRT mittels Doppler-Ultraschall Gating bei 3 Tesla

**Autoren** Knapp J[1], Kording F[2], Tavares de Sousa M[3], Ruprecht C[2], Yamamura J[1], Lenz A[1], Adam G[1], Bannas P[1], Schönnagel B[1]
**Institute** 1 Universitätsklinikum Hamburg-Eppendorf, Klinik und Poliklinik für Diagnostische und Interventionelle Radiologie und Nuklearmedizin, Hamburg; 2 northh medical GmbH Hamburg und Universitätsklinikum Hamburg-Eppendorf, Klinik und Poliklinik für Diagnostische und Interventionelle Radiologie und Nuklearmedizin, Hamburg; 3 Universitätsklinikum Hamburg-Eppendorf, Klinik und Poliklinik für Geburtshilfe und Pränatalmedizin, Hamburg
**DOI** 10.1055/s-0041-1723178
**Zielsetzung** Evaluation der Durchführbarkeit der 4D-Fluss-MRT im humanen Fetus mittels Doppler-Ultraschall Gating bei 3 Tesla.
**Material und Methoden** Es wurden 4D-Fluss-Daten der thorakalen Aorta von insgesamt sechs gesunden Feten (30.–35. Schwangerschaftswoche) an einem 3 T MRT (Philips, Ingenia) akquiriert. Das notwendige kardiale Gating wurde mithilfe eines MR-kompatiblen Doppler-Ultraschall Sensors (DUS) durchgeführt. Die verwendete 4D Phasenkontrast MR-Angiographie wurde unter Verwendung von Compressed Sensing (Sense-Faktor 4) ohne maternales Atem-Gating durchgeführt. Für jedes 4D-Datenset wurde der aortale Blutfluss des Fetus visualisiert und quantifiziert.
**Ergebnisse** Die 4D-Fluss-MRT konnte in 5 von 6 Feten erfolgreich durchgeführt werden. Ein Datensatz war aufgrund fetaler Bewegungen und Artefakten nicht auswertbar. Der Fluss in der thorakalen Aorta wurde bei den übrigen 5 Feten erfolgreich visualisiert. Der axiale Durchmesser der Aorta descendens (AoD) lag bei 7,8 ± 1,2 mm. Die aus der 4D-Fluss-MRT abgeleiteten Zeit-Geschwindigkeits-Kurven zeigten ein für arterielle Gefäße charakteristisches biphasisches Flussmuster mit deutlichem frühsystolischem Peak und niedrig-positivem diastolischem Blutfluss. Die Flussgeschwindigkeit in der descendierenden Aorta betrug 24 ± 4 ml/s.
**Schlussfolgerungen** Das direkte kardiale DUS-Gating ermöglicht die Durchführung der 4D-Fluss-MRT bei humanen Feten. Hierbei erlaubt die DUS-gegatete 4D-Fluss-MRT die Visualisierung und Quantifizierung der fetalen Hämodynamik in der Aorta. Die DUS-getriggerte 4D-Fluss-MRT hat vielversprechendes Potential in der Diagnostik angeborener Herzfehler, welches wir in Folge-Studien mit größeren Fallzahlen untersuchen werden.

## WISS51 Protokollbasierte MRT-Bildgebung pädiatrischer Hirntumoren: Einfluss von Compressed SENSE auf Bildqualität und Untersuchungszeit

**Autoren** Meister R[1], Groth M[1], Jürgens J[1], Zhang S[2], Katemann C[3], Amthor T[4], Buhk J[5], Herrmann J[1]
**Institute** 1 Universitätsklinikum Hamburg-Eppendorf, Klinik und Poliklinik für Diagnostische und Interventionelle Radiologie und Nuklearmedizin, Abteilung für Pädiatrische Radiologie, Hamburg; 2 Philips Healthcare, Hamburg; 3 Philips Healthcare, Hamburg; 4 Philips Research, Hamburg; 5 Asklepios Kliniken St. Georg und Wandsbek, Abteilung für Neuroradiologie, Hamburg
**DOI** 10.1055/s-0041-1723179
**Zielsetzung** Vergleich eines MRT-Protokolls für pädiatrische Hirntumor-Patienten mit und ohne Compressed SENSE (C-SENSE) hinsichtlich Bildqualität, Artefaktlast, Untersuchungszeit und Specific Energy Dose (SED).
**Material und Methoden** Zwei aufeinanderfolgende MRT-Untersuchungen mit und ohne C-SENSE (Philips Ingenia 3,0 Tesla) von 22 Kindern und Jugendlichen im Alter von 2,33 bis 18,83 Jahren wurden verglichen. Die standardisierten Protokolle enthielten je eine 3D T1w Turbo-Field-Echo (TFE) Sequenz vor und nach i. v.-Kontrastmittelgabe, eine T2w Turbo-Spin-Echo (TSE) Sequenz und eine Fluid Attenuated Inversion Recovery (FLAIR) Sequenz. Technische Bildparameter des Standardprotokolls wurden soweit möglich im C-SENSE-Protokoll übernommen. TR/TE der C-SENSE FLAIR wurden darüber hinaus hinsichtlich der Liquorunterdrückung optimiert. Untersuchungszeit und SED wurden mittels Logfile-Analyse evaluiert. Bildqualität und Artefaktlast wurden in definierten anatomischen Regionen für jeden Patienten im Consensus Reading durch zwei Pädiatrische Radiologen anhand von festgelegten Punkte-Scores ausgewertet.

**Ergebnisse** Die Untersuchungszeit des C-SENSE Tumorprotokolls war signifikant kürzer als die des Standard-Protokolls (20,94 ± 1,85 min vs. 16,52 ± 1,60 min, p = 0,001). Die SED wurde um 53,8 % reduziert (1703,6 ± 116,9 J/kg vs. 786,3 ± 150,3 J/kg, p < 0,001). Bildqualität und Bildschärfe wurden in C-SENSE 3D T1-TFE sowie in C-SENSE FLAIR verbessert (jeweils p = 0,001) und blieben in C-SENSE T2-TSE erhalten. Unterschiedliche C-SENSE-typische Artefakte ohne Beeinträchtigung der diagnostischen Bildqualität wurden identifiziert. Durch Anpassung von TR/TE konnten Liquorflussartefakte in C-SENSE FLAIR suffizient unterdrückt werden.

**Schlussfolgerungen** Mittels Compressed SENSE kann die Untersuchungszeit eines Hirntumor-Protokolls pädiatrischer Patienten im MRT signifikant verkürzt werden, ohne dass es zu einem Verlust von Bildqualität kommt. Durch Verminderung von SAR/SED ergeben sich weitere Vorteile für unterschiedliche Patientengruppen.

## WISS52 Multimodale, Voxel-basierte Analyse des frühen Ansprechens auf Chemotherapie beim kindlichen Rhabdomyosarkom

**Autoren** Männlin S[1], Gassenmaier S[2], Grimm R[3], Schmidt A[4], Fuchs J[4], Scheer M[5], Gatidis S[1], Schäfer J[1]
**Institute** **1** Universitätsklinikum Tübingen, Abteilung für Diagnostische und Interventionelle Radiologie, Tübingen; **2** Universitätsklinikum Tübingen, Abteilung für Diagnostische undInterventionelle Radiologie, Tübingen; **3** Siemens Healthcare MR, Erlangen; **4** Universitätsklinikum Tübingen, Kinderheilkunde 5, Tübingen; **5** Olgahospital, Klinikum Stuttgart, Kinderheilkunde 5, Stuttgart
**DOI** 10.1055/s-0041-1723180

**Zielsetzung** Das Rhabdomyosarkom ist der häufigste Weichteiltumor in der Kindheit. In klinischen Studien werden vor allem das eventfreie Überleben nach drei Jahren sowie das Gesamtüberleben als Endpunkte herangezogen. Geplante Therapieprotokolle (z. B. der CWS) beinhalten nun auch funktionelle Bildgebung. In einem ersten Schritt soll die Methode der voxelweisen Analyse von funktionellen Tumorvolumina aus einer 18F-FDG PET und einer diffusionsgewichteten MRT untersucht werden. Hierzu wurden aus der prospektiven PET/MRT Beobachtungsstudie alle Patienten eingeschlossen, die eine vorhandene Bildgebung vor und nach neoadjuvanter Chemotherapie enstprechend des CWS Protokoll erhielten.

**Material und Methoden** Zwanzig Untersuchungen bei zehn Patienten konnten analysiert werden (100 M ± 70 M, 8 m, 2 w) Das Volume of Interest umfasste das gesamte Tumorvolumen vor bzw. nach Therapie. ADC (apparent diffusion coefficient) und SUV-Werte wurden voxelweise mittels Syngo via (Siemens, Erlangen) ermittelt. Jedes Tumorvoxel wurde einer von 3 Gruppen zugeordnet: FDG-DWI(plus): ADC ≤ 1000 × 10^-6 mm²/s und SUV ≥ 2,5, FDG-DWI(intermediate): ADC ≤ 1000 × 10^-6 mm²/s oder SUV ≥ 2,5 und FDG-DWI(minus): ADC ≥ 1000 × 10^-6 mm²/s und SUV ≤ 2,5.

**Ergebnisse** Es zeigte sich eine Zunahme der durchschnittlichen ADC-Werte sowie eine Abnahme der SUV-Werte nach erfolgter Chemotherapie. In FDG-DWI(plus) reduzierte sich der Anteil der Voxel an der Gesamtanzahl pro Patient signifikant von durchschnittlich 7 % auf 0,2 % (p = 0,02). Der Anteil der Voxel in der FDG-DWI(intermediate) und der FDG-DWI(minus) Gruppe an der Gesamtanzahl änderte sich nicht signifikant, von durchschnittlich 36, 3 % auf 25,6 % (p = 0,43) und 54,7 % auf 74,2 % (p = 0,13).

**Schlussfolgerungen** Unsere initialen Ergebnisse zeigen die Machbarkeit der Voxel-basierten Auswertung. Insbesondere das Verhältnis/die Änderung der Subtumorvolumina mit erhöhtem FDG bei gleichzeiger Diffusionsrestriktion sollte als Zielparameter auf seine prognostischen Bedeutung an einem größeren Kollektiv untersucht werden.

## WISS53 FDG PET/MRT zur Detektion von inflammatorischen pulmonalen Veränderungen bei Kindern mit zystischer Fibrose

**Autoren** Schwarz R[1], Kraus M[1], Utz P[2], Graepler-Mainka U[2], Dittmann H[3], Gatidis S[1], Esser M[1], Tsiflikas I[1], Schäfer J[1]
**Institute** **1** Uniklinik Tübingen, Diagnostische und interventionelle Radiologie, Tübingen; **2** Uniklinik Tübingen, Kinder- und Jugendmedizin, Tübingen; **3** Uniklinik Tübingen, Nuklearmedizin, Tübingen
**DOI** 10.1055/s-0041-1723181

**Zielsetzung** Bisher wurden nur wenige Studien zur PET/CT-Diagnostik bei zystischer Fibrose publiziert, zu FDG PET/MRT-Untersuchungen bisher keine. Ziel dieser retrospektiven Studie war es daher, zu prüfen, ob die FDG PET/MRT der Lunge bei Kindern mit zystischer Fibrose einen Einfluss auf den Therapieverlauf hat.

**Material und Methoden** Eingeschlossen wurden 11 FDG PET/MRT der Lunge bei 7 Patienten im Alter von 8–21 Jahren (15,8 ± 5 Jahre, 3 Mädchen, 4 Jungen). Die Indikationen der Untersuchung waren Ausschluss eines Infektfokus vor Tx (n = 2), Verschlechterung der Lungenfunktion (n = 3), anhaltender Infekt unter Therapie (n = 2) und Verlaufskontrollen (n = 4). Die Patientin erhielten eine gewichtsadaptierte Dosis FDG von durchschnittlich 1,3 MBq/kgKG (min 0,97, max 2,79), was bei unserem Kollektiv (mittlerer BMI 18,7 ± 3) einer effektiven Gesamtdosis von 1,35 ± 0,5 mSV (nach IRCP 106) entsprach. Mittels SUV wurde beurteilt, ob FDG-mehrspeichernde Areale vorlagen, ein geringeres, moderat erhöhtes oder stark erhöhtes Uptake verglichen mit der Leber hatten. Als Einfluss auf die Therapie wurde gewertet, wenn durch den PET/MRT-Befund ein neues Medikament verabreicht, fortgesetzt oder abgesetzt oder eine geplante Therapie nicht begonnen wurde. Keinen Einfluss hatte die PET/MRT, wenn das Therapieregime trotz Auffälligkeiten/Befunddynamik in der PET/MRT nicht angepasst wurde.

**Ergebnisse** In 4 Fällen lag eine stark erhöhte, in 2 Fällen eine geringe, in 3 Fällen eine moderate, in 2 Fällen keine erhöhte FDG-Speicherung vor. Die PET/MRT hatte in 100 % der Fälle einen Einfluss auf die Therapie: In 63 % (n = 7) wurde eine neue Therapie begonnen, in 27 % (n = 3) eine kürzlich begonnene Therapie fortgesetzt und in 10 % der Fälle (n = 1) eine geplante Therapie nicht begonnen.

**Schlussfolgerungen** Die PET/MRT der Lunge hat in allen Fällen das Therapieregime bei Kindern mit zystischer Fibrose beeinflusst und sollte aufgrund seiner – verglichen mit der sonst üblicherweise durchgeführten CT – sehr viel geringeren Strahlendosis in größeren Studien evaluiert werden.

# Mammadiagnostik

## WISS54 Erste Erfahrungen zum Brustkrebs-Staging mittels FAPI-PET-MRT

**Autoren** Burg M[1], Backhaus P[2], Tio J[3], Barth P[4], Heindel W[1], Schäfers M[2]
**Institute** **1** Klinik für Radiologie, Universitätsklinikum Münster, Münster; **2** Klinik für Nuklearmedizin, Universitätsklinikum Münster, Münster; **3** Brustzentrum, Universitätsklinikum Münster, Münster; **4** Gerhard-Domagk-Institut für Pathologie, Universitätsklinikum Münster, Münster
**DOI** 10.1055/s-0041-1723182

**Zielsetzung** Zur Verbesserung des Staging bei Brustkrebs werden neue Bildgebungsstrategien erprobt: Das Fibroblasten-aktivierende Protein (FAP) wird im Stroma von Brustkrebs exprimiert. Ziel dieser Studie ist es, das Potenzial von FAP-gerichteter Brust-PET-MRT und Ganzkörper-PET und -MRT/-CT unter Verwendung des FAP-Liganden 68Ga-FAPi-46 (FAPi) für das lokale und Ganzkörper-Staging zu bewerten.

**Material und Methoden** Bei 14 Patientinnen mit histologisch gesichertem Brustkrebs wurden retrospektiv 16 68Ga-FAPi-PET-Scans analysiert, die aus klinischen Gründen durchgeführt wurden (13 in Ergänzung des primären Staging, 2 für das Re-Staging nach neoadjuvanter Chemotherapie und 1 bei Verdacht auf Rezidiv). 30 Minuten nach Injektion einer durchschnittlichen Dosis von 155 MBq 68Ga-FAPi wurde eine 25-minütige Brust-PET-MRT einschließ-

lich diagnostischer MR-Mammographie durchgeführt. 1 Stunde nach Injektion wurde eine Ganzkörper-PET-MRT oder -CT akquiriert.

**Ergebnisse** Jeder primär unbehandelte Brustkrebs zeigte eine starke Traceranreicherung (SUVmax: 15,1 Range: 8,7–29,9). Dies führte in einem Fall zur Erhöhung des T-Stadiums und in einem anderen zur Änderung des chirurgischen Eingriffs. Auch bei axillären Lymphknotenmetastasen wurde zuverlässig eine Traceranreicherung beobachtet (mittlerer SUVmax bei betroffenen Lymphknoten im Level 1: 12,0 Range: 3,3–22,4). 68Ga-FAPi-46-PET zeigte in 5 Fällen eine Ausbreitung auf ansonsten unauffällige Lymphknoten-Regionen, was in 3 Fällen zur Erhöhung des N-Stadiums und in einem Fall zur Änderung des chirurgischen Eingriffs führte. In 2 Patientinnen mit Fernmetastasen zeigte die 68Ga-FAPi-46-PET neue Metastasen im Vergleich zur CT-Bildgebung bzw. zu einem zuvor durchgeführten 18F-FDG-PET-CT. Das PET-MRT-Re-Staging nach neoadjuvanter Chemotherapie zeigte in 2 Fällen eine korrekte Klassifizierung der pathologischen Remission.

**Schlussfolgerungen** Die Kombination von 68Ga-FAPi-46 mit gleichzeitiger Brust-PET-MRT und Ganzkörper-PET verbessert das lokale und Ganzkörper-Staging von Brustkrebspatientinnen.

### WISS55 Eine multizentrische Studie zum Vergleich von ADC Mapping und dem Kaiser Score in der Beurteilung von Subzentimeter Brustläsionen

**Autoren** Dietzel M[1], Krug B[2], Clauser P[3], Hellmich M[4], Maintz D[5], Uder M[6], Bickel H[3], Helbich T[3], Baltzer P[3]

**Institute** **1** Universitätsklinikum Erlangen, Radiologisches Institut, Erlangen; **2** University Hospital Cologne, Department of Diagnostic and Interventional Radiology, Köln; **3** Medical University of Vienna, Department of Biomedical Imaging and Image-Guided Therapy, Division of Molecular and Gender Imaging, Wien; **4** University Cologne, Institute of Medical Statistics and Bioinformatics, Köln; **5** University Hospital Cologne, Department of Diagnostic and Interventional Radiology, Köln; **6** University Hospital Erlangen, Department of Radiology, Erlangen

**DOI** 10.1055/s-0041-1723183

**Zielsetzung** Subzentimeter Läsionen sind häufige Befunde in der Brust MRT, ihre sichere Einordnung als benigne oder maligne kann eine Herausforderung darstellen. Apparent Diffusion Coefficient (ADC) mapping und Kaiser score (KS) sind umfangreich validierte Entscheidungsregeln zur objektiven Differentialdiagnose in der Brust MRT. Wir verglichen ADC und KS zur Unterscheidung zwischen gutartigen und bösartigen Subzentimeter-Läsionen.

**Material und Methoden** In dieser multizentrischen Studie wurden individuelle Patientendaten aus 3 Zentren analysiert (konsekutive Patientinnen, standardisierte multiparametrische MRT, Standardindikationen). In jedem Zentrum interpretierten 2 Radiologen (> 5 Jahren Brust MRT Erfahrung) die Untersuchungen retrospektiv im Konsens und wendeten den KS auf jede histologisch verifizierte Läsion an. Die mittleren ADC Werte jeder Läsion wurden anhand einer Wielema Type 4 Region of Interest dokumentiert. Die Läsionsgröße wurde als maximale Anreicherung [mm] in der frühen Postkontrastphase gemessen. Die diagnostische Genauigkeit zur Unterscheidung benigner und maligner Befunde wurde anhand der Area under the Receiver-Operating-Characteristics-Curve (ROC) ermittelt.

**Ergebnisse** 450 Läsionen bei 414 Patienten (mittleres Alter: 51,5 Jahre, Quartilsabstand: 42–60,8 Jahre) wurden eingeschlossen, wobei 219 Läsionen bösartig waren [48,7%; 95% Konfidenzintervall (CI): 44–53,4%]. Es gab 143 Subzentimeter-Läsionen (bösartig/gutartig: 34/109) und 307 Läsionen >=1 cm (bösartig/gutartig: 185/122). Sowohl in Befunden < 1 cm als auch >= 1 cm konnten ADC und KS gutartige von bösartigen Läsionen unterscheiden (P > 0.001); allerdings war der KS dem ADC bei dieser Aufgabe überlegen. Der größte Unterschied zwischen ADC und KS wurde bei der Beurteilung von Subzentimeter-Läsionen beobachtet (ROC: 0,909 für KS, CI: 0,849–0,950 vs. 0,811 für ADC, CI: 0,737–0,871; De Long Test: P = 0,02).

**Schlussfolgerungen** Der KS ermöglicht eine wesentlich sicherere Differentialdiagnose von gutartigen und bösartigen Subzentimeter-Läsionen als die ADC.

## Management

### WISS56 „Auf welches Pferd soll ich setzen?“ Ein Strategisches Management Tool (SMT) für die radiologische Forschung

**Autoren** Dietzel M[1], Schulz-Wendtland R[1], Uder M[1], Ellmann S[1]

**Institut** **1** Universitätsklinikum Erlangen, Radiologisches Institut, Erlangen

**DOI** 10.1055/s-0041-1723184

**Zielsetzung** Zu den kritischen Erfolgsfaktoren einer radiologischen Karriere gehört die erfolgreiche Durchführung wissenschaftlicher Projekte. Deren Rationale gründet typischerweise auf wissenschaftlichen Überlegungen (Lücke im Wissenstand etc.). Tatsächlich ist die Auswahl des optimalen Forschungsprojektes wesentlich vielschichtiger und deren Gelingen wird durch externe Faktoren maßgebliche beeinflusst (Human/Financial Resources, Infrastruktur etc.). Für das strukturierte und vielschichtige Assessment solcher Forschungsvorhabens bieten sich daher Methoden des strategischen Managements an. Wir entwickelten ein für die radiologischene Forschung optimiertes Strategisches Management Tool (SMT).

**Material und Methoden** Design und die Validierung des SMT erfolgte in 4 Schritten: 1. DEFINITION der grundlegenden Anforderungen (Brainstorming) 2. IDENTIFIZIERUNG möglicher bestehender Werkzeuge (systematische Literaturrecherche). 3. DESIGN (Integration der Ergebnisse aus Schritt 1. und 2.) 4. VALIDIERUNG: Anwendungsfall "onkologischen Bildgebung".

**Ergebnisse** 1. Es wurden 4 Perspektiven mit insgesamt 20 Unterkategorien identifiziert. Es wurde die optimale Struktur des SMT ("Struktur: semi-standardisiert", "Feedback: Open-loop Controller", "Aufbau: hierarchisch"), die allgemeinen Merkmale der Items ("± finanziell" vs. " interaktive Gewichtung", etc.) sowie wesentliche "Kriterien" definiert (Attribute, Stakeholder, Timing, Ressourcen). 2. Schlüsselelemente von "Prozesskostenrechnung", "Balanced Scorecard", "Diffusionstheorie"(Rogers) und "Scoringmodelle" wurden identifiziert. 3. Das SMT wurde auf Grundlage der Schritte 1&2 entwickelt und als interaktive Web-Ap open source publiziert. 4. Das SMT ermöglichte eine strukturiertes quantitatives Assessment, demnach Methode1 (Brust-MRT) ein geringeres strategisches Erfolgspotential bietet als Methode2 (Kontrastmittel-Mammographie).

**Schlussfolgerungen** Ein interaktives SMT für die radiologische Forschung wurde entwickelt, initial validiert und online als interaktive Web-app publiziert.

## Molekulare Bildgebung

### WISS57 Evaluation lumbaler Bandscheibendegeneration bei Patienten mit jugendlicher idiopathischer Skoliose mittel Glykosaminoglykan Chemical Exchange Saturation Transfer (gagCEST) Bildgebung

**Autoren** Abrar D[1], Wollschläger L[2], Nebelung S[1], Radke K[1], Antoch G[1]

**Institute** **1** Universitätsklinikum Düsseldorf, Institut für Diagnostische und Interventionelle Radiologie, Düsseldorf; **2** Universitätsklinikum Düsseldorf, Klinik für Orthopädie und Unfallchirurgie, Düsseldorf

**DOI** 10.1055/s-0041-1723185

**Zielsetzung** Die Beurteilung lumbaler Bandscheiben von Patienten mit jugendlicher idiopathischer Skoliose (Adolescent Idiopathic Scoliosis, AIS) im Vergleich zu einer gesunden Kontrolle mittels Glykosaminoglykan Chemical Exchange Saturation Transfer (gagCEST) Bildgebung.

**Material und Methoden** Zehn Patienten mit AIS (Durchschnittsalter 18,3 ± 8,2 Jahre) und 16 gesunde Probanden (Durchschnittsalter 25,5 ± 1,7 Jahre) wurden mittels 3 T MRT untersucht. Das Untersuchungsprotokoll umfasste sowohl hochauflösende morphologische Sequenzen als auch GagCEST-Sequenzen. Anhand der morphologischen Sequenzen wurden die Bandscheiben nach der Pfirrmann-Klassifikation graduiert. Der GAG-Gehalt wurde im Nucleus pulposus (NP) und Anulus fibrosus (AF) mittels gagCEST quantifiziert. Bei AIS-Patienten wurde die distalste Krümmung auf konventionellen Röntgenaufnahmen der ganzen Wirbelsäule bestimmt. Anhand dessen wurden die Bandscheiben in von der Skoliose betroffene und nicht-betroffene

Bandscheiben unterteilt. Die gagCEST-Werte wurden in Abhängigkeit verschiedener Variablen beider Gruppen mittels eines gemischten linearen Modells verglichen.

**Ergebnisse** Die Bandscheiben von AIS-Patienten wiesen signifikant niedrigere gagCEST-Werte auf als die gesunde Kontrolle (AIS: 2,6% 95% CI 1,8/3,5; Kontrolle: 3,3% 95% CI 2,4/4,2; p = 0,005). Insgesamt wurden signifikant höhere gagCEST-Werte in NP als in AF beobachtet (NP: 3,7% 95% CI 2,8/4,6 AF: 2,3%, 95% CI 1,4/3,1; p = 0,001). Keine signifikanten Unterschiede zeigten sich zwischen betroffenen und nicht-betroffenen Bandscheiben (betroffen: 2,9% 95% CI 1,5/4,4 nicht-betroffen: 2,3% 95% CI 0,9/3,7; p = 0,258).

**Schlussfolgerungen** Morphologisch unauffällige lumbale Bandscheiben von AIS Patienten zeigten signifikant niedrigere gagCEST-Werte als gesunde Probanden, die auf eine Proteoglykan-Depletion als Ausdruck früher Knorpelveränderungen hinweisen. Daher kann die gagCEST-Bildgebung perspektivisch als diagnostische Ergänzung eingesetzt werden, um frühe degenerative Veränderungen zu erkennen und den Therapieerfolg zu überwachen.

## Muskuloskelettale Radiologie

### WISS58 Beurteilung von MRT basierten simulierten CT ähnlichen Bildern und rekonstruierten Röntgenbildern der Schulter im Vergleich zu der konventionellen Röntgendiagnostik.

**Autoren** Feuerriegel G[1], Kopp F[1], Pfeiffer D[1], Karampinos D[1], Schwaiger B[1], Makowski M[1], Wörtler K[1], Gersing A[1]
**Institut** 1 Klinikum rechts der Isar, Technische Universität München, Abteilung für diagnostische und interventionelle Radiologie, München
**DOI** 10.1055/s-0041-1723186

**Zielsetzung** Beurteilung der diagnostischen Wertigkeit von MRT basierten simulierten CT ähnlichen Bildern und rekonstruierten Röntgenbildern im Vergleich zu der konventionellen Röntgendiagnostik bei Patienten mit Verdacht auf eine Verletzung der Rotatorenmanschette.

**Material und Methoden** Bei 23 Patienten mit V. a. eine Verletzung der Rotatorenmanschette (Durchschnittsalter 52.2 ± 18 Jahre) erfolgte eine 3-Tesla MRT Bildgebung der Schulter inklusive einer 3D–T1 gewichteten Gradienten-Echo-Sequenz aus welcher invertierte CT-ähnliche Bilder generiert wurden. Anschließend wurde der Kontrast der invertierten MRT Bilder verstärkt und mit Hilfe eines Strahlenkegel-Projektions-Algorithmus röntgenähnliche Projektionsbilder generiert. Übereinstimmung der Projektionen und Bildqualität wurde anhand einer 4-Punkte Likert-Skala von zwei erfahrenen Radiologen bewertet. Als klinische Messwerte wurden der acromiohumerale Abstand (AHA) und „critical shoulder angle“ (CSA) bestimmt. Degenerative Veränderungen und Akromionkonfiguration wurden semi-quantitativ mittels Samilson-und Bigliani-Klassifikation gemessen.

**Ergebnisse** MRT basierte simulierte Röntgenbilder waren gleichwertig zu den konventionellen Röntgenbildern mit einer exzellenten inter- sowie intrareader Übereinstimmung (κ = 0.69–1.00 und κ = 0.65–0.85). Die Bildqualität wurde als gut bis exzellent bewertet. Zudem zeigte sich eine wesentliche Übereinstimmung der diagnostisch relevanten Merkmale auf den simulierten Röntgenbildern im Vergleich zu den konventionellen Röntgenbildern (CSA, Mittelwert±Standardabweichung (SA) 33 °±3.3 °, κ = 0.84 und 0.69; AHA, Mittelwert±SA, 11.8 mm ± 1.9 mm, κ = 0.95 und 0.60; Samilson-score, κ = 0.77 und 0.77; Bigliani-score, κ = 0.83 und 0.67).

**Schlussfolgerungen** Die Darstellung und Beurteilung von diagnostisch relevanten Merkmalen des Schultergelenks ist auf MRT basierten CT-ähnlichen Bildern sowie simulierten Röntgenbildern möglich und vergleichbar mit der konventionellen Röntgendiagnostik jedoch ohne jegliche Strahlenbelastung.

### WISS59 Differenzierung von atypischen lipomatösen Tumoren und Lipomen durch Deep Learning Analysen

**Autoren** Foreman S[1], von Schacky C[1], Kramp D[1], Tomov T[2], Navarro F[1], Knebel C[3], Makowski M[1], Wörtler K[1], Gersing A[1]
**Institute** 1 TUM, Radiologie, München; 2 TUM, Fakultät für Informatik, München; 3 TUM, Orthopädie, München
**DOI** 10.1055/s-0041-1723187

**Zielsetzung** Ein Deep Learning (DL) Modell zu entwickeln um atypische lipomatöse Tumore (ALTs) und Lipome in der MRT Bildgebung zu differenzieren

**Material und Methoden** Insgesamt wurden n = 110 Patienten mit histologisch gesicherten Lipomen (n = 64) und ALTs (n = 45) in die Studie eingeschlossen (Alter 52.8 ± 14.5 Jahre, 59 weiblich). Bei allen lag eine Analyse des mourine double minute (MDM2) Gens vor. Die präoperative MRT beinhaltete T2w und T1w Sequenzen sowie eine fettgesättigte T1w Sequenz nach Kontrastmittel (T1fsgd). Zur abschließenden unabhängigen Testung wurden vorab 20% der Patienten zufällig ausgewählt. Das DL Model wurde trainiert und validiert mit den übrigen 80% der Daten und 3-fold cross validation wurde verwendet. Zusätzlich wurden alle MRTs gelesen von zwei Assistenzärzten sowie von einem, auf muskuloskelettale Bildgebung spezialisierten, Oberarzt mit über 25 Jahren Erfahrung. Die Diagnose ALT/Lipom wurde gestellt anhand von charakteristischen morphologischen MRT Kriterien (Septierung, Durchmesser, noduläre Anteile oder Kontrastmittelaufnahme).

**Ergebnisse** Das entwickelte DL Modell um ALTs von Lipomen in der präoperativen MRT Bildgebung zu differenzieren erreichte eine Sensitivität/Spezifität von 89%/85% auf T1w Sequenzen; 67%/67% auf T2w Sequenzen und 80%/56% auf T1fsgd Sequenzen. Die Assistenzärzte erreichten in ihren Lesungen eine Sensitivität/Spezifität von 78%/77%; der muskuloskelettale Spezialist 89%/100%.

**Schlussfolgerungen** Wir konnten zeigen, dass ein DL Modell in der präoperativen MRT mit einer sehr hohen Sensitivität und Spezifität ALTs von Lipomen differenzieren konnte. Dabei hatte das Modell eine ähnliche Sensitivität jedoch eine niedrigere Spezifität verglichen mit erfahrenen, auf muskuloskelettale Radiologie spezialisierten, Oberarztes. Verglichen mit den Lesungen von Assistenzärzte hatte das Modell eine höhere Sensitivität und Spezifität. Das Modell könnte im klinischen Alltag die Diagnostik von ALTs und Lipomen optimieren um schnellstmöglich eine zielgerichtete Therapie zu ermöglichen.

### WISS60 Rumpfkraft stärkendes Training erhöht den GAG-Gehalt der lumbalen Bandscheiben – Eine gagCEST-Studie bei Ruderern der deutschen Nationalmannschaft

**Autoren** Frenken M[1], Radke K[2], Müller-Lutz A[2], Bittersohl B[3], Antoch G[2], Schleich C[2], Nebelung S[2], Abrar D[2]
**Institute** 1 Universitätsklinik Düsseldorf, Radiologie, Düsseldorf; 2 Institut für Diagnostische und Interventionelle Radiologie, Medizinische Fakultät, Heinrich-Heine-Universität Düsseldorf; 3 Klinik für Orthopädie und Unfallchirurgie, Medizinische Fakultät, Heinrich-Heine-Universität Düsseldorf
**DOI** 10.1055/s-0041-1723188

**Zielsetzung** Mittels morphologischer und biochemischer 3 T Magnetresonanztomographie (MRT), insbesondere der Glykosaminoglykan Chemical Exchange Saturation Transfer (gagCEST) Bildgebung, sollte untersucht werden, wie sich die Struktur und biochemische Zusammensetzung der lumbalen Bandscheiben in Abhängigkeit vom Rumpfkraft stärkenden Training bei Leistungssportlern im Vergleich zu Nicht-Leistungssportlern verändert.

**Material und Methoden** 205 lumbale Bandscheiben von 19 Leistungssportlern (LS) der Deutschen Ruder-Nationalmannschaft (23 ± 3 Jahre) und von 22 Nicht-Leistungssportler (NLS) (26 ± 2 Jahre) wurden prospektiv mittels 3 T-MRT untersucht. Der GAG-Gehalt des Nucleus pulposus in den lumbalen Bandscheiben wurde mittels gagCEST quantifiziert. Für die morphologische Klassifizierung nach Pfirrmann wurden T2-gewichtete Sequenzen nach klinischem Standard verwendet. Die Untersuchungen fanden zum trainingsintensiven Zeitpunkt in der unmittelbaren Wettkampfvorbereitung (t0) und 6 Monate später während der Erholungsphase nach dem Saisonhöhepunkt


Fortschr Röntgenstr 2021; 193: S1–S61 | © 2021. Thieme. All rights reserved.

(t1) statt. Für die statistische Auswertung wurde ein lineares gemischtes Modell verwendet.

**Ergebnisse** In der unmittelbaren Wettkampfvorbereitung (t0) waren die GAG-Werte von LS im Vergleich zu NLS signifikant höher (LS: 3,56 ± 0,18% vs. NLS: 2,52 ± 0,16%, p < 0,01), während sie in der Erholungsphase (t1) erheblich abnahmen und keine signifikanten Unterschiede festgestellt wurden (LS: 2,61 ± 0,19%, p = 0,92). Alle Studienteilnehmer, sowohl die LS als auch die NLS hatten überwiegend nicht-degenerierte Bandscheiben, d. h. einen Pfirrmann-Score ≤ 2 in 84% (LS) und in 96% (NLS).

**Schlussfolgerungen** Rudern auf professionellem Niveau erhöht unter erhöhter Trainingsbelastung den GAG-Gehalt lumbaler Bandscheiben, was auf einen positiven trainingsinduzierten Umbauprozess in den Bandscheiben hinweist. Generell scheint ein Rumpfkraft stärkendes Training therapeutisch vorteilhaft zu sein, um die Belastbarkeit der Lendenwirbelsäule zu verbessern und damit möglicherweise Rückenschmerzen zu reduzieren.

## WISS61 Diagnostik von kleinen Weichteiltumoren: Verteilung von Entitäten und Malignitätswahrscheinlichkeit

**Autoren** Gassert F[1], Gassert F[1], Specht K[2], Knebel C[3], Lenze U[3], Makowski M[1], von Eisenhart-Rothe R[3], Gersing A[1], Wörtler K[1]

**Institute** **1** Klinikum rechts der Isar, München, Institut für diagnostische und interventionelle Radiologie, München; **2** Klinikum rechts der Isar, München, Institut für Pathologie, München; **3** Klinikum rechts der Isar, München, Institut für Orthopädie, München

**DOI** 10.1055/s-0041-1723189

**Zielsetzung** Da kleine Weichteiltumore häufig fälschlicherweise als benigne angesehen werden erfolgt hier nicht selten eine Resektion ohne aussreichenden Sicherheitsabstand. Daher war es Ziel dieser retrospektiven Studie, in einem großen Patientenkollektiv die Verteilung von histopathologischen Entitäten, welche in kleinen Weichteiltumoren (≤ 5 cm) zu erwarten sind, zu untersuchen.

**Material und Methoden** In diese Studie wurden Patienten mit Weichteiltumoren mit einem maximalen Durchmesser von 5 cm, welche über einen Zeitraum von 10 Jahren in unserer Klinik untersucht wurden und eine präoperative MR-Bildgebung sowie eine bioptische Gewebesicherung und/oder Tumorresektion erhielten eingeschlossen. In allen Fällen lag eine gesicherte histopathologische Diagnose vor. Die Bestimmung des maximalen Durchmessers erfolgte auf MR-Bildern durch einen Radiologen.

**Ergebnisse** Es wurden die MR-Bilder von insgesamt 1753 Patienten ausgewertet. 870 der Patienten (49.63%) wiesen einen Weichteiltumor ≤ 5 cm auf und wurden daher in die weitere Auswertung eingeschlossen (46.84 ± 18.1 Jahre, 464 Frauen). Der durchschnittliche Tumordurchmesser betrug 2.88 cm. Von 870 Weichteiltumoren ≤ 5 cm wurden 170 (19.54%) als oberflächlich und 700 (80.46%) als tief klassifiziert. Die Malignitätsrate aller Tumore ≤ 5 cm lag bei 22.18% (oberflächlich: 21.76%/tief: 22.28%) und zeigte einen signifikanten Rückgang auf 16.07% für Tumore ≤ 3 cm und auf 14.23% für Tumore ≤ 2 cm (p < 0.001). Unter den benignen Tumoren waren das Lipom (oberflächlich, 30.00%) bzw. der Tenosynoviale Riesenzelltumor (tief, 23.39%) und unter den malignen Tumoren das undifferenzierte pleomorphe Sarkom (6.47%/4.29%) die am häufigsten vorkommenden Entitäten.

**Schlussfolgerungen** Die Malignitätsrate sinkt signifikant mit abnehmenden Tumordurchmesser – sowohl in oberflächlich als auch in tief gelegenen Weichteiltumoren. Obwohl die Verteilung der verschiedenen Entitäten zwischen oberflächlich und tief gelegenen Tumoren unterschiedlich war, zeigte sich kein signifikanter Unterschied in den Malignitätsraten.

## WISS62 MR-basierte Proton-Density Fat Fraction (PDFF) der Lendenwirbelsäule zur Differenzierung von osteoporotischen Patienten mit und ohne Wirbelkörperfrakturen

**Autoren** Gassert F[1], Kufner A[1], Gassert F[1], Leonhardt Y[1], Kronthaler S[1], Schwaiger B[2], Böhm C[1], Makowski M[1], Kirschke J[3], Baum T[3], Karampinos D[1], Gersing A[1]

**Institute** **1** Klinikum rechts der Isar der TU München, Institut für diagnostische und interventionelle Radiologie, München; **2** Klinikum rechts der Isar der TU München, Institut für diagnostische und interventionelle Neuroadiologie, München; **3** Klinikum rechts der Isar der TU München, Institut für diagnostische und interventionelle Neuroradiologie, München

**DOI** 10.1055/s-0041-1723190

**Zielsetzung** In dieser Studie wurde untersucht, inwieweit die PDFF eine Unterscheidung zwischen osteoporotischen und traumatischen Wirbelkörperfrakturen ermöglicht. Zudem wurde die PDFF als möglicher Biomarker für das Frakturrisiko evaluiert.

**Material und Methoden** Insgesamt wurden 52 Patienten (durchschnittliches Alter 67,5 ± 12,9 Jahre, 34 Frauen) eingeschlossen, von denen 32 eine oder mehrere Wirbelkörperfrakturen der Lendenwirbelsäule aufwiesen (66,4 ± 14,4 Jahre; 20 Frauen). Die Kontrollgruppe umfasste 20 Patienten (69,3 ± 10,1 Jahre; 14 Frauen). Die Knochendichte (Bone Mineral Density, BMD) wurde mittels quantitativer CT bestimmt. Die Patienten wurden in eine Gruppe mit normwertigen BMD-Werten (> 120 g/cm3) und eine mit erniedrigten BMD-Werten (BMD < 120 g/cm3) unterteilt. PDFF Maps wurden aus einer Chemical-shift-kodierten Wasser-Fett Separation generiert. Die Lendenwirbelkörper L1-L5 wurden mit Ausnahme der frakturierten Wirbelkörper segmentiert. Mit Hilfe eines für Alter, Geschlecht und BMD adjustierten multivariablen linearen Regressionsmodells wurden Zusammenhänge zwischen dem Vorliegen einer Fraktur und der PDFF analysiert.

**Ergebnisse** Insgesamt zeigte sich eine signifikante Korrelation zwischen der durchschnittlichen PDFF und BMD (r = − 0,66; P < 0,001), was hohe PDFF Werte in Patienten mit niedriger BMD impliziert. In der Subgruppe mit erniedrigten BMD-Werten wiesen die Patienten mit osteoporotischen Frakturen eine signifikant höhere PDFF auf als diejenigen ohne Fraktur (adjustierte durchschnittliche Differenz der Gruppen [95% Konfidenzintervall]: 0,20 [0,13; 0,27]; P < 0,001). Unter den Patienten mit Wirbelkörperfrakturen hatten diese mit traumatischen eine signifikant niedrigere PDFF als diejenigen mit osteoporotischen Wirbelkörperfrakturen (P < 0,001).

**Schlussfolgerungen** Die PDFF der Lendenwirbelkörper ermöglicht die Unterscheidung zwischen osteoporotischen Patienten mit und ohne Wirbelkörperfraktur und stellt somit einen strahlungsfreien Biomarker für das Frakturrisiko dar.

## WISS63 Diagnostische Wertigkeit der Flachdetektor-Cone beam-CT-Arthrographie in der Diagnostik traumatischer skapholunärer Bandverletzungen

**Autoren** Gölz L[1], Dornberger J[2], Rademacher G[3], Stengel D[4], Hönning A[5], Schüler G[3], Eisenschenk A[6], Mutze S[7]

**Institute** **1** BG Unfallkrankenhaus Berlin, Institut für Radiologie und Neuroradiologie, Berlin; **2** BG Klinikum Unfallkrankenhaus Berlin, Zentrum für Schwerbrandverletzte, Berlin; **3** BG Klinikum Unfallkrankenhaus Berlin, Institut für Radiologie und Neuroradiologie, Berlin; **4** BG Kliniken-Klinikverbund der Gesetzlichen Unfallversicherung gGmbH, Forschung – Ressort Medizin, Berlin; **5** BG Klinikum Unfallkrankenhaus Berlin, Zentrum für klinische Forschung, Berlin; **6** BG Klinikum Unfallkrankenhaus Berlin und Universitätsmedizin Greifswald, Abteilung für Hand-, Replantations- und Mikrochirurgie, Berlin/Greifswald; **7** BG Klinikum Unfallkrankenhaus Berlin und Universitätsmedizin Greifswald, Institut für Radiologie und Neuroradiologie, Berlin/Greifswald

**DOI** 10.1055/s-0041-1723191

**Zielsetzung** Die Cone beam Computertomographie (CBCT) findet bereits breite Anwendung in der medizinischen Diagnostik. Die Beurteilung karpaler Ligamente könnte ein weiterer Einsatzbereich dieser Technik sein. Die folgende Studie untersuchte die diagnostische Sicherheit der CBCT Arthrographie

vor dem Hintergrund etablierter röntgenbasierter Verfahren, der Mehrzeilen-spiral-CT-(MSCT-) Arthrographie und der konventionellen Arthrographie, in der Diagnostik instabiler SL-Bandverletzungen.

**Material und Methoden** In einer Sekundäranalyse wurden 71 Männer und Frauen mit Verdacht auf eine traumatische SL-Bandverletzung und Indikation zur Arthroskopie eingeschlossen. Präoperativ wurden bei 36 konsekutiven Patienten eine MSCT-Arthrographie und bei den folgenden 35 Patienten eine Flachdetektor-CBCT Arthrographie durchgeführt. Beide Index Tests identifizierten instabile dorsale oder vollständige SL-Bandverletzungen und wurden im Anschluss mit der Einschätzung des Geissler Stadiums aus der Arthroskopie als Goldstandard verglichen.

**Ergebnisse** Die diagnostische Genauigkeit aller Methoden war hoch. Bei breiter Überlappung der 95%-Konfidenz-Intervalle (CI) konnten keine Unterschiede zwischen den Methoden festgestellt werden (CBCT Arthrographie: Sensitivität 100% (95% CI, 77–100%), Spezifität 95% (95% CI, 76–99.9%), positiver prädiktiver Wert (PPV) 93% (95% CI, 68–99.8%), negativer prädiktiver Wert (NPV) 100% (95% CI, 83–100%); MSCT Arthrographie: Sensitivität 92% (95% CI, 64–99.8%), Spezifität 96% (95% CI, 78–99.9%), PPV 92% (95% CI, 64–99.8%), NPV 96% (95% CI, 78–99.9%); konventionelle Arthrographie: Sensitivität 96% (95% CI, 81–99.9%), Spezifität 81% (95% CI, 67–92%), PPV 77% (95% CI, 59–89%), NPV 97% (95% CI, 86–99.9%)).

**Schlussfolgerungen** Die Flachdetektor-CBCT-Arthrographie ist eine genaue Methode zur Diagnostik von SL-Bandverletzungen und kann nach Handgelenks-Traumata zur Einschätzung der Behandlungsbedürftigkeit eingesetzt werden.

## WISS64 Klinische Anwendung der Ultrahochfeld-MRT am Handgelenk – Systematischer Vergleich von 3 T mit 7 T MRT

**Autoren** Heiß R[1], Weber M[2], Schmitt R[3], Rehnitz C[4], Laqmani A[5], Sternberg A[6], Ellermann J[7], Nagel A[1], Arkudas A[8], Horch R[8], Uder M[1], Roemer F[1]

**Institute** 1 Universitätsklinikum Erlangen, Diagnostische Radiologie, Erlangen; 2 Universitätsmedizin Rostock, Institut für Diagnostische und Interventionelle Radiologie, Kinder- und Neuroradiologie, Rostock; 3 LMU München, Radiologie, München; 4 Universitätsklinikum Heidelberg, Klinik für Diagnostische und Interventionelle Radiologie, Heidelberg; 5 Universitätsklinikum Hamburg-Eppendorf, Klinik und Poliklinik für Diagnostische und Interventionelle Radiologie und Nuklearmedizin, Hamburg; 6 Medizinisches Versorgungszentrum am Rotes Kreuz Krankenhaus, Radilogie, Bremen; 7 University of Minnesota Medical School, Department of Radiology, Minneapolis, MN; 8 Universitätsklinikum Erlangen, Plastische- und Handchirurgische Klinik, Erlangen

**DOI** 10.1055/s-0041-1723192

**Zielsetzung** Potentielle Vorteile der Ultrahochfeld MRT in der muskuloskelettalen Bildgebung liegen in der Darstellung kleiner anatomischer Strukturen aufgrund der hohen Ortsauflösung. Ziel dieser Studie war der Vergleich von 7 T und 3 T MRT des Handgelenkes basierend auf semiquantitativem Scoring von multiplen Readern.

**Material und Methoden** 25 Probanden und 25 Patienten mit chronischen Handgelenksschmerzen wurden am selben Tag bei 3 und 7 T untersucht (T1 tse cor, PD tse fs cor, T2 tse tra). Die Bilddaten wurden über online Scoring Templates durch ein siebenköpfiges Expertenpanel separat ausgewertet. Die Bildqualität, das Vorhandensein von Artefakten, die Homogenität der Fettsättigung, die Visualisierung von Knorpel, TFCC, SL- und LT-Bandstrukturen wurden anhand von Likert-Skalen semiquantitativ bewertet. Die Pathologien bei Probanden und Patienten wurden anhand der 7 T Aufnahmen erfasst und die Interreader-Reliabilität ermittelt.

**Ergebnisse** Die Gesamtbildqualität der PD cor fs wurde bei 7 T als signifikant besser bewertet als bei 3 T (Differenz mean (Dm) − 0,16, $p = 0{,}002$), wobei die T1 cor (Dm 0,42, $p < 0{,}001$) und die T2 tra (Dm 0,40, $p < 0{,}001$) bei 3 T besser bewertet wurden. Die 3 T MRT zeigte sich auch für das Auftreten von Artefakten für alle Sequenzen ($p = 0{,}001$) und die Qualität der Fettsättigung ($p < 0{,}001$) überlegen. Die Visualisierung des Knorpels war bei 7 T signifikant besser (Dm − 0,30, $p < 0{,}001$). Die Visualisierung des TFCC, des SL und LT-Bandes wurde wiederum bei 3 T signifikant besser bewertet (Dm 0,24, $p < 0{,}001$; Dm 0,06, $p = 0{,}048$, Dm 0,046, $p = 0{,}042$). Die Reliabilität aller 7 Reader zeigte mäßige bis substanzielle Übereinstimmungen für die detektierten Pathologien ($\kappa = 0{,}21–0{,}64$).

**Schlussfolgerungen** In Abhängigkeit der Sequenz und der anatomischen Struktur besitzt die Ultrahochfeldbildgebung bei 7 T am Handgelenk potentielle Vorteile gegenüber der 3 T MRT, insbesondere was die Knorpelbildgebung betrifft. Die 3 T MRT war bezüglich Artefakten und Fettsättigung der 7 T überlegen.

## WISS65 Diagnostische Genauigkeit der farbkodierten Darstellung des Knochenmarködems bei Frakturen des Skaphoids mittels Virtual Non-Calcium Dual-Energy CT

**Autor** Koch V[1]

**Institut** 1 Universitätsklinik Frankfurt am Main, Diagnostische und Interventionelle Radiologie, Frankfurt

**DOI** 10.1055/s-0041-1723193

**Zielsetzung** Das Ziel dieser Studie war es, die diagnostische Genauigkeit von ‚virtual non-calcium' (VNCa) Rekonstruktionen für die Darstellung von Knochenmarködemen im Dual-Energy CT bei Patienten mit Skaphoidfrakturen zu untersuchen.

**Material und Methoden** Es wurden Daten von insgesamt 141 Patienten analysiert, bei denen jeweils eine Untersuchung des Handgelenks mit einem Dual-Source Dual-Energy CT der 3. Generation und 3-T Magnetresonanztomographie (MRT) im Intervall von maximal 7 Tagen durchgeführt wurde. Zunächst untersuchten sechs verblindete Radiologen unabhängig voneinander konventionelle Graustufen-CT-Serien auf das Vorhandensein von Skaphoidfrakturen entsprechend der Mayo-Klassifikation; nach 8 Wochen wurden farbkodierte Dual-Energy CT VNCa Rekonstruktionen von denselben Radiologen auf das Vorliegen von Fraktur-assoziierten Knochenmarködemen überprüft. Eine quantitative Analyse von Hounsfield Unit (HU) Einheiten wurde von einem siebten verblindeten Radiologen durchgeführt. Die Ergebnisse der MRT-Untersuchungen, welche von zwei separaten verblindeten Radiologen in Konsensus beurteilt wurden, stellten den Goldstandard dar.

**Ergebnisse** Die MRT-Untersuchungen ergaben eine Gesamtanzahl von 103 Zonen mit fokalem traumatischem Knochenmarködem bei 76 Patienten (24 distal, 58 zentral, 21 proximal). VNCa Rekonstruktionen zeigten in der subjektiven Analyse insgesamt eine hohe Sensitivität (94%), Spezifizität (98%) und diagnostische Genauigkeit (97%) für die Erkennung von Knochenmarködemen. Die Übereinstimmungsrate zwischen den Untersuchern war exzellent ($\kappa = 0.98$). Die ‚area under the curve' betrug 0,98. Ein Cut-off Wert von − 46 HU lieferte dabei eine Sensitivität von 91% und Spezifität von 97% für die Differenzierung von Knochenmarködemen des Skaphoids.

**Schlussfolgerungen** Farbkodierte VNCa Rekonstruktionen im Dual-Energy CT erreichen eine exzellente diagnostische Genauigkeit für die Darstellung von Knochenmarködemen bei Patienten mit Skaphoidfrakturen verglichen mit der MRT.

## WISS66 CT basierte Bestimmung von Sarkopenieparametern bei COVID-19

**Autoren** Molwitz I[1], Ungerer A[2], Laura G[3], Köhler D[1], Ristow I[1], Adam G[1], Yamamura (Letztautor) J[1]

**Institute** 1 Universitätsklinikum Hamburg-Eppendorf, Klinik und Poliklinik für diagnostische und interventionelle Radiologie, Hamburg; 2 Universitätsklinikum Hamburg-Eppendorf, Student, Hamburg; 3 Universitätsklinikum Hamburg-Eppendorf, Studentin, Hamburg

**DOI** 10.1055/s-0041-1723194

**Zielsetzung** Untersuchung des Verhältnisses etablierter CT-Parameter zur Bestimmung von Sarkopenie auf Höhe des dritten Lendenwirbelkörpers (LWK3) zu Muskelparametern auf Höhe des zwölften Brustwirbelkörpers (BWK12) als standardmäßig in einer CT des Thorax bei an COVID-19 erkrankten Patienten abgebildetem Bereich.

**Material und Methoden** Es wurden konsekutiv sämtliche COVID-19 positiv getestete Patienten (n = 34; Alter 65 ± 11), die vom 30.03. bis 16.10.2020 eine kontrastmittelgestützte CT des Thorax und Abdomens (SOMATOM Force, Siemens, München, Germany) im Universitätsklinikum-Hamburg erhalten


Fortschr Röntgenstr 2021; 193: S1–S61 | © 2021. Thieme. All rights reserved.

haben, eingeschlossen. Die axialen Schnittbilder auf Mitte von LWK3 und BWK12 wurden exportiert. Über die Open Source Software ImageJ (National Institutes of Health) wurden die abdominelle Muskelfläche (SMA) sowie Muskeldichte (MRA) in Hounsfield Einheiten (HU) nach Anwendung eines muskelspezifischen Grenzwertes (− 29 bis + 150 HU) auf Höhe von LWK3 sowie die Fläche und Dichte der posterioren paraspinalen Muskulatur auf Höhe von BWK12 bestimmt. Weiterhin wurde jeweils der subkutane Fettanteil (cm2) vermessen. Der Zusammenhang von SMA, MRA und subkutanem Fettanteil zwischen LWK3 und BWK12 wurde über die Spearman Korrelation und logistische multiple lineare Regressionsanalysen unter Berücksichtigung des Geschlechts und Alters bestimmt.

**Ergebnisse** Die Korrelation der MRA, SMA und des subkutanen Fettanteils auf Höhe von LWK3 zur Höhe von BWK12 war gut (P = 0.01; MRA: r = 0.85, SMA: r = 0.62; Fett: r = 0.80). Die multiple lineare Regression ergab für subkutanes Fett ein korrigiertes r2=0,79; für die MRA: r2=0,67 und die SMA: r2=0,35.

**Schlussfolgerungen** Basierend auf der Muskelfläche, Muskeldichte und dem subkutanem Fettanteil auf Höhe von BWK12 können Rückschlüsse auf die korrespondierenden Werte auf Höhe von LWK3 gezogen werden, was anhand etablierter Referenzwerte die Einschätzung einer möglichen Sarkopenie als prognostischem Parameter möglich macht.

## WISS67 Automatisierte Bemaßung des biomechanischen Alignments von Ganzbeinstandröntgenuntersuchungen

**Autoren** Nebelung S[1], Schock J[1], Post M[2], Mittelstrass F[2], Truhn D[2]
**Institute** **1** Universitätsklinikum Düsseldorf, Institut für Diagnostische und Interventionelle Radiologie, Düsseldorf; **2** Universitätsklinikum Aachen, Klinik für Diagnostische und Interventionelle Radiologie, Aachen
**DOI** 10.1055/s-0041-1723195

**Zielsetzung** Ganzbeinstandröntgenaufnahmen (GBS-A) werden bei Verdacht auf Fehlstellungen angefertigt. Die auswertende Bemaßung ist mühsam, zeitaufwändig und fehleranfällig. Ziel dieser Studie war die Entwicklung einer Deep Learning-basierten Methode zur automatischen quantitativen Bemaßung des biomechanischen Alignments der unteren Extremitäten.

**Material und Methoden** Aus der klinischen Routine wurden bilaterale GBS-A von 255 Patienten (26,3 ± 22,9 Jahre, Spanne 0–88 Jahre; 98 Frauen) retrospektiv eingeschlossen. Auf Trainingsdaten (n = 109) wurde ein U-net-basiertes neuronales Netz zur Segmentierung von Femur und Tibia und in Referenz zu manuellen Segmentierungen trainiert. Auf Validierungsdaten (n = 40) wurden die Modellparameter optimiert. Algorithmen-basiert erfolgte die Identifikation anatomischer Landmarken, die Definition der anatomischen und mechanischen Achsen und die Quantifizierung des Alignments über die Hip-Knee-Ankle- (HKAA) und anatomic-mechanical angles (AMA). Anhand von Testdaten (n = 106) wurden die automatisierten Winkelmessungen mit Referenzmessungen durch zwei Radiologen verglichen. Winkel und Zeitbedarf für 30 GBS-A wurden mittels parametrischer Tests verglichen. Korrelationen wurden durch Pearson's r und den Intra-Klassen-Korrelationskoeffizienten (ICC) quantifiziert.

**Ergebnisse** Sørensen-Dice-Koeffizienten als Qualitätsmaß für die automatische Segmentierung waren 0,97 ± 0,09 (Femur) und 0,96 ± 0,11 (Tibia). HKAA- und AMA-Winkel waren nicht signifikant unterschiedlich zwischen Algorithmus und beiden Radiologen: 0,05 °-0,11 ° (p = 0,500) und 4,82 °-5,43 ° (p = 0,191). Korrelationen (0,918 ≤r ≤ 0.995, p < 0,001) und Übereinstimmungen (0,87 ≤ICC ≤ 0,99) waren nahezu perfekt. Automatische Bemaßungen erfolgten signifikant schneller als durch beide Radiologen (3 sec vs. 36 sec vs. 35 sec, p < 0,001).

**Schlussfolgerungen** Die automatisierte Bemaßung von GBS-A ist hochpräzise in einem breiten Spektrum von Indikationen und Patienten und daher geeignet, klinische Arbeitsabläufe zu optimieren.

## WISS68 Künstliche Intelligenz zur Erkennung, Segmentierung und Klassifizierung von Knochentumoren auf Röntgenbildern

**Autoren** von Schacky C[1], Wilhelm N[2], Schäfer V[1], Leonhardt Y[1], Foreman S[1], Gassert F[1], Gassert F[1], Mogler C[3], Knebel C[4], von Eisenhart-Rothe R[4], Makowski M[1], Wörtler K[1], Burgkart R[5], Gersing A[1]
**Institute** **1** Klinikum rechts der Isar, Technische Universität München, Radiologie, München; **2** Klinikum rechts der Isar, Technische Universität München, Experimentelle Orthopädie, München; **3** Klinikum rechts der Isar, Technische Universität München, Pathologie, München; **4** Klinikum rechts der Isar, Technische Universität München, Orthopädie, München; **5** Klinikum rechts der Isar, Technische Universität München, Experimentelle Radiologie, München
**DOI** 10.1055/s-0041-1723196

**Zielsetzung** Das Ziel der Studie war die Entwicklung einer künstlichen Intelligenz (KI), die automatisiert Knochentumore auf Röntgenbildern gleichzeitig erkennt, segmentiert und eine Einordnung bezüglich Tumorentität und Dignität vornimmt.

**Material und Methoden** In einer retrospektiven Analyse wurden 934 Patienten (Alter 33.2 ± 19.3 Jahre, 419 Frauen) eingeschlossen und je ein Röntgenbild von jedem Patienten verwendet, das vor Beginn der Therapie aufgenommen wurde. Der Datensatz enthielt 16 unterschiedliche Tumorentitäten, die histopathologisch gesichert wurden: Osteochondrome, Enchondrome, Chondroblastome, Osteoidosteome, nicht-ossifizierendes FIbrom, Riesenzelltumore, Chordome, Hämangiome, einfache und aneurysmatische Knochenzyste, fibröse Dysplasie, Chondrosarkome, Osteosarkome, Ewing's Sarkome, multiples Myelom, B-Zell Non-Hodgkin Lymphome. Die Tumoren wurden zusätzlich annotiert, indem um die Tumore eine Box eingezeichnet wurde, sowie der Tumor segmentiert wurde. Die Patienten wurden 70%/15%/15% für Training, Validierung und finales Testen der KI aufgeteilt. Die AI basierte auf einem RCNN-X101. In diesem neuronalen Netzwerk werden gleichzeitig Erkennung, Segmentierung und Klassifizierung gelernt, wodurch das Netzwerk das Wissen der unterschiedlichen Aufgaben kombinieren kann und dieses Wissen dem Netzwerk bei der Durchführung der Aufgaben hilft.

**Ergebnisse** Die entwickelte KI erzielte 83% Genauigkeit für die Beurteilung der Tumore als benigne oder maligne. Die KI erreichte eine Genauigkeit von 51% für die korrekte Einordnung in eine der 16 Tumorentitäten. Die KI platzierte in 82% der Fälle die Box korrekt um den Tumor mit einer intersection over union von 0.52 ± 34. Die Segmentierung führte die KI mit einem Dice Score von 0.60 ± 37 aus.

**Schlussfolgerungen** Die entwickelte KI ermöglichte eine verlässliche und gleichzeitig stattfindende Detektion, Segmentierung, sowie Klassifizierung von Knochentumoren auf Röntgenbildern. Durch das gleichzeitige Durchführen der unterschiedlichen Aufgaben kann die Genauigkeit verbessert werden.

## WISS69 Implementierung des MR-tomografischen Hintere Schubladen-Tests zur Beurteilung der Morphologie und Funktionalität des Hinteren Kreuzbandes als Surrogat der Kniegelenksinstabilität

**Autoren** Wollschläger L[1], Radke K[1], Abrar D[1], Antoch G[1], Nebelung S[1]
**Institut** **1** Universitätsklinikum Düsseldorf, Institut für Diagnostische und Interventionelle Radiologie, Düsseldorf
**DOI** 10.1055/s-0041-1723197

**Zielsetzung** Klinische Standard-MRT-Sequenzen beurteilen einzig die Morphologie einer Struktur in unbelasteter Gelenkskonfiguration, wodurch die diagnostischen Möglichkeiten der MRT nicht ausgeschöpft werden. Ziel war es, durch Implementierung des Hintere Schubladen-Tests in der MRT die diagnostische Wertigkeit der zusätzlichen Kniegelenksbelastung in einem arthroskopischen Modell sequenzieller Verletzungen des hinteren Kreuzbandes (HKB) zu beurteilen.

**Material und Methoden** An einem klinischen 3.0 T-Scanner (Prisma, Siemens; 18-Kanal-Körperspule) wurden MRT-Messungen (PDw-, T1w- und T2w-Sequenzen ± Fettsuppression) an 10 humanen Kniegelenkspräparaten in unbelastetem und belastetem Zustand durchgeführt. Die posteriore Kraft (147 N) auf die Tibia wurde standardisiert in 90 ° Beugung mithilfe einer kom-

merziell verfügbaren druckgesteuerten Belastungsapparatur (SE-MR, Telos GmbH) appliziert. Nach sequenzieller arthroskopischer Verletzung des HKBs wurden die Gelenke intakt (HKB0), nach partieller (HKB1) und kompletter Durchtrennung des HKBs (HKB2) untersucht. Manuelle Segmentierungen dienten zur Implementierung eines 3D-Modells zur Quantifizierung der femorotibialen Kinematik. Der Vektor zwischen den kortikalen Schnittpunkten der femoralen und tibialen Knochenachsen wurde bzgl. Länge und Projektionen bestimmt. Manuelle Messungen (zwei Beurteiler) dienten als Referenz.

**Ergebnisse** Insbesondere Vektorprojektionen entlang der y-Achse (anteroposterior) nahmen unter Belastung signifikant zu: 7.9 ± 3.2 mm (HKB0), 9.8 ± 5.8 mm (HKB1), 15.2 ± 5.1 mm (HKB2) ($p < 0.001$, ANOVA mit wiederholten Messungen). Zudem induzierte die Belastung weitere multidimensionale Anpassungen des Gelenks.

**Schlussfolgerungen** Der MR-tomografische Hintere Schubladen-Test ist ein potentes diagnostisches Adjuvans zur quantitativen Differenzierung von HKB-Verletzungen als Surrogat der Kniegelenksinstabilität. Sofern kombiniert mit adäquaten Verfahren der Bildverarbeitung lassen sich die multidimensionalen Anpassungen des Gelenks quantitativ erfassen.

## WISS70 Bildgebende Beurteilung der Funktionalität des Hinteren Kreuzbandes auf Mikro- und Makroebene

**Autoren** Wollschläger L[1], Radke K[1], Abrar D[1], Antoch G[1], Nebelung S[1]
**Institut** 1 Universitätsklinikum Düsseldorf, Institut für Diagnostische und Interventionelle Radiologie, Düsseldorf
**DOI** 10.1055/s-0041-1723198

**Zielsetzung** Quantitative MRT Sequenzen wie das T2-Mapping können Gewebeultrastruktur und -zusammensetzung über die reine Morphologie hinaus beurteilen. Erste Evidenz deutet die diagnostische Wertigkeit des T2-Mapping in der Beurteilung des hinteren Kreuzbandes (HKB) an. Aufgrund fehlenden Grundlagenwissens zu den T2-Mapping-Charakteristika unter Belastung war es Ziel dieser Studie, normative T2-Werte und Texturparameter des HKB und der knöchernen Insertionen unter Belastung als Surrogat der Funktionalität zu definieren.

**Material und Methoden** Mithilfe eines klinischen 3.0 T-Scanners (Prisma, Siemens), einer 18-Kanal-Körperspule und eines kompatiblen Belastungsgeräts (SE-MR, Telos GmbH) wurden 10 humane Kniegelenkspräparate mit hochauflösenden 3D-Fast-Spin-Echo- (SPACE) und T2-Mapping- (Multi-Spin-Echo) Sequenzen in unbelastetem (δ0) und belastetem (δ1) Zustand untersucht. In 90° Beugung wurden die Gelenke durch eine posteriore Kraft (147 N) auf die Tibia belastet. Manuelle Segmentierungen (basierend auf der SPACE-Sequenz) dienten zur Definition der Zielregionen, d. h. gesamtes HKB, Subregionen (proximal, zentral, distal) und knöchernen Insertionen. Deskriptive Statistiken und Texturvariablen (d. h. Entropie, Homogenität, Kontrast und Varianz) wurden bestimmt und mit geeigneten statistischen Tests verglichen.

**Ergebnisse** Unter Belastung nahmen die HKB-Länge (δ0 : 37.8 ± 1.8 mm; δ1 : 44.0 ± 1.6 mm; $p < 0.001$), T2- (δ0 : 35.5 ± 2.0 ms; δ1 : 37.9 ± 1.3 ms; $p = 0.01$) und Kontrastwerte (δ0 : 4.0 ± 0.6; δ1 : 4.9 ± 0.9; $p = 0.01$) im gesamten HKB signifikant zu. Bei δ1 waren die T2-Werte der proximalen Subregion signifikant höher als der übrigen Subregionen ($p < 0{,}001$). T2-Werte der knöchernen Insertionen und übrigen Texturvariablen waren nicht signifikant unterschiedlich.

**Schlussfolgerungen** Die Ergänzung des quantitativen T2-Mappings um Texturanalysen und Belastung dient der weitergehenden Beurteilung des HKB bzgl. Integrität und Funktionalität. Durch Definition normativer T2-Werte des intakten HKB ist die perspektivische Diagnostik des verletzten/heilenden HKB möglich.

# Neuroradiologie

## WISS71 Automatische Hirnatrophieschätzung mit veganbagel zur Detektion von Morbus Alzheimer

**Autoren** Heeger A[1], Caspers J[1], Ruppert C[1], Turowski B[1]
**Institut** 1 Universitätsklinikum Düsseldorf, Institut für Diagnostische und Interventionelle Radiologie, Düsseldorf
**DOI** 10.1055/s-0041-1723199

**Zielsetzung** Ein automatisiertes Verfahren zur alters- und geschlechtsspezifischen Darstellung zerebraler Atrophie („veganbagel") wird bezüglich der Sensitivität und Spezifität zur Detektion von Morbus Alzheimer mit dem Medial Temporal lobe Atrophy Score (MTA) verglichen.

**Material und Methoden** veganbagel (https://github.com/BrainImAccs/veganbagel) erstellt automatisiert alters- und geschlechtsspezifische Atrophiekarten anhand T1-gewichteter MRT-Sequenzen. Die standardisierte Vorverarbeitung besteht aus einer Segmentierung der grauen Substanz, Registrierung, Modulierung und einer räumlichen Glättung. Die resultierenden Karten der grauen Substanz werden mit zuvor erstellten Referenzkarten verglichen und es werden voxelweise z-Karten berechnet, farbkodiert und mit dem T1-Bild fusioniert. 685 Datensätze der Alzheimer's Disease Neuroimagning Initiative (ADNI) Datenbank (204 klinisch diagnostiziert Morbus Alzheimer, 481 Kontrollen) wurden bezüglich einer mesiotemporalen Atrophie in den veganbagel Atrophiekarten ausgewertet und der MTA-Score anhand der T1-Bilder erhoben. Die Sensitivität und Spezifität beider Untersuchungsmethoden wurde anhand des McNemar-Tests verglichen.

**Ergebnisse** Die Sensitivität von veganbagel war signifikant höher als die des MTA-Scores (71.4% vs. 53.3%, $p < 0.0001$ linkshemisphärisch; 70.4% vs. 55.3%, $p < 0.0001$ rechtshemisphärisch), während die Spezifität signifikant niedriger war (78.4% vs. 93.8%, $p < 0.0001$ linkshemisphärisch; 79.4% vs. 95.8%, $p < 0.0001$ rechtshemisphärisch).

**Schlussfolgerungen** veganbagel weist eine signifikant höhere Sensitivität in der Detektion zerebraler Atrophie bei Morbus Alzheimer im Vergleich zum MTA-Score auf und könnte als diagnostisches Screening-Instrument geeignet sein.

## WISS72 Hirntumorsegmentierung in der klinischen Routine: Genauigkeit von state-of-the-art Machine Learning Modellen in kombinierten 2D/3D MRT-Protokollen

**Autoren** Kronberg R[1], Fischer I[2], Meškelevičius D[2], Sabel M[2], Kollmann M[3], Rubbert C[4]
**Institute** 1 Heinrich-Heine-Universität Düsseldorf, Mathematische Modellierung biologischer Systeme, Korschenbroich; 2 Heinrich-Heine-Universität Düsseldorf, Medizinische Fakultät, Klinik für Neurochirurgie, Düsseldorf; 3 Heinrich-Heine-Universität Düsseldorf, Mathematische Modellierung biologischer Systeme, Düsseldorf; 4 Heinrich-Heine-Universität Düsseldorf, Medizinische Fakultät, Institut für Diagnostische und Interventionelle Radiologie, Düsseldorf
**DOI** 10.1055/s-0041-1723200

**Zielsetzung** Die automatisierte Segmentierung von Hirntumoren wurde in den letzten Jahren laufend verbessert. State-of-the-art (SOTA) Modelle basieren auf 3D MRT Sequenzen (T1 ± KM, T2 und FLAIR), jedoch werden in der klinischen Routine häufig nur 2D T2 und FLAIR-Sequenzen akquiriert. Diese Arbeit evaluiert die Segmentierungsgenauigkeit von Modellen, trainiert auf kombinierten 2D/3D MRT Daten.

**Material und Methoden** Ein Encoder-Decoder basiertes Convolutional Neural Network mit einem asymmetrisch größeren Encoder (VAE-RES-NET) wurde zur Segmentierung adaptiert (Batch Size: 8, Ausschnitt: 160 × 192 × 128 Voxel). Das Modell wurde über 300 Epochen auf 80% des Brain Tumor Segmentation (BraTS) Challenge 2020 Trainingsdatensatzes trainiert (76 niedrig-, 293 hochgradige Gliome) um nekrotischen/nicht-anreichernden (NCR/NET) und kontrastmittelaffinen Tumor (ET) sowie peritumorales Ödem (ED) zu segmentieren. Die Segmentierungsgenauigkeit wurde mittels des Dice-Koeffizienten auf 20% des Datensatzes anhand der BraTS-Goldstandardsegmentierung ermittelt. Aus den 3D T2 und FLAIR-Sequenzen wur-


Fortschr Röntgenstr 2021; 193: S1–S61 | © 2021. Thieme. All rights reserved.

den 5-mm-Mittelwertscheiben mit einem Abstand von 5 mm als synthetische 2D Sequenzen errechnet. Um identische Bildgrößen als Eingabe für die Modelle zu gewährleisten wurden a) jede Mittelwertscheibe 5-fach wiederholt (2Dwdh) und b) Leerräume zwischen den Scheiben belassen (2Dleer). Ergänzend wurde ein Datensatz mit allen 3D Sequenzen (3Dvoll) und ein Datensatz ohne T2/FLAIR Information evaluiert (3DT1 ±KM).

**Ergebnisse** Der Dice-Koeffizient für NCR/NET unterschied sich nur marginal (3DT1 ±KM: 0,68, 2Dleer 0,67, 2Dwdh 0,68, 3Dvoll 0,66). ET wurde jeweils mit einem Dice-Koeffizient von 0,76 mit Ausnahme 3DT1 ±KM: 0,77 segmentiert. ED wurde jeweils mit einem Dice-Koeffizient 0,79, bis auf 3DT1 ±KM: 0,66 segmentiert.

**Schlussfolgerungen** Auch in der 3D/2D-Kombination können sehr gute Segmentierungsergebnisse erreicht werden. Dies sollte weiter evaluiert werden, um insbesondere eine hohe Segmentierungsgenauigkeit des epitumoralen Ödems auch in der klinischen Routine zu gewährleisten.

## WISS73 Vergleich von zwei Programmen zur automatisierten Quantifizierung des Hirn- und Läsionsvolumens bei Multiple-Sklerose-Patienten

**Autoren** Notohamiprodjo M[1], Lummel N[1], Baum T[1], Röttinger M[1], Krause L[1], Kleiner I[2]

**Institute** 1 DIE RADIOLOGIE München, München; 2 Marianne-Strauß-Klinik, Berg

**DOI** 10.1055/s-0041-1723201

**Zielsetzung** Vergleich von zwei Programmen zur automatisierten Bestimmung des Hirn- und Läsionsvolumens bei Multiple-Sklerose-Patienten.

**Material und Methoden** Es wurden 86 Patienten mit gesicherter Multipler Sklerose mit einer isotropen 3D–T1- und 3D-FLAIR-Sequenz untersucht. Die T1-Sequenzen wurden bei 45 Patienten nativ und bei 41 Patienten kontrastverstärkt akquiriert. Mit zwei unterschiedlichen Programmen (md.brain v2.0 (MDB) und icobrain MS (ICO)) wurden das absolute (ml) und relative (Altersperzentile (PERZ), pathologisch < 1te PERZ)) Volumen für das Gesamthirn und graue Substanz berechnet. Das Volumen für periventrikuläre, juxtakortikale, infratentorielle und unspezifische FLAIR-hyperintense Läsionen wurde in ml berechnet. Die statistische Auswertung erfolgte mit gepaarten t-Tests und Spearman's Rho.

**Ergebnisse** Bei nativen Untersuchungen zeigte sich ein signifikanter Unterschied ($p < 0{,}01$) für das absolute und relative Gesamthirnvolumen (MDB: 1092,10 ± 147,10 ml; 16,67 ± 24,90 PERZ/ICO 1057,37 ± 139,23 ml; 9,15 ± 12,79 PERZ) und für das absolute und relative Volumen der grauen Substanz (MDB: 682,34 ± 77,41 ml; 50,42 ± 24,90 PER/ICO 635,33 ± 84,22; 23,24 ± 19,52 PERZ). Bei kontrastverstärkten Untersuchungen bestand kein signifikanter Unterschied für das absolute (MDB: 1057,39 ± 121,20 ml/ICO 1065,87 ± 120,20 ml), aber für das relative Gesamthirnvolumen (MDB: 53,79 ± 33,56 PERZ/ICO 12,92 ± 16,44 PERZ). Es zeigte sich bei periventrikulären Läsionen ein signifikanter Volumenunterschied ($p < 0{,}01$) (MDB 12,17 ± 15,35 ml/ICO 10,70 ± 11,28 ml) aber nicht für andere Regionen. Bei nativen Untersuchungen Betrug die Korrelation für pathologische relative Hirnvolumina RS = 0,75, bei KM-verstärkten Untersuchungen RS = 0,46.

**Schlussfolgerungen** Bei der automatischen Berechnung des Hirn- und Läsionsvolumens mit zwei unterschiedlichen Programmen kommt es zu signifikanten Unterschieden für das absolute und relative Hirnvolumen, als auch für periventrikuläre Läsionen. Bei nativen Untersuchungen zeigt sich eine gute Korrelation bei der Bestimmung von pathologischen Hirnvolumina.

## WISS74 Machine Learning bei Neurofibromatose Typ 1: Evaluation MRT-basierter Radiomics-Charakteristika zur Differenzierung von benignen und malignen peripheren Nervenscheidentumoren

**Autoren** Ristow I[1], Madesta F[2], Well L[1], Shenas F[1], von Düring F[1], Molwitz I[1], Hott L[2], Farschtschi S[3], Bannas P[1], Adam G[1], Mautner V[3], Werner R[2], Salamon J[1]

**Institute** 1 Universitätsklinikum Hamburg-Eppendorf, Klinik und Poliklinik für Diagnostische und Interventionelle Radiologie und Nuklearmedizin, Hamburg; 2 Universitätsklinikum Hamburg-Eppendorf, Institut für Computational Neuroscience, Hamburg; 3 Universitätsklinikum Hamburg-Eppendorf, Klinik und Poliklinik für Neurologie, Hamburg

**DOI** 10.1055/s-0041-1723202

**Zielsetzung** Die maligne Transformation peripherer Nervenscheidentumoren stellt den wichtigsten lebenslimitierenden Faktor für Patienten mit Neurofibromatose Typ 1 (NF1) dar. Aufgrund einer hohen Resistenz dieser Tumoren gegenüber Strahlen- und Chemotherapie ist die frühe Detektion und Resektion im Gesunden die einzig kurative Therapie. Wir haben evaluiert, ob ein mit Bildmerkmalen trainierter Machine-Learning-Algorithmus zur MR-tomografischen Differenzierung von benignen (BPNSTs) und malignen (MPNSTs) peripheren Nervenscheidentumoren bei NF1-Patienten beitragen kann.

**Material und Methoden** 26 Patienten (14 männlich, Alter: 32 ± 12 Jahre) wurden mit einer transversalen T2 SPAIR Sequenz (Auflösung 0,7 mm × 0,7 mm, Schichtdicke 3 mm) bei 3 T (Ingenia, Philips, Best, NL) untersucht. 109 BPNSTs und 14 MPNSTs wurden manuell mittels ITK-SNAP (open-source) segmentiert. Die Extraktion von 107 Bildeigenschaften je Läsion erfolgte mit PyRadiomics (open-source). Zur Vermeidung von Overfitting wurden hiervon nur die 6 global relevantesten Merkmale zum Training eines Random Forests genutzt, welcher anschließend mittels Leave-One-Patient-Out-Verfahren validiert wurde. 26 Modelle wurden trainiert und auf dem jeweils nicht zum Training verwendeten Patienten evaluiert. Als Referenzstandard diente das Follow-up (BPNSTs) bzw. die Biopsie (MPNSTs). Zur Bestimmung des optimalen Schwellwerts (Youden-Index) wurden ROC-Analysen eingesetzt.

**Ergebnisse** 107 von 109 BPNSTs wurden korrekt als benigne und 13 von 14 MPNSTs korrekt als maligne klassifiziert, trotz der geringen Anzahl verwendeter Bildmerkmale. Der durchschnittliche ROC-AUC Wert lag bei 0,94 mit einer mittleren Sensitivität von 0,93 und Spezifität von 0,98.

**Schlussfolgerungen** Machine Learning mittels MRT-basierter Radiomics-Charakteristika erlaubt in dieser Proof-of-Principle-Studie eine sensitive und spezifische Differenzierung benigner und maligner peripherer Nervenscheidentumoren bei NF1. Prospektive Studien müssen zeigen, ob das Machine Learning die radiologische Diagnostik signifikant verbessert.

## WISS75 Einfluss unterschiedlicher Normkollektive auf die Abschätzung regionaler Hirnvolumenveränderungen

**Autoren** Rubbert C[1], Wolf L[1], Turowski B[1], Caspers J[1]

**Institute** 1 Heinrich-Heine-Universität Düsseldorf, Medizinische Fakultät, Institut für Diagnostische und Interventionelle Radiologie, Düsseldorf

**DOI** 10.1055/s-0041-1723203

**Zielsetzung** Die automatisierte Abschätzung von Hirnvolumenveränderungen basiert üblicherweise auf dem Vergleich mit einem Kollektiv gesunder Probanden. Wir untersuchen den Einfluss verschiedener Normkollektive auf die Abschätzung regionaler Hirnvolumenveränderungen.

**Material und Methoden** Als Normkollektive wurden das Lifespan Human Connectome Project Aging (HCPA, n = 687), die gesunden Kontrollen der Parkinson's Progression Markers Initiative (PPMI, n = 260) sowie das Nathan Kline Institute Rockland Sample (Rockland, Baseline1, n = 1.294) verwendet. T1-Datensätze wurden standardisiert vorverarbeitet (Segmentierung der grauen Substanz, Normalisierung, Modulation, räumliche Glättung). Mittelwerts- und Standardabweichungskarten wurden für jedes Geschlecht und Alter (± 2 Jahre) berechnet. M. Alzheimer (AD) Patienten wurden aus der Alzheimer's Disease Neuroimaging Initiative selektiert: Alter: < 76 Jahre, Visit: Screening, T1-Bildgebung, Schichtdicke: 1 mm (n = 31, 12 weiblich, 69,7 Jahre mittleres Alter). Diesen wurden 31 passende gesunde Probanden (CN) an-

hand Alter, Geschlecht und dem MRT Model zugeordnet. Mit der Open Source Software veganbagel (https://github.com/BrainImAccs/veganbagel) wurden voxel-weise für jedes Normkollektiv farbkodierte z-Wert-Karten errechnet und mit den originären 3D T1 Datensätzen fusioniert. An diesen wurde das Vorliegen mesiotemporaler Atrophie durch zwei vollständig geblindete Neuroradiologen ermittelt und die Sensitivität und Spezifität für die Diagnose AD ermittelt.

**Ergebnisse** Die Bewerter stimmten hinsichtlich der Einordnung AD und CN zu 100% überein. Sensitivität und Spezifität für das HCPA Normkollektiv lagen bei 96% und 79%, für PPMI bei 97% und 83% sowie für Rockland bei 100% und 76%. Bei 4 AD Patienten und 2 CN Subjekten ergaben sich Abweichungen zwischen den Normkollektiven (Fleiss Kappa = 0,86).

**Schlussfolgerungen** Die automatisierte Abschätzung regionaler Hirnvolumenveränderungen liefert unabhängig vom zugrundeliegenden Normkollektiv konsistente Ergebnisse und eine exzellente Sensitivität für AD.

## WISS76 Korrelation von Genotyp und Phänotyp in Neurofibromatose Typ-1: Die vollständige Deletion des NF1-Gens führt zu erhöhter Tumorlast und Tumorwachstum in Betroffenen

**Autoren** Well L[1], Döbel K[2], Kluwe L[3], Bannas P[2], Farschtschi S[4], Mautner V[4], Adam G[2], Salamon J[2]
**Institute** **1** Universitätsklinikum Hamburg-Eppendorf, Klinik und Poliklinik für diagnostische und interventionelle Radiologie und Nuklearmedizin, Hamburg; **2** Universitätsklinikum Hamburg-Eppendorf, Klinik und Poliklinik für diagnostische und interventionelle Radiologie und Nukleamedizin, Hamburg; **3** Universitätsklinikum Hamburg-Eppendorf, Klinik und Poliklinik für Mund-, Kiefer- und Gesichtschirurgie, Hamburg; **4** Universitätsklinikum Hamburg-Eppendorf, Klinik und Poliklinik für Neurologie, Hamburg
**DOI** 10.1055/s-0041-1723204

**Zielsetzung** Patienten mit Neurofibromatose Typ-1 (NF1) entwickeln kutane und subkutane Neurofibrome (CNF) und große plexiforme Neurofibrome (PNF). Große Deletionen des NF1-Gens (Mikrodeletionen) begünstigen eine verstärkte Ausprägung von NF1 im Vergleich zu Formen, die durch kleine, intragene Mutationen verursacht werden. Zwei Gruppen von Mikrodeletionen sind Typ-1 und atypische Deletionen. Ziel unserer Studie war es, das Volumen und Wachstum von CNF und PNF in Patienten mit diesen zwei Mikrodeletionen zu erfassen und mit dem von Patienten mit intragenen Mutationen zu vergleichen.

**Material und Methoden** Retrospektiv wurden 140 Ganzkörper MRT Untersuchungen (1,5 T; T1w TSE coronal, T2w TIRM coronal, T2w HASTE TIRM axial und T2w TSE sagittal) von 38 Patienten mit Mikrodeletionen (Typ-1: n = 27/ atypisch: n = 11) und von 38 Patienten ohne Mikrodeletion untersucht. Altersabhängige Untergruppen wurden gebildet (0–18 vs. > 18 Jahre). Vierundsechzig der Patienten erhielten Verlaufsuntersuchungen (Mikrodeletion n = 32/ Kontrolle n = 32). Tumorvolumina und Wachstumsraten wurden semi-automatisiert erfasst (MedX, V3.42) und verglichen.

**Ergebnisse** Die Tumorlast in der Typ-1 Gruppe (418 ml; IQR 77–950 ml; p = 0.012), aber nicht in der atypischen Gruppe (356 ml; IQR 140–1190 ml; p = 0.099) war signifikant höher als in der Kontrollgruppe (49 ml; IQR 11–691 ml). Wachstumsraten, sowohl in der Typ-1 Gruppe (14%/Jahr; IQR 4,5–36%/Jahr; p = 0.004), als auch in der atypischen Gruppe (11%/Jahr; IQR 5–23%/Jahr; p = 0.014) waren signifikant höher als in der Kontrollgruppe (4%/ Jahr; IQR 1–8%/Jahr). Wachstumsraten in pädiatrischen Patienten mit Typ-1 Deletion (21%/Jahr) waren signifikant höher als in adulten Patienten mit Typ-1 Deletion (8%/Jahr; p = 0.0014) und höher als in pädiatrischen Patienten der Kontrollgruppe (3.3%/Jahr; p = 0.0015).

**Schlussfolgerungen** NF1 Patienten mit Mikrodeletionen des NF1-Gens leiden unter einem vermehrten Volumen und Wachstum von Tumoren. Insbesondere pädiatrische Patienten mit Typ-1 Deletionen zeigen ein vermehrtes Tumorwachstum.

# Onkologische Bildgebung/Onkologie

## WISS77 Prospektiver Vergleich von CT und 18F-FDG PET/MRT für das N- und M-Stadium bei Patientinnen mit primär diagnostiziertem Mammakarzinom.

**Autor** Bruckmann N[1]
**Institute** **1** Universitätsklinik Düsseldorf, Institut für Diagnostische und Interventionelle Radiologie, Düsseldorf
**DOI** 10.1055/s-0041-1723205

**Zielsetzung** Vergleich des diagnostischen Potenzials von CT und Ganzkörper 18F-FDG PET/MRT für das N- und M-Stadium bei neu diagnostiziertem, histopathologisch nachgewiesenem Mammakarzinom.

**Material und Methoden** 80 Patientinnen mit neu diagnostiziertem und histopathologisch bestätigtem Mammakarzinom wurden in diese prospektive Studie aufgenommen. Bei allen Patientinnen wurde ein Staging-CT sowie ein Ganzkörper 18F-FDG PET/MRT durchgeführt. Das N- und M-Stadium wurde durch zwei Radiologen für CT und 18F-FDG PET/MRT gemäß der achten Ausgabe des Handbuchs des American Joint Committee on Cancer Staging bewertet. Die histopathologischen Ergebnisse sowie die Follow-Up Bildgebungen dienten bei allen Patienten als Referenzstandard. Unterschiede zwischen den Modalitäten wurden mit Hilfe des McNemar-Tests bewertet.

**Ergebnisse** Die CT ermittelte das N-Stadium bei 64 von 80 (80%) Patienten korrekt mit einer Sensitivität von 61,5%, einer Spezifität von 97,6%, einem PPV von 96% und einem NPV von 72,7%. Im Vergleich dazu wurde mit dem 18F-FDG PET/MRT das N-Stadium bei 71 von 80 (88,75%) Patienten korrekt ermittelt mit einer Sensitivität von 82,1%, einer Spezifität von 95,1, einem PPV von 94,1% und einem NPV von 84,8%. Die Unterschiede zwischen CT und 18F-FDG PET/MRT bei den Sensitivitäten waren statistisch signifikant (20,6%, p = 0,008). Fernmetastasen wurden bei 7/80 Patienten (8,75%) festgestellt. 18F-FDG PET/MRT detektierte alle histopathologisch nachgewiesenen Metastasen ohne falsch-positive Befunde, während 3 Patienten mit Knochenmetastasen im CT übersehen wurden (Sensitivität 57,1%, Spezifität 95,9%).

**Schlussfolgerungen** Die 18F-FDG-PET/MRT zeigt eine signifikante Überlegenheit gegenüber der CT sowohl in der Bewertung des N- als auch des M-Stadiums und kann daher zum Zeitpunkt der Diagnose als gute Alternative beim Primärstaging von Brustkrebspatientinnen angesehen werden.

## WISS78 Vergleich von 18F-FDG PET/MRT, MRT, CT und Szintigraphie in der Diagnostik von Knochenmetastasen bei primären Brustkrebspatientinnen.

**Autor** Bruckmann N[1]
**Institut** **1** Universitätsklinik Düsseldorf, Institut für Diagnostische und Interventionelle Radiologie, Düsseldorf
**DOI** 10.1055/s-0041-1723206

**Zielsetzung** Vergleich der diagnostischen Wertigkeit von 18F-FDG PET/ MRT, MRT, CT und Szintigraphie beim Nachweis von Knochenmetastasen bei primären Brustkrebspatientinnen.

**Material und Methoden** Eine Kohorte von 154 Patientinnen mit histopathologisch nachgewiesenem und neu diagnostiziertem Brustkrebs wurde prospektiv in diese Studie aufgenommen. Alle Patienten erhielten vor der Therapie ein Ganzkörper 18F-FDG PET/MRT, eine CT und eine Szintigraphie. Alle Datensätze wurden in Bezug auf den Nachweis von Knochenmetastasen ausgewertet. Als Referenzstandard dienten bei allen Patentinnen die Histopathologie sowie Nachuntersuchungen.

**Ergebnisse** 41 Knochenmetastasen waren bei 7 von 154 Patienten (4,5%) vorhanden. Im Vergleich zum Referenzstandard konnten sowohl 18F-FDG PET/MRT als auch MRT allein alle Patienten mit histopathologisch nachgewiesenen Knochenmetastasen nachweisen (patientenbasiert: Sensitivität 100%; Spezifität 100%) und verpassten keine der 41 malignen Läsionen (läsionsbasiert: Sensitivität 100%). Im CT wurden 5 von 7 Patienten (Sensitivität 71,4%; Spezifität 98,6%) und 23/41 Läsionen (Sensitivität 56,1%) nachgewiesen. Die Knochenszintigraphie wies nur bei 2 von 7 Patienten (Sensitivität 28,6%) und 15/41 Läsionen (Sensitivität 36,6%) eine Malignität nach. Die Sensitivität von PET/MRT und MRT allein war im Vergleich zu CT (p < 0,00 001, Dif-


Fortschr Röntgenstr 2021; 193: S1–S61 | © 2021. Thieme. All rights reserved.

ferenz 43,9%) und Knochenszintigraphie (p < 0,00 001, Differenz 63,4%) signifikant besser.

**Schlussfolgerungen** 18F-FDG PET/MRT und MRT sind bei der Erkennung von Knochenmetastasen bei Patientinnen mit neu diagnostiziertem Brustkrebs signifikant besser als CT oder Knochenszintigraphie. Obwohl CT und Knochenszintigraphie die derzeit empfohlenen Modalitäten sind, zeigen beide eine wesentlich geringere Sensitivität beim Nachweis von Knochenmetastasen.

## WISS79 Können funktionelle Parameter im 18F-FDG PET/MRT Prädiktoren für das Überleben bei Patienten mit nicht-kleinzelligem Lungenkarzinom sein?

**Autor** Bruckmann N[1]
**Institut** 1 Universitätsklinik Düsseldorf, Institut für Diagnostische und Interventionelle Radiologie, Düsseldorf
**DOI** 10.1055/s-0041-1723207

**Zielsetzung** Bewertung einer möglichen Korrelation des Apparent Diffusion Coefficient (ADC) und dem Standardized Uptake Value (SUV) mit dem Gesamtüberleben bei Patienten mit nicht-kleinzelligem Lungenkarzinom (NSCLC) im 18F-FDG PET/MRT.

**Material und Methoden** In dieser retrospektiven Studie wurden 92 therapienaive Patienten mit histopathologisch nachgewiesenem NSCLC (weiblich: 44, männlich: 48, Durchschnittsalter: 63,1 ± 9,9 Jahre) eingeschlossen. Manuell wurde sowohl in den PET-Bildern als auch auf den ADC-Karten eine Region Of Interest (ROI) um den gesamten Primärtumor gelegt, um die maximalen und mittleren SUV-Werte sowie die mittleren und minimalen ADC-Werte (SUVmax; SUVmean; ADCmean; ADCmin) zu bestimmen. Um den Einfluss aller Parameter auf das Langzeitüberleben zu bewerten wurden Hazard Ratios (HR) verwendet. Eine statistische Signifikanz der Ergebnisse wurde bei einem p-Wert von < 0,05 angenommen.

**Ergebnisse** Die Analyse von SUVmax und SUVmean zeigte eine signifikant inverse Korrelation mit dem Gesamtüberleben bei Hazard Ratios von 2,37 (95% CI: 1,23–4,59, p = 0,008) und 1,85 (95% CI: 1,05–3,26, p = 0,03). ADCmin hingegen zeigte keine Korrelation bei einer HR von 0,95 (95% CI: 0,57–1,59, p = 0,842), während ADCmean eine inverse Korrelation mit dem Gesamtüberleben bei einer HR von 2,01 (95% CI: 1,2–3,38, p = 0,007) ergab. Die kombinierte Analyse der SUV- und ADC-Werte zeigte nur eine schwache, statistisch jedoch nicht signifikante inverse Korrelation von SUVmean/ADCmean mit dem Gesamtüberleben mit einer HR von 1,78 (95% CI: 1,02–3,1, p = 0,04).

**Schlussfolgerungen** SUVmax und SUVmean sind gute Prädiktoren für das Gesamtüberleben bei Patienten mit nicht-kleinzelligem Lungenkarzinom, während die Hinzunahme von ADC-Werten und entsprechend die kombinierte Analyse der SUV- und ADC-Werte zu keiner Verbesserung dieser Ergebnisse führt.

## WISS80 Vergleich von ADC Mapping mit dem Kaiser-Score zur Beurteilung von Mammaläsionen: Eine multizentrische Studie

**Autoren** Dietzel M[1], Krug B[2], Clauser P[3], Hellmich M[4], Maintz D[2], Uder M[1], Bickel H[3], Helbich T[3], Baltzer P[3]
**Institute** 1 Universitätsklinikum Erlangen, Radiologisches Institut, Erlangen; 2 University Hospital Cologne, Department of Diagnostic and Interventional Radiology, Köln; 3 Medical University of Vienna, Department of Biomedical Imaging and Image-Guided Therapy, Division of Molecular and Gender Imaging, Wien; 4 University Cologne, Institute of Medical Statistics and Bioinformatics, Köln
**DOI** 10.1055/s-0041-1723208

**Zielsetzung** Wir verglichen die diagnostische Genauigkeit (DG: benigne oder maligne Läsion?) von Apparent Diffusion Coefficient Mapping (ADC) mit dem Kaiser-Score (KS) und untersuchten, welche der beiden Methoden besser geeignet wäre, unnötige Biopsien zu vermeiden.

**Material und Methoden** In dieser multizentrischen Studie wurden individuelle Patientendaten aus 3 Zentren analysiert (konsekutive Patientinnen, standardisierte multiparametrische MRT, Standardindikationen). In jedem Zentrum interpretierten 2 Radiologen (> 5 Jahren Brust MRT Erfahrung) die Untersuchungen retrospektiv im Konsens und wendeten den KS auf jede histologisch verifizierte Läsion an. Die mittleren ADC Werte jeder Läsion wurden anhand einer Wielema Type 4 Region of Interest dokumentiert. Basierend auf etablierten Methoden wurden ADC und KS kombiniert, woraus sich KS+ ergab. Die DG wurde als Area under the Receiver-Operating-Characteristics-Curve (ROC) ermittelt. Die ROCs von KS, ADC und KS+ wurden verglichen (DeLong-Test). Ebenso wurde das Potenzial zur Vermeidung unnötiger Biopsien zwischen KS, ADC und KS+ verglichen („high sensitivity thresholds", McNemar-Test).

**Ergebnisse** 450 Läsionen in 414 Patienten wurden inkludiert (mittleres Alter: 51,5 Jahre, Quartilsabstand: 42–60,8 Jahre). 219 Läsionen waren bösartig [48,7%; 95% Konfidenzintervall (CI): 44–53,4%]. Die DG des KS (ROC: 0,915, KI: 0,886–0,939) übertraf die DG der ADC (ROC: 0,848; KI: 0,811–0,880; P < 0,001). Die Verwendung des KS+ (ROC: 0,918; CI: 0,889–0,942) verbesserte die DG nicht (P = 0,64). Die Sensitivitäten von KS und ADC waren ident (97,7%; Cutoff-Werte: > 4 für KS, ≤ 1,4 × 10–3 mm2/s für ADC), die Rate potenziell vermeidbarer Biopsien war jedoch für den KS doppelt so hoch (Spezifität: KS= 65,4%; ADC= 32,9%; P < 0,0001). Der KS war KS+ in der Vermeidung unnötiger Biopsien überlegen.

**Schlussfolgerungen** Der KS ist der ADC überlegen. Insbesondere könnte der KS doppelt so viele unnötige Biopsien vermeiden. Die Kombination von KS und ADC verbesserte die diagnostische Genauigkeit nicht.

## WISS81 Dual-Layer Spektraldetektor CT im Vergleich mit FDG-PET/CT zur Beurteilung von Lymphomaktivität

**Autoren** Gehling K[1], Mokry T[2], Giesel F[3], Haberkorn U[4], Kauczor H[1], Weber T[1]
**Institute** 1 Universitätsklinikum Heidelberg, Diagnostische und Interventionelle Radiologie, Heidelberg; 2 Universitätsklinikum Heidelberg, Diagnostische und Interventionelle Radiologie, Heidelberg; 3 Universitätsklinikum Heidelberg, Nukleramedizin, Heidelberg; 4 Universitätsklinikum Heidelberg, Nuklearmedizin, Heidelberg
**DOI** 10.1055/s-0041-1723209

**Zielsetzung** Zur Bestimmung der Krankheitsaktivität maligner Lymphome werden das FDG-PET/CT und die 5-Punkte-Skala (5-PS) empfohlen. Als potenzieller CT-basierter Biomarker für Krankheitsaktivität kann die Iodkonzentration in Lymphomläsionen mit der Dual-Layer Spektraldetektor CT (SDCT) quantifiziert werden. Ziel dieser Studie war, die Iodkonzentration mit den SUV-Werten (SUVmax) zu korrelieren und die diagnostische Wertigkeit der Iodkonzentration mit der 5-PS als Referenzstandard zu bestimmen.

**Material und Methoden** 26 Lymphompatienten wurden retrospektiv analysiert. SDCTs in der portalvenösen Phase und FDG-PET/CTs wurden innerhalb von maximal 3 Monaten ohne zwischenzeitlichen Therapiewechsel durchgeführt. Der Zusammenhang zwischen CT-Dichtewerten, absoluten Iodkonzentrationen (aIC) sowie auf die Vena cava inferior normalisierten Iodkonzentrationen (nIC) und SUVmax wurden mittels Spearman-Rangkorrelationskoeffizienten untersucht. Die Vorhersagekraft von aIC und nIC zur Beurteilung der Lymphomaktivität (5-PS > 3) wurde durch Receiver Operating Characteristics (ROC)-Kurven geprüft.

**Ergebnisse** Insgesamt wurden 63 Läsionen analysiert und 32 Läsionen gemäß 5-PS als aktiv gewertet. CT-Dichtewerte, aIC and nIC korrelierten signifikant mit SUVmax. Die stärkste Korrelation wurde für nIC beobachtet (Spearman ρ = 0.71; p < 0.001). Der höchste Wert für die Fläche unter der ROC-Kurve (AUROC) zur Detektion von Lymphomaktivität wurde für nIC beobachtet (AUROC = 0.814). Hierfür ergaben sich eine Sensitivität von 75%, eine Spezifität von 81% sowie eine Genauigkeit von 78% bei einem Schwellenwert von 0.30. ROC-Analysen für die Dichtewerte (AUROC = 0.801) und aIC (AUROC = 0.792) zeigten vergleichbare Ergebnisse.

**Schlussfolgerungen** Die mittels SDCT ermittelten Iodkonzentration korreliert signifikant mit der mittels FDG-PET/CT ermittelten metabolischen Aktivität maligner Lymphome. Die Iodkonzentration zeigt vielversprechende diagnostische Vorhersagekraft zur Detektion von Lymphomaktivität.

## WISS82 Vergleich des N-Stagings im CT, MRT und 18F-FDG PET/MRT bei Patientinnen mit neu diagnostiziertem Mammakarzinom

**Autoren** Morawitz J[1], Bruckmann N[2], Sawicki L[2], Bittner A[3], Mohrmann S[4], Umutlu L[5], Herrmann K[6], Antoch G[2], Kirchner J[2]
**Institute** **1** Institut für Diagnostische und Interventionelle Radiologie, Universitätsklinikum Düsseldorf, Institut für Diagnostische und Interventionelle Radiologie, Universitätsklinikum Düsseldorf, Düsseldorf; **2** Institut für Diagnostische und Interventionelle Radiologie, Universitätsklinikum Düsseldorf, Medizinische Fakultät der Heinrich-Heine Universität Düsseldorf, Düsseldorf; **3** Klinik für Frauenheilkunde und Geburtshilfe, Universitätsklinikum Essen, Universitätsklinikum Essen, Essen; **4** Klinik für Frauenheilkunde und Geburtshilfe, Universitätsklinikum Düsseldorf, Medizinische Fakultät der Heinrich-Heine Universität Düsseldorf, Düsseldorf; **5** Institut für Diagnostische und Interventionelle Radiologie und Neuroradiologie, Universitätsklinikum Essen, Universitätsklinikum Essen, Essen; **6** Klinik für Nuklearmedizin, Universitätsklinikum Essen, Universitätsklinikum Essen, Essen
**DOI** 10.1055/s-0041-1723210

**Zielsetzung** Ziel der Studie war der Vergleich des mittels CT, MRT und 18F-FDG PET/MRT ermittelten N-Stadiums sowie der Anzahl an lokoregionären Lymphknotenmetastasen bei Patientinnen mit neu diagnostiziertem Mammakarzinom.

**Material und Methoden** In diese prospektive, doppelzentrische Studie wurden 204 Patientinnen (52,5 ± 12,0 Jahre) mit neu diagnostiziertem Mammakarzinom eingeschlossen. Die Patientinnen erhielten eine Ganzkörper-(PET/)MRT Untersuchung sowie eine CT Thorax/Abdomen. Die Datensätze wurden sowohl hinsichtlich des Nodalstatus (nodal+ vs. nodal-) als auch der genauen Anzahl und Lokalisation (axilläres Lymphknotenlevel I–III, supraclaviculär, Mammaria interna-Stromgebiet) analysiert. Zur Differenzierung von N+ und N- diente die Histopathologie als Referenzstandard. Es erfolgte eine patienten- und läsionsbasierte statische Evaluation der Datensätze mittels McNemar Test.

**Ergebnisse** Laut Referenzstandard waren insgesamt 81/204 Patientinnen nodal positiv (39,7%). Mittels CT konnten 51/81 (63,0%) dieser Patientinnen korrekt identifiziert werden während die MRT 62/81 (76,5%) und die PET/MRT 73/81 (90,1%) der Patientinnen korrekt identifizieren konnte. Insgesamt konnten mittels CT 116, mittels MRT 143 und mittels PET/MRT 216 suspekte Lymphknoten identifiziert werden. Die vermehrte Anzahl detektierter Lymphknoten in der PET/MRT führte zu einem Upstaging im Vergleich zur MRT bei 42 Patientinnen (20,6%) und bei 37 Patientinnen im Vergleich zur CT (18,1%). Die korrekte Differenzierung zwischen nodal positiv und nodal negativ war mittels PET/MRT in signifikant mehr Fällen möglich als mittels MRT oder CT (jeweils $p < 0.0001$). Zudem konnten mittels PET/MRT sowohl im Vergleich zum MRT, als auch im Vergleich zum CT eine signifikant höhere Anzahl an Metastasen detektiert werden (jeweils $p < 0.0001$).

**Schlussfolgerungen** Die 18F-FDG PET/MRT ist der MRT und der CT bei der Detektion von lokoregionären Lymphknotenmetastasen und der Bestimmung des N-Status bei Patientinnen mit neu diagnostiziertem Mammakarzinom statistisch signifikant überlegen.

## WISS83 Detektion lokoregionärer Lymphknotenmetastasen bei Patientinnen mit neu diagnostiziertem Mammakarzinom in der Zeit des PET/MRT

**Autoren** Morawitz J[1], Bruckmann N[2], Dietzel F[2], Ullrich T[2], Bittner A[3], Mohrmann S[4], Häberle L[5], Ingenwerth M[6], Sawicki L[2], Umutlu L[7], Herrmann K[8], Antoch G[2], Kirchner J[2]
**Institute** **1** Institut für Diagnostische und Interventionelle Radiologie, Universitätsklinikum Düsseldorf, Institut für Diagnostische und Interventionelle Radiologie, Universitätsklinikum Düsseldorf, Düsseldorf; **2** Institut für Diagnostische und Interventionelle Radiologie, Universitätsklinikum Düsseldorf, Medizinische Fakultät der Heinrich-Heine Universität Düsseldorf, Düsseldorf; **3** Klinik für Frauenheilkunde und Geburtshilfe, Universitätsklinikum Essen, Universitätsklinikum Essen, Essen; **4** Klinik für Frauenheilkunde und Geburtshilfe, Universitätsklinikum Düsseldorf, Medizinische Fakultät der Heinrich-Heine Universität Düsseldorf, Düsseldorf; **5** Institut für Pathologie, Universitätsklinikum Düsseldorf, Medizinische Fakultät der Heinrich-Heine Universität Düsseldorf, Düsseldorf; **6** Institut für Pathologie, Universitätsklinikum Essen, Universitätsklinikum Essen, Essen; **7** Institut für Diagnostische und Interventionelle Radiologie und Neuroradiologie, Universitätsklinikum Essen, Universitätsklinikum Essen, Essen; **8** Klinik für Nuklearmedizin, Universitätsklinikum Essen, Universitätsklinikum Essen, Essen
**DOI** 10.1055/s-0041-1723211

**Zielsetzung** Ziel der Studie war es die Brust-MRT, Ganzkörper (GK)-MRT, GK-PET/MRT und axilläre Sonographie hinsichtlich der Detektion von axillären Lymphknotenmetastasen mit der Histopathologie bei Patientinnen mit neu diagnostiziertem Mammakarzinom (MC) zu vergleichen.

**Material und Methoden** In diese prospektive, doppelzentrische Studie wurden 112 Patientinnen (53,04 ± 12,6 Jahre) mit neu diagnostiziertem MC eingeschlossen. Die Patientinnen erhielten eine Brust-MRT in Bauchlage, eine GK-(PET/)MRT in Rückenlage und eine axilläre Sonographie. Die Datensätze wurden separat hinsichtlich des Nodalstatus ausgewertet (nodal+ vs. nodal-). Die Histopathologie diente als Referenzstandard. Die diagnostische Leistung aller Modalitäten hinsichtlich der Detektion des nodal positiven Status wurde durch Receiver-Operating-Charactestics (ROC) Kurven und den resultierenden Flächen unter der Kurve (AUC) miteinander verglichen. Sensitivität, Spezifität, positiv prädiktiver Wert, negativ prädiktiver Wert und Genauigkeit wurden für alle 4 Modalitäten berechnet. Unterschiede wurden mittels des McNemar-Tests ermittelt.

**Ergebnisse** Von allen Modalitäten zeigte das GK-PET/MRT die größte AUC (0.892). AUC für das Brust-MRT, das GK-MRT und die axilläre Sonographie waren 0,782, 0,814 und 0,834. Die Unterschiede zwischen den Modalitäten waren statistisch signifikant, exemplarisch GK-PET/MRT vs. axilläre Sonographie ($p = 0.013$). Das GK-PET/MRT zeigte die höchste Sensitivität (81,8%, 95%-KI:67,29–91,81%), während die axilläre Sonographie die höchste Spezifität (96,7%, 95%-CI:80,39–99,51%) zeigte. Etwa 20% der nodal positiven Patientinnen konnte durch keine der Modalitäten detektiert werden.

**Schlussfolgerungen** Die 18F-FDG PET/MRT zeigt eine signifikant bessere Detektionsrate von nodal positiven Patientinnen als das Brust-MRT, das GK-MRT und die axilläre Sonographie. Jedoch reicht die diagnostische Leistung keiner der getesteten Modalitäten aus, um die histopathologische Sicherung axillärer Lymphknoten von Patientinnen mit neu diagnostiziertem MC zu ersetzen.

## WISS84 Prädiktion von De-novo hepatozellulären Karzinomen in Leber-CTs mittels radiomischer Analyse

**Autoren** Tietz E[1], Schulze-Hagen M[1], Truhn D[1], Haarburger C[2], Bruners P[1]
**Institute** **1** Uniklinik RWTH Aachen, Klinik für Diagnostische und Interventionelle Radiologie, Aachen; **2** Aristra Medical, Berlin
**DOI** 10.1055/s-0041-1723212

**Zielsetzung** Ziel war es, zu untersuchen, ob einzelne oder eine Kombination mehrerer radiomischer Features die Prädiktion im Verlauf neu auftretender hepatozellulärer Karzinome (HCC) in kontrastmittelgestützten Computertomografie-Untersuchungen (CT) bei Patienten mit Leberzirrhose erlauben.

**Material und Methoden** Die retrospektive Studie umfasst 53 Patienten mit HCC die zwischen 2010 und 2019 untersucht wurden und im Follow-Up neu


Fortschr Röntgenstr 2021; 193: S1–S61 © 2021. Thieme. All rights reserved.

aufgetretene HCC-typische Herde aufwiesen (De-novo HCCs). Pro Follow-Up wurden maximal 3 HCC-typische Herde in die Analyse eingeschlossen. Insgesamt wurden 89 neu aufgetretene Herde und ihr korrespondierendes Areal aus der Voruntersuchung manuell in arterieller Phase segmentiert. Als Negativkontrolle diente jeweils ein gleich großes Leberareal, in dem sich im späteren Follow-Up kein HCC-typischer Herd zeigte. Alle Leberareale wurden auf 87 verschiedene radiologische Merkmale untersucht und nach Bonferroni-Korrektur signifikante Merkmale mittels logistischem Regressionsmodell linear kombiniert.

**Ergebnisse** Die Zeit zwischen Voruntersuchung und Follow-Up betrug im Durchschnitt 5 Monate. Vier radiomische Merkmale waren nach Bonferroni-Korrektur signifikant mit De-novo HCCs assoziiert. Von den De-novo HCCs ließen sich 75 von 89 durch die identifizierten radiomischen Features mit einer AUC von 0.749 vorhersagen. Demgegenüber wurden von den im späteren Follow-Up unauffälligen Leberarealen 20 von 89 als falsch positiv eingestuft. Daraus ergab sich eine diagnostische Sensitivität von 61,8 % und eine Spezifität von 68,5 %.

**Schlussfolgerungen** Die Radiomics-Analyse von kontrastmittelgestützten CT-Untersuchungen der Leber kann in einigen Fällen ein De-novo HCC vorhersagen, obwohl dieses makroskopisch noch nicht als solches zu erkennen war. Dennoch ergibt sich auf Grundlage von uns identifizierten Ergebnisse noch keine reliable Prädiktion.

## WISS85 Detektion von Milchglasinfiltraten in der Photonenzählenden Niedrigdosis-CT

**Autoren** Wehrse E[1], Rotkopf L[1], Mayer P[2], Hielscher T[3], Glemser P[1], Heußel C[4], Ziener C[1], Delorme S[1], Kachelrieß M[5], Schlemmer H[1], Sawall S[5]
**Institute** **1** Deutsches Krebsforschungszentrum (DKFZ), Radiologie, Heidelberg; **2** Universitätsklinik Heidelberg, Klinik für Diagnostische und Interventionelle Radiologie, Heidelberg; **3** Deutsches Krebsforschungszentrum (DKFZ), Biostatistik, Heidelberg; **4** Universitätsklinik Heidelberg, Diagnostische und Interventionelle Radiologie mit Nuklearmedizin, Thoraxklinik, Heidelberg; **5** Deutsches Krebsforschungszentrum (DKFZ), Röntgenbildgebung und Computertomographie, Heidelberg
**DOI** 10.1055/s-0041-1723213

**Zielsetzung** CTs mit photonenzählenden Detektoren (PCD) weisen gegenüber CTs mit energieintegrierenden Detektoren (EID) u. a. höhere Kontrast-zu-Rausch-Verhältnisse bei gleicher Dosis auf. Wir untersuchten, ob sich bei der Detektion von Milchglasinfiltraten (MI) mittels PCD CT eine Dosisreduktion ggü. der EID CT erzielen lässt.

**Material und Methoden** Ein Lungengewebe-Modell mit MI wurde an einem experimentellen CT untersucht, welcher über einen PCD und einen EID verfügt (SOMATOM CounT, Siemens Healthineers). Das Modell bestand aus 140 rechteckigen Scheiben getrockneter Rinderlunge (60 mm × 25 mm × 2 mm messend, Parenchymdichte ca. − 850 HE). An computergenerierten zufällig verteilten Stellen wurden 350 sphäroide Strukturen von 5 mm Durchmesser erzeugt, indem UV-härtendes Harz durch eine numerisch kontrollierte Tätowiermaschine eingebracht wurde. Die Scheiben wurden in ein Thoraxphantom (QRM, Möhrendorf) eingebracht und bei 120 kV mit dem EID (CTDIvol,32 cm 2,70 mGy; Referenzaufnahme mit CTDIvol,32 cm 27 mGy) und dem PCD gemessen (CTDIvol,32 cm 2,03 mGy). Die Rekonstruktionen erfolgten mit einer Bildmatrix von 1024 × 1024 (FOV 275 mm), einer Schichtdicke von 1 mm und einem B70f-Kern (MTF10% = 9.2 lp/cm). Drei Reader (9, 8 und 2 Jahre Erfahrung) markierten die erkannten Läsionen unabhängig voneinander.

**Ergebnisse** Das Bildrauschen im Lungenparenchym betrug jeweils ca. 100 HE. 295 der eingebrachten MI waren in den Referenzaufnahmen abgrenzbar (Dichte − 600 HE ± 120 HE). Die Sensitivitäten für die Detektion der MI beliefen sich auf 64 %, 63 %, 52 % für die PCD CT und 61 %, 60 %, 38 % für die EID CT und waren bei jedem Reader signifikant nicht-unterlegen (Nichtunterlegenheits- und Signifikanzniveau 5 %). Die Anzahl an falsch-positiven Markierungen war in der PCD CT leicht erhöht (summiert 186 ggü. 145).

**Schlussfolgerungen** Die Erkennung von künstlichen MI gelingt mit der PCD CT mit vergleichbarer Sicherheit zur EID CT bei Dosiseinsparungen von 25 %. Der PCD CT könnte künftig eine bedeutende Rolle bei Lungenkrebsscreenings zukommen.

## WISS86 Deep Learning-basierte Quantifizierung der Körperkonstitution und deren prädiktiver Wert für das Gesamtüberleben bei Patienten mit Bronchialkarzinom

**Autoren** Weiß J[1], Bridge C[3], LU J[4], Bay C[5], Shafer A[4], Diao N[4], Andriole K[6], Christiani D[7], Rosenthal M[5], Mak R[8], Aerts H[8]
**Institute** **1** Radiologie Uni Freiburg, Freiburg; **2** CCDS, CCDS, Boston, USA; **3** HSPH, HSPH, Boston, USA; **4** BWH, Radiologie, Boston, USA; **5** BHW, Radiologie, Boston, USA; **6** HSPH, HSPH, Boston; **7** BWH, Radioonkologie, Boston, USA; **8** BWH, AIM, Boston, USA
**DOI** 10.1055/s-0041-1723214

**Zielsetzung** Kann mittels Deep Learning die Körperkonstitution (BC) automatisch von CT-Bilder quantifiziert werden und dadurch die Vorhersage des Gesamtüberlebens in Patienten mit Bronchialkarzinom verbessert werden.

**Material und Methoden** In einer integrierten Analyse an über 13,000 Patienten wurden ein vollautomatischer Deep Learning Algorithmus entwickelt um die BC anhand von CT-Bilder auf Höhe von LWK3 zu quantifizieren. Um demografischen Unterschieden Rechnung zu tragen, wurden zunächst Standardwerte für Muskulatur und Fett (sukutan+viszeral) in Bezug auf Ethnie, Alter und Geschlecht in > 12,000 ambulanten Patienten ermittelt und Z-Scores berechnet. Anschließend wurde die BC in 1,287 Patienten (Alter: 64,9 ± 10,8 Jahre; 48,6 % Männer) mit Bronchialkarzinom zum Zeitpunkt der Diagnose bestimmt und anhand der Referenzkohorte normalisiert. Um den Zusammenhang der BC mit dem Gesamtüberleben zu untersuchen, wurde die niedrigste Tertile der normalisierten BC-Werte verwendet um Patienten als sarkopen und/oder fett-depletiert zu definieren. Cox-Proportional-Hazard-Modelle wurden adjustiert für Alter, Geschlecht, BMI, Krebsart, Stadium und Behandlung berechnet.

**Ergebnisse** Die BC wurde bei allen Patienten erfolgreich quantifiziert. Über ein medianes Follow-up von 1,8 Jahren (Sterberate: 68,1 %) war die Mortalität bei sarkopenen und fett-depletierten Patienten signifikant höher als in der jeweiligen Vergleichsgruppe (HR: 1,32 (1,13–1,54); $p < 0{,}001$ und HR: 1,27 (1,07–1,50); $p = 0{,}005$). Subgruppen-Analysen legen nahe, dass diese Assoziationen von jüngeren Patienten (< 65 Jahre alt; $p \leq 0{,}004$), frühen Krankheitsstadien (I/II; $p \leq 0{,}005$) und Patienten mit Adenokarzinom ($p \leq 0{,}04$) bestimmt werden.

**Schlussfolgerungen** Bei Patienten mit Bronchialkarzinom sind Sarkopenie und/oder Fettdepletion zum Zeitpunkt der Diagnose unabhängige Prädiktoren für das Gesamtüberleben. Deep Learning ermöglicht eine zuverlässige und automatische Extraktion dieser derzeit nicht verwendeten Information, was ein Ansatz für verbesserte und personalisierte Therapiekonzepte sein könnte.

## WISS87 Deep Learning-basierte Quantifizierung des biologischen Alters und dessen prognostischer Wert in Patienten mit Bronchialkarzinom

**Autoren** Weiß J[1, 2], Raghu V[3], Lu M[3], Hoffmann U[3], Christiani D[4], Mak R[5], Aerts H[6]
**Institute** **1** Radiologie Uni Freiburg, Freiburg; **2** MGH, Radiology, Boston, USA; **3** MGH, Radiologie, Boston, USA; **4** MGH, Pneumologie, Boston, USA; **5** BWH, Radioonkologie, Boston USA; **6** BWH, AIM, Boston, USA
**DOI** 10.1055/s-0041-1723215

**Zielsetzung** Kann mittels Deep Learning das biologische Alter anhand eines Röntgen-Thorax quantifiziert werden und dadurch die Überlebensvorhersage bei Patienten mit Bronchialkarzinom verbessert werden.

**Material und Methoden** In dieser integrierten Analyse von mehr als 115,000 Patienten haben wir einen Deep-Learning-Algorithmus entwickelt, um das biologische Alter anhand eines Standard Röntgen-Thorax in asymptomatischen Screening-Patienten zu quantifizieren (CXR-Age). Anschließend wurde der Algorithmus an einem vollständig unabhängigen Testdatensatz bestehend aus 913 Röntgen-Thorax-Aufnahmen von Patienten mit Bronchialkarzinom aus der Boston Lung Cancer Study (BLCS) getestet. Die Assoziation zwischen dem CXR-Alter (5 Jahresschritte) und dem Gesamtüberleben (OS) wurde durch Berechnung univariater und multivariater Hazard Ratios (HR) mittels

Cox-Regression untersucht und mit dem chronologischen Alter (5 Jahresschritte) anhand des C-Index verglichen.

**Ergebnisse** Das CXR-Alter konnte bei allen BLCS-Patienten (Alter 66,9 ± 10,7; m 48 %) erfolgreich quantifiziert werden. Der mediane Follow-up betrug 2,3 Jahre (1,1–3,9), die Sterblichkeitsrate war 49 %. Die HR für das CXR-Alter bezüglich des OS betrugen 1,17 (1,11–1,23); p < 0,001 und 1,07 (1,02–1,12); p = 0,004 für das chronologische Alter mit einem signifikant höheren C-Index für das CXR-Age im Vergleich zum chronologischen Alter (p < 0.001). Darüber hinaus blieb CXR-Age auch in einer multivariaten Analyse unter Berücksichtigung demographischer (Ethnie, Rauchen, BMI) und klinischer Risikofaktoren (Stadium, Behandlungschema) ein unabhängiger und signifikanter Prädiktor für das OS (HR 1,17 (1,11–1,25); p = 0,02).

**Schlussfolgerungen** Deep Learning erlaubt die Quantifizierung des biologischen Alters anhand eines Standard Röntgen-Thorax und ermöglicht eine im Vergleich zum chronologischen Alter verbesserte Vorhersage des Gesamtüberlebens bei Patienten mit Bronchialkarzinom, unabhängig von klinischen Risikofaktoren.

## Strahlenschutz

### WISS88 Strahlenschutz in der Angiographie: Welchen Effekt hat eine Echtzeit-Visualisierung der Strahlendosis?

**Autoren** Basten L[1], Conrades L[1], Scherwin M[1], Vogl T[1], Eichler K[1], Thalhammer A[1], Zangos S[1], Gruber-Rouh T[1]
**Institut** 1 Institut für Diagnostische und Interventionelle Radiologie, Goethe-Universität, Frankfurt am Main
**DOI** 10.1055/s-0041-1723216

**Zielsetzung** Es wurde untersucht, welchen Effekt eine Echtzeit-Visualisierung der persönlichen Strahlendosis der während einer Angiographie tätigen Radiologen hat.

**Material und Methoden** In dieser prospektiven Fall-Kontroll-Studie wurde die persönliche Strahlendosis während angiographischer Diagnostik und Interventionen tätiger Radiologen gemessen. Dazu wurde ein speziell dafür vorgesehenes Dosimeter (RaySafe i2-system) über der Strahlenschutzschürze getragen und die Dosis in Ein-Sekunden-Intervallen aufgezeichnet. In der Kontrollgruppe erfolgte lediglich die Dosismessung. In der Versuchsgruppe fand eine Visualisierung der Strahlendosis in Echtzeit auf einem Live-Screen mittels farbkodiertem Balkendiagramm („Ampelfarben") statt. Zur statistischen Auswertung wurden die deskriptive Statistiken und der Wilcoxon-Mann-Whitney-U-Test berechnet.

**Ergebnisse** Insgesamt konnten n = 214 Messungen (n = 110 Testgruppe und n = 104 Kontrollgruppe) ausgewertet werden. Mit 2,36 µSv (Bereich: 0,05–161,03 µSv) gegenüber 3,67 µSv (Bereich: 0,03–474,73 µSv) lag der Median der mittleren Dosis in der Versuchsgruppe um 35,7 % unter dem der Kontrollgruppe (p = 0,032). In der Versuchsgruppe war die durchschnittliche Gesamtstrahlendosis um 46,9 % (15,5 vs. 29,2 µSv) reduziert (p = 0,034).

**Schlussfolgerungen** Die Echtzeit-Visualisierung der aktiven Strahlendosis während angiographischer Diagnostik und Interventionen führt zu einer relevanten Reduktion der Dosis, welcher die beteiligten Radiologen ausgesetzt sind.

### WISS89 Strahlenschutz im Rahmen CT-gesteuerter Interventionen: Welchen Effekt hat eine Echtzeit-Visualisierung der Strahlendosis?

**Autoren** Basten L[1], Koch A[1], Thalhammer A[1], Vogl T[1], Eichler K[1], Zangos S[1], Gruber-Rouh T[1]
**Institut** 1 Institut für Diagnostische und Interventionelle Radiologie, Goethe-Universität, Frankfurt am Main
**DOI** 10.1055/s-0041-1723217

**Zielsetzung** Evaluation des Effekts einer Echtzeit-Visualisierung der auf an CT-gesteuerten Interventionen beteiligte Radiologen wirkenden Strahlendosis.

**Material und Methoden** Zur Messung der persönlich exponierten Strahlendosis während CT-gesteuerter Interventionen wurde ein speziell dafür vorgesehenes Dosimeter (RaySafe i2-system) über der Strahlenschutzschürze getragen. Zu Beginn der Studie erfolgte lediglich die Messung der Gesamtdosis – ohne Visualisierung (Kontrollgruppe). In der nachfolgenden Phase zeigte ein Live-Screen die Strahlendosis in Echtzeit an (Versuchsgruppe). Die Dosis wurde in Ein-Sekunden-Intervallen aufgezeichnet. Ergebnisse wurden in deskriptiven Statistiken und gemischten Modellen ausgewertet. Insbesondere die Variablen Erfahrung, Geschlecht, Funktion und Position während der Intervention wurden analysiert. Für die statistischen Berechnungen wurde das Programm R-Studio (V3.5.1, RStudio, Boston, MA, USA) verwendet.

**Ergebnisse** In dieser monozentrischen prospektiven Fall-Kontroll-Studie wurden insgesamt n = 517 Messungen (n = 249 mit und n = 268 ohne Live-Screen) erhoben aus 304 Interventionen analysiert. Die insgesamt 29 beteiligten Radiologen agierten in den Funktionen Durchführer oder Assistent. Alle Interventionen wurden routinemäßig perkutan unter CT-Steuerung durchgeführt. In der Versuchsgruppe war die durchschnittliche Gesamtstrahlendosis um 58,1 % (4,86 vs. 11,6 µSv) reduziert (p = 0,034). Mit 78,5 % (3,35 vs. 15,55 µSv) wurde die höchste Reduktion bei Radiologen agierend als Assistent beobachtet (p = 0,002). Die Analyse in gemischten Modellen brachte eine statistisch signifikante Dosisreduktion für den Einsatz des Live-Screens an sich hervor (p < 0,001); unter Berücksichtigung aller Variablen konnte für die Funktion Assistent ein statistisch signifikanter Einfluss nachgewiesen werden (p = 0,002).

**Schlussfolgerungen** Die Echtzeit-Visualisierung der aktiven Strahlendosis während CT-gesteuerter Interventionen führt zu einer relevanten Reduktion der Dosis, welcher die beteiligten Radiologen ausgesetzt sind.

### WISS90 Internationaler Vergleich der Strahlendosis zwischen US-amerikanischen und europäischen Institutionen für die zehn häufigsten CT-Indikationen: Daten eines internationalen Dosisregisters

**Autoren** Bos D[1], Yu S[2], Luong J[2], Chu P[2], Wang Y[2], Wetter A[1], Smith-Bindman R[2]
**Institute** 1 Universitätsklinikum Essen, Institut für Diagnostische und Interventionelle Radiologie und Neuroradiologie, Essen; 2 University of California San Francisco, San Francisco, USA
**DOI** 10.1055/s-0041-1723218

**Zielsetzung** Ziel dieser Studie ist es, die Strahlendosis US-amerikanischer und europäischer (EU) Einrichtungen für die zehn häufigsten Indikationen für die Computertomographie (CT) zu untersuchen, um unnötige Schwankungen der Strahlendosis zwischen Patienten, Institutionen und Ländern zu reduzieren. Die Europäische Gesellschaft für Radiologie hat in ihrer European Study on Clinical DRLs (EUCLID) die zehn häufigsten Indikationen identifiziert.

**Material und Methoden** Innerhalb eines internationalen CT-Dosisregisters wurden zwischen Januar 2016 und Juli 2019 standardisierte Daten von 2,6 Millionen CT-Untersuchungen bei Erwachsenen von 137 US-amerikanischen und 11 europäischen Institutionen gesammelt. Diagnostische Referenzwerte (75. Perzentil) wurden für das Dosis-Längen-Produkt (DLP) bestimmt und die relativen Dosen US/EU (RD) berechnet. Die Strahlungsdosen wurden bezüglich Größe und Alter der Patienten standardisiert und angepasst.

**Ergebnisse** Insgesamt stammen 9 % der CT-Scans aus europäischen Einrichtungen. Die angepassten diagnostischen Referenzwerte für DLP (mGy·cm) für die USA im Vergleich zur EU waren: Schlaganfall 1060 vs. 790; chronische Sinusitis 450 vs. 730; Trauma der Halswirbelsäule 570 vs. 300; Lungenembolie 540 vs. 180; koronarer Kalkscore 230 vs. 90; CT Koronarangiographie 2390 vs. 810; Lungenkrebs 470 vs. 210; Leberzellkarzinom 1750 vs. 670; Nierensteine 640 vs. 420 und Appendizitis 870 vs. 600. Die in den USA beobachteten Strahlendosen waren bei 9 von 10 CT-Indikationen signifikant höher als in Europa (p < 0,05), mit einer mittleren RD = 2,0 (Bereich 0,6–3,0).

**Schlussfolgerungen** Für die meisten EUCLID-Indikationen und nach Anpassung an die Patientencharakteristika wiesen europäische Institutionen im Vergleich zu US-amerikanischen Institutionen signifikant niedrigere Strahlendosen auf. Dosisoptimierung und Standardisierung der indikationsspezifischen CT-Protokolle sind erforderlich.


Fortschr Röntgenstr 2021; 193: S1–S61 | © 2021. Thieme. All rights reserved.

## WISS91 Diagnostische Referenzwerte in der Computertomographie – Wie realistisch ist der Standardpatient?

**Autoren** Entz K[1], Vogl T[1]
**Institut** **1** Universitätsklinikum Frankfurt, Institut für Diagnostische und Interventionelle Radiologie, Frankfurt am Main
**DOI** 10.1055/s-0041-1723219

**Zielsetzung** Die Patientenexposition in der Computertomographie wird anhand der diagnostischen Referenzwerte (DRW) bewertet. Diese beziehen sich jeweils auf Patienten mit Standardmaßen, was bereits 1999 in einer Leitlinie der Europäischen Kommission als 70 ± 3 kg definiert wurde. Es ist bekannt, dass der Anteil der adipösen Personen in der Bevölkerung zunimmt. Zusätzlich begünstigt Adipositas zahlreiche Krankheiten, so dass bei der Betrachtung von Patienten im Mittel ein höheres Gewicht vermutet werden kann als in der Gesamtbevölkerung.

**Material und Methoden** Es wurden Patientenalter, Körpermaße (Gewicht, Größe) sowie Dosisdaten (CTDIvol, DLP) von allen Untersuchungen an einem Computertomographen (Somatom Force, Siemens Healthineers) innerhalb eines Halbjahrs ermittelt und mit Bevölkerungsdaten des Statistischen Bundesamts verglichen. Für drei Untersuchungsarten, bei denen die Dosis stark durch die Patientenstatur beeinflusst wird (Abdomen mit Becken, Rumpf, Thorax), wurde jeweils die mittlere Dosis ermittelt und analysiert, wie oft die diagnostischen Referenzwerte überschritten wurden.

**Ergebnisse** Bei 45 % der Untersuchungen (n = 3140) war das Gewicht vermerkt, bei 1/3 (n = 2334) konnte der BMI bestimmt werden. Das mediane Gewicht betrug 73 kg, der Maximalwert 252 kg. Die DRWs wurden bei Untersuchungen von Abdomen mit Becken, Rumpf und Thorax im Mittel unterschritten, eine Überschreitung fand nur bei 9,0 %, 9,3 % und 17,7 % der Untersuchungen statt. Eine Überschreitung des 3fachen DRWs wurde bei einer Untersuchung registriert (Abdomen mit Becken), ein bedeutsames Vorkommnis lag nicht vor.

**Schlussfolgerungen** Das mediane Gewicht der Patienten lag innerhalb der Spannbreite des Standardpatienten, so dass dieser auch heutzutage noch als Referenz dienen kann. In begründeten Einzelfällen dürfen die DRWs überschritten werden, Übergewicht muss jedoch nicht zwangsläufig zu einer Überschreitung führen. Insbesondere mit modernen, protokolloptimierten CTs können die DRWs auch bei (leichter) Adipositas eingehalten werden.

## WISS92 Dosisoptimierung in der Computertomographie – Wie findet man Protokolle mit Optimierungsbedarf und wie kann ein Dosismanagementsystem dabei helfen?

**Autoren** Entz K[1], Vogl T[1]
**Institut** **1** Universitätsklinikum Frankfurt, Institut für Diagnostische und Interventionelle Radiologie, Frankfurt am Main
**DOI** 10.1055/s-0041-1723220

**Zielsetzung** Zur Bewertung der Untersuchungsdosis werden die diagnostischen Referenzwerte (DRW) herangezogen. Insbesondere mit neueren CTs können diese jedoch teils deutlich unterschritten werden. Zusätzlich fordert das Strahlenschutzrecht, dass Expositionen auch unterhalb von Grenzwerten so weit wie medizinisch möglich reduziert werden. Daher sollten die eingesetzten CT-Protokolle nicht nur auf die Einhaltung der DRWs, sondern auch regelmäßig auf ihr Optimierungspotential hin überprüft werden.

**Material und Methoden** Es wurden folgende Szenarien betrachtet: 1) Vergleich des gleichen Protokolls (Thorax nativ) an verschiedenen CTs, 2) Vergleich verschiedener Scanserien innerhalb eines mehrphasigen Untersuchungsprotokolls (Aorta nativ, arteriell, venös), 3) Fehlersuche bei vereinzelten auffälligen Dosiswerten (Hals).

**Ergebnisse** 1) Der mittlere CTDIvol der drei CT-Scanner für das Thorax-Protokoll betrug 5,64, 8,97 und 4,34 mGy,. Durch eine Anpassung des Protokolls konnte die Dosis am CT 2 halbiert werden (CTDIvol: 4,18 mGy). 2) Die native Scanserie wurde mit der doppelten Dosis der KM-Phasen gefahren (CTDIvol (mGy): nativ 9,18, arteriell 4,94, venös 4,97; DLP (mGy*cm): nativ 594,25, arteriell 318,39, venös 324,35). Die Dosis der nativen Phase konnte auf 6,3 mGy bzw. 392,9 mGy*cm reduziert werden. 3) Im Mittel lag die Dosis bei etwa 2/3 des DRW des Hals (CTDIvol: 9,56 mGy, DLP: 237 mGy*cm), in Einzelfällen wurde der DRW jedoch deutlich überschritten. Bei genauerer Betrachtung der Dosismodulation konnte der Fehler im Protokoll identifiziert und behoben werden.

**Schlussfolgerungen** Insbesondere an neueren CT gibt es Potential zur Dosisoptimierung auch unterhalb der diagnostischen Referenzwerte. Protokolle mit Optimierungspotential lassen sich durch den Vergleich einzelner Protokolle mit den DRWs, gleicher Protokolle verschiedener CT-Scanner oder einzelner Scanserien untereinander finden. Dosismanagementsysteme können durch die schnelle Analyse großer Datenmengen dabei helfen, optimierungsbedürfte Protokolle zu identifizieren.

## WISS93 Die in-vitro Bestrahlung peripherer Blutzellen mit Dual-Energy CT Technik verursacht keine verstärkten biologischen Effekte im Vergleich zur konventionellen Computertomographie

**Autoren** Kaatsch H[1], Schüle S[2], Ostheim P[2], Nestler K[3], Jakobi J[4], Schäfer B[4], Hantke T[4], Brockmann M[5], Abend M[2], Waldeck S[3], Port M[6], Scherthan H[7], Ullmann R[4], Becker B[3]
**Institute** **1** Institut für Radiobiologie der Bundeswehr, Genomics II, Munchen; **2** Institut für Radiobiologie der Bundeswehr, Genomics I, München; **3** BundeswehrZentralkrankenhaus Koblenz, Klinik für diagnostische und interventionelle und Neuroradiologie, Koblenz; **4** Institut für Radiobiologie der Bundeswehr, Genomics II, München; **5** Universitätsklinikum Mainz, Klinik für Neuroradiologie, Mainz; **6** Institut für Radiobiologie der Bundeswehr, München; **7** Institut für Radiobiologie der Bundeswehr, Molekulare Histologie, München
**DOI** 10.1055/s-0041-1723221

**Zielsetzung** Die moderne Dual-Energy CT (DECT) ermöglicht eine erhöhte diagnostische Aussagekraft mit vergleichbarer oder sogar reduzierter Dosisbelastung im Vergleich zur konventionellen Single-Energy CT (SECT). Unterschiede in der molekularbiologischen Wirksamkeit bei der Modulation von Röhrenspannungen sind bisher jedoch nicht systematisch erforscht. Das Ziel dieser Studie war es daher, eine vergleichende Analyse des biologischen Effekts von Dual- und Single-Energy CT auf die frühzeitige Genregulation und Häufigkeit von DNA-Doppelstrangbrüchen (DSB) nach CT-Exposition durchzuführen.

**Material und Methoden** Vollblutproben von drei gesunden Probanden wurden ex-vivo in einem Dritt-Generation Dual-Source CT Gerät unter Verwendung unterschiedlicher Röhrenspannungen (80 kV, 150 kV und 80 kV/Sn150 kV) und einer effektiven Dosis von 7.0 ± 0.08 mSv bestrahlt. Zur Kontrolle wurden nicht-bestrahlte Vollblutproben verwendet. Die differentielle Genexpressionsanalyse wurde sechs Stunden nach Bestrahlung mittels Gesamt-Transkriptom-Sequenzierung (RNA-Sequencing) untersucht. Die Quantifizierung von DNA-DSB wurde mittels 53BP1 +γH2AX-Immunfärbung evaluiert.

**Ergebnisse** Weder die Häufigkeit von DNA-DSB noch die differentielle Genexpressionsanalyse zeigten eine statistisch signifikant erhöhte biologische Wirksamkeit der DECT im Vergleich zur SECT. Unabhängig der unterschiedlichen Bestrahlungsmodalitäten wiesen alle Proben ein signifikant höheres Auftreten von DNA-DSB ($p < 0.001$) sowie eine gemeinsame Hochregulierung von fünf Genen -AEN, BAX, DDB2, FDXR und EDA2R- auf, welche bereits zuvor als strahleninduzierte genomische Biomarker beschrieben wurden.

**Schlussfolgerungen** Trotz stetig sinkender Dosisbelastung stellt die moderne CT-Diagnostik weiterhin einen genotoxischen Stressor mit unmittelbarem Einfluss auf die Genregulation und die DNA-Integrität dar. In dieser Studie konnten wir jedoch keinen erhöhten biologischen Effekt von niedrigenergetischer Röntgenstrahlung im Rahmen von DECT- verglichen mit SECT-Untersuchungen feststellen.

© 2021. Thieme. All rights reserved.

# Thoraxradiologie

## WISS94 Nutzung der Dual-ROI Technik zu Senkung der Inzidenz von „Transient Interruption of Contrast“ in Patienten mit CTPA-Untersuchen des Thorax zur Diagnostik einer Lungenarterienembolie

**Autor** Burdenski T[1]
**Institut** 1 Charité Universitätsmedizin Berlin, Radiologie, Berlin
**DOI** 10.1055/s-0041-1723222

**Zielsetzung** Die diagnostische Stärke einer computertomografischen Angiografie (CTPA) ist von einer starken Kontrastmittelanflutung in den Lungenarterien zum Zeitpunkt der Bilderstellung abhängig. Eine Schlüsselrolle bei der Entstehung nicht diagnostisch verwertbarer CTPA-Aufnahmen scheint der Strömungsartefakt „Transient Interruption of Contrast“ (TIC) zu spielen. Unser Ziel war es, durch Nutzung der Dual-Region-of-Interest (ROI) Technik neuer Computertomographen die Inzidenz des TIC in CTPA-Untersuchungen zu senken.

**Material und Methoden** Retrospektiv wurden 1422 CTPA-Untersuchungen aus den Jahren 2014, 2015 (Kohorte 1) und 2019 (Kohorte 2) analysiert. Die erste Kohorte wurde mit Single-ROI- und die zweite mit einem Dual-ROI CT-Scanner untersucht. Die Röntgendichte (RD) in Aorta Ascendens (AA), Vena Cava Superior und dem Truncus Pulmonalis (TP) wurden gemessen und miteinander verglichen, ebenso der aortopulmonale Quotient (RD AA/RD TP). TIC wurde definiert als ein aortopulmonaler Quotient > 1 mit gleichzeitigem Kontrastmitteleinstrom in der Vena Cava Superior.

**Ergebnisse** Ausgeschlossen wurden 92 intubierte Patienten, 13 Patienten, bei welchen bei der Kontrastmittelapplikation ein Paravasat auftrat und sechs Patienten, die das Kontrastmittel über einen Zugang an der unteren Extremität erhielten. Daraus ergeben sich 654 Patienten der ersten und 657 für die zweite Kohorte zur statistischen Analyse. Die mittlere Röntgendichte im TP lag bei 454,0 ± 153,6HU versus 392,0 ± 132,2 HU. TIC trat in 6,2 % (41/657) und 7,0 % (46/654) der Untersuchungen auf. Patienten mit TIC hatten ein durchschnittliches Alter von 58,4 ± 16,6 Jahren; Patienten ohne TIC67,2 ± 15,8 Jahre. Männlich waren 54/87 Patienten mit TIC.

**Schlussfolgerungen** Mit einer Inzidenz von ca. 7 % in den beiden Kohorten ist TIC ein häufig auftretendes Phänomen bei CTPA-Untersuchungen, welches durch Einsatz der Dual-ROI-Technik nicht signifikant verringert werden konnte. Die ermittelten Risikogruppen für das Auftreten des TIC-Phänomens sind besonders junge sowie männliche Patienten.

## WISS95 D-Dimer 2.0 – KI-gestützte Analyse negativer Prädiktoren bei Patienten mit klinischem Verdacht auf eine Lungenarterienembolie sowie positivem D-Dimer

**Autoren** Gawlitza J[1], Trinkmann F[2], Bücker A[1], Wilkens H[3], Stroeder J[1]
**Institute** 1 Universitätsklinikum des Saarlandes, Klinik für diagnostische und interventionelle Radiologie, Homburg; 2 Universitätsklinikum Heidelberg, Thoraxklinik, Heidelberg; 3 Universitätsklinikum des Saarlandes, Innere Medizin V – Pneumologie, Allergologie, Beatmungs- und Umweltmedizin, Homburg
**DOI** 10.1055/s-0041-1723223

**Zielsetzung** Der Ausschluss einer Lungenarterienembolie (LAE) mittels Computertomographie (CT) gehört zu den häufigsten Notfallindikationen der Radiologie. Das D-Dimer ist aufgrund seines lediglich hohen negativen prädiktiven Wertes sowie der geringen Spezifität im Falle einer Erhöhung nicht sinnvoll, um den Verdacht auf eine LAE zu erhärten. Aus diesem Grund fällt ein Großteil der Untersuchungen mit Fragestellung nach LAE negativ aus. Ziel dieser Arbeit war es, auf Basis des Eingangslabors mithilfe maschineller Lernalgorithmen ein Modell zur Vorhersage der LAE-Wahrscheinlichkeit bei Patienten mit positivem D-Dimer zu entwickeln.

**Material und Methoden** Alle in den letzten 10 Jahren über die hiesige Notaufnahme aufgenommenen Patienten klinischem Verdacht auf eine LAE sowie vollständigem Aufnahmelabor (37 Parameter) wurden in die Studie eingeschlossen (n = 2045). Nach initialer, deskriptiver Statistik erfolgte eine Clusteranalyse mittels k-means sowie die Evaluation unterschiedlicher Parameterkombinationen. Vier Algorithmen (kNN, Perzeptron, Random Forest, AdaBoost) wurden kompetitiv in der anschließenden Clustervorhersage evaluiert.

**Ergebnisse** Bei insgesamt 40,7 % der Patienten wurde eine LAE nachgewiesen. Diese zeigten in 15 der 37 Laborparameter signifikante Unterschiede zu Patienten ohne LAE. Die Analyse ergab drei distinkte Cluster mit hochsignifikanten Unterschieden hinsichtlich der jeweiligen LAE-Häufigkeiten. So war das Risiko einer LAE in Cluster2 im Vergleich zu Cluster1 25 % geringer. Der Random Forest zeigte dabei die beste Klassifizierungsperformance, um diese signifikant niedrigere LAE-Wahrscheinlichkeit auch im Testdatensatz nachzuweisen (AUC > 0.9).

**Schlussfolgerungen** Wie gezeigt, kann auf Basis des Aufnahmelabors bereits eine modellgestützte Stratifizierung mit signifikant niedrigerem Risiko für eine LAE trotz positivem D-Dimer stattfinden. Dies ist ein erster Schritt in Richtung einer multiparametrischen, prädiagnostischen Evaluation von Patienten mit Verdacht auf LAE.

## WISS96 MRT der Lunge: Langjährige Überwachung von Lungenveränderungen bei zystischer Fibrose in der nativen Lungen- MRT

**Autoren** Kraus M[1], Esser M[1], Kiefer L[1], Schwarz R[1], Utz P[2], Graepler-Mainka U[2], Tsiflikas I[1], Schäfer J[1]
**Institute** 1 UKT Tübingen, Interventionelle und diagnostische Radiologie, Tübingen; 2 UKT Tübingen, Klinik für Kinder- und Jugendmedizin, Tübingen
**DOI** 10.1055/s-0041-1723224

**Zielsetzung** Genotyp und Phänotyp der zystischen Fibrose (CF) zeigen eine heterogene klinische Ausprägung insbesondere der strukturellen Lungengerüstveränderungen (SLD). Ziel dieser Studie war daher die Evaluation der SLD in der thorakalen Magnetresonanztomographie bei CF-Patienten mittels bildmorphologischer Beurteilung über 6 Jahre im Verlauf und Korrelation zur Lungenfunktion mittels FEV1.

**Material und Methoden** In diese retrospektive Auswertung wurden alle CF Patienten eingeschlossen, die im Verlauf von 6 Jahren mindesten 3 MRT Verlaufsuntersuchungen und Lungenfunktionstests erhielten. Alle Lungen-MRTs erfolgen nach Standardprotokoll bei 1,5 T (PDw Flash 3D in Atemstop, coronale T2w TSE mit Doppeltriggerung und funktioneller sagittaler PDw Flash 2D Sequenz in submaximaler In- und Exspiration). Die strukturellen Lungenveränderungen wurden in jedem Lungenlappen mittels semi-quantitativem MR-CF-Score beurteilt: Dieser beinhaltet Bronchiektasien/peribronchiale Wandverdickung, Mukusverlegung, zentrilobuläre Opazität, Konsolidierung, Sakkulation und Überblähung/Air Trapping. Zum individuellen Vergleich und Standardisierung wurde ein Z-Score sowohl für die MR-CF-Scores als auch FEV1 gebildet und zeitlich korreliert.

**Ergebnisse** 41 Patienten (Alter 10.2 (SD 5.2) Jahre, männlich 19) wurden eingeschlossen. Im 6- Jahresverlauf zeigte sich ein Abfall der FEV1 Werte um − 0.77 % pro Jahr (SD 2.1) bei einem Ausgangswert von 91.1 % (SD 14.3) und ein Anstieg des MR-CF-Scores von 5.6 (SD 5.0) um 6.4 Punkte (SD 3,69). Der Z-Score in Relation zum normierten Untersuchungszeitpunkt zeigte einen deutlichen Unterschied: bei Z- FEV1 (− 1) mit einer Steigung von 0.03 ($p = 0.38$) und Z-MR-CF-S0.14 ($p < 0.001$). Die größten kategorischen Unterschiede der Z-Scores waren bezüglich Bronchiektasien und Überblähung zu beobachten.

**Schlussfolgerungen** Der Anstieg des MR-CF-S zeigte im Verlauf einen signifikante raschere Progression der Erkrankung als der Abfall von FEV1. Das Lungen-MRT sollte daher als Routineuntersuchung mindesten alle 2 Jahre durchgeführt werden.


Fortschr Röntgenstr 2021; 193: S1–S61 | © 2021. Thieme. All rights reserved.

## WISS97 Verbesserte Vergleichbarkeit zwischen CT- und Röntgenbildern bei COVID-Patienten mittels virtueller Röntgenbilder

**Autoren** Rademacher C[1], Steuwe A[2], Elisabeth A[2], Valentin B[3], Aissa J[3], Köhler M[3], Antoch G[2]
**Institute** **1** Heinrich-Heine-Universität Düsseldorf, Kinderradiologie, Düsseldorf; **2** Institut für Diagnostische und Interventionelle Radiologie, Radiologie, Düsseldorf; **3** Institut für Diagnostische und Interventionelle Radiologie, Radiologie, Düsseldorf
**DOI** 10.1055/s-0041-1723225

**Zielsetzung** Die Anzahl der COVID-19 Infektionen nimmt wieder rasant zu. Fokus vieler Studien ist die CT, jedoch ist es bei stark steigender Fallzahl wichtig, auch das Röntgen als Modalität intensiver zu betrachten. In dieser Studie sollen Röntgenthoraxbilder (CXR) bezüglich ihrer diagnostischen Aussagekraft bei viralen Pneumonien analysiert werden. Da die Vergleichbarkeit zwischen Röntgen- und CT-Untersuchungen teilweise schwierig ist, wurden außerdem virtuelle Röntgenbilder aus CT-Bildern (VXR) erstellt und mit Original-CXR verglichen.

**Material und Methoden** In dieser retrospektiven Studie wurden 112 CT-Scans der ersten 109 COVID-verdächtigen Patienten (69 M, 40 F) aus unserem Institut eingeschlossen. Aus den CT-Bildern wurden mittels einer neuen Software „virtual X-ray" (Siemens Healthineers) VXR erstellt. VXR wurden mit CXR, die 48 h vor oder 48 h nach dem CT angefertigt wurden, verglichen. Mittels eines Scoring-Systems wurde der Schweregrad der Pneumonie in 4 Stadien eingeteilt (0 =keine Parenchymveränderungen, 1 =< 25% der Lunge betroffen, 2 = 25–30%, 3 = 50–75%, 4 =>75%). Als Goldstandard wurden Ergebnisse von PCR-Tests herangezogen.

**Ergebnisse** Die Spezifität der Röntgenbilder im Vergleich zu den PCR-Tests zur Identifizierung einer viralen Pneumonie betrug bei CXR 64,7% und bei VXR 75,8%. Bei 15/109 Patienten (14%) wurde COVID-19 mittels PCR-Test bestätigt. Pulmonale Auffälligkeiten zeigten sich bei 12/15 (80%) der CXR und 13/15 (87%) der VXR. Von letzteren 13 Patienten zeigten 3/13 (23%) unilaterale und 10/13 (77%) bilaterale Konsolidierungen. In 5/13 (38%) Patienten waren die Veränderungen peripher betont, wobei in 8/13 (62%) Fällen ein diffuses Verteilungsmuster vorlag. Der Schweregrad der Pneumonie lag im Durchschnitt bei 1,2.

**Schlussfolgerungen** VXR führten bei der Diagnostik einer viralen Pneumonie zu einer höheren Spezifität als CXR. VXR können daher als äquivalentes Follow-Up genutzt werden. Dies ermöglicht eine bessere Vergleichbarkeit zwischen CT und Röntgen, indem VXR in eine Reihe konsekutiver CXR eingereiht werden können

## WISS98 Wertigkeit von monoenergetischen Bildrekonstruktionen bei der Computer-assistierten Diagnose von inzidentellen peripheren Lungenarterienembolien mittels spektraler Computertomografie

**Autoren** Richter A[1], Rengier F[1], Mokry T[1], Weber T[1], Kauczor H[1]
**Institut** **1** Universitätsklinikum Heidelberg, DIR, Heidelberg
**DOI** 10.1055/s-0041-1723226

**Zielsetzung** Ziel dieser Arbeit ist die Analyse der diagnostischen Wertigkeit eines Computer-assistierten Diagnosealgorithmus (CAD) zur Detektion inzidenteller peripherer Lungenarterienembolien (IPLAE) in venösen Spektral-CTs im Vergleich zwischen konventionellen 120 kVp polychromatischen Bildern (KPB) und 40 keV virtuell monoenergetischen Bildern (VMB).

**Material und Methoden** Es handelt sich um eine retrospektive Analyse von Patienten, bei denen zum Tumorstaging oder zur Fokussuche ein Spektral-CT mit Rekonstruktion von KPB und 40 keV VMB erfolgte. Zur Kontrastierung wurden 95 ml Kontrastmittel (Iodkonzentration 350 mg/ml) gefolgt von 55 ml Kochsalzlösung mit einer Flussrate von 3 ml/s injiziert. Die CTs wurden mit einer Verzögerung von 60 s nach Injektion akquiriert. CAD wurde von einer für diese Fragestellung entwickelten, dedizierten Bildverarbeitungssoftware durchgeführt. Die Leistungsstatistiken von CAD zur Detektion von IPLAE wurden auf Patientenbasis und auf Basis verlegter Lungensegmente berechnet. Als Referenzstandard diente die Diagnose von IPLAE eines Radiologen.

**Ergebnisse** Von 265 Patienten wurde bei 29 Patienten mit 95 verlegten Lungensegmenten eine IPLAE mittels des Referenzstandards diagnostiziert. Auf KPB wurden 6 Patienten mit IPLAE mittels CAD korrekt diagnostiziert. Sensitivität, Spezifität und negativer prädiktiver Wert für KBP waren 21%, 91% und 90% auf Patientenbasis und 3%, 99% und 96% auf Basis verlegter Lungensegmente. Auf 40 keV VMB konnten 21 Patienten mit IPLAE mittels CAD korrekt identifiziert werden. Sensitivität, Spezifität und negativer prädiktiver Wert waren 70%, 61% und 94% auf Patientenbasis und 29%, 97% und 100% auf Basis verlegter Lungensegmente.

**Schlussfolgerungen** Durch die Verwendung von mit Spektral-CT akquirierten 40 keV VMB kann die Detektion einer IPLAE mittels CAD verbessert werden. Dies geschieht jedoch auf Kosten falsch positiver Ergebnisse.

## WISS99 Evaluation der CO-RADS Klassifikation in der CT bei Patienten mit V. a. COVID-19

**Autoren** Valentin B[1], Steuwe A[1], Wienemann T[2], Andree M[3], Köhler M[1], Appel E[1], Rademacher C[1], Keitel V[4], Ljimani A[1], Aissa J[1], Antoch G[1], Loberg C[1]
**Institute** **1** Uniklinikum Düsseldorf, Institut für Diagnostische und Interventionelle Radiologie, Düsseldorf; **2** Uniklinikum Düsseldorf, Institut für Medizinische Mikrobiologie und Krankenhaushygiene, Düsseldorf; **3** Uniklinikum Düsseldorf, Institut für Virologie, Düsseldorf; **4** Uniklinikum Düsseldorf, Klinik für Gastroenterologie, Hepatologie und Infektiologie, Düsseldorf
**DOI** 10.1055/s-0041-1723227

**Zielsetzung** Auf internationaler Ebene steigen die Zahlen der Neuinfektionen der COVID-19 Pandemie stetig an. Nicht nur die hohe Virulenz, sondern auch die partiell auftretenden unspezifischen Symptome bedingen hohe Zahlen von Neuinfektionen. Der Goldstandard der COVID-19 Diagnostik ist die Polymerase-Kettenreaktion (PCR). Ergänzend wird im klinischen Alltag zunehmend die CT als ergänzende weiterführende Diagnostik bei Patienten mit COVID-19-typischen Symptomen durchgeführt. Diese retrospektive Studie untersuchte, ob die im April 2020 publizierte CO-RADS Klassifikation, angewendet auf unsere Patientenkohorte, vergleichbare Ergebnisse zu unserem strukturierten Befund (SB) lieferte.

**Material und Methoden** Eingeschlossen wurden Patienten, die bei V. a. COVID-19 ein initiales low-dose Thorax-CT im Zeitraum vom 13.03.-23.11.2020 bekamen. Jedes CT wurde anhand des SB von drei diensthabenden erfahrenen Radiologen befundet. Retrospektiv erfolgte eine CO-RADS Auswertung der Bilddaten ohne klinische Angaben durch zwei erfahrene Radiologen. Die CT-Befunde wurden mit den PCR-Ergebnissen während des Krankenhausaufenthaltes der Patienten korreliert.

**Ergebnisse** Insgesamt wurden 401 Patienten eingeschlossen. Die Auswertungsmethode SB/CO-RADS erzielte eine Sensitivität von 76% (95% Konfidenzintervall (KI): 59–87)/96% (95% KI: 87–99) und eine Spezifität von 87% (95% KI: 83–90)/97% (95% KI: 95–98). Der positive prädiktive Wert lag bei 34% (95% KI:24–46)/83% (95% KI: 71–90) und der negative prädiktive Wert bei 98% (95% KI: 95–99)/99% (95% KI: 98–100).

**Schlussfolgerungen** Durch CO-RADS kann COVID-19 im CT verlässlich erkannt und ausgeschlossen werden. Trotz der fehlenden klinischen Angaben zeigt die CO-RADS Klassifikation eine bessere Beurteilung von pulmonalen Veränderungen im Vergleich zu dem SB. Ein Grund für die geringere Sensitivität und Spezifität des SB könnten die wechselnden Radiologen im klinischen Alltag sein.

## WISS100 COVID-19 Detektion mittels CT bei symptomatischen Patienten mit initial negativem PCR-Ergebnis

**Autoren** Valentin B[1], Steuwe A[1], Wienemann T[2], Andree M[3], Keitel V[4], Köhler M[1], Appel E[1], Rademacher C[1], Ljimani A[1], Antoch G[1], Aissa J[1]
**Institute** **1** Uniklinikum Düsseldorf, Institut für Diagnostische und Interventionelle Radiologie, Düsseldorf; **2** Uniklinikum Düsseldorf, Institut für Medizinische Mikrobiologie und Krankenhaushygiene, Düsseldorf; **3** Uniklinikum Düsseldorf, Institut für Virologie, Düsseldorf; **4** Uniklinikum Düsseldorf, Klinik für Gastroenterologie, Hepatologie und Infektiologie, Düsseldorf
**DOI** 10.1055/s-0041-1723228

**Zielsetzung** Der Goldstandard für die Diagnosestellung einer SARS-CoV-2 Infektion ist die Polymerase-Kettenreaktion (PCR). Die PCR kann jedoch in einigen Fällen falsch negativ ausfallen. Diese prospektive Studie untersuchte, ob bei Patienten mit COVID-typischer Symptomatik und negativem initialen PCR-Ergebnis COVID-typische pulmonale Veränderungen in der Computertomographie (CT) nachgewiesen werden können.

**Material und Methoden** Eingeschlossen wurden alle Patienten mit Verdacht auf COVID-19, initial negativem PCR-Ergebnis und darauffolgender nativer Low-dose-CT. CT-Verlaufskontrollen wurden ausgeschlossen. Als Studienzeitraum wurde, angenähert an den ersten Lockdown in Deutschland, der 13.03.-17.04.2020 gewählt. Alle CT-Untersuchungen wurden anhand eines institutsinternen strukturierten Befundschemas von jeweils drei erfahrenen Radiologen ausgewertet. Die CT-Befunde wurden mit den PCR-Ergebnissen während des Krankenhausaufenthaltes der Patienten korreliert.

**Ergebnisse** Insgesamt wurden 124 Patienten eingeschlossen. Bei 6/124 (5%) Patienten stellte sich ein falsch negatives initiales PCR Ergebnis heraus. Die CT erzielte eine Sensitivität von 100% (95% Konfidenzintervall (KI): 54–100) und eine Spezifität von 75% (95% KI: 67–85). Der positive prädiktive Wert lag bei 17% (95% KI: 6–33) und der negative prädiktive Wert bei 100% (95% KI: 96–100). Die diagnostische Genauigkeit errechnete sich mit 77% (95% KI: 68–83).

**Schlussfolgerungen** Die CT kann im Vergleich zur PCR eine SARS-CoV-2 Infektion früher bei initial falsch negativ getesteten Patienten erkennen. Da das Lungenbefallsmuster von COVID-19 dem Befallsmuster anderer atypischer Pneumonien ähnelt, werden einige Patienten falsch positiv klassifiziert, was zu einem Spezifitätsabfall führt. Die CT kann sicher eine SARS-CoV-2 Infektion ausschließen, weswegen sie sich als additive diagnostische Methode bei initial negativ getesteten Patienten mit typischer COVID-19 Symptomatik eignet.

# Uroradiologie/Urogenitaldiagnostik

## WISS101 MR-Graduierung zur Einschätzung der Prostatakarzinomaggressivität

**Autoren** Boschheidgen M[1], Schimmöller L[1], Radke K[1], Arsov C[2], Albers P[2], Antoch G[1], Ullrich T[1], Kasprowski L[1]
**Institute** **1** Universitätsklinikum Düsseldorf, Institut für diagnostische und interventionelle Radiologie, Düsseldorf; **2** Universitätsklinikum Düsseldorf, Klinik für Urologie, Düsseldorf
**DOI** 10.1055/s-0041-1723229

**Zielsetzung** Ziel der Studie war es, die Vorhersage der Aggressivität von Prostatakarzinomen mittels multiparametrischer MRT (mpMRT) anhand verschiedener Parameter zu überprüfen.

**Material und Methoden** Diese retrospektive Studie umfasst 240 Patienten mit einem diagnostizierten Prostatakarzinom und vorheriger mpMRT (3 T). Es wurden klinische und MRT-Parameter definiert und in den MRT-Aufnahmen erfasst. Die Parameter wurden mit der histologisch gesicherten ISUP-Graduierungsgruppen korreliert. Zusätzlich erfolgte eine Einordnung der Tumore in MRT-Gradinggruppen (MG1-MG3), die verschiedene Parameter subsummieren. Mittels linearen gemischten Modells (LMM) erfolgte die Überprüfung der Qualität der einzelnen Parameter und der MG zur Unterscheidung.

**Ergebnisse** Signifikante Unterschiede zwischen den ISUP-Graduierungsgruppen zeigten sich insbesondere für die Parameter Signalanhebung in den hohen b-Wert-Bildern (DWI) ($p < 0.005$), ADC-Absenkung ($p < 0.005$) und extraprostatischer Ausdehnung (MR-T3) ($p < 0.01$). Für die Parameter zonenübergreifendes Wachstum und Läsionsdurchmesser ergab sich kein signifikanter Unterschied. Die stärksten Korrelationen besaßen die MRT-Gradinggruppen ($\tau = 0.453$; $p < 0.001$) und ADC-Wert ($\tau = -0.435$; $p < 0.001$). Geringere Korrelationen wiesen die Parameter DWI ($\tau$ 0.296; $p < 0.001$), MR-T3 ($\tau = 0.257$; $p < 0.001$) und zonenübergreifendes Wachstum ($\tau = 0.182$; $p < 0.007$). Das LMM ergab für die MRT-Gradinggruppen die beste Differenzierbarkeit der PCA-Aggressivität ($p < 0.01$).

**Schlussfolgerungen** Die multiparametrische MRT-Bildgebung der Prostata ermöglicht eine Vorhersage der PCA-Aggressivität. Eine Kombination verschiedener Parameter zu MRT-Gradinggruppen ermöglichte die genauste Prädiktion der ISUP-Graduierungsgruppe und könnte für die weitere Diagnostik- oder Therapieplanung relevant sein.

## WISS102 Kontrastmittel-freie Perfusionsbildgebung der Prostata: Prostatakarzinomdetektion mittels ASL

**Autoren** Boschheidgen M[1], Abrar D[1], Arsov C[2], Albers P[2], Antoch G[1], Ullrich T[1], Ziayee F[1], Quentin M[1], Schimmöller L[1]
**Institute** **1** Universitätsklinikum Düsseldorf, Institut für diagnostische und interventionelle Radiologie, Düsseldorf; **2** Universitätsklinikum Düsseldorf, Klinik für Urologie, Düsseldorf
**DOI** 10.1055/s-0041-1723230

**Zielsetzung** Ziel der Studie war es, die Fähigkeit zur Differenzierung zwischen benignem Prostatagewebe (Transitionszone, TZ; periphere Zone PZ) und Prostatakarzinomen (PCA) mittels Arterial Spin Labeling (ASL) im Vergleich zur herkömmlichen Perfusionsbildgebung mittels gadoliniumhaltigen Kontrastmittel (DCE) zu überprüfen.

**Material und Methoden** 30 Patienten mit multiparametrischer MRT der Prostata (3 T) inkl. zusätzlicher ASL-Sequenz (True-FISP ASL implemented by Martirosian et al.) über die suspekte Indexläsion und anschließend histologisch gesichertem PCA wurden eingeschlossen. Es wurden Signalintensitäten (SI) in definierten Arealen (PCA, PZ, TZ) gemessen und Contrast-Ratios (CR) berechnet. Eine Bonferroni-korrigierte ANOVA wurde zum Vergleich der SI, eine multifaktorielle ANOVA zum Vergleich der CR verwendet. Der McNemar-Test kam zum Vergleich der Detektionsraten zum Einsatz.

**Ergebnisse** Die durchschnittlichen SI in PCA und gesunder Prostatagewebe (TZ, PZ) unterschieden sich sowohl in der DCE (PCA 91; PZ = 58; TZ = 68) als auch in der ASL (PCA = 121; PZ = 23; TZ = 23) signifikant ($p < 0{,}01$). ASL-Sequenzen wiesen eine signifikant höhere CR (PZ = 5,2, TZ = 6,5) auf im Vergleich zur DCE (PZ = 1,6, TZ = 1,4) ($p < 0{,}01$). PCA ließen sich aufgrund ihrer Lokalisation (PZ oder TZ) anhand der CR weder in der ASL (PZ-PCA 5,0; TZ-PCA 7,3) noch in der DCE (PZ-PCA = 1,6; TZ-PCA = 1,5) unterscheiden. Die SI der PCA unterschied sich in der ASL hinsichtlich ihrer Lokalisation (TZ-PCA = 173; PZ-PCA = 105; $p < 0{,}04$). In der ASL zeigte sich eine Sensitivität von 93% (CI 0,78–0,99), in der DCE eine Sensitivität von 97% (CI 0,83–1) hinsichtlich subjektiver PCA-Sichtbarkeit. Der McNemar-Test ergab keinen signifikanten Unterschied zwischen beiden Verfahren.

**Schlussfolgerungen** Die ASL ermöglichte eine genaue Detektion von PCA und wies eine höhere CR im Vergleich zur DCE auf. Insbesondere zur Reduktion bzw. Vermeidung der Verwendung gadoliniumhaltiger Kontrastmittel könnte die ASL eine mögliche Alternative in der Perfusionsbildgebung der Prostata darstellen.

## WISS103 MRT-Kontrollintervall von Patienten der PI-RADS-Kategorie 3

**Autoren** Dörfler S[1], Ullrich T[2], Boschheidgen M[1], Quentin M[1], Arsov C[3], Albers P[3], Antoch G[1], Schimmöller L[1]
**Institute** **1** Universitätsklinikum Düsseldorf, Institut für diagnostische und interventionelle Radiologie, Düsseldorf; **2** Universität Düsseldorf, Institut für diagnostische und interventionelle Radiologie, Düsseldorf; **3** Universitätsklinikum Düsseldorf, Klinik für Urologie, Düsseldorf
**DOI** 10.1055/s-0041-1723231

**Zielsetzung** Diese Studie analysiert MRT-Kontrolluntersuchungen (Follow-up; FU) von Patienten mit einer PIRADS-Gesamtklassifikation 3.


Fortschr Röntgenstr 2021; 193: S1–S61 | © 2021. Thieme. All rights reserved.

**Material und Methoden** Alle Patienten mit PIRADS-Kategorie 3 und mindestens einer FU-MRT (T2WI, DWI, DCE), einer MRT-gesteuerten und TRUS-gesteuerten Biopsie oder transurethralen Resektion als histologischen Referenzstandard zwischen 2012–2018 wurden in diese retrospektive Single-Center-Studie eingeschlossen. Studienendpunkte waren die Analysen des PIRADS, PSAD, PSA und Prostatavolumen während des MRT-Verlaufes. Es erfolgten zudem Subgruppenanalysen der Patienten mit positiver Histologie.

**Ergebnisse** Von 204 PI-RADS-3-Patienten wurden 89 mit FU final eingeschlossenen (PSA-Median 6,6 ng/ml; PSAD 0,13 ng/ml/ml) mit einer FU-Zeitspanne von 31 ± 18 Monaten. In 19 Patienten wurde ein PCa nachgewiesen (PSA-Median 6,0 ng/ml; PSAD 0,13 ng/ml/ml) und ein csPCA in 5 Patienten (PSA-Median 5,5 ng/ml; PSAD 0,13 ng/ml/ml). Lediglich der PI-RADS-Score, jedoch nicht der PSA, PSAD oder das Prostatavolumen zeigten einen signifikanten Unterschied in den FU-MRT-Untersuchungen. Das Prostatavolumen stieg in Fällen mit negativer Biopsie (Median initial 53 ml auf 68 ml im FU; $p = 0{,}07$). Nach 36–48 Monaten konnte signifikant ein Downgrading der PI-RADS-Kategorie in den tumorfreien Patienten festgestellt werden ($p = 0{,}001$), während Patienten mit verifiziertem PCa bereits nach 13 bis 24 Monaten signifikant ein PI-RADS-Upgrade zeigten ($p = 0{,}02$).

**Schlussfolgerungen** Insgesamt war die Rate an csPCA bei Patientenkollektiv mit PI-RADS-Gesamtklassifikation-3 sehr niedrig. PI-RADS-3-Patienten mit im Verlauf detektierten PCA zeigten nach 13–24 Monaten ein Upgrade auf PI-RADS4; eine initiale MRT-Verlaufskontrolle nach < 12 und < 24 Monaten, ggf. abhängig vom PSAD-Verlauf wäre somit empfehlenswert. Bei Patienten ohne PCa-Nachweis zeigten Kontrolluntersuchungen vor 36 Monaten keine signifikante Änderung.

## WISS104 Diagnostische Performance des Vesical Imaging-Reporting-Reporting-Reporting and Data System (VI-RADS) für die Vorhersage von Muskelinvasivität von Harnblasen-Karzinomen

**Autoren** Hagen F[1], Estler A[1], Kaufmann S[1], Norz V[2]
**Institute** **1** Universitätsklinikum Tübingen, Diagnostische und Interventionelle Radiologie, Tübingen; **2** Universitätsklinikum Tübingen, Urologie, Tübingen
**DOI** 10.1055/s-0041-1723232

**Zielsetzung** 2018 wurde das Fünf-Punkte-Scoring-System VI-RADS (Vesical Imaging-Reporting-Reporting-Reporting and Data System) eingeführt, um die Berichterstattung und Bildgebung bei Blasenkarzinome (BC) mittels multiparametrischer MRT zu standardisieren. Dieser Score kann verwendet werden, um die Wahrscheinlichkeit einer Invasion des Detrusormuskels zu bestimmen. Ziel unserer Studie ist es, den Nutzen eines präoperativen Staging von BC mittels mpMRI zu demonstrieren.

**Material und Methoden** 33 Patienten mit primärem, unbehandeltem BC wurden in diese retrospektive Studie eingeschlossen. Zwischen Juli 2019 und August 2020 wurden diese Patienten einer präoperativen multiparametrischen 3-T-MRT unterzogen, und Blasentumore wurden von zwei unabhängigen Radiologen mit Hilfe des VI-RADS-Scoring-Systems kategorisiert. Die postoperative Pathologie wurde mit dem VI-RADS-Score verglichen, und die Leistung der VI-RADS zur Bestimmung der Detrusormuskelinvasion wurde anhand einer Receiver-Operating-Curve analysiert. Um einen Interrater-Bias zu vermeiden, wurde die Übereinstimmung zwischen den beiden Readern mittels Cohens Kappa untersucht.

**Ergebnisse** Von den 33 eingeschlossenen Patienten waren 87,8 % männlich und das mittlere Alter lag bei 70 Jahren (IQR: 59 bis 81 Jahre). 10 (30 %)Tumoren wurden als nicht muskelinvasive und 23 (70 %) als muskelinvasive BCs kategorisiert. Die AUC war bei beiden Radiologen gut (> 0,8). Die Sensitivität und Spezifität zur Bestimmung von Muskelinvasivität und lymphatischer Metastasierung lag zwischen 70 % und 86 %.

**Schlussfolgerungen** Als zusätzliches diagnostisches Instrument erlaubt das VI-RADS eine gute Unterscheidung zwischen muskelinvasivem und nicht muskelinvasivem Blasentumoren. Darüber hinaus können auf einfache Weise zusätzliche Informationen über die lymphatische Metastasierung gewonnen werden, was dem Arzt die Entscheidung für eine optionale Behandlung erleichtert.

## WISS105 Which CECT phase performs best in follow-up imaging of clear cell RCC?

**Autoren** Hagen F[1], Peisen F[1], Nikolaou K[1], Stenzl A[2], Bedke J[2], Kruck S[3], Estler A[1], Kaufmann S[1], Thaiss W[4]
**Institute** **1** Universitätsklinikum Tübingen, Diagnostische und Interventionelle Radiologie, Tübingen; **2** Universitätsklinikum Tübingen, Klinik für Urologie, Tübingen; **3** Siloah St. Trudpert Klinikum, Klinik für Urologie, Pforzheim; **4** Universitätsklinikum Ulm, Klinik für Nuklearmedizin, Ulm
**DOI** 10.1055/s-0041-1723233

**Zielsetzung** Klarzellige Nierenzellkarzinome (ccNCC) stellen den häufigsten Subtyp von Nierenzellkarzinomen dar. Einheitliche Protokollempfehlungen für die Nachsorge im CT fehlen, häufig werden zusätzlich zur portalvenösen Phase (pvCT) noch eine arterielle Untersuchungsphase (aCT) ergänzt. Ziel dieser Studie war die Evaluation des Mehrwerts einer dualen Kontrastierungsphase gegenüber einer reinen pvCT zur Metastasendetektion in der Nachsorge resezierter ccNCC.

**Material und Methoden** Einschlusskriterien waren der histologische Nachweis eines klarzelligen NCCs sowie ein Follow-up mittels thorakoabdomineller aCT und pvCT. Nachsorgeuntersuchungen von 285 Patienten mit NCCs zwischen 2016–2019 konnten retrospektiv analysiert werden. Zwei Radiologen werteten die Datensätze mit aCT und pvCT, zwei weitere Radiologen hatten nur die pvCT zur Metastasensuche zu Verfügung. Die diagnostische Sicherheit einer Metastase wurde anhand einer 5-stufigen Likert-Skala (0 = keine Metastase, 5 = sichere Metastase) für zehn potentielle Regionen (Lokalrezidiv, Gegenseite, Lymphknotenmetastasen, Metastasen von Nebennieren, Peritoneum, Pankreas, Leber, Lunge, Weichgewebe und Knochen) erfasst. Als diagnostischer Standard diente ein weiterer 2-jähriger Nachsorgezeitraum mit Metastasenbestätigung oder eine histologische Sicherung.

**Ergebnisse** Von 285 Patienten wiesen 43 ccNCC auf (27 männlich, mittleres Alter 67 ± 10 Jahre), wovon 21 unter leitliniengerechter Therapie standen. Alle soliden Tumore zeigten sich hyperkontrastiert in aCT und pvCT. Die vier Radiologen hatten eine gute Sensitivität (79,4 % – 85,2 %) und eine sehr gute Spezifität (97,1 % – 99,6 %) bei der Metastasendetektion. Das Inter-Reader-Agreement war gut (Kohen's κ 0,6–0,8). Von möglichen 155 Metastasen war die Detektionsrate über 75 % (76,1 bis 87,7 %). Signifikante Unterschiede zwischen den Readern mit aCT und aCT/pvCT ließen sich nicht feststellen.

**Schlussfolgerungen** Es besteht eine suffiziente Metastasendetektion in der portalvenösen Kontrastierungsphase.

## WISS106 MRT/US-Fusionsbiopsie der Prostata: Ursachen für falsch-negative gezielte Stanzen

**Autoren** Klingebiel M[1], Ullrich T[1], Matthias B[1], Quentin M[1], Arsov C[2], Albers P[2], Antoch G[1], Schimmöller L[1]
**Institute** **1** Universitätsklinikum Düsseldorf, Institut für diagnostische und interventionelle Radiologie, Düsseldorf; **2** Universitätsklinikum Düsseldorf, Klinik für Urologie, Düsseldorf
**DOI** 10.1055/s-0041-1723234

**Zielsetzung** Evaluation von durch gezielte Biopsie (TB) verpassten csPCa und Analyse des diagnostischen Mehrwertes der systematischen Biopsie (SB) in einem großen Patientenkollektiv.

**Material und Methoden** Von 01/2014 bis 04/2019 wurden konsekutive Patienten mit multiparametrischen MRT (mpMRT; 3 T) der Prostata und anschließender MRT/US-Fusionsbiopsie (UroNAV, Invivo) inklusive systematischer 12-Stanzen-Biopsie in die Studie aufgenommen. Primärer Studienendpunkt war die Analyse von Fällen, in denen ein csCPa nicht mittels TB, jedoch mittels SB detektiert wurde. Sekundärer Studienendpunkt waren die PCa-Detektion insgesamt sowie die Korrelation der histopathologischen Ergebnisse sowohl mit den klinischen Parametern (PSAD) als auch den mpMRT-Befunden.

**Ergebnisse** Es wurden 785 Patienten eingeschlossen. Hiervon wurde bei 342 ein csPCa nachgewiesen (PSAD median 0,29 ng/ml/cm³). In 42 Fällen (13 %) wurden csPCa durch SB nachgewiesen. In 36 dieser Fälle zeigte sich für die histopathologische IL ein Korrelat in der mpMRT. In 48 % der Fälle, in denen ein csCPa durch eine SB und nicht durch eine TB detektiert wurde, wurden eine unzureichende Segmentierung (Konturierung der Prostataaußengrenze) und in 67 % der Fälle eine insuffiziente Registrierung (Einzeichnung der Läsio-

nen) als Ursachen identifiziert. Hierbei wurde in 21% der Fälle das Zentrum von großen oder diffusen und 14% von kleinen IL verpasst. Der PSAD-Median der Patienten mit durch SB detektierten nsPCA lag bei 0,15 ng/ml/cm³.

**Schlussfolgerungen** Als Gründe für durch TB verpasste csPCa konnten insbesondere eine unzureichende Segmentierung und unpräzise Registrierung während der MRT/US-Fusionsbiopsie identifiziert werden. In der Mehrheit der Fälle zeigt sich jedoch für die histopathologische IL ein MR-Korrelat. Eine ergänzende SB hatte einen eher geringen Mehrwert, insbesondere in Fällen mit PSAD ≤ 0,15 ng/ml/cm³.

## WISS107 Wertigkeit der Durchführung von Spätaufnahmen in der 68Ga-PSMA-11 PET/CT bei Patienten mit biochemischem Rezidiv eines Prostata-Karzinoms

**Autoren** Loberg C[1], Kirchner J[2], Morawitz J[2], Bruckmann N[3], Mamlins E[4], Arsov C[5], Schimmöller L[6], Antoch G[6], Sawicki L[2]

**Institute** **1** Heinrich-Heine Universität Düsseldorf, Klinik für Diagnostische und Interventionelle Radiologie, Düsseldorf; **2** Universitätsklinikum Düsseldorf, Klinik für Diagnostische und Interventionelle Radiologie, Düsseldorf; **3** Universitätsklinikum Düsseldorf, Klinik für Diagnostische und Interventionelle Radiologie, Düsseldorf; **4** Universitätsklinikum Düsseldorf, Klinik für Nuklearmedizin, Düsseldorf; **5** Universitätsklinikum Düsseldorf, Klinik für Urologie, Düsseldorf; **6** Universitätsklinikum Düsseldorf, Klinik für Diagnostische und Interventionelle Radiologie, Düsseldorf

**DOI** 10.1055/s-0041-1723235

**Zielsetzung** Evaluierung der Wertigkeit von Spätaufnahmen bei der Identifizierung zusätzlicher maligner Befunde als Teil der 68Ga-PSMA-11 PET/CT bei Patienten mit biochemischem Rezidiv eines Prostatakarzinom

**Material und Methoden** 33 Patienten mit biochemischem Rezidiv eines Prostatakarzinom nach radikaler Prostatektomie (mittlerer PSA-Wert 6.9 mg/dl) erhielten eine 68Ga-PSMA-11 Ganzkörper PET/CT Untersuchung in einer Frühphase. Nach Blasenentleerung wurde eine PET/CT in Spätphase angefertigt. Die Aufnahmen wurden von je zwei Radiologen und zwei Nuklearmedizinern unabhängig voneinander ausgewertet. Dabei wurden Zahl, Lokalisation, Art und Anstieg der SUVmax der Läsionen im zeitlichen Verlauf evaluiert. Im Anschluss erfolgte eine Konsensusbewertung. Als Referenzstandard wurden die histopathologische Untersuchung und die Verlaufsbildgebung herangezogen.

**Ergebnisse** Insgesamt fanden sich in der Frühphase der PET/CT 93 Malignom verdächtige Läsionen. In der Spätphase zeigten sich zwei weitere Läsionen, die Lokalrezidiven entsprachen. Insgesamt zeigten sich 57 Lymphknoten-, 28 Knochen- und drei Lungenmetastasen sowie sieben Lokalrezidive. Der SUVmax in Früh- und Spätphase betrug bei korrespondierenden Lymphknotenmetastasen im Mittel 14.5 vs. 21.5 (Faktor + 1,5, p = 0.00 007). Dabei zeigten benigne Lymphknoten einen signifikant geringeren Anstieg des SUVmax als Lymphknotenmetastasen von im Mittel 1.43 auf 1.65 (Faktor + 1,2, p = 0.0014). Der SUVmax von Knochenmetastasen und Lokalrezidiven lag im Mittel um den Faktor + 3,8 bzw. + 1.1 höher als in den Frühaufnahmen.

**Schlussfolgerungen** Die Spätaufnahme bei der 68Ga-PSMA-11 PET/CT ermöglicht die Detektion von zusätzlichen Lokalrezidiven. Lymphknotenmetastasen zeigen einen deutlich höheren SUVmax und einen stärkeren Anstieg des SUVmax als benigne Lymphknoten zwischen Früh- und Spätaufnahmen. Knochenmetastasen und Lokalrezidive zeigen ebenfalls eine stärkere Bindung des applizierten Radiopharmakons im Verlauf und damit einen deutlichen Anstieg der SUVmax in der Spätaufnahme.

## WISS108 Vergleich der diagnostischen Genauigkeit von PSMA PET/CT und der alleinigen CT-Komponente bei Patienten mit einem biochemischen Rezidiv eines Prostatakarzinoms

**Autoren** Morawitz J[1], Kirchner J[2], Lakes J[3], Bruckmann N[4], Mamlins E[5], Hiester A[3], Aissa J[4], Loberg C[4], Schimmöller L[4], Arsov C[3], Antke C[5], Albers P[3], Antoch G[4], Sawicki L[4]

**Institute** **1** Institut für Diagnostische und Interventionelle Radiologie, Universitätsklinikum Düsseldorf, Institut für Diagnostische und Interventionelle Radiologie, Universitätsklinikum Düsseldorf, Düsseldorf; **2** Institut für Diagnostische und Interventionelle Radiologie des Universitätsklinikums Düsseldorf, Medizinische Fakultät der Heinrich-Heine Universität Düsseldorf, Düsseldorf; **3** Klinik für Urologie des Universitätsklinikums Düsseldorf, Medizinische Fakultät der Heinrich-Heine Universität Düsseldorf, Düsseldorf; **4** Institut für Diagnostische und Interventionelle Radiologie des Universitätsklinikums Düsseldorf, Medizinische Fakultät der Heinrich-Heine Universität Düsseldorf, Düsseldorf; **5** Klinik für Nuklearmedizin des Universitätsklinikums Düsseldorf, Medizinische Fakultät der Heinrich-Heine Universität Düsseldorf, Düsseldorf

**DOI** 10.1055/s-0041-1723236

**Zielsetzung** Ziel der Arbeit war es die diagnostische Genauigkeit von 68Ga- und 18F-PSMA PET/CT bei Patienten mit einem biochemischen Rezidiv (BCR) eines Prostatakarzinoms (PCa) und die darauf basierenden Therapieoptionen zu vergleichen.

**Material und Methoden** In diese retrospektive Studie wurden 59 Patienten (71 ± 8,5 Jahre) mit einem BCR eines PCa nach radikaler Prostatektomie eingeschlossen. Alle Patienten erhielten ein Ganzkörper PET/CT mit 68Ga- oder 18F-PSMA. Die PET/CT- und CT-Datensätze wurden separat voneinander hinsichtlich Anzahl, Art und Lokalisation der Metastasen, sowie der diagnostischen Sicherheit von 2 Radiologen ausgewertet. Als Referenzstandart dienten die Histopathologie, PSA-Level nach Bestrahlung sowie Follow-up Bildgebung. Die Detektionsraten wurden mittels des Chi-Quadrat-Test verglichen. Unterschiede in der diagnostischen Sicherheit wurden mittels des Welch-Tests ermittelt. Unterschiede der auf den Stagingergebnissen basierenden Therapieoptionen wurden in einem virtuellen multidisziplinären Tumorboard bewertet.

**Ergebnisse** Gemäß des Referenzstandards wurden 142 PCa-Läsionen bei 50 Patienten detektiert. Das PSMA PET/CT detektierte 141 von 142 Läsionen (99,3%) bei 50 Patienten (84,7%), die alleinige CT-Komponente 72 Läsionen (50,7%) bei 29 Patienten (49,2%). Die höhere Detektionsrate des PSMA PET/CT war läsionsbasiert und patientenbasiert statistisch signifikant (p < 0,001). Alle Läsionen, die mittels CT-Komponente erfasst wurden, wurden auch durch das PSMA PET/CT erfasst. Das PSMA PET/CT bietet eine höhere diagnostische Sicherheit hinsichtlich der Detektion von PCa-Metastasen (2.9 ± 0.4 vs. 2.3 ± 0.7, p < 0,001). Die höhere Detektionsrate des PSMA PET/CT führte bei 22 Patienten (37,3%) zu Änderungen in der Therapieplanung.

**Schlussfolgerungen** Das PSMA PET/CT zeigt eine signifikant bessere Detektionsrate bei Patienten mit einem BCR des PCa, was zu einer Änderung der Therapieplanung bei einer wesentlichen Anzahl von Patienten führt.

## WISS109 Deep Learning basierte Segmentierung von Prostatakarzinomen auf Superresolution MRT

**Autoren** Netzer N[1], Wang X[2], Qin X[2], Görtz M[3], Schütz V[3], Schwab C[4], Hohenfellner M[3], Schlemmer H[2], Bonekamp D[2]

**Institute** **1** Heidelberg; **2** DKFZ, Radiologie, Heidelberg; **3** Uniklinikum Heidelberg, Urologie, Heidelberg; **4** Uniklinikum Heidelberg, Pathologie, Heidelberg

**DOI** 10.1055/s-0041-1723237

**Zielsetzung** Für die Entwicklung neuronaler Netze zur Erkennung und Segmentierung klinisch signifikanter Prostatakarzinome werden bislang nur axiale Schnittbilder verwendet. T2 gewichtete Sequenzen werden jedoch auch in sagittaler und koronaler Orientierung angefertigt. Ziel der Arbeit ist es, die zusätzliche Information dieser Aufnahmen bei der Entwicklung der Netze zu nutzen.

**Material und Methoden** Retrospektiv wurden 739 MRT Untersuchungen bestehend aus T2 und diffusionsgewichteten Sequenzen zum Training zweier


Fortschr Röntgenstr 2021; 193: S1–S61 | © 2021. Thieme. All rights reserved.

Ensembles neuronaler Netze zur Segmentierung karzinomverdächtiger Herde verwendet. Grundlage des Trainings waren manuelle Läsionssegmentierungen deren gezielte Biopsien oder die läsionsüberlappenden Sextanten positiv für klinisch signifikantes Prostatakarzinom (sPC, GGG>=2) waren. Für das Ensembletraining wurden einerseits die drei T2 Orientierungen computergestützt fusioniert, um ein hochauflösendes Volumen zu erzeugen („Superresolution"), andererseits wurde ein Volumen gleicher Auflösung lediglich durch Interpolation geschaffen („Standard"). Diffusionsgewichtete Sequenzen wurden auf die T2 Referenz registriert. Die Auswertung des Klassifikationserfolges erfolgte in fünffacher Kreuzvalidierung auf Patienten- und Sextantenebene (ROC-Analysen mittels DeLong-Test, $\alpha < 0.05$). Für die Einschätzung der Segmentierungsqualität wurde der Dice-Koeffizient berechnet.

**Ergebnisse** Das Superresolution Ensemble hatte auf Patientenebene mit 0.79 eine nicht signifikant niedrigere ROC-AUC als das Standardensemble mit 0.81 ($p = 0.12$). Auf Sextantenebene war die ROC-AUC mit 0.76 signifikant höher als für das Standardensemble mit 0.74 ($p = 0.04$). Der Dice-Koeffizient betrug 0.30 bzw. 0.33.

**Schlussfolgerungen** Durch die Verwendung axialer, sagittaler und koronaler Aufnahmen konnte bei der Erkennung von signifikanten Prostatakarzinomen kein signifikanter Vorteil gegenüber der alleinigen axialen Aufnahme erzielt werden. Die relevante Bildinformation der Indexläsionen scheint axial trotz anisotroper Schichtdicke ausreichend repräsentiert zu sein.

## WISS110 Kann die ex vivo 1H High Resolution Magic Angle Spinning (HRMAS) NMR Spektroskopie die spätere Entstehung eines Prostatakarzinoms vorhersagen?

**Autoren** Steiner A[1], Schmidt S[2], Fellmann C[3], Beer M[3], Cheng L[4]
**Institute** **1** Universitätsklinikum Ulm, Klinik für Diagnostische und Interventionelle Radiologie, Ulm; **2** Universitätsklinikum Ulm, Klinik für Diagnostische und Interventionelle Radiologie, Ulm; **3** Universitätsklinikum Ulm, Klinik für Diagnostische und Interventionelle Radiologie, Ulm; **4** Massachusetts General Hospital, Harvard Medical School, Pathology, Radiology, Boston, Massachusetts, USA
**DOI** 10.1055/s-0041-1723238

**Zielsetzung** Ziel dieser Arbeit war die Beurteilung der diagnostischen Wertigkeit der ex vivo 1H HRMAS NMR Spektroskopie (MRS) für die Früherkennung des Prostatakarzinoms (PCa) mit Schwerpunkt auf der Vorhersagekraft metabolischer Alterationen in Prostatastanzzylindern bezüglich einer späteren Krebsdiagnose.

**Material und Methoden** 351 Prostata-Biopsie Patienten wurden prospektiv in unsere Studie eingeschlossen (04/06–10/18). Von jedem Patienten wurden Stanzzylinder mittels MRS untersucht (Bruker 14,1 Tesla, Billerica, MA, USA) und histopathologisch evaluiert. Für unsere Fragestellung wurde eine Subgruppenanalyse mit drei sonst homogenen Gruppen à 16 Patienten durchgeführt: Gruppe 1 und 2 mit Patienten, deren MRS-Stanzzylinder histobenigne war, wobei Patienten aus Gruppe 1 im Verlauf eine PCa-Diagnose erhielten, während jene aus Gruppe 2 bis Ende des Studienzeitraums histobenigne blieben. Gruppe 3 mit Patienten mit PCa-Zellen im MRS-Stanzzylinder.

**Ergebnisse** Metabolitkonzentrationen (z. B. Polyamine, $p = 0{,}0052$) und metabolomische Profile konnten histobenignes und malignes Prostatagewebe differenzieren. Metabolit-Signale (z. B. Glycerophosphoethanolamin, $p = 0{,}0027$) konnten zwischen initial histobenignen Patienten unterscheiden, die histobenigne blieben und solchen, die später eine PCa-Diagnose erhielten. Es zeigten sich signifikante Korrelationen von Metabolitkonzentrationen mit dem Volumenanteil an benignem Epithel (z. B. Citrat, $p = 0{,}0008$, $r2=0{,}2181$) und der PSA-Dichte (Valin in Gruppe 3, $p = 0{,}0047$, $r2=0{,}4465$). Metabolitkonzentrationen konnten zwischen den Gleason Scores 3 + 3 = 6 und 3 + 4 = 7 differenzieren (z. B. Omega-6-Fettsäuren, $p = 0{,}0206$).

**Schlussfolgerungen** Metabolomische Profile scheinen bereits im Frühstadium der Karzinomentstehung verändert vorzuliegen und haben daher ein hohes Potential zur Identifikation von Risiko-Patienten für eine spätere PCa-Entstehung. Sie scheinen damit für die Anpasssung von Active-Surveillance-Strategien an das individuelle Risiko eines Patienten im Sinne einer personalisierten Medizin geeignet zu sein.

## WISS111 Biparametrische gegen multiparametrische MRT der Prostata: Wertigkeit zur Karzinomdetektion vor Roboter-assistierte transperineale Fusionsbiopsie

**Autoren** Thaiss W[1], Moser S[2], Hagen F[2], Rausch S[3], Nikolaou K[2], Stenzel A[3], Hepp T[2], Kruck S[4], Bedke J[3], Kaufmann S[2]
**Institute** **1** Nuklearmedizin Uniklinik Ulm, Ulm; **2** Diagnostische und Interventionelle Radiologie, Tübingen; **3** Klinik für Urologie, Tübingen; **4** Klinik für Urologie, Siloah St. Trudpert Klinikum, Pforzheim
**DOI** 10.1055/s-0041-1723239

**Zielsetzung** Die biparametrische MRT der Prostata (bpMRT) mit Verzicht auf die Gabe von Kontrastmittel (KM) wird als mögliche Alternative zur multparametrischen MRT (mpMRT) diskutiert. Ziel der Arbeit war die Evaluation des Zusatznutzens der mpMRT gegenüber der bpMRT bezüglich der Detektion eines signifikanten Prostatakarzinoms (csPCA). Der Goldstandard war eine Roboter-assistierte transperineale Fusionsbiopsie.

**Material und Methoden** Retrospektiv wurden 563 mpMRTs zwischen 01/2015–09/2018 von zwei erfahrenen Readern im Abstand von 6 Monaten als bpMRT ohne KM-Dynamik bzw. als mpMRT. Die Indikation zur Biopsie wurde aufgrund des klinischen Verdachts bzw. PSA-Wertes (9.7 ± 6.5 ng/ml) gestellt. Im Anschluss erfolgte eine Roboter-assistierte transperineale gezielte und systematische Biopsien.

**Ergebnisse** Der Abstand zwischen MRT und Biopsie betrug im Mittel 36 Tage. 337 Patienten (59,9 %) wiesen bioptisch ein PCA auf, 288 waren csPCA. Die Mehrzahl der Befunde wies einen PI-RADS4 (57,6 %) Befund auf, davon lag in 66,1 % ein Tumor vor, 88,3 % davon mit csPCA. Von den PI-4 erfolgte nur in 6 Fällen aufgrund der Lage in der peripheren Zone im mpMRT ein Upgrade auf PI-RADS4, während 35 Fälle ohne Karzinomnachweis ein solches Upgrade erhielten. Mit einem csPCA als Goldstandard ergab sich für die mpMRT eine Sensitivität bzw. Spezifität von 99,0/47,5 % und für die bpMRT 97,1/60,2 %.

**Schlussfolgerungen** Die bpMRT wies in diesem präbioptischen Kollektiv eine vergleichbare Sensitivität im Vergleich zur mpMRT auf. Aufgrund der höheren Anzahl an falsch positiven PI-RADS4 KM-Upgrades im mpMRT wies die bpMRT eine bessere Spezifität auf. Um die Frage zu klären, ob eine bpMRT vor einer geplanten Biopsie ausreichen ist, sind jedoch weitere multizentrische prospektive Studien notwendig.

## WISS112 Präoperative Vorhersage des Prostatakarzinom-T-Stadiums mittels multiparametrischer MRT

**Autoren** Valentin B[1], Ullrich T[1], Quentin M[1], Arsov C[2], Esposito I[3], Albers P[2], Antoch G[1], Schimmöller L[1]
**Institute** **1** Uniklinikum Düsseldorf, Institut für Diagnostische und Interventionelle Radiologie, Düsseldorf; **2** Uniklinikum Düsseldorf, Klinik für Urologie, Düsseldorf; **3** Uniklinikum Düsseldorf, Institut für Pathologie, Düsseldorf
**DOI** 10.1055/s-0041-1723240

**Zielsetzung** Diese Studie evaluiert Prädiktoren für eine prätherapeutische Ermittlung des T-Stadiums des Prostatakarzinoms mittels 3-Tesla multiparametrischer MRT (mpMRT).

**Material und Methoden** In diese Studie wurden Patienten mit mpMRT, positiver systematischer und/oder gezielter MRT-gesteuerter Biopsie und anschließender radikaler Prostatektomie zwischen 01/2016 und 12/2017 eingeschlossen. MRT-Parameter, wie die extraprostatische Ausdehnung (EPE) (≥ 3 mm), Kapselkontaktlänge (KKL), Infiltration des neurovaskulären Bündels (NVBI), Kontakt zu den Samenblasen (SVK) oder die Infiltration dieser (SVI) wurden erhoben und mit den klinischen und histopathologischen Ergebnissen korreliert.

**Ergebnisse** Insgesamt wurden 136 Patienten in die Studie eingeschlossen. Ein pT2-Stadium lag bei 76 (56 %), ein pT3a-Stadium bei 29 (21 %) und ein pT3b-Stadium bei 31 (23 %) der Patienten vor. Eine NVBI wurde bei keinem Patienten mit später gesichertem pT2-Stadium beschrieben (NPW 100 %, KI 0,95–1). Eine messbare EPE zeigte einen positiven prädiktiven Wert (PPW) von 98 % (KI: 88–100 %) für ein pT3-Stadium und einen negativen prädiktiven Wert (NPW) von 81 % (KI: 72–87 %). Die Grenzwertoptimierungskurve für die

KKL zur Bestimmung des T3a-Stadiums ergab bei einem Schwellenwert von 12,5 mm eine Sensitivität von 86% und eine Spezifität von 62% (AUC-Wert: 0,81). Alle Patienten mit einem pT3a-Stadium wiesen eine KKL von > 5 mm auf. Alle Patienten mit einem pT3b-Stadium zeigten einen SVK (PPW 76% (KI 61–87%); NPW 98% (KI 93–99%) und in 23/29 (79%) Patienten lag eine SVI (PPW 100% (KI 86–100%); NPW 93% (KI 87–96%)) vor. Eine EPE ($p < 0{,}01$), KKL ≥ 12,5 mm ($p = 0{,}05$) und ein SVK ($p = 0{,}01$) stellten sich als unabhängige Prädiktoren eines T3-Stadiums heraus.

**Schlussfolgerungen** Unabhängige MRT-Prädiktoren für ein pT3-Stadium des Prostatakarzinoms sind messbare EPE, die KKL und der SVK. Eine KKL von ≥ 12,5 mm ist ein Hinweis auf ein pT3a-Stadium, wohingegen eine KKL < 5 mm dieses ausschließt. Ein SVK oder eine SVI sind verlässliche Prädiktoren für ein pT3b-Stadium.

## WISS113 Binäre schichtweise Tumorklassifikation auf Prostata-MRTs mit Hilfe eines vortrainierten ResNet18

**Autoren** Weisser C[1], Netzer N[2], Wang X[2], Qin X[2], Görtz M[3], Schütz V[3], Stenzinger A[4], Hohenfellner M[3], Schlemmer H[2], Bonekamp D[2]
**Institute** **1** Deutsches Krebsforschungszentrum, Heidelberg; **2** DKFZ, Radiologie, Heidelberg; **3** Uniklinikum Heidelberg, Urologie, Heidelberg; **4** Uniklinikum Heidelberg, Pathologie, Heidelberg
**DOI** 10.1055/s-0041-1723241

**Zielsetzung** Evaluation des Potentials des Transferlernens eines vortrainierten ResNet18 zur Klassifikation von signifikanten Prostatakarzinomen (sPC, Gleason Grade Group (GGG) >=2) auf biparametrischen Prostata-MRTs.

**Material und Methoden** Von 1692 läsionsannotierten 1,5 und 3,0 Tesla biparametrische MRT-Untersuchungen (T2w und DWI; 1488 institutionell, 204 aus der öffentlichen ProstateX-Challenge, 5 verschiedene 1,5 und 3,0 T Scanner), mit anschließender systematischer und gezielter MRI/TRUS-Fusionsbiopsie, dienten 1010 als Trainingsdatensatz und 682 als Testdatensatz. sPC lag in 628 Fällen (37%) vor. Nach Normalisierung und Registrierung wurden 320x320 Pixel messende die Prostata enthaltende axiale Bildausschnitte dem höchsten GGG der zugehörigen Biopsien zugeordnet. Das auf ImageNet vortrainierte ResNet18 wurde in fünffacher Kreuzvalidierung trainiert und anschließend validiert. sPC-enthaltende Untersuchungen wurden zur Balancierung des Trainings doppelt einbezogen.

**Ergebnisse** Das ResNet18 erreichte auf der Testkohorte eine patientenbasierte ROC-AUC von 0.839. Nach Kalibration auf die PI-RADS ≥ 3/≥4 entsprechende Sensitivität im Trainingsdatensatz ergab sich eine Sensitivität/Spezifität von ResNet18 im Testdatensatz von 0,98/0,14 bzw. 0.85/0,61 (nach Rekalibration 0,88/0.54) im Vergleich zu klinischer Befundung mit 0,98/0,14 ($p = 1{,}00/0{,}85$) und 0,90/0,54 ($p = 0.08$, 0.02, rekalibriert 1,00/0.42).

**Schlussfolgerungen** Das ressourcensparend trainierbare ResNet18 zeigt Potential bei der Prostata MRT Diagnose im Vergleich zu klinischer Befundung. Ein Nachteil ist der fehlende Segmentationsschritt und damit die Überprüfbarkeit der Übereinstimmung der detektierten Bereiche und bedarf weiterer Überprüfung durch Segmentationssysteme.

## WISS114 Die Nebennieren/Milz-Dichterelation in der portalvenösen CT als Mortalitätsprädiktor kritisch kranker Patienten

**Autoren** Winzer R[1], Martin R[2], Kaiser D[2], Baldus J[2], Hoberück S[3], Hoffmann R[2], Fedders D[2]
**Institute** **1** Uniklinikum Dresden, Dresden; **2** Universitätsklinikum Carl Gustav Carus Dresden, Institut und Poliklinik für Diagnostische und Interventionelle Radiologie, Dresden; **3** Universitätsklinikum Carl Gustav Carus Dresden, Institut und Poliklinik für Nuklearmedizin, Dresden
**DOI** 10.1055/s-0041-1723242

**Zielsetzung** Bei einer ausgeprägten Hypotonie im Rahmen eines Schocks kommt es zu Perfusionsveränderungen der abdominellen Organe, insbesondere der Milz und Nebennieren. Diese Studie evaluiert die Nebennieren/Milz-Dichterelation in der kontrastverstärkten Computertomografie (CT) als Prädiktor für die Mortalität vital gefährdeter Patienten.

**Material und Methoden** In die retrospektive Studie wurden 131 intensivmedizinische Patienten (66.3 ± 14.5 Jahre) aufgenommen, welche aufgrund eines Akutereignisses eine kontrastmittelgestützte CT mit portalvenöser Phase erhielten. Zwei Radiologen erhoben in der portalvenösen Phase der CT je 3 ROI-basierte Hounsfield-Einheiten-Messungen in Milz (Fläche min. 2 cm2) und Nebennieren (Fläche min. 0.4 cm2). Für die 72-Stunden-Mortalität wurde mittels ROC-Analyse untersucht, ob das Verhältnis der Dichtewerte von Nebennieren zur Milz eine Trennung zwischen Überlebenden und Versterbenden erlaubt. Die Überprüfung der Interrater-Übereinstimmung erfolgte mit Intraklassen-Korrelation (ICC).

**Ergebnisse** Neunundzwanzig Patienten (21.8%) verstarben innerhalb von 72 Stunden. Die ROI-basierte ROC-Analyse in der portalvenösen Phase ergab für die Vorhersage der 72-Stunden-Mortalität ein Schwellenwertverhältnis von > 1.41 mit einer Sensitivität von 79.3% und einer Spezifität von 98.1% ($p < .0001$). Die positive Likelihood Ratio betrug 41; der positive Vorhersagewert betrug 92.2%. Die Fläche unter der Kurve betrug 0.94. Die ICCs der Messungen in Nebenniere und Milz zeigten eine hohe Interrater-Übereinstimmung (ICC:0.95–0.99).

**Schlussfolgerungen** Das Verhältnis der Dichte von Nebennieren zur Milz in der portalvenösen CT erlaubt als Klassifikator eine Prognose der 72-Stunden-Mortalität kritisch-kranker Patienten, so dass Hochrisiko-Patienten im Rahmen eines Screenings identifiziert werden können.

## WISS115 Einfluss der dynamischen Kontrastmittel-verstärkten (DCE) MRT auf die Prostatakarzinomdetektion von PIRADS-4-Befunden: Vergleich zwischen 1,5 und 3 Tesla Abstracts

**Autoren** Ziayee F[1], Ullrich T[1], Boschheidgen M[1], Quentin M[1], Antoch G[1], Schimmöller L[1]
**Institut** **1** Universitätsklinikum Düsseldorf, Institut für Diagnostische und Interventionelle Radiologie, Düsseldorf
**DOI** 10.1055/s-0041-1723243

**Zielsetzung** Diese Studie untersucht den Effekt der DCE auf PIRADS-4-Befunde vergleichend zwischen 1,5 und 3 Tesla (T) MRT-Untersuchungen.

**Material und Methoden** In dieser retrospektiven, bi-zentrischen Kohortenstudie wurden konsekutive Patienten mit multiparametrischer MRT-Untersuchung (3 T oder 1,5 T) und PIRADS4 klassifizierten Indexläsionen und anschließender gezielter und systematischer MRT/US-Fusionsbiopsie zwischen 01/2017 und 03/2019 eingeschlossen. Fälle, in denen in der peripheren Zone (PZ) Indexläsionen (IL) durch die DCE auf eine PIRADS-4-Gesamtklassifikation upgegraded wurde, wurden erfasst und analysiert. Primärer Endpunkt war die Detektion klinisch signifikanter (cs) PCa (ISUP-Graduierung ≥ 2). Sekundärer Endpunkt war die Anzahl an falsch positiven Läsionen.

**Ergebnisse** Insgesamt wurden 290 Patienten eingeschlossen. In der 3 T-Gruppe wurden von 138 IL (99 PZ-IL) 96 mit PCa (74 PZ-PCa) histopathologisch verifiziert. 16 dieser PZ-IL (17%) wurden durch die DCE upgegraded, wovon sich in 6 PZ-IL ein csPCa zeigte (6%). 42 IL (25 PZ-IL) waren falsch positiv mit 17 upgegradeten PZ-IL (41%). In der 1,5 T-Gruppe wurde von 152 IL (116 PZ-IL) in 100 IL ein PCa (83 PZ-PCa) diagnostiziert. 45 PZ-IL (45%) wurden upgegraded, davon hatten 19 (19%) ein csPCa. Von 52 falsch positiven IL (33 PZ-IL) waren 19 PZ-IL (37%) upgegraded.

**Schlussfolgerungen** Die DCE hat einen höheren Effekt auf die PCa Detektion bei 1,5 T als bei 3 T. Bei beiden Feldstärken waren die Mehrheit der mehrdetektieren PCa klinisch insignifikant und zudem resultierte die DCE in eine relevante Anzahl an falsch positiven PI-RADS-4-Befunden. Insgesamt mussten 5,5 Patienten mit 3 T- und 3,4 Patienten mit 1,5 T-Untersuchungen biopsiert werden um ein zusätzliches csPCA zu detektieren.


Fortschr Röntgenstr 2021; 193: S1–S61 | © 2021. Thieme. All rights reserved.

# Poster (Wissenschaft)

## Bildverarbeitung/IT/Software

### PO (WISS)1 Quantitativer Vergleich von Deep Learning und Iterativer Bildrekonstruktion in der Cranialen CT

**Autoren** Heinrich A[1], Engler M[1], Erlangga S[1], Teichgräber U[1], Güttler F[1]
**Institut** 1 Universitätsklinikum Jena, Institut für Diagnostische und Interventionelle Radiologie, Jena
**DOI** 10.1055/s-0041-1723244

**Zielsetzung** Deep Learning Image Reconstruction (DLIR) verspricht signifikante Verbesserungen der Bildqualität in der CT. Das Ziel dieser Studie war ein quantitativer Vergleich des klinischen Goldstandards (iterative Rekonstruktion) mit DLIR an Cranialen CT für eine große Anzahl klinischer Patienten.

**Material und Methoden** CCT-Untersuchungen von 98 Patienten (41/57 Frauen/Männer, Alter 67 ± 16 Jahre) wurden auf einem CT Revolution (GE Healthcare) durchgeführt. Die Bildrekonstruktion derselben Rohdaten erfolgte mit DLIR und Adaptive Statistical Iterative Reconstruction (ASiR–V, 50%). Das Signal-Rausch-Verhältnis (SNR) wurde für sieben verschiedene Hirnareale gemessen. Die Positionierung der Region von Interesse (ROI) war in den zu vergleichenden Bildserien identisch. Das Kontrast-zu-Rausch-Verhältnis (CNR) wurde zwischen der Capsula interna und Nucleus caudatus bzw. Thalamus berechnet.

**Ergebnisse** Die größten Unterschiede zwischen ASiR–V und DLIR befinden sich im Bereich der Konturen, DLIR erzeugt eine schärfere Abgrenzung der physiologischen Merkmale. Zudem waren Bildartefakte weniger stark ausgeprägt. Das SNR für DLIR/ASiR–V betrug 8,53 ± 1,74/5,81 ± 1,15 für die Medulla oblongata, 9,68 ± 1,36/6,11 ± 0,99 für den Pons, 2,33 ± 0,79/1,31 ± 0,52 für den vierten Ventrikel, 1,98 ± 0,84/1. 36 ± 0,57 für die supraselläre Zisterne, 13,70 ± 2,86/9,48 ± 1,89 für den Nucleus caudatus, 11,25 ± 2,18/6,34 ± 1,28 für die Capsula interna und 13,09 ± 2,62/9,03 ± 1,73 für den Thalamus. Das CNR war zwischen der Capsula interna und dem Nucleus caudatus für DLIR/ASiR–V 3,99 ± 0,99/2,46 ± 0,73, sowie zwischen der Capsula interna und dem Thalamus 3,27 ± 0,90/2,09 ± 0,65 groß.

**Schlussfolgerungen** Im Vergleich zu ASiR–V erzeugt DLIR bei gleicher Dosis eine quantitativ bessere Bildqualität durch Reduzierung von Rauschen und Bildartefakte, sowie einen höheren Kontrast, wodurch die Sichtbarkeit physiologischer Merkmale in CCT-Untersuchungen verbessert werden kann. Damit hat DLIR das Potenzial der zukünftige Goldstandard in der CT zu werden.

### PO (WISS)2 Quantifizierung von COVID-19-Opazitäten in der Thorax-CT – Bewertung eines KI-Ansatzes zur Unterscheidung kritischer und nicht kritischer Patienten in Relation mit klinischen und Laborparametern

**Autoren** Mader C[1], Mader C[1], Bernatz S[1], Michalik S[1], Booz C[1], Koch V[1], Beckers S[1], Vogl T[1], Mahmoudi S[1], Martin S[1]
**Institute** 1 Universitätsklinikum Frankfurt, Institut für Diagnostische und Interventionelle Radiologie, Frankfurt am Main
**DOI** 10.1055/s-0041-1723245

**Zielsetzung** Bewertung des Potenzials eines auf künstlicher Intelligenz (KI) basierendem Softwareprototypen zur Quantifizierung des Schweregrades einer COVID-19-Infektion in der Thorax-CT unter Einbezug von klinischen und Labordaten.

**Material und Methoden** Retrospektiv wurden 63 Patienten mit bestätigter COVID-19-Infektion und Thorax-CT im Zeitraum 03/2020–10/2020 untersucht. Softwareparameter wie der Opazitätenwert wurden automatisch mit einer KI-gesteuerten Software bewertet und sowohl mit klinischen als auch Labordaten zum CT-Untersuchungszeitpunkt (± 48 h) unter Verwendung von Spearman-Rho und linearer Regressionsanalyse korreliert. Es erfolgte eine Einteilung in Subkohorten mit und ohne Notwendigkeit eines Intensivaufenthalts. Subkohortenunterschiede wurden unter Verwendung des Wilcoxon-Tests bewertet.

**Ergebnisse** 63 Patienten (Durchschnittsalter 56,7 Jahre) wurden eingeschlossen, von diesen hatten 27 (0.45) einen Aufenthalt auf der Intensivstation. Das Ausmaß der COVID-19-ähnlichen Opazitäten in der Thorax-CT zeigte signifikante Korrelationen ($P < 0.001$ sofern nicht anders angegeben) mit der Notwendigkeit eines Intensivaufenthalts ($r = 0.71$), der Intensivaufenthaltsdauer ($r = 0.76$), der Krankenhausaufenthaltsdauer ($r = 0.33$, $P < 0.05$) und dem Exitus letalis ($r = 0.50$). Das Ausmaß der COVID-19-ähnlichen Opazitäten korrelierte mit Laborparametern wie der Lactatdehydrogenase ($r = 0.58$), der Neutrophilenzahl ($r = 0.49$), der Leukozytenzahl ($r = 0.47$) und dem Interleukin-6 ($r = 0.42$). Unterschiede zwischen der Gruppe mit und ohne Aufenthalt auf Intensivstation betrafen eine längere Krankenhausaufenthaltsdauer (23.78 vs. 10.21 Tage), den Opazitätenwert (0–20) (18.91 vs. 3.25) und Prädiktoren eines schweren Verlaufs wie der Lactatdehydrogenase (429.78 vs. 315.03 mg/dl).

**Schlussfolgerungen** Die automatische KI-basierte Quantifizierung von Opazitäten in der Thorax-CT korreliert mit Labor- und klinischen Daten bei Patienten mit bestätigter COVID-19-Infektion und könnte als nicht-invasiver prädiktiver Marker für den klinischen Verlauf von COVID-19 dienen.

## Experimentelle Radiologie

### PO (WISS)3 Systematische Messung der lokalen Hintergrund-SAR gemäß ASTM F2182

**Autoren** Heinrich A[1], Muharram M[1], Ekmekciu N[1], Güttler F[1], Teichgräber U[1]
**Institut** 1 Universitätsklinikum Jena, Institut für Diagnostische und Interventionelle Radiologie, Jena
**DOI** 10.1055/s-0041-1723246

**Zielsetzung** In der neuesten Version des ASTM-Standards F2182, Messung der Hochfrequenz (HF)-induzierten Erwärmung eines Implantats während der MRT, ist eine Ganzkörper-spezifische Absorptionsrate (SAR) nicht mehr festgelegt und wurde durch die Definition einer lokalen Hintergrund-SAR ersetzt. Das Implantat muss an einem Ort mit bekannter lokaler HF-Hintergrundbelastung platziert werden. Das Ziel dieser Arbeit war eine systematische Evaluation der lokalen Hintergrund-SAR.

**Material und Methoden** Ein Gelphantom mit zum Menschen vergleichbaren Eigenschaften wurde um ein Koordinatensystem erweitert. Die Messung der lokalen Hintergrund-SAR erfolgte mit einer TrueFISP-Sequenz bei 1,5 T (TR/TE 3,04/1,52 ms, Scanzeit 15 min) und faseroptischen Temperatursonden. Dabei wurde eine von der MRT-Konsole ausgegebene Ganzkörper-SAR von 2 W/kg für einen angenommen Patienten in Rückenlage (Gewicht 72,0 kg, Größe 166 cm, Alter 40 Jahre) verwendet. Für drei Schichten mit einem Abstand von Z = 4,1 cm, 6,1 cm und 8,1 cm zur Oberfläche der Patientenliege erfolgte eine Messung von 126 Temperaturpunkten (n = 3) pro Schicht mit einem jeweiligen Abstand von 5 cm zueinander (X = − 20...+20 cm links-rechts, Y = − 32,5...+32,5 cm Kopf-Fuß).

**Ergebnisse** In allen Messungen konnte ein Temperaturanstieg zwischen 0 und 2,8 °C ermittelt werden. Die lokale Hintergrund-SAR stieg exponentiell vom Isozentrum ausgehend mit 1,15 ± 0,23 W/kg bis zu den Rändern auf 8,90 ± 2,35 W/kg an, wobei der Wert von der Patientenseite (± X) und Z abhing. Damit war die HF-induzierte Erwärmung eines 13 cm und 26 cm langen Titan-Stabs, trotz gleichem Abstand zum Isozentrum, von der Patientenseite abhängig. In der Mitte des Phantoms von Kopf bis Fuß (X = − 5...+5 cm, Y = − 32,5...+32,5 cm) betrug die lokale Hintergrund-SAR für alle Schichten 1,67 ± 0,50 W/kg.

**Schlussfolgerungen** Zur Beurteilung der MRT-Sicherheit eines Implantats hinsichtlich der HF-induzierten Erwärmung ist die Kenntnis des genauen Verlaufs der lokalen Hintergrund-SAR und damit der maximalen Erwärmbarkeit von entscheidender Bedeutung.

# Herzdiagnostik

## PO (WISS)4 Vergleich von zwei MOLLI Sequenzen für kardiales T1 Mapping und Berechnung des Extrazellulärvolumens mit MRT

**Autoren** Brendel A[1], Kübler J[1], Gassenmaier S[1], Hagen F[1], Brendel J[1], Nikolaou K[1], Olthof S[1], Schick F[1], Martirosian P[1], Greulich S[2], Krumm P[1]
**Institute** **1** Universitätsklinikum Tübingen, Diagnostische und Interventionelle Radiologie, Tübingen; **2** Universitätsklinikum Tübingen, Kardiologie und Angiologie, Tübingen
**DOI** 10.1055/s-0041-1723247

**Zielsetzung** Systematischer Vergleich von zwei modified Look-Locker inversion recovery (MOLLI) T1 Mapping Sequenzen und deren Einfluss auf myokardiale T1 Werte nativ; nach Kontrastmittelapplikation (pKM) und auf die Berechnung des Extrazellulärvolumen (ECV).

**Material und Methoden** 99 Patienten (54 ± 17J; 39 %w) mit Fragestellung Kardiomyopathie und Myokarditis wurden bei 1,5 T mit MRT untersucht. Zwei T1 Mapping MOLLI-Sequenzen mit Ausleseschema 5(3)3; und 4(1)3(1)2 wurden unmittelbar nacheinander in mittlerer Kurzachse nativ und 15–20 min nach KM Applikation akquiriert. ECV Berechnung erfolgte offline mit Hämatokrit aus einer Blutprobe. In vitro wurden beide Sequenztypen mit einer Inversion Recovery Fast Spin-Echo (IR-FSE) Sequenz mittels einer MnCl2 -Probenreihe verglichen.

**Ergebnisse** Myokardiales T1_nativ war bei 5(3)3: 1010 ± 46 ms, vs. 952 ± 42 ms bei 4(1)3(1)2; mittlere intraindividuelle Differenz − 57 ms; p < 0.0001. Myokardiales T1_pKM war bei 5(3)3: 494 ± 42 ms, vs. 490 ± 41 ms bei 4(1)3(1)2; mittlere intraindividuelle Differenz − 4 ms; p = 0.03. Der intraindividuelle Abfall der T1_pKM- Werte lag bei 5(3)3: 515 ± 15 ms, vs. 462 ± 48 ms bei 4(1)3(1)2; mittlere Differenz − 53 ms; p < 0.0001. Myokardiales ECV war bei 5(3)3: 27 ± 3 %, vs. 26 ± 3 % bei 4(1)3(1)2; mittlere intraindividuelle Differenz − 0.7 Prozentpunkte; p = 0.0001. Ex-vivo lagen die T1-Messwerte für MnCl2 0.05 mM: 1467 ms IR-FSE; 1439 ms 5(3)3; 1354 ms 4(1)3(1)2. Für MnCl2 0.3 mM: 431 ms IR-FSE; 406 ms 5(3)3; 408 ms 4(1)3(1)2.

**Schlussfolgerungen** Die T1 5(3)3 MOLLI zeigt in vitro und in vivo eine gute Abschätzung der T1 Werte im Bereich langer und kurzer T1 Werte. Die T1 4(1)3(1)2 MOLLI unterschätzt in vitro und in vivo systematisch und relevant die hohen nativen myokardialen T1 Werte. Auf die ECV Berechnung in vivo hat dies zwar einen statistisch signifikanten, jedoch nur geringen Einfluss.

# Interventionelle Radiologie

## PO (WISS)5 CT-gesteuerte thorakale Sympathikolyse (CTSy) versus video-thorakoskopischer Sympathektomie (VATS) bei der Behandlung von Patienten mit schwerer primärer Hyperhidrosis palmaris

**Autoren** Andresen J[1], Scheer F[2], Schlöricke E[3], Sallakhi A[4], Liedke M[3], Andresen R[2]
**Institute** **1** Sigmund-Freud-Privatuniversität, Medizinische Fakultät, Wien; **2** Westküstenklinikum Heide, Akademisches Lehrkrankenhaus der Universitäten Kiel, Lübeck und Hamburg, Institut für Diagnostische und Interventionelle Radiologie/Neuroradiologie, Heide; **3** Westküstenklinikum Heide, Akademisches Lehrkrankenhaus der Universitäten Kiel, Lübeck und Hamburg, Klinik für Viszeral-, Thorax- und Gefäßchirurgie, Heide; **4** Sigmund-Freud-Privatuniversität, Medizinische Fakultät, Wien
**DOI** 10.1055/s-0041-1723248

**Zielsetzung** Ziel dieser Studie war ein Methodenvergleich der CTSy und der VATS bezüglich der Durchführbarkeit, der Erfassung von Minor- und Majorkomplikationen sowie des klinischen Outcomes.

**Material und Methoden** Retrospektiv wurden 88 Pat., die mittels CTSy und 86 Pat., die mittels VATS behandelt wurden, in die Studie inkludiert. Die CTSy erfolgte nach Festlegung der Eingangsebene in Höhe des Zwischenwirbelraums Th2/3 über einen dorsolateralen Zugangsweg mittels einer 22 G Coaxialnadel. Es wurden durchschnittlich 5 (2–8) ml eines Sympathikolytikumgemisches bestehend aus 96 %igem Alkohol, 0,5 %igem Carbostesin und 0,9 %iger NaCl-Lsg. mit KM-Beimengungen installiert. Die VATS erfolgte in Intubationsnarkose mit einem Doppellumentubus zur seitengetrennten Ventilation der Lunge, wobei auf der entsprechenden Seite die Lunge kollabiert wurde. Nach Einbringung der Instrumente über eine Minithorakotomie wurde nach Spalten der Pleura parietalis der Grenzstrang unterhalb von Th2 durchtrennt. Alle Pat. evaluierten vor Therapiebeginn, 2 Tage, 6 und 12 Monate nach Therapie das Beschwerdeempfinden anhand eines DQLI sowie die aufgetretenen Nebenwirkungen.

**Ergebnisse** Technisch ließen sich bei allen Pat. beide Methoden gut durchführen. Beide Therapien führten zu einem deutlichen Rückgang des Beschwerdeempfindens 2 Tage sowie 6 und 12 Monate nach Therapie (p < 0,001), wobei es im Verlauf zu einem leichten Rezidivschwitzen kam, dies war höher bei den Pat. nach CTSy. Eine kurzfristige Miosis und Ptosis fand sich bei 8/88 Pat. nach der CTSy und bei 6/86 Pat. nach der VATS. Als häufigste Nebenwirkung gaben 16/88 Pat. nach CTSy und 10/86 Pat. nach VATS ein kompensatorisches Schwitzen an. Pneumothoraces entwickelten sich postoperativ in 7/86 Fällen, die mittels bereits intraoperativ eingebrachter Drainage suffizient behandelt wurden. Schmerzen nach Thorakotomie fanden sich bei 12/86 Pat.

**Schlussfolgerungen** Die CTSy und VATS stellten für Pat. mit schwerer Hyperhidrosis palmaris eine minimalinvasive Therapieoption mit gutem, gleichwertigem Benefit dar.

## PO (WISS)6 Safety and efficacy of the Rotarex®S catheter system – results from a large single center cohort

**Autoren** Martin I[1], Artzner C[2], de Graaf R[3], Grözinger G[4]
**Institute** **1** Uniklinik Tübingen, Diagnostische und Interventionelle Radiologie, Weiler-Simmerberg; **2** Uniklinik Tübingen, Diagnostische und Interventionelle Radiologie, Tübingen; **3** Klinikum Friedrichshafen, Klinik für Diagnostische und Interventionelle Radiologie, Friedrichshafen; **4** Uniklinik Tübingen, Diagnostische und Interventionelle Radiologie, Tübingen
**DOI** 10.1055/s-0041-1723249

**Aim** To evaluate safety and efficacy of treatment with the Rotarex®S catheter system in patients with acute, sub-acute or chronic arterial or bypass occlusion of the lower limb treated with percutaneous mechanical thrombectomy and adjunctive therapies.

**Materials and Methods** This retrospective study included data of 397 interventions in 294 patients with acute, sub-acute and chronic arterial occlusion of the lower limb. Native vessels were treated in n = 338 (85.1 %) cases vs. bypass grafts in n = 59 (14.9 %). Technical success and complications were recorded according to the CIRSE classification system.

**Results** Mean age was 69.8 ± 12.0 years. Revascularization was achieved in 361 (90.9 %) cases. In total, 359 (90.4 %) procedures were clinically successful. Distal peripheral embolization was observed in 89 (22.4 %) interventions.) In 127 interventions (32 %) a subsequent catheter directed thrombolysis was needed. Complications occurred in 87 cases (21.9 %). Most frequent complications were, dissections (n = 38; 9.6 %), followed by perforations (n = 17; 4.3 %) with 11 perforations attributed to the application of the Rotarex®S Catheter. A significant difference between treatment of bypass grafts and native vessels was observed regarding the need for adjunctive treatment with lysis (58.9 % vs. 19.4 %). Furthermore, treatment of the iliac arteries showed a higher rate of perforations (8.3 % vs. 2.0 %).

**Conclusions** The Rotarex®S device is a useful option to treat acute, subacute or chronic arterial occlusions with a high technical success rate. However, treatment of iliac arteries and bypass bare a greater risk of complications. Prospective studies in this issue are recommended.


Fortschr Röntgenstr 2021; 193: S1–S61 | © 2021. Thieme. All rights reserved.

## PO (WISS)7 Cone-Beam-CT mit Parenchymal Blood Volume Assessment zur Orientierung während der transarteriellen Chemoembolisation: Effekt auf die Wirksamkeit der einzelnen TACE-Sitzungen im Vergleich zur DSA

**Autoren** Peisen F[1], Maurer M[2], Grosse U[3], Nikolaou K[2], Syha R[4], Artzner C[2], Bitzer M[5], Horger M[2], Grözinger G[2]
**Institute** **1** Universitätsklinikum Tübingen, Abt. für Diagnostische und Interventionelle Radiologie, Tübingen; **2** Department of Diagnostic and Interventional Radiology, Eberhard Karls University, Tübingen; **3** Department of Radiology, Kantonsspital Frauenfeld, Frauenfeld; **4** Department of Diagnostic and Interventional Radiology, Prosper Hospital, Recklinghausen; **5** Department of Gastroenterology, Gastrointestinal Oncology, Hepatology and Infectious Diseases, Eberhard Karls University, Tübingen
**DOI** 10.1055/s-0041-1723250
**Zielsetzung** Das Ziel dieser retrospektiven Single-Center-Studie war es, den Einfluss der intraprozeduralen Cone-Beam-CT mit Parenchymal Blood Volume Assessment (PBV-CBCT) auf die Wirksamkeit (lokale Tumorantwort, Überleben und Anzahl der einzelnen TACE-Sitzungen) der transarteriellen Chemoembolisation mit medikamentenfreisetzenden Partikeln (DEB-TACE) bei HCC-Patienten im Vergleich zur Orientierung ausschließlich durch digitale Subtraktionsangiographie (DSA) zu bewerten.
**Material und Methoden** N = 179 HCC-Patienten (Durchschnittsalter 77,4 Jahre), die eine DEB-TACE mit (n = 28) und ohne (n = 151) PBV-CBCT unter Verwendung von Epirubicin beladenen 100–300-µm-Partikeln erhielten, wurden retrospektiv analysiert. Die Tumorantwort nach mRECIST, das Gesamtüberleben und die Anzahl der TACE-Interventionen sowie Laborparameter für Leberfunktion und Entzündung wurden aufgezeichnet. Die Analyse des Einflusses der intraprozeduralen PBV-CBCT basierte auf einer Matched-Pair-Analyse (CBCT n = 28 vs. DSA n = 28). Geschlecht, Tumorzahl, Tumorgröße und HCC-Risikofaktoren waren gleichmäßig auf beide Gruppen verteilt.
**Ergebnisse** Tumorantwort nach mRECIST: CBCT: PD: 7%, SD: 28%, PR: 46%, CR: 18%; DSA: PD: 7%, SD: 32%, PR: 39%, CR: 21% (p = 0,174). Median OS: CBCT: 44,1 Monate; DSA: 28,8 Monate (p = 0,815). Mediane TACE-Anzahl: CBCT: 2,0; DSA: 3,0 (p = 0,046).
**Schlussfolgerungen** Die Verwendung von intraprozeduralem PBV-CBCT zur TACE-Führung reduzierte die Anzahl der Re-Interventionen, ohne negative Auswirkungen auf die Tumorantwort und das Gesamtüberleben.

## PO (WISS)8 Behandlung von Dissektionen der Oberschenkel- und Unterschenkelgefäße nach PTA mittels Clipimplantaten

**Autoren** Scheer F[1], Kopetsch C[1], Andresen R[1], Wissgott C[2]
**Institute** **1** Westküstenklinikum Heide, Akademisches Lehrkrankenhaus der Universitäten Kiel, Lübeck und Hamburg, Institut für Diagnostische und Interventionelle Radiologie/Neuroradiologie Heide, Heide; **2** Imland Klinik Rendsburg, Akademisches Lehrkrankenhaus der Universität Schleswig-Holstein, Institut für Diagnostische und Interventionelle Radiologie/Neuroradiologie, Rendsburg
**DOI** 10.1055/s-0041-1723251
**Zielsetzung** Machbarkeit und Behandlungserfolg von Clipimplantaten zur Versorgung von Dissektionen an Ober- und Unterschenkelarterien.
**Material und Methoden** Retrospektiv wurden 62 Patienten, 43 Patienten nach Angioplastie der femoropoploitealen Strombahn und 19 Patienten mit einer Behandlung der Unterschenkelgefäße, mittleres Alter 70 ± 9,5 Jahre (46–85) eingeschlossen. Die Läsionen wurden in der femoropoplitealen Strombahn mittels DCB dilatiert, am Unterschenkel wurden die Angioplastien mittels PTA behandelt und Dissektionen mit entsprechenden Clipimplantaten (Implantatlänge 6 mm, Intact Vascular) versorgt. Bei dem Kollektiv der femoropolitealen Gruppe lag präinterventionell die Rutherford-Klassifikation im Mittel bei 3 ± 0,3 und der Knöchel-Arm-Index (KAI) im Mittel bei 0,64 ± 0,10. Die mittlere Läsionslänge betrug 77,9 ± 44,7 mm. Bei der BTK-Gruppe lag präinterventionell die Rutherford-Klassifikation im Mittel bei 4,2 ± 0,8 und der KAI im Mittel bei 0,7 ± 0,2. Die mittlere Läsionslänge betrug 122,5 ± 98,8 mm.
**Ergebnisse** Der mittlere Stenosegrad betrug in der femoropolitealen Gruppe 93 ± 7%, in der BTK-Gruppe 91 ± 9%. Die technische Erfolgsrate betrug 100%. Insgesamt wurden 46 Dissektionen an den Oberschenkeln, 23 in der BTK Gruppe behandelt. Klinisch zeigte sich eine Verbesserung des KAI auf 0,96 ± 0,1 nach 24 Monaten, das Rutherford-Stadium reduzierte sich auf 0,4 ± 0,5. Im Nachbeobachtungszeitraum kam es zu zwei Reokklusionen (4,6%). Es gab keine Amputationen oder Todesfälle. In der BTK-Gruppe verbesserte sich der KAI auf 0,97 ± 0,1, das Rutherford-Stadium auf 0,23 ± 0,44 nach 24 Monaten. Es kam zu zwei Reokklusionen (Reintervention 10,5%), zu keiner Amputation, jedoch zu 4 Todesfällen im Rahmen einer kardiovaskulären oder neurologischen Erkrankung.
**Schlussfolgerungen** Die Clip-Implantation bei Dissektionen nach DCB-PTA in der femoropoplitealen Strombahn bzw. PTA am Unterschenkel ist eine gut durchführbare und effektive Prozedur zur Behebung von Dissektionen bei einem guten klinischen Outcome nach 24 Monaten.

# Kinderradiologie

## PO (WISS)9 Frühe Diagnose und Beurteilung des Therapieansprechens bei chronisch rekurrierender multifokaler Osteomyelitis (CRMO): Volumen und Signalintensität von Knochenläsionen in der Ganzkörper-MRT

**Autoren** Esser M[1], Kieninger A[2], Schäfer J[2], Moll M[2], Tsiflikas I[2], Kümmerle-Deschner J[2], Kraus M[2]
**Institute** **1** Universitätsklinikum Tübingen, Klinik für Diagnostische und Interventionelle Radiologie, Tübingen; **2** Universitätsklinikum Tübingen, Kinderradiologie, Tübingen
**DOI** 10.1055/s-0041-1723252
**Zielsetzung** Wertigkeit der Ganzkörper-MRT (GK-MRT) für eine frühzeitige Diagnose der CRMO und für die Vorhersage des klinischen Therapieansprechens mittels quantitativer MRT-Parameter.
**Material und Methoden** 20 Patienten (mittleres Alter 10 Jahre; Spannbreite 5–14 Jahre) mit CRMO erhielten sowohl je eine GK-MRT als auch eine klinische Untersuchung (Jansson Score) als Baseline (im Median 8 Monate nach Symptombeginn) und Follow-up (im Median 11,5 Monate nach Baseline). Alle Patienten erhielten eine medikamentöse Therapie zwischen Baseline und Follow-Up. Baseline-GK-MRT-Untersuchungen wurden in frühe (innerhalb von 6 Monaten nach Symptombeginn) und späte MRT eingeteilt. Klinische Responder und Non-Responder wurden hinsichtlich der Anzahl und Lokalisation der Knochenläsionen, sowie bezüglich deren Volumina und T2-Signalintensitäts (SI)-Quotienten (Läsion zu Muskel) verglichen.
**Ergebnisse** Die Diagnose der CRMO wurde in der Gruppe der frühen Baseline-MRT früher gestellt (n = 10, Diagnose im Median nach 3 Monaten) als in der späten MRT-Gruppe (n = 10, Median, 18 Monate; p = 0,006). Knochenläsionen waren größtenteils in der unteren Extremität lokalisiert (n = 119; 53%), der am häufigsten betroffene Knochen war das Becken (n = 34; 15%). Es wurde kein signifikanter Unterschied zwischen Respondern (n = 10) und Non-Respondern (n = 10) hinsichtlich Anzahl und Volumen der Knochenläsionen festgestellt. Responder zeigten eine höhere Volumenreduktion der Knochenläsionen im Follow-Up verglichen mit Non-Respondern (p = 0,03). Die SI-Quotienten waren bei Respondern sowohl in der Baseline als auch im Follow-up niedriger (5,6 und 5,8 vs. 6,1 und 7,2; p = 0,047 und p = 0,005).
**Schlussfolgerungen** Die GK-MRT bei Verdacht auf CRMO kann die Diagnosefindung innerhalb von 6 Monaten nach Symptombeginn beschleunigen. Quantitative MRT-Parameter wie Volumenveränderungen und T2 SI-Quotienten können als nützliche prognostische Faktoren dienen und die Vorhersage des klinischen Therapieansprechens unterstützen.

# Kopf/Hals-Diagnostik

## PO (WISS)10 Mastoid and middle-ear cavity opacification in CT: Proposal of a diagnostic algorithm to predict acute mastoiditis.

**Autoren** Bernatz S[1], Mahmoudi S[1], Mader C[1], Martin S[1], Burck I[1], Vogl T[1], Stöver T[2], Balster S[2], Gröger M[2]
**Institute** **1** Universitätsklinikum Frankfurt a. M., Institut für Diagnostische und Interventionelle Radiologie, Frankfurt a. M.; **2** Universitätsklinikum Frankfurt a. M., Klinik für Hals-, Nasen-, Ohrenheilkunde, Frankfurt a. M.
**DOI** 10.1055/s-0041-1723253

**Aim** Mastoid opacification is a common incidental imaging finding. It may be a sign of acute mastoiditis (AM) requiring prompt treatment up to surgical intervention. We aimed at stratifying visually semantic as well as quantitative imaging features to differentiate unspecific mastoid opacification versus AM and to propose a decision tree for clinical patient management.
**Materials and Methods** We included 48 patients (male, 28; female, 20; mean age, 59.5 ± 18.1 years) with mastoid opacification (AM, n = 24; control, n = 24) who underwent clinically indicated cerebral CT between 12/2007 and 07/2018 in this retrospective study. Semantic features described the extend and asymmetry of mastoid and middle-ear cavity opacification as well as complications like erosive changes. Minimum, maximum and mean Hounsfield unit (HU) values were obtained as quantitative features. We analyzed the features employing univariate testing. Highest ranked features were applied to build decision trees.
**Results** Erosive changes were only rarely seen and did not reach the level of significance (Likelihood Ratio (LR) = 0.015). Highest significance was found for asymmetric mastoid or middle-ear cavity opacification (LR < 0.001). Applying a specific threshold of the extent of opacification, we reached significance levels of LR = 0.042 and 0.002 for mastoid and middle-ear cavity opacification. AM cases had higher maximum and mean HU values (p = 0.009, p = 0.024). We built two decision trees to include either visually semantic features or visually semantic features and the quantitative feature maximum. The performance was comparable and promising with levels of accuracy and sensitivity of 0.867, 0.9 or 0.833, 1.0, respectively.
**Conclusions** We propose two simple to follow and clinically applicable three step decision trees to raise suspicion of AM if mastoid opacification is seen in clinical routine. We could demonstrate inferiority of classical descriptors like erosive changes.

# Thoraxradiologie

## PO (WISS)11 KI im klinischen Einsatz: Software erkennt Pathologien im Röntgenthorax auf Niveau zwischen Assistenz- und Facharzt

**Autoren** Schweikhard F[1], Pusch A[2], Hosten N[2]
**Institute** **1** Universitätsmedizin Greifswald, Institut für Diagnostische Radiologie und Neuroradiologie, Greifswald; **2** Institut für Diagnostische Radiologie und Neuroradiologie, Greifswald
**DOI** 10.1055/s-0041-1723254

**Zielsetzung** Ziel der Studie war es, die klinische Anwendbarkeit der Deep-Learning-Software zur automatisierten Erkennung von Thoraxpathologien zu evaluieren, beispielsweise zur Triage, als zusätzliche Sicherheitsmaßnahme oder sogar zur unabhängigen Befundung.
**Material und Methoden** Es wurden Röntgenaufnahmen in 2 Ebenen (pa/lateral) des Thorax von 500 aufeinanderfolgenden Untersuchungen (18–91 Jahre, Median 63 Jahre) von zwei unabhängigen Befundern ausgewertet. Zur Etablierung des Goldstandards erfolgte eine weitere Auswertung mit Zuhilfenahme klinischer Daten (alle) sowie, wenn verfügbar, CT-Bildgebung (7% der Fälle). Zudem wurden die Bilder mithilfe der Software (InferRead DR Chest, Infervision, Peking, China) analysiert, die für jede Pathologie Wahrscheinlichkeiten berechnete. Untersucht wurden 15 Krankheitsbilder, unter anderem auf Pneumonien, Atelektasen, Rundherde und Pneumothoraces.
**Ergebnisse** Mit dem Goldstandard wurden 224 Auffälligkeiten in der Patientenpopulation erkannt. Die Radiologen erzielten eine durchschnittl. Sensitivität von 84,1% bzw. 56,2% bei einer Spezifität von 96,8% und 98,6%. Die Software erreichte in der AUC der ROC-Analyse einen Durchschnitt von 0,84 (0,76–0,92), bei einer mittleren Sensitivität von 85,4% und Spezifität von 75% bei optimierten Cutoffs. Die besten Ergebnisse erzielte die Software bei der Erkennung von Pleuraergüssen (n = 66) mit einer AUC von 0,92 (0,885–0,955) bei 90,9% Sensitivität (Rad: 90,9% und 83,3%) und 86,4% Spezifität (Rad: 95,4% und 97,6%). Die ungenauesten Ergebnisse ergaben sich für die Erkennung von Frakturen mit einer AUC von 0,793 (0,707–0,88) bei einer Sensitivität von 69,7% (Rad: 87,9% und 36,4%) und Spezifität von 82,2% (Rad: 98,4% und 99,1%).
**Schlussfolgerungen** Die Software erzielte kontinuierlich über fast alle Pathologien hinweg Ergebnisse zwischen dem Erfahrungsstand eines erfahrenen Assistenten und eines langjährigen Facharztes. Aufgrund der noch relativ geringen Spezifität bietet sich zunächst ein Einsatz als Triage-Tool oder als zusätzliche Sicherheitsebene an.

# MTRA

## PO (WISS)12 Systematischer Vergleich verschiedener Pulssequenzen zur Etablierung einer ultraschnellen dynamischen 3D Mamma-MRT

**Autoren** Morsch C[1], Morsch C[2], Zhang S[3], Berkmann K[3], Bode M[4], Kuhl C[5]
**Institute** **1** Universitätsklinikum Aachen, Abteilung für diagnostische und interventionelle Radiologie, Alsdorf; **2** Universitätsklinik Aachen, Klinik für Diagnostische und Interventionelle Radiologie, Aachen; **3** Philips Healthcare, Philips, Hamburg; **4** Universitätsklinik Aachen, Klinik für Diagnostische und Interventionelle Radiologie, Aachen; **5** Universitätsklinik Aachen, Klinik für Diagnostische und Interventionelle Radiologie, Aachen
**DOI** 10.1055/s-0041-1723255

**Zielsetzung** Ziel der Studie war der Vergleich verschiedener Pulssequenzen mit Compressed Sense (CS) und unterschiedlichen Beschleunigungstechniken hinsichtlich der Bildqualität und zeitlichen Auflösung zur Etablierung einer ultraschnellen dynamischen 3D Mamma-MRT (4D MRT).
**Material und Methoden** Anfertigung von drei T1-gewichteten fast-field-echo Sequenzen (FFE) am Phantommodell mit folgenden Akquisitionsparametern: 1)CS-Faktor 8, In-plane-Auflösung 0,9 × 1,0 mm2, Scanzeit 4–5 sec 2)CS-Faktor 6, Keyhole-Faktor 40%, In-plane-Auflösung 0,9 × 1,0 mm2, Scanzeit 3–4 sec 3)CS-Faktor 8, Keyhole 25%, Viewsharing-Faktor 10%, In-plane-Auflösung 0,9 × 1,0 mm2, Scanzeit 3–4 sec Alle Sequenzen wurden mit einer Schichtdicke von 2,5 mm und ohne Fettsuppression akquiriert. Die Phantommessungen erfolgten an klinischen 1,5 T und 3,0 T MR-Scannern mittels DCE-Perfusions-Fluss Phantom mit Peristaltik-Pumpe und einer Flussrate von 500 ml/min unter manueller Injektion von 2 ml Gadovist® (1 mmol/ml). In-vivo-Messungen erfolgten unter Einhaltung klinischer Standards an 20 Patientinnen jeweils vor und nach konventioneller dynamischer Kontrastmittelserie. Zusätzlich zur Sequenz 2) wurde eine turbo-field-echo Sequenz (TFE) mit identischer räumlicher und zeitlicher Auflösung angefertigt. Bewertet wurden folgende Bildkriterien: Artefaktanfälligkeit, Bildschärfe und Homogenität der Signalgebung.
**Ergebnisse** In den Phantommessungen zeigten die drei getesteten Sequenzen eine vergleichbare Kontrastmittelanreicherung. Im Phantommodell wies Sequenz 2) die subjektiv beste Bildqualität hinsichtlich reduzierter bewegungsbasierter Artefakten und Bildschärfe auf. In-vivo wurde die TFE nach konsentierter Meinungsfindung aufgrund einer homogenen Signalgebung des Brustdrüsengewebes, vor allem in den Subtraktionsaufnahmen und den Maximumintensitätsprojektionen, favorisiert.
**Schlussfolgerungen** TFE-Sequenzen sind ein vielversprechender Ansatz zur Etablierung einer 4D Mamma-MRT.


Fortschr Röntgenstr 2021; 193: S1–S61 | © 2021. Thieme. All rights reserved.

# Poster (Fortbildung)

## Kinderradiologie

### PO (FO)1 „Left Pulmonary Artery Sling“ – eine Fehlbildung der Pulmonalgefäße als seltene Ursache für respiratorische Insuffizienz beim Neugeborenen

**Autoren** Syperek A[1], Kromrey M[2], Otto S[3]
**Institute** **1** Universitätsmedizin Greifswald, Institut für Diagnostische Radiologie und Neuroradiologie, Greifswald; **2** Universitätsmedizin Greifswald, Institut für Diagnostische Radiologie und Neuroradiologie, Greifswald; **3** Institut für DIagnostische Radiologie und Neuroradiologie, Institut für DIagnostische Radiologie und Neuroradiologie, Institut für DIagnostische Radiologie und Neuroradiologie
**DOI** 10.1055/s-0041-1723256
**Kurzzusammenfassung** Wir berichten über einen fünf Wochen alten Säugling mit einer seltenen Abgangsvariante der linken Pulmonalarterie, welche aufgrund einer Kompression der Trachealbifurkation und der Hauptbronchien zu einer beatmungspflichtigen respiratorischen Insuffizienz führte. Der Begriff „left pulmonary artery sling“ (LPAS) bezeichnet eine seltene Anomalie der Pulmonalarterien, welche sich durch einen Ursprung der linken Pulmonalarterie aus der rechten Pulmonalarterie auszeichnet. Dieses aberrante Pulmonalgefäß schlingt sich auf seinem Weg zur linken Lunge um den rechten Hauptbronchus und kann diesen sowie die Trachea und den Oesophagus komprimieren. Der Junge wurde am 11. Lebenstag (LT) in unserem Klinikum vorgestellt, nachdem es beim Stillen zu einer zyanotischen Episode gekommen war. In der körperlichen Untersuchung und Labordiagnostik zeigten sich keine Auffälligkeiten; im Herzecho erfolgte der Nachweis sowohl eines atrialen als auch eines ventrikulären Septumdefektes. Im stationären Aufenthalt bestand kontinuierlich High-Flow-O2-Bedarf. Bildgebung: Mehrere Thorax-Röntgen (exempl. am 11. LT bei stat. Aufnahme): Nachweis einer Volumenminderung der linken Lunge, vereinbar mit DD Teilatelektase, DD Hypoplasie. Überblähung der rechten Lunge. Projektionsradiographisch keine pulmonalen Fehlbildungen abgrenzbar. Am 41. LT erfolgte ein CT Thorax mit CT-Angiographie der Pulmonalgefäße: Nachweis eines zur rechten Lunge verlaufenden Trachealbronchus. Stenose der Trachealbifurkation sowie der Hauptbronchien, rechts mehr als links, mit Ventilmechanismus auf der rechten Seite und Minderbelüftung der linken Lunge. In der CTA Nachweis einer LPAS mit Umschlingung und Kompression des rechten Hauptbronchus und der Trachealbifurkation. Verlegung des Patienten an ein Kinderherzzentrum zur operativen Korrektur der Fehlbildung.
**Lernziele** Häufigkeit von LPAS, klinische und radiologische Hinweise auf LPAS. DDs einer Trachealkompression beim Neugeborenen. LPAS im Kontext von Fehlbildungskomplexen.

# Case-Report

## Gastro- und Abdominaldiagnostik

### Case Report1 Nicht-okklusive Mesenterialischämie bei Sars-CoV 2 Infektion

**Autoren** Mader C[1], Mader D[1], Michalik S[1], Vogl P[1]
**Institut** **1** Universitätsklinikum Frankfurt, Institut für Diagnostische und Interventionelle Radiologie, Frankfurt am Main
**DOI** 10.1055/s-0041-1723257
**Einleitung** Wir berichten über einen zuvor gesunden 30-Jährigen Patienten mit kompliziertem Verlauf einer Sars-CoV-2 Infektion und Nicht okklusiver Mesenterialischämie (NOMI). Der Fall schildert, dass auch junge Patienten von einer schweren COVID-19 Pneumonie und extrapulmonalen Komplikationen betroffen sein können.

**Anamese** Der bei ARDS intubierte Patient zeigte am 11. Tag hohes Fieber und einen LDH-, CK- und Transaminasen-Anstieg. Bei steigendem Laktat und Katecholaminbedarf wurde eine CT-Abdomen durchgeführt. Bei ausgedehnter Pneumatosis intestinalis mit Lufteinschlüssen im linken Pfortadersystem und einer engkalibrigen Darstellung der Mesenterialgefäße wurde die Indikation zur notfallmäßigen Laparotomie mit Hemikolektomie rechts und Dünndarmsegmentresektion gestellt. Es folgte eine zögerliche klinische und laborchemische Rekonvaleszenz mit postoperativen Kurzdarmsyndrom, akutem Nierenversagen und im Verlauf rückläufigen pulmonalen Infiltraten.
**Diskussion** Es ist anzunehmen, dass die NOMI durch eine Endotheliitis bei SARS-CoV-2 Infektion von Endothelzellen begünstigt wird. SARS-CoV-2 erhält Zugang zu Zellen über die Oberflächenexpression des Angiotensin-Converting-Enzyms 2 (ACE2). Enterozyten und das Gefäßendothel zeigen eine hohe ACE2-Expression. Eine höhere Anfälligkeit dieser Organe für eine Infektion könnte hierdurch erklärt werden. Bhayana et al. beobachteten, dass Darmwandpathologien wie eine Pneumatosis intestinalis und portalvenöse Gasansammlung häufigere Befunde in der Abdomenbildgebung von 412 Patienten mit SARS-CoV-2 Infektion waren. In der histopathologischen Untersuchung zeigte sich eine ischämische Enteritis mit Nekrosen und Mikrothromben. Es ist anzunehmen, dass eine NOMI neben einer allgemeinen Low-Flow-Situation bei schwerem COVID-Verlauf durch diese Hyperkoagulabilität begünstigt wird. Die CT ist eine wegweisende Diagnostik zur Beurteilung COVID-assozierter Darmpathologien.
**Quellen** [1] Radiology 2020; 297(1): E207–E215
[2] Lancet 2020; 395(10234): 1417–1418
[3] Radiographics 2020; 40(2): 545–561

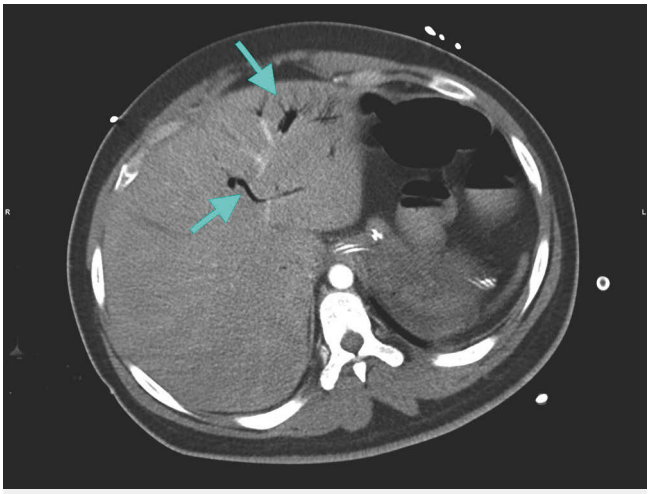

▶ **Abb. 1**

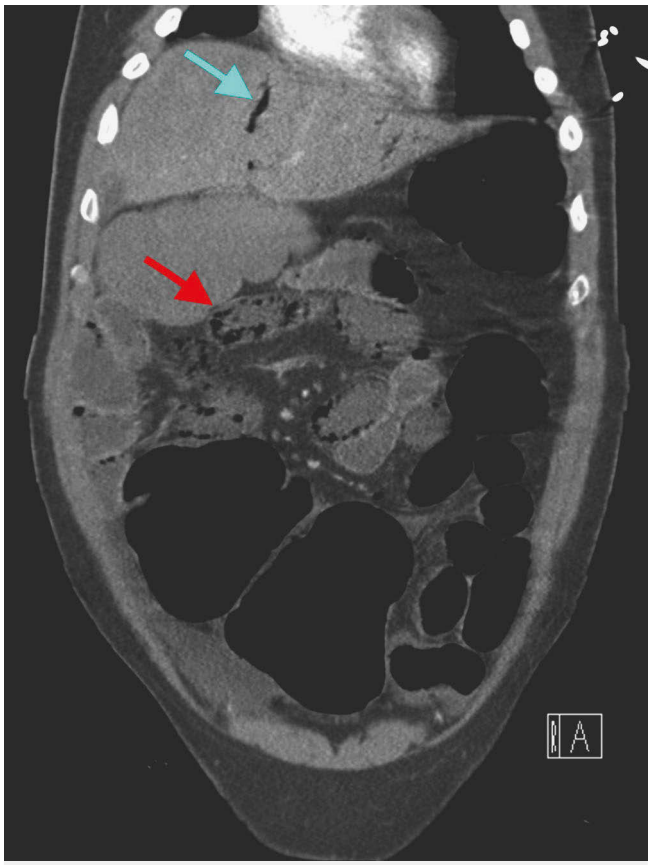

▶ Abb. 2

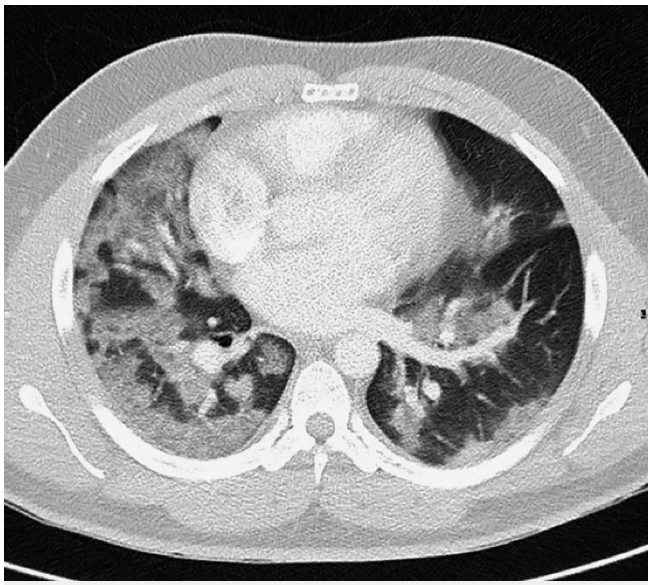

▶ Abb. 3

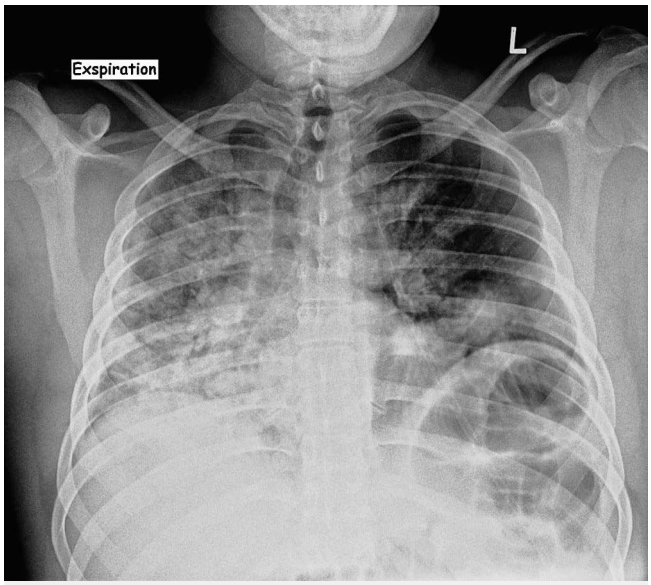


▶ Abb. 4

## Gefäßdiagnostik

### Case Report2 Die seltene Differentialdiagnose der salmonellenbedingten Aortitis

**Autoren** Wichmann S[1], Klenk D[2], Winzer R[1], Langer E[1], Kühn J[1], Hoffmann R[1], Fedders D[1]

**Institute** **1** Universitätsklinikum Carl Gustav Carus Dresden, Institut und Poliklinik für Diagnostische und Interventionelle Radiologie, Dresden; **2** Klinik und Poliklinik für Viszeral-, Thorax- und Gefäßchirurgie Universitätsklinikum Carl Gustav Carus Dresden, Gefäßchirurgie, Dresden

**DOI** 10.1055/s-0041-1723258

**Einleitung** Salmonelleninfektionen sind selten, werden über kontaminierte Lebensmittel fäkal-oral übertragen und führen meist zu Gastroenteritis. 5% der Patienten zeigen eine Bakteriämie, die potentiell zu Vaskulitiden führen kann. Komplikativ können daraus mykotische Pseudaneurysmata mit Ruptur-risiko und hoher Mortalität entstehen. Der vorgestellte Fall beschreibt den seltenen Fall von multifokalen salmonellenbedingten penetrierenden Aortenulcera (PAUs) der Aorta.

**Anamese** Wir berichten über einen 59-jährigen Patienten, welcher sich mit seit 3 Wochen bestehenden Schmerzen in die rechte Leiste ausstrahlend und B-Symptomatik ohne Fieber in der Notaufnahme vorstellte. Bei bekannter Nephrolithiasis erfolgte eine native CT zum Ausschluss einer Urotrolithiasis. In dieser zeigten sich Fettgewebsinhibierungen um die Aorta abdominalis sowie um die rechte A. ilica interna und A. femoralis superficialis. Eine anschließend durchgeführte kontrastmittelgestützte CTA bestätigt die Verdachtsdiagnose von entzündlich bedingten PAUs. Die positive Blutkultur für Samonellen unterstützt den bildmorphologischen Verdacht einer entzündlichen Genese der PAUs. Im weiteren Verlauf erhielt der Patient einen offenen Gefäßersatz, in dieser wurde die Genese der PAUs letztendlich bestätigt.

**Diskussion** Ca. 3% aller Aneurysmata sind mykotische Pseudaneurysmata, meist durch Staphylococcus aureus oder Salmonella spp. verursacht. Letztere bedingen ca. 40% aller infektiösen Aortitiden. Die Schnittbildgebung spielt bei der Diagnosestellung, insbesondere bei der Differenzierung zwischen entzündlichen und nicht-entzündlichem PAU, eine entscheidende Rolle. Therapeutisch ist neben der Antibiotikadauertherapie meist eine chirurgische Sanierung erforderlich.

**Quellen** [1] Wai-Kit L et al. Infected (Mycotic) Aneurysms. Spectrum of imaging appearances and management. RadioGraphics 2008; 28: 1853–1868
[2] Pulimamidi S et al. Salmonella Aortitis Treated with Endovascular Aortic Repair. Ann Vasc Surg 2014; 28: 1314.e5-1314.e10

▶ **Abb. 1**

▶ **Abb. 2**

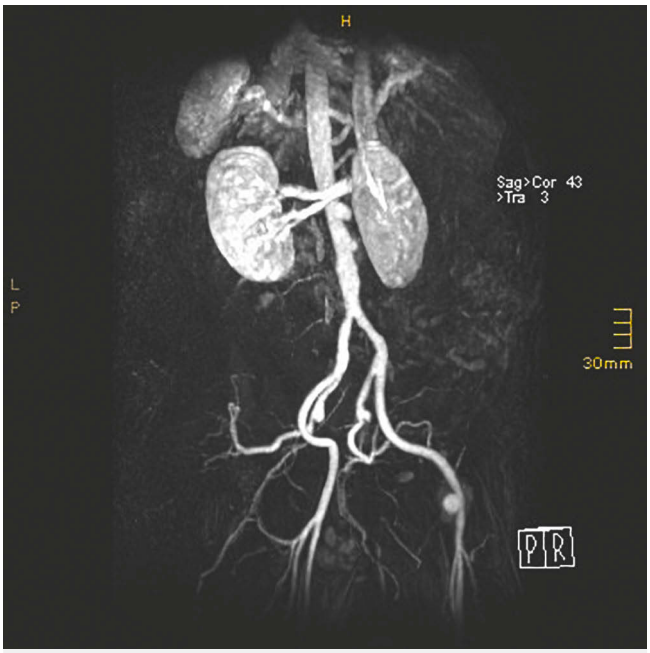


▶ **Abb. 3**

▶ **Abb. 4**

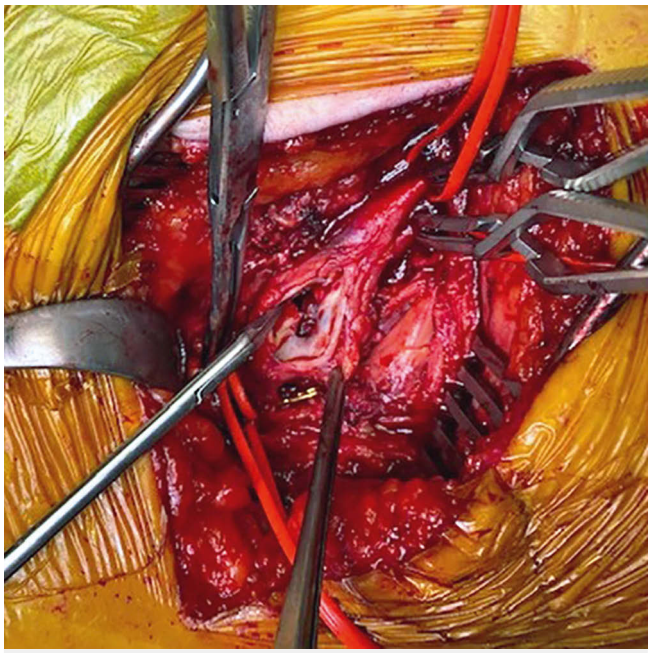

▶ Abb. 5

▶ Abb. 1

## Muskuloskelettale Radiologie

### Case Report3 Arteriosklerose auf Abwegen – Eine seltene Komplikation nach femoraler Drahtcerclage

**Autoren** Kloth C[1], Riepl C[2], Vogele D[1], Beer M[1], Breining T[1]
**Institute** **1** Universitätsklinikum Ulm, Klinik für Diagnostische und Interventionelle Radiologie, Ulm; **2** Universitätsklinikum Ulm, Klinik für Unfall-, Hand-, Plastische und Wiederherstellungschirurgie, Ulm
**DOI** 10.1055/s-0041-1723259

**Einleitung** Die Verletzung der großen femoralen Gefäße bei Operationen am Hüftgelenk gehört zu den seltenen aber gefürchteten Komplikationen.

**Anamese** Der 90 Jahre alte Patient zog sich im Rahmen eines Sturzes eine nicht-dislozierte periprothetische Fraktur vom Typ Vancouver B1 am linken Femur zu, bei seit 20 Jahren einliegender Hüft-TEP (▶ **Abb. 1**). Die indizierte Stabilisierung erfolgte mittels dreifacher Anlage von Drahtcerclagen in Höhe des trochantären Frakturverlaufs sowie am proximalen Femurschaft. In der postoperativen Röntgenkontrolle zeigte sich eine gut adaptierte periprothetische Fraktur, aber auch ein akzidentelles Anschlingen der wandverkalkten A. femoralis profunda durch die distale Drahtcerclage (▶ **Abb. 2**). Auf eine Revision konnte verzichtet werden, da keine ischämische Symptomatik am linken Bein auftrat und die postoperative Mobilisation des Patienten altersentsprechend unauffällig verlief.

**Diskussion** Über Gefäßverletzungen nach operativen Eingriffen am Hüftgelenk wird wiederkehrend in Einzelfällen [1] berichtet, aber auch in einer Fallserie [2] mit einer dortigen Inzidenz von 0,2–0,3 %. Unser Kasus unterstreicht die Bedeutung der postoperativen Röntgenkontrolle, da nicht nur das OP-Ergebnis, sondern auch etwaige iatrogene Komplikationen detektiert und dokumentiert werden können, in diesem Fall dank der ausgeprägten Arteriosklerose des betagten Patienten.

**Quellen** [1] Aleto T, Ritter MA, Berend ME. Case report: superficial femoral artery injury resulting from cerclage wiring during revision THA. Clin Orthop Relat Res 2008; 466(3): 749–753
[2] Nachbur B, Meyer RP, Verkkala K, Zürcher R. The mechanisms of severe arterial injury in surgery of the hip joint. Clin Orthop Relat Res 1979; 141: 122–133

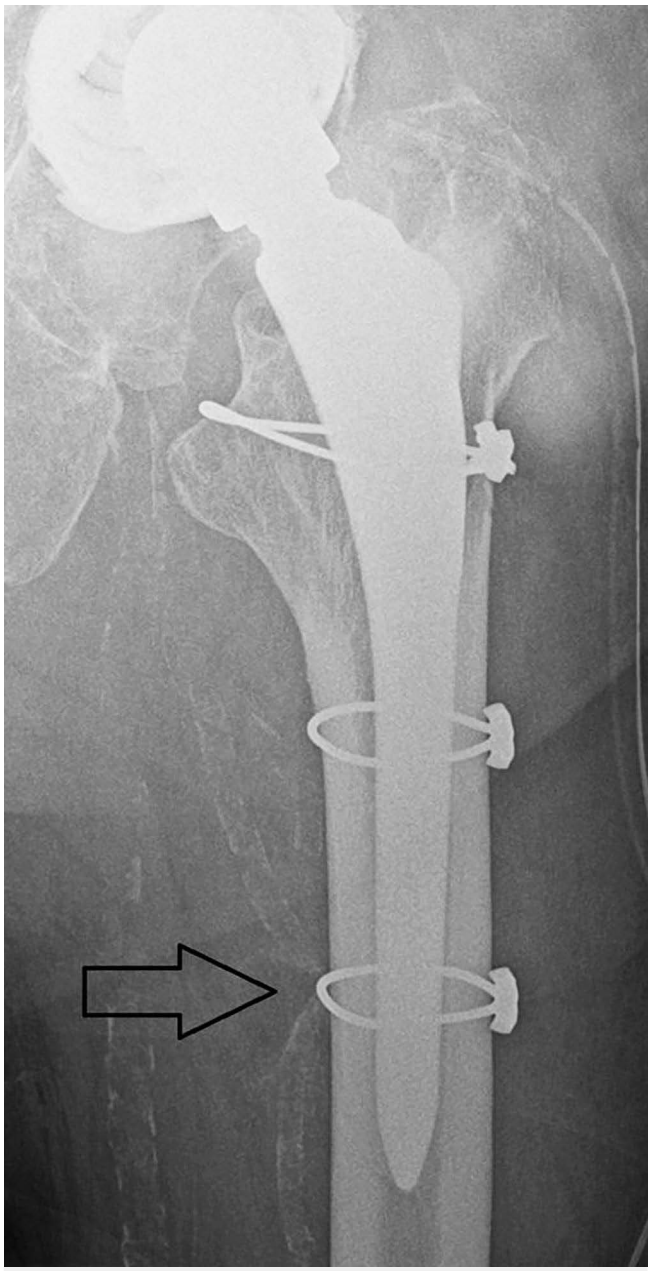

▶ **Abb. 2**

## Case Report4 POPS (painful os peroneum syndrome) als seltene Ursache des lateralen Fußschmerzes

**Autor** Schleder S[1]
**Institut** 1 Klinikum St. Elisabeth Straubing, Klinik für diagnostische und interventionelle Radiologie, Straubing
**DOI** 10.1055/s-0041-1723260

**Einleitung** Das Os peroneale ist ein kleines Sesambein im intratendinösen Verlauf der langen Peronealsehne, meist nahe dem Os cuboideum gelegen. Es wird in bis zu 25% der Allgemeinbevölkerung gefunden und kommt in ca. 60% der Fälle beidseits vor. Eine Beteiligung des Os peroneale im Rahmen eines Schmerzsyndroms wird regelhaft unterschätzt und das Os peroneale wird von befundenden Radiologen meist nur als klinisch zu vernachlässigender Nebenfund beschrieben oder gänzlich außer Acht gelassen.

**Anamese** Eine 43-jährige Patientin stellte sich zur Abklärung eines chronisch bestehenden, akut exazerbierten Schmerzsyndroms ohne Trauma des lateralen Fußrandes vor. In der klinischen Untersuchung zeigte sich eine laterale Instabilität mit Druckschmerz über den Peronealsehnen und Schmerzen beim Anheben des Fußaußenrandes. In der daraufhin veranlassten Kernspintomographie (MRT; ▶ **Abb. 1**) und Computertomographie (CT; ▶ **Abb. 2**) ließ sich die Diagnose eines POPS stellen, woraufhin die Patientin operativ mit einer Resektion der akzessorischen Knöchelchen, einer Resektion des Tuberculum peroneale und einer Sehnentransferplastik nach Broström-Gould versorgt wurde. Seither ist die Patientin beschwerdefrei.

▶ **Abb. 1**

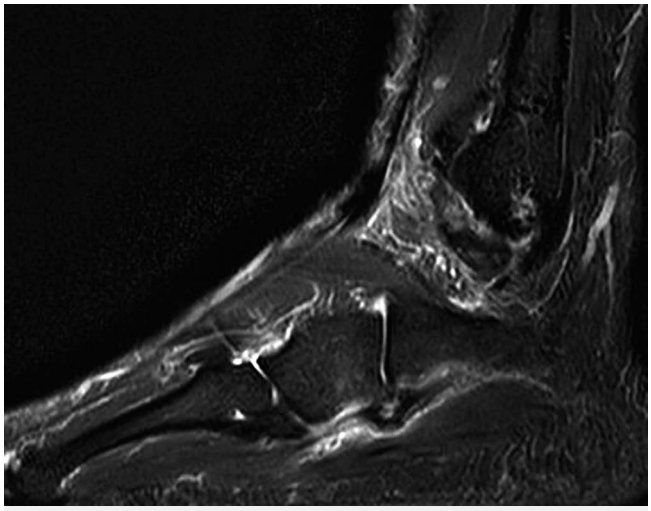

▶ **Abb. 2**

**Diskussion** Die Häufigkeit von Pathologien, die mit einem Os peroneale assoziiert sind, lässt sich schwer abschätzen, wird aber regelhaft unterschätzt, was auch in dem von uns präsentierten Fall zu einer verzögerten Diagnosestellung geführt haben dürfte. Zur adäquaten Diagnostik eines POPS kann neben dem obligaten konventionellen Röntgen zum Nachweis eines Os peroneale auch initial der Ultraschall dienen, jedoch ist die Kombination aus MRT und CT am sensitivsten um ein oder mehrere Os peroneale nachzuweisen und assoziierte Pathologien wie Fragmentierungen, Sehnenrupturen oder -reizungen, etc. im Rahmen eines POPS zu diagnostizieren.

**Quellen** [1] Bianchi S, Bortolotto C, Draghi F. Os peroneum imaging: normal appearance and pathological findings. Insights Imaging 2017; 8(1): 59–68

## Neuroradiologie

### Case Report5 Metachrones pontines und extrapontines osmotisches Demyelinisationssyndrom mit begleitendem Status epilepticus

**Autoren** Bel Hadj Jrad H[1], Dusoi A[2]
**Institute** 1 Hochrhein Klinikum, Radiologie, Waldshut-Tiengen; 2 Klinikum Hochrhein, Radiologie, Waldshut-Tiengen
**DOI** 10.1055/s-0041-1723261

**Einleitung** Das osmotische Demyelinisationssyndrom (ODS) umfasst sowohl die zentrale pontine Myelinolyse (ZPM) als auch die extrapontine Myelinolyse(EPM). Es ist eine seltene Ursache eines Status epilepticus.

**Anamese** Ein 55-jähriger Mann stellte sich bei massiver AZ-Verschlechterung in der Notfallambulanz vor. Er klagte über Gewichtverlust, Appetitlosigkeit und eine progrediente Dysphagie. Anamnestisch bestand ein chronischer Alkoholabusus. In der Blutgasanalyse wurde bei einem Natriumwert von 109 mmol/l eine schwere Hyponatriämie diagnostiziert. Während des stationären Aufenthaltes entwickelte der Patient zunächst kognitive und funktionelle Einschränkungen und nach zwei Wochen eine linkseitige Beinschwäche sowie Jackson-Anfälle.

In der durchgeführten Schädel-MRT zeigten sich FLAIR-hyperintense Signalalterationen im zentralen pontinen Tegmentum mit korrelierender Diffusionsrestriktion (▶ **Abb. 1**, ▶ **Abb. 2**).

Da der Patient einen Status epilepticus entwickelte, wurde eine Verlaufs-MRT durchgeführt. Diese zeigte eine neu aufgetretene, flaue, gefäßterritorienüberschreitende Diffusionsrestriktion rechts okzipital mit erhöhten rCBV und rCBF-Werten in der MR-Perfusion (▶ **Abb. 4, Abb. 5**). In einer weiteren MRT-Kontrolle ca. einen Monat nach Symptombeginn demarkierten sich sowohl FLAIR-hyperintense kortiko-subkortikale ödematöse Bezirke im Bereich des rechten Precuneus und des Gyrus occipitotemporalis medialis ipsilateral (▶ **Abb. 3**).

**Diskussion** Die FLAIR-hyperintense Signalalterationen im zentralen pontinen Tegmentum mit korrelierender Diffusionsrestriktion sind typische Veränderungen, die im Rahmen eines akuten pontinen osmotischen Demyelinisationssyndrom auftreten. Die in der zweiten Schädel-MRT aufgetretenen Diffusionsrestriktionen mit lokaler Hyperperfusion sind vereinbar mit (peri-)iktalen Veränderungen. Im weiteren Verlauf zeigte sich eine progrediente extrapontine kortiko-subkortikale Myelinolyse.

Das ODS kennzeichnet sich durch eine akute Zerstörung der Myelinscheiden in der Pons cerebri, häufig im Zusammenhang mit osmotischen Verschiebungen bei vorbekanntem Alkoholismus bzw. Mangelernährung. Neben pontinen Lokalisationen treten in bis zu 70% der Fälle solitäre oder kombinierte EPM auf. Interessant ist, dass in diesem Fall die (peri-)iktalen Veränderungen bereits vor der EPM sowohl in der diffusions- als auch perfusionsgewichteten MRT durch lokale Hyperperfusion nachgewiesen werden konnten.

**Quellen** [1] Bähr M, Sommer N, Petersen D, Wiethölter H, Dichgans J. Central pontine myelinolysis associated with low potassium levels in alcoholism. J Neurol 1990; 237(4): 275–276. doi:10.1007/BF00314635. PMID: 2391553
[2] Osborn AG, Hedlund GL, Salzman KL. Osborn's Brain, 2. Auflage, 2017

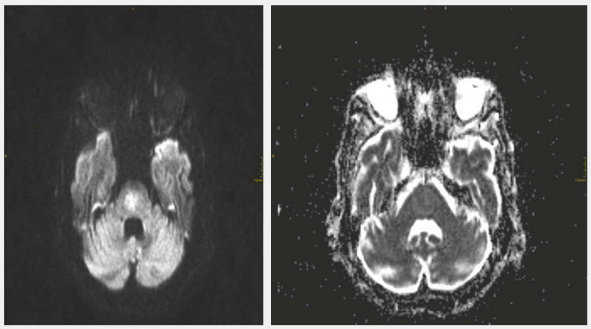

▶ **Abb. 1**

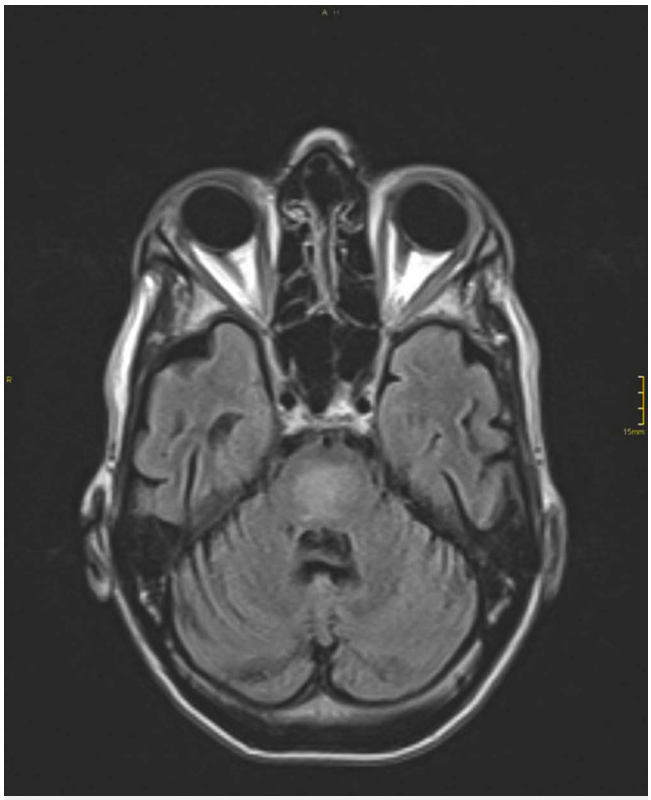

▶ **Abb. 2**

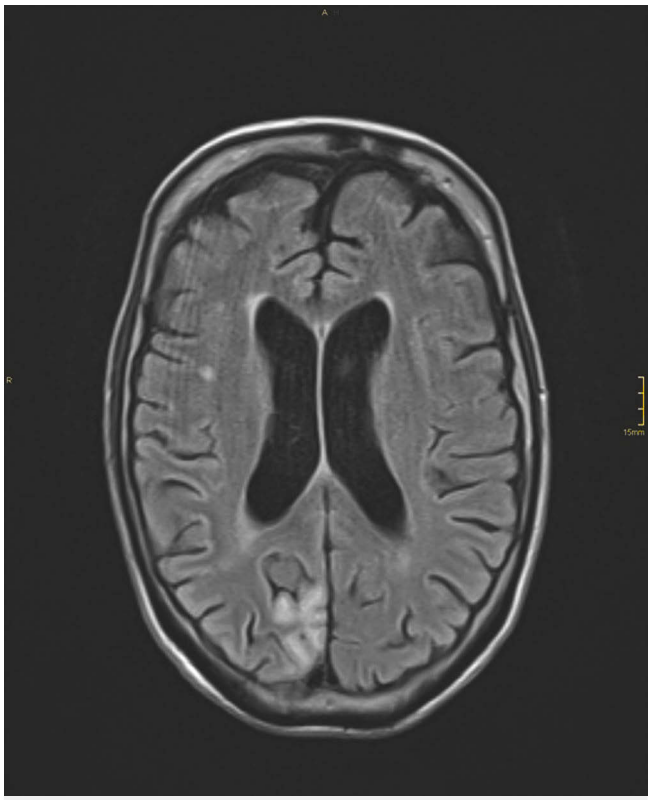

▶ **Abb. 3**

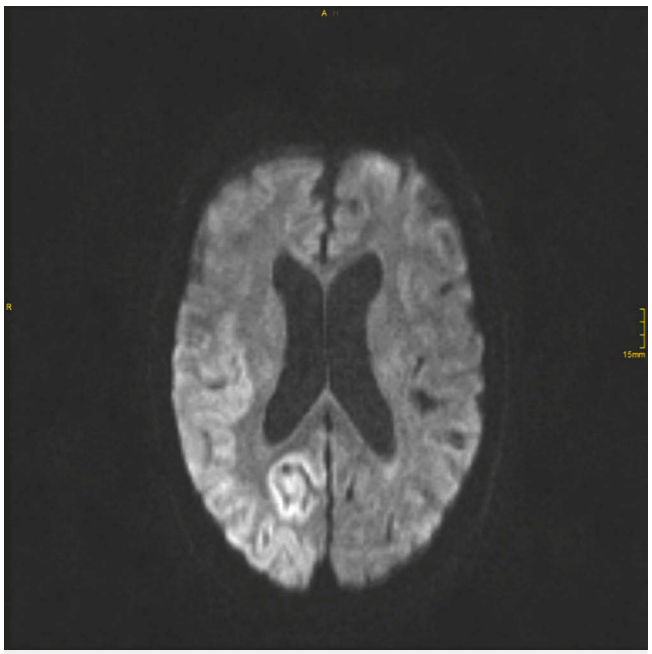

▶ **Abb. 4**

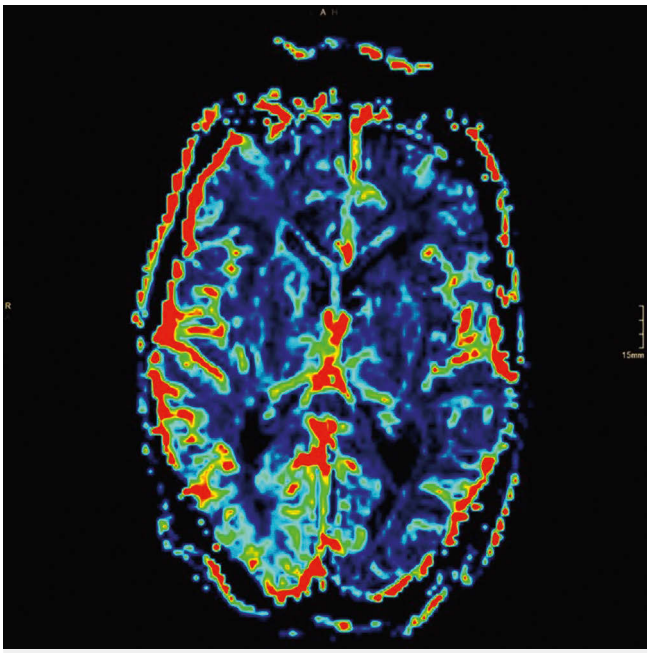

▶ **Abb. 5**

## Case Report6 Posteriores Reversibles Enzephalopathie-Syndrom als Komplikation von COVID-19

**Autoren** Langenbach M[1], Abdullayev N[1], Schlamann M[1], Nähle C[1]
**Institut** 1 Univerisitätsklinikum Köln, Institut für Diagnostische und Interventionelle Radiologie, Köln
**DOI** 10.1055/s-0041-1723262

**Einleitung** Die Erkrankung mit COVID-19 geht mit einer Vielzahl möglicher Komplikationen, pulmonal und extrapulmonal, einher. Diese limitieren, neben der primären pulmonalen Manifestation, das Outcome entscheidend. Eine mögliche zerebrale Komplikation ist das posteriore reversible Enzephalopathiesyndrom (PRES) mit ausgedehnter Blutung.

**Anamese** Ein 53-jähriger Mann mit gesicherter COVID-19-Infektion in kritischem Zustand wurde bei akutem respiratorischem Versagen (ARDS) über acht Tage invasiv beatmet. Während des Aufenthalts auf der Intensivstation war der Patient kreislaufstabil mit Wiederherstellung der Lungenfunktion nach vorübergehender extrakorporaler Membranoxygenierung (ECMO). Es trat keine hypertensive Entgleisung und keine Gerinnungskrise auf. Katecholaminbedarf bestand nicht. Im weiteren Verlauf zeigte der Patient ein prolongiertes Weaning in Kombination mit einer insuffizienten Aufwachreaktion. Einen Tag nach Beendigung der ECMO-Therapie wurde eine zerebrale MRT-Untersuchung durchgeführt, um eine hypoxische Schädigung, eine Blutung oder entzündliche Veränderungen auszuschließen.

Die durchgeführte MRT zeigte ein bilaterales Hirnödem in der FLAIR-Sequenz im A. posterior Stromgebiet mit ausgeprägten Suszeptibilitätsartefakten in der T2*-Sequenz (▶ **Abb. 1**). Die ADC-Karte zeigte korrelierende Areale mit eingeschränkter Diffusion.

**Diskussion** Die Ergebnisse der MRT sind vereinbar mit einer akuten und ausgedehnten hypertensiven Enzephalopathie des hinteren Stromgebietes einhergehend mit einer ausgedehnten fokalen Blutung, entsprechend einem PRES mit ausgedehnter intraparenchymaler Blutung und zytotoxischem Ödem. Dieses ist möglicherweise durch COVID-19 assoziierte Veränderungen der Gefäßarchitektur und -integrität sowie veränderter Hämodynamik bedingt. Der Patient hatte keine sonstigen bekannten Risikofaktoren für ein PRES.

**Quellen** [1] Lamy C et al. Posterior reversible encephalopathy syndrome. Handb Clin Neurol 2014

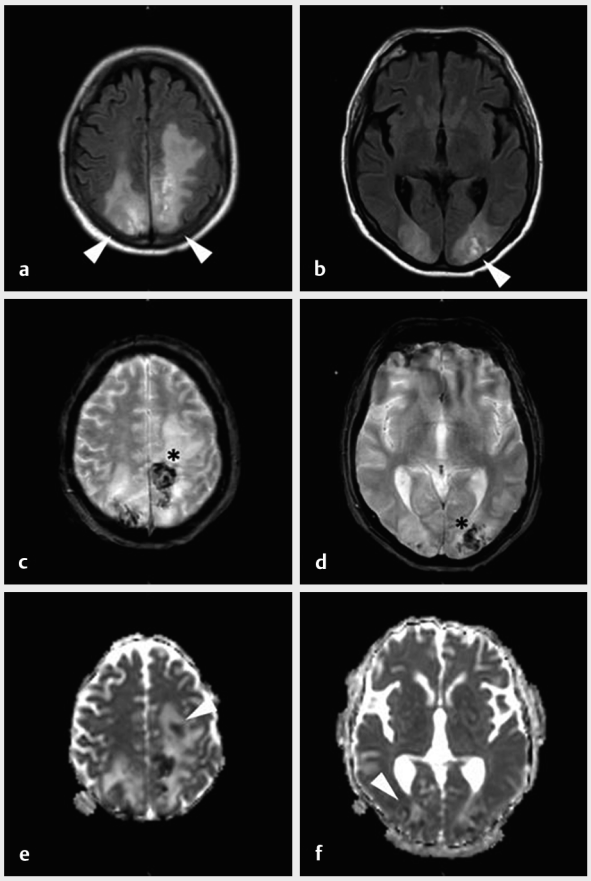


▶ Abb. 1

## Case Report7 „starfield pattern“: zerebrale Fettembolien als Komplikation nach Polytrauma

**Autor** Sturm L[1]
**Institut** 1 Uniklinik Freiburg, Radiologie, Freiburg
**DOI** 10.1055/s-0041-1723263

**Einleitung** Häufig gehen Polytraumata primär mit schweren Kopfverletzungen wie einem Schädel-Hirn-Trauma einher. Auch initial asymptomatische Patienten können im weiteren Verlauf eine neurologische Symptomatik entwickeln, die weiterer Abklärung bedarf und deren Ursache einen Einfluss auf die weitere Therapie bzw. Prognose haben kann.

**Anamese** Zum Zeitpunkt der initialen Vorstellung eines 32-jährigen Patienten nach Verkehrsunfall über den Schockraum zeigte sich dieser ABCD stabil, mit einem GCS 15 und peripheren Frakturen in der Traumaspirale (▶ **Abb. 1**, ▶ **Abb. 2**). Im Verlauf traten ein akuter Visusverlust beidseits und eine progrediente Vigilanzminderung mit Beugesynergismen auf. Im nativen CT des Schädels und der CT-Angiographie zeigten sich weder eine intrazerebrale Blutung noch ein Gefäßverschluss (▶ **Abb. 1**). Die ergänzende cMRT nach erfolgter Frakturversorgung wies ausgedehnte SWI-hypointense, diffusionsgestörte und FLAIR-hyperintense Läsionen mit Beteiligung der Basalganglien und des Balkens beidseits auf, jedoch keine Makroblutung und keine fokalen Ischämien (▶ **Abb. 3**).

**Diskussion** Im Rahmen eines Polytraumas können zerebrale Schädigungen auftreten, die im CT des Schädels nicht detektierbar sind und eine weitere MRT-Diagnostik erfordern.

Multiple SWI-hypointense, DWI-hyperintense Läsionen („starfield pattern“) können dabei Zeichen einer „diffusen axonalen Schädigung“ sein, bei der v. a. Axone an der Mark-Rinden-Grenze durch Scherkräfte (z. B. bei Akzeleration/Dezeleration) geschädigt werden.

Eine wichtige DD hierzu stellen zerebrale Fett-Embolien dar, bei denen es (im Rahmen traumatischer Knochenverletzungen bzw. der osteosynthetischen Versorgung) zu einem Verschluss intrazerebraler Kapillaren und Präkapillaren durch intravasale Fetttröpfchen kommt.

**Quellen** [1] Zoubi T, Heindel W, Niederstadt T. Die zerebrale Fettembolie [Cerebral fat embolism]. Rofo 2013; 185(1): 1–3. German. doi:10.1055/s-0032-1319136. Epub 2013 Jan 18. PMID: 23335135.
[2] Bhatt AA, Brucker JL, Almast J. Beyond stroke-uncommon causes of diffusion restriction in the basal ganglia. Emerg Radiol 2018; 25(1): 87–92. doi: 10.1007/s10140-017-1550-2. Epub 2017 Sep 4. PMID: 28871382
[3] Godoy DA, Di Napoli M, Rabinstein AA. Cerebral Fat Embolism: Recognition, Complications, and Prognosis. Neurocrit Care 2018; 29(3): 358–365. doi:10.1007/s12028-017-0463-y. PMID: 28932982.

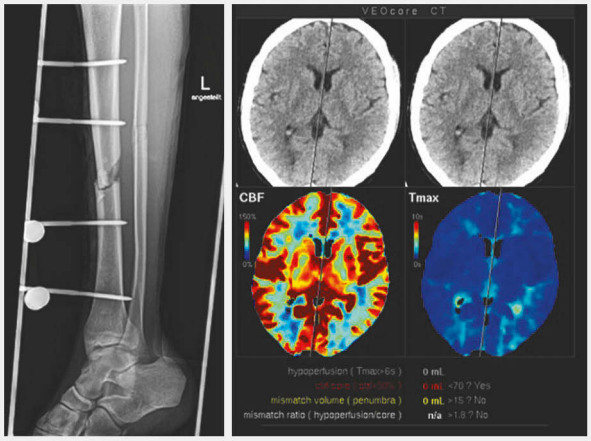


▶ Abb. 1

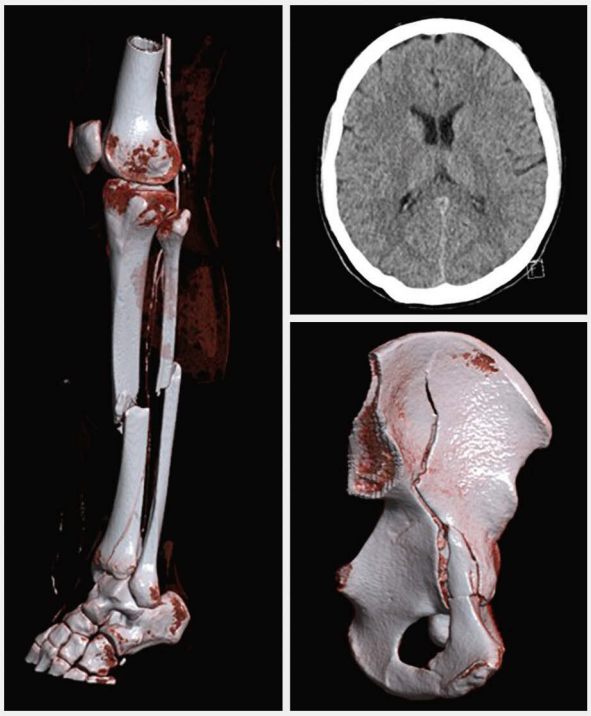

▶ Abb. 2


Fortschr Röntgenstr 2021; 193: S1–S61 | © 2021. Thieme. All rights reserved.

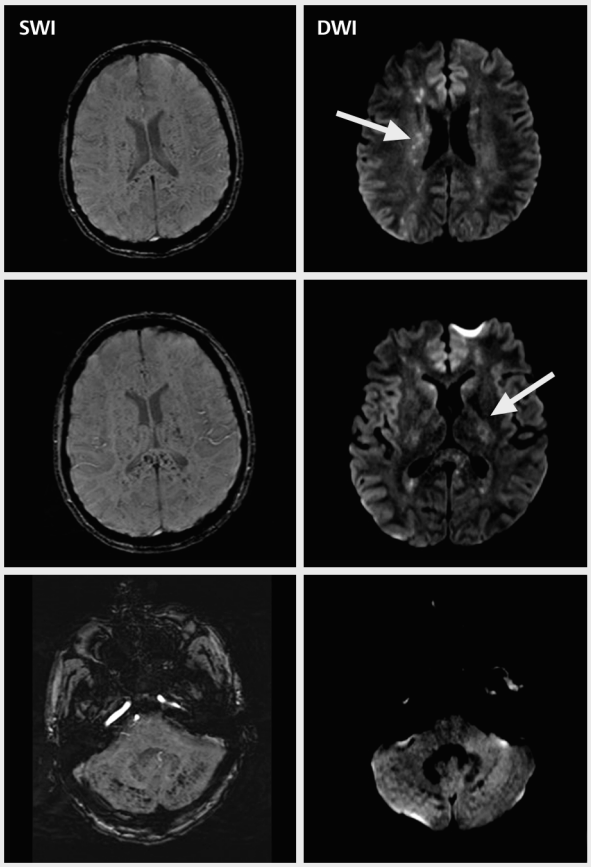


▶ **Abb. 3**

**Quellen** [1] Ketai LH et al. Hantavirus pulmonary syndrome: radiographic findings in 16 patients. Radiology 1994; 191(3): 665–668
[2] Vollmar P et al. Hantavirus cardiopulmonary syndrome due to Puumala virus in Germany. Journal of clinical virology : the official publication of the Pan American Society for Clinical Virology 2016; 84: 42–47
[3] Rasmuson J et al. Time to revise the paradigm of hantavirus syndromes? Hantavirus pulmonary syndrome caused by European hantavirus. European journal of clinical microbiology & infectious diseases : official publication of the European Society of Clinical Microbiology 2011; 30(5): 685–690

▶ **Abb. 1**

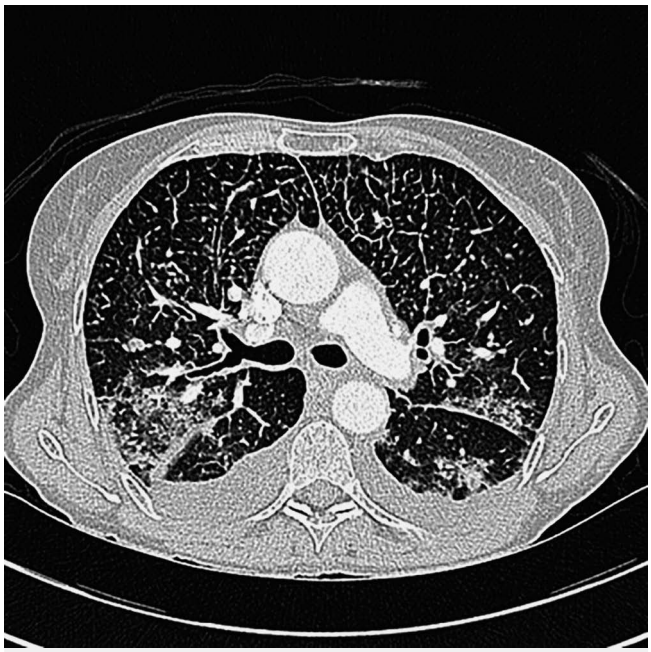

▶ **Abb. 2**

# Thoraxradiologie

## Case Report8 Hantavirus-induziertes pulmonales Syndrom (HPS) durch Puumalavirus

**Autoren** Trausnitz L[1], Kulmer E[1], Weberhofer P[1]
**Institut** 1 Landeskrankenhaus Hochsteiermark, Standort Leoben, Institut für Radiologie und Nukelarmedizin, Leoben
**DOI** 10.1055/s-0041-1723264

**Einleitung** Hantaviren sind weltweit in verschiedenen Stämmen verbreitet. Die Übertragung auf den Menschen erfolgt über infizierte Nagetiere und deren Ausscheidungen (Kot, Urin, Speichel) primär respiratorisch bzw. oral. Asiatische und europäische Hantavirus-Stämme sind Auslöser des hämorrhagischen Fiebers mit renalem Syndrom (HFRS). Hantaviren aus Nord- und Südamerika verursachen das Hantavirus-induzierte (kardio-) pulmonale-Syndrom (HPS bzw. HCPS). In unserem Fall entwickelt sich durch das europäische Puumalavirus, eine Unterart der humanpathogenen Orthohantaviridae, ein HPS. Diese Befundkonstellation ist sehr selten und wurde lediglich in einzelnen Fallberichten beschrieben. Dieser Fallbericht zeigt die initiale Bildgebung (Thoraxröntgen und CT-Thorax) für die Diagnosestellung eines HPS und den weiteren Verlauf auf der Intensivstation mittels Thoraxröntgen.

**Anamese** 60 jährige Patientin mit rezidivierenden Fieberschüben seit 5 Tagen und zunehmende Verschlechterung – davor mehrfache Schwimmbadbesuche. Klinik: MMA, trockener Husten, Myalgie Status: 37,3 °C, 145/80 mmHg, unauffälliges EKG Labor: Thrombozytopenie, CRP 143 mg/L (Norm < 5), GFR 48 ml/min Puumalavirus IgM- Ak (PUUV) -> positiv

**Diskussion** Differenzialdiagnostisch ist bei atypischem klinischen Verlauf und unklaren pulmonalen Infiltraten auch eine ursächliche Hantavirusinfektion in Betracht zu ziehen.

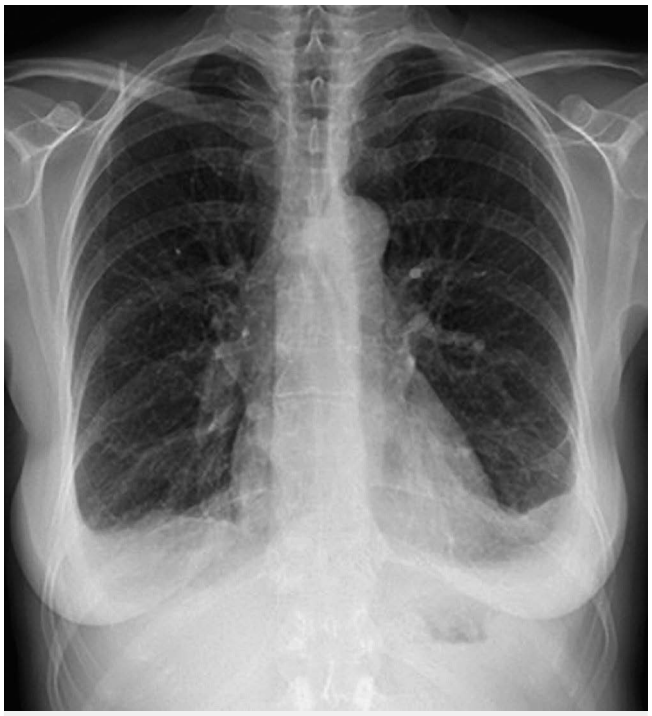

▶ Abb. 3

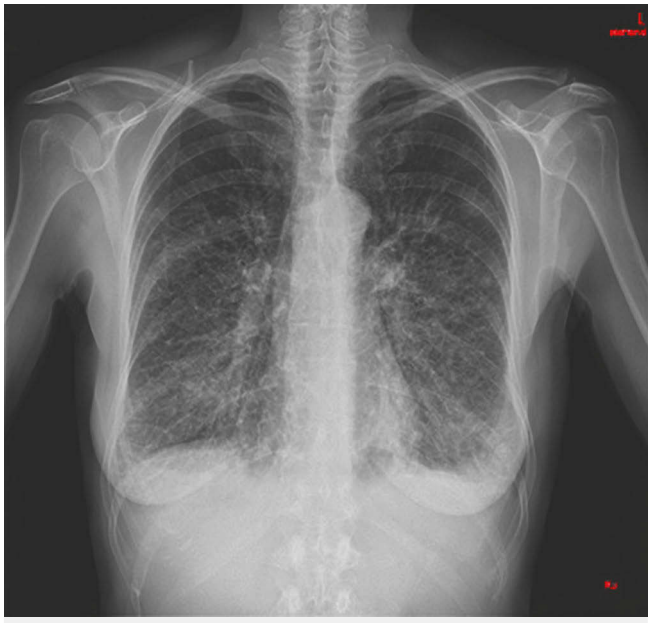

▶ Abb. 4

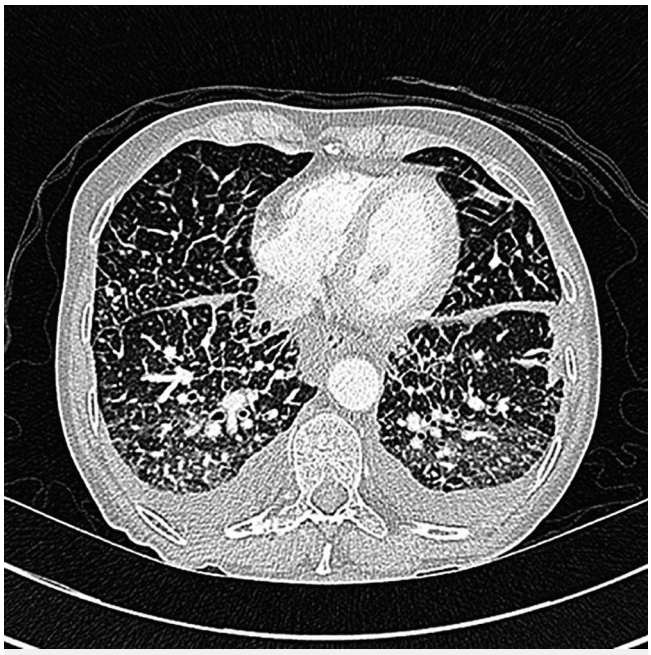

▶ Abb. 5

## Case Report9 Das Elastofibroma dorsi als seltene Raumforderung der Skapularegion

**Autoren** Vogele D[1], Breining T[2], Beer M[2]
**Institute** 1 Universitätsklinikum Ulm, Diagnostische und Interventionelle Radiologie, Ulm; 2 Universitätsklinikum Ulm, Klinik für Diagnostische und Interventionelle Radiologie, Ulm
**DOI** 10.1055/s-0041-1723265

**Einleitung** Das Elastofibroma dorsi (ED) ist ein seltener gutartiger Weichteiltumor, der meist am Unterrand der Skapula lokalisiert ist.

**Anamese** Ein 77jähriger Patient stellte sich in der thoraxchirurgischen Abteilung mit einer zufällig im Rahmen einer Magnetresonanztomografie (MRT) der rechten Schulter aufgefallenen Raumforderung kaudal der Skapula vor. Eine ergänzende kontrastmittelgestützte Computertomografie (CT) zeigte beidseits eine weichteildichte Raumforderung zwischen Musculus serratus anterior und Thoraxwand, vereinbar mit einem ED (▶ **Abb. 1**). Hinsichtlich beider Befunde war der Patient asymptomatisch. In einer MRT-Verlaufskontrolle nach sechs Monaten zeigte sich ein konstanter Befund ohne Hinweis auf ein Malignom (▶ **Abb. 2**). Aufgrund der pathognomonischen Bildgebung wurde im interdisziplinären Konsens aufgrund des Patientenalters auf eine Biopsie verzichtet.

**Diskussion** Das ED findet sich typischerweise bilateral. Auch wenn das ED meist als asymptomatischer Zufallsbefund auftritt, kann es sich mit Schmerzen manifestieren. Typischerweise sind ältere Frauen ab einem Alter von 55 Jahren betroffen [1]. Mit der CT oder der MRT sollten Differentialdiagnosen wie ein Lipom, Liposarkom, Hämangiom oder Hämatom ausgeschlossen werden [1]. Eine Biopsie sollte bei untypischer Lokalisation und bildgebend nicht zweifelsfrei einzuordnenden Befunden erfolgen [2]. In der feingeweblichen Analyse findet sich Bindegewebe mit elastischen und kollagenen Fasern sowie reifes Fettgewebe [3]. Die Resektion wird nur bei symptomatischen Patienten empfohlen. Bei asymptomatischen Patienten ist die klinische Überwachung ausreichend [1].

**Quellen** [1] Kransdorf MJ et al. Elastofibroma: MR and CT appearance with radiologic-pathologic correlation. AJR 1992; 159(3): 575–579
[2] Brandser EA et al. Elastofibroma dorsi: prevalence in an elderly patient population as revealed by CT. AJR 1998; 171(4): 977–980
[3] Nagano S et al. Elastofibroma dorsi: Surgical indications and complications of a rare soft tissue tumor. Mol Clin Oncol 2014; 2(3): 421–424


Fortschr Röntgenstr 2021; 193: S1–S61 | © 2021. Thieme. All rights reserved.

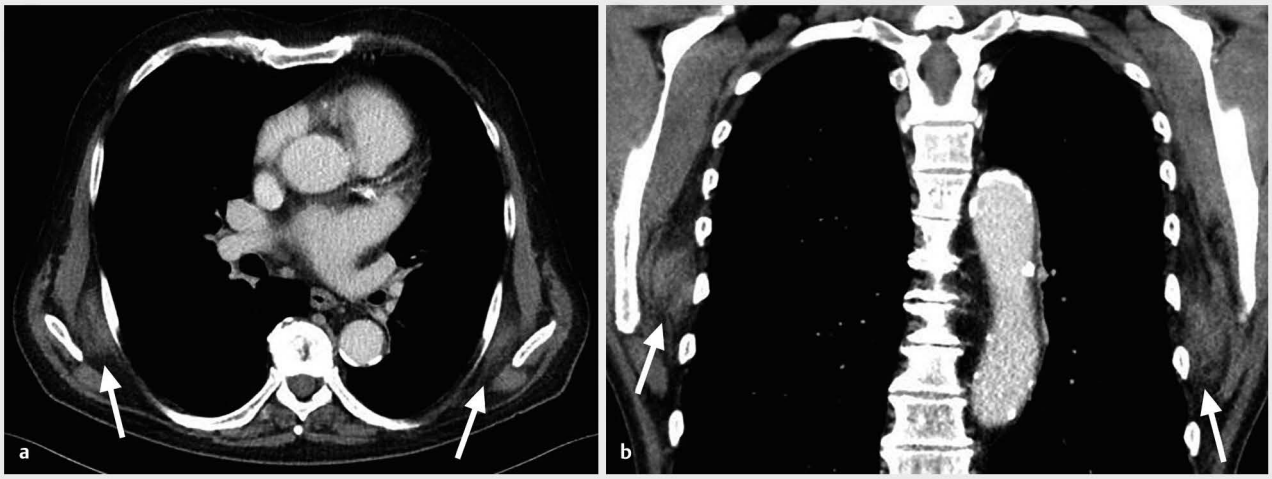


▶ **Abb. 1**

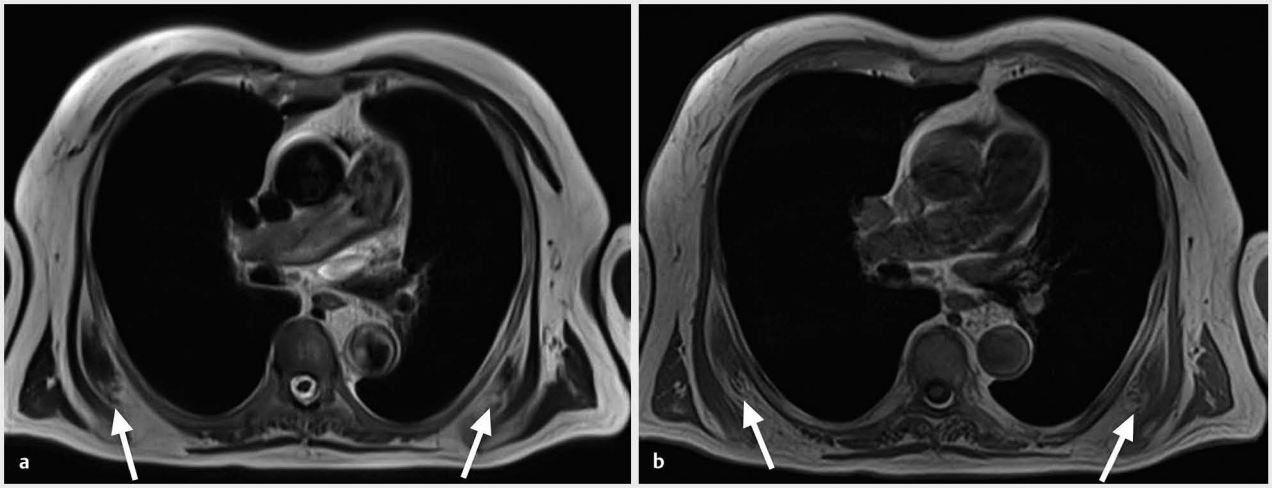


▶ **Abb. 2**

## Uroradiologie/Urogenitaldiagnostik

### Case Report10 Was man nicht kennt, sieht man nicht: Erdheim-Chester Disease (ECD), seltene wichtige Diagnose

**Autor** Budzko Y[1]
**Institut** 1 Klinikum Stuttgart, Katharinenhospital, Klinik für diagnostische und interventionelle Radiologie, Stuttgart
**DOI** 10.1055/s-0041-1723266

**Einleitung** Erdheim-Chester Disease ist eine seltene Entität (seit 1930 sind ca.550 Fälle) unklarer Ätiologie mit multisystemischen unspezifischen Manifestationen. Beteiligung von verschiedenen Organen sowie diskrepante Beschwerden oft erschweren die richtige Diagnose. Der vorgestellte histologisch gesicherte Fall zeigt „klassische" ausgeprägte abdominale, thorakale, kardiale und vaskuläre CT-Befunde.

**Anamese** Der 59-jährige Herr hat sich im 05/20 in die Notaufnahme mit B-Symptomatik, CRP-Erhöhung, Fatigue, Leistungsminderung, Rücken- und Hodenschmerzen vorgestellt. Auswärtig wurde anhand des CT-Befundes Diagnose einer retroperitonealen Fibrose gestellt. Intern durchgeführte klinische sowie CT-und MRT-Untersuchungen zeigten eine Polyserositis mit Perikard- und Pleuraerguss. Ausgeprägte retroperitoneale Infiltration, bekannt als „Hairy Kidney Sign" und „Coated Aorta", hat den Verdacht auf Erdheim-Chester-Disease mit nachfolgender Punktion gebracht. Typische histologische Veränderungen und Immunhistochemie des Punktates haben die Verdachtsdiagnose bestätigt. Andererseits wurde die differentialdiagnostische Liste mit Langerhanszell-Histiozytose, Lymphom, M.Ormond, extramedullärer Hämatopoese und IgG4-assoziierter Erkrankung abgeklärt. Molekularpathologischer Nachweis von Punktmutation im BRAF-Hotspot-Kondon 600 haben die Therapie mit Vemurafenib bestimmt. Interessanterweise waren auch im Perikarderguss schaumzellig veränderte Makrophagen mit zentral liegendem großen Kern und teils wasserklarem Zytoplasma nachzuweisen. Die letzte Patientenvorstellung war im 11/2020 mit partieller Rückbildung der retroperitonealen Manifestationen und komplette Rückbildung des Pleura- und Perikardergusses.

**Diskussion** Kenntnis dieser Erkrankung hilft in der Literatur beschriebene unspezifische Befunde im ganzen Körper zusammenzustellen. Rechtzeitige Diagnose und Therapie erlauben eine schnelle Remission zu erreichen.

**Quellen** [1] Blood 2020; 135 (22): 1929–1945
[2] Pol J Radiol 2018; 83: e54–e62
[3] Erdheim-Chester.org

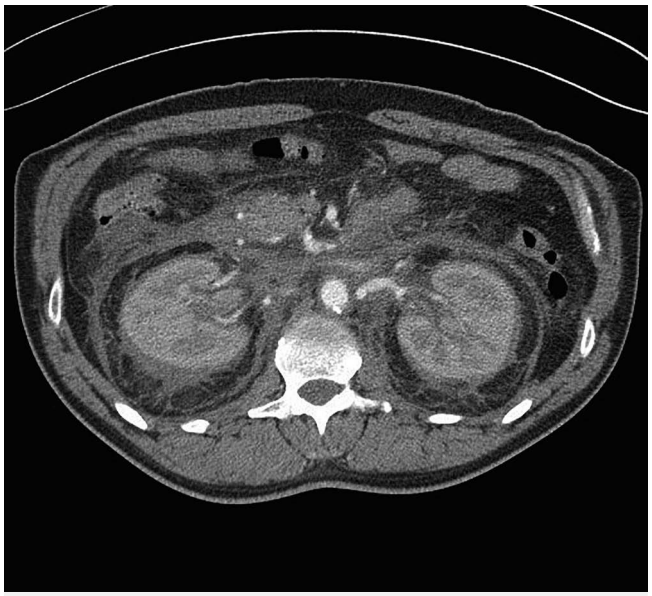

▶ Abb. 1

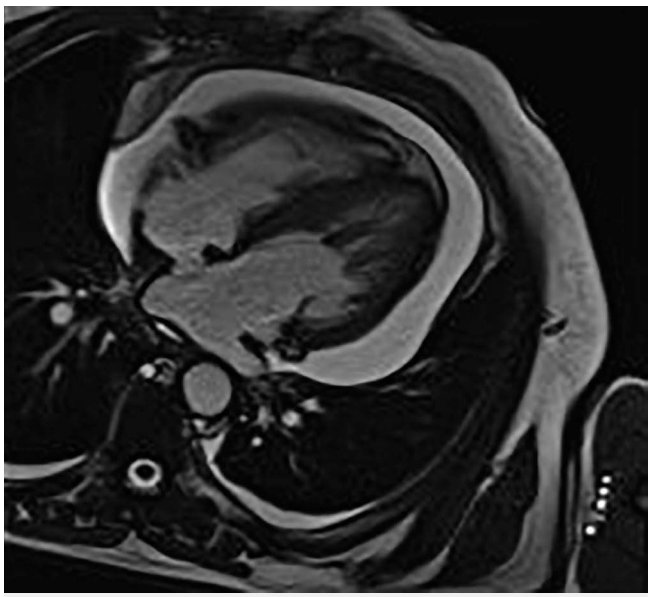

▶ Abb. 2

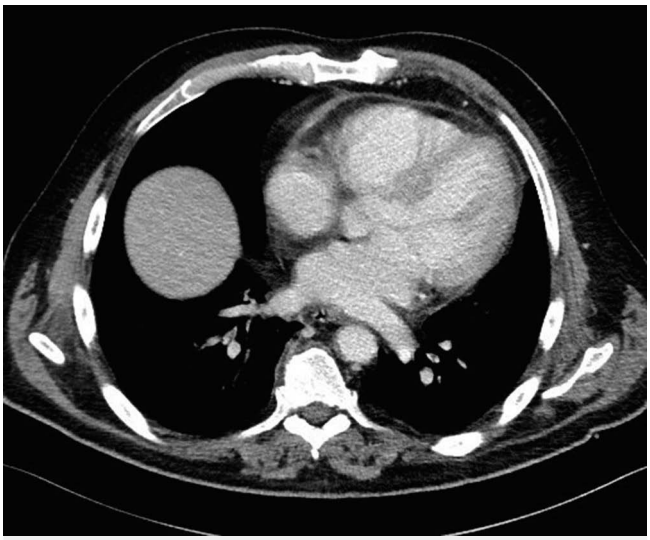

▶ Abb. 3

▶ Abb. 4

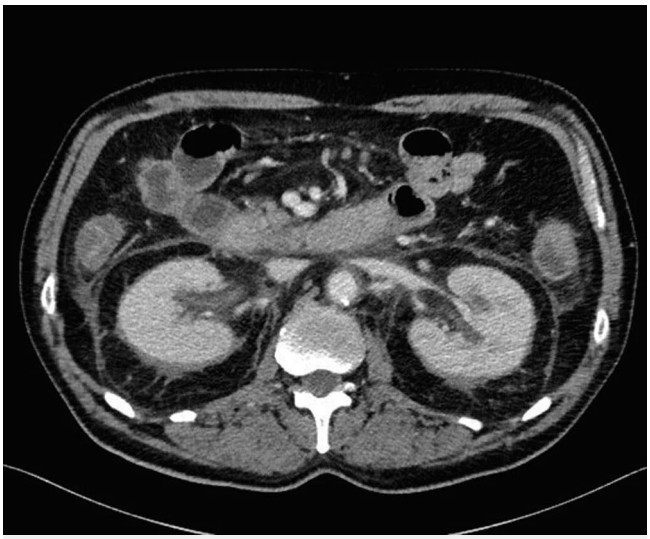

▶ Abb. 5



Fortschr Röntgenstr 2021; 193: S1–S61 | © 2021. Thieme. All rights reserved.

## Case Report11 Granulomatöse Prostatitis als Erklärung für einen PI-RADS-5-Befund mit negativer Histologie

**Autoren** Kasprowski L[1], Boschheidgen M[2], Dr. med. Ullrich T[2], PD Dr. med. Arsov C[3], PD Dr. med. Schimmöller L[2], Univ.-Prof. Dr. med. Antoch G[2]
**Institute** **1** Universitätsklinikum Düsseldorf, Düsseldorf; **2** Universitätsklinikum Düsseldorf, Institut für diagnostische und interventionelle Radiologie, Düsseldorf; **3** Universitätsklinikum Düsseldorf, Klinik für Urologie, Düsseldorf
**DOI** 10.1055/s-0041-1723267

**Einleitung** Eine Prostataläsion mit einer PI-RADS-Gesamtklassifikation von 5 entspricht in erfahrenen Zentren in über 90% einem Karzinom. In der aktuellen S3-Leitlinie wird eine zeitnahe, gezielte MRT-gestützte Biopsie empfohlen. Ist die anschließende histologische Auswertung jedoch negativ, sollten eine Erklärung gefunden und potenzielle Fehlerquellen (Bildqualität, Befundung, Biopsie, Pathologie) ausgeschlossen werden [1].

**Anamese** Bei einem 77-jährigen Patienten mit erhöhtem PSA-Wert von 10,3 ng/ml und suspektem Tastbefund wird eine multiparametrische MRT der Prostata zum Karzinomnachweis durchgeführt. Es finden sich ausgedehnte fokal auffällige Areale in der peripheren Zone rechts basal sowie rechts apikal mit korrelierender Diffusionsstörung und früher Mehrperfusion (▶ **Abb. 1**). Zudem zeigt sich ein breiter Kontakt zur Pseudokapsel mit Vorwölbung. Die Gesamtklassifikation wird folglich mit PI-RADS5 (T2-Score: 5; DWI-Score: 5; DCE-Score: 1) eingestuft mit V. a. ein klinisch relevantes Prostatakarzinom. Die histologische Auswertung der systematischen plus gezielten MRT/US-Fusionsbiopsie (UroNAV, Invivo) ergab eine granulomatöse Prostatitis (GP).

**Diskussion** Die GP kann sich in der mpMRT als falsch-positiver Befund darstellen, insbesondere im Falle fehlender klinischer Symptome [2]. Häufiger können klinische Zeichen einer Prostatitis, Harnwegsinfekte oder auch eine BCG-Therapie nach Urothelkarzinom hinweisend sein. Speziell bei auf die Prostata begrenzten, diffusen i. d. R. ausgedehnten Läsionen mit flauerer oder inhomogener Diffusionsstörung und deutlichem Enhancement sollte an die GP gedacht werden [3]. Prostatakarzinome zeigen sich eher als fokale, invasiv wachsende Läsion mit kräftigerer Diffusionsstörung. Bildmorphologisch ist eine Differenzierung jedoch nicht immer möglich, so dass eine histologische Sicherung Klarheit schaffen kann.

**Quellen** [1] Padhani et al. Eur Radiol 2020
[2] Rais-Bahrami et al. Abdom Radiol 2017
[3] Lee et al. BJR 2019

## Case Report12 Ungewöhnliche Ursache einer Urosepsis mit nachfolgender Nephrektomie bei einem unentdeckten Diabetes mellitus

**Autoren** Kloth C[1], Taskin B[1], Beck A[2], Bolenz C[3], Beer M[1], Vogele D[1]
**Institute** **1** Universitätsklinikum Ulm, Klinik für Diagnostische und Interventionelle Radiologie, Ulm; **2** Universitätsklinikum Ulm, Institut für Pathologie, Ulm; **3** Universitätsklinikum Ulm, Klinik für Urologie und Kinderurologie, Ulm
**DOI** 10.1055/s-0041-1723268

**Einleitung** Die emphysematöse Pyelonephritis ist eine seltene Sonderform der komplizierten Pyelonephritis mit einhergehender hoher Letalität [1]. Bildgebend ist das Krankheitsbild charakterisiert durch eine Gasbildung im Nierenparenchym und Pyelon. Bei fortgeschrittener Entzündung werden auch

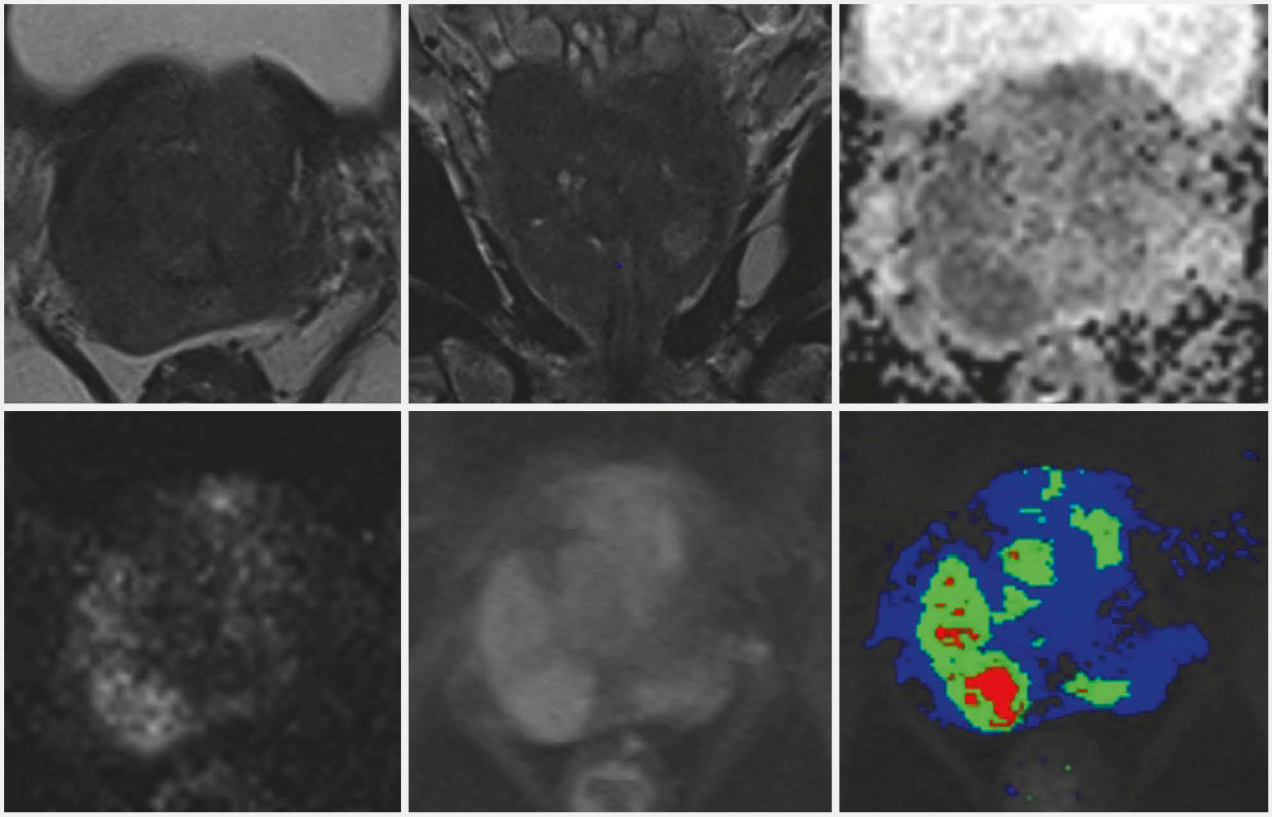

▶ **Abb. 1**

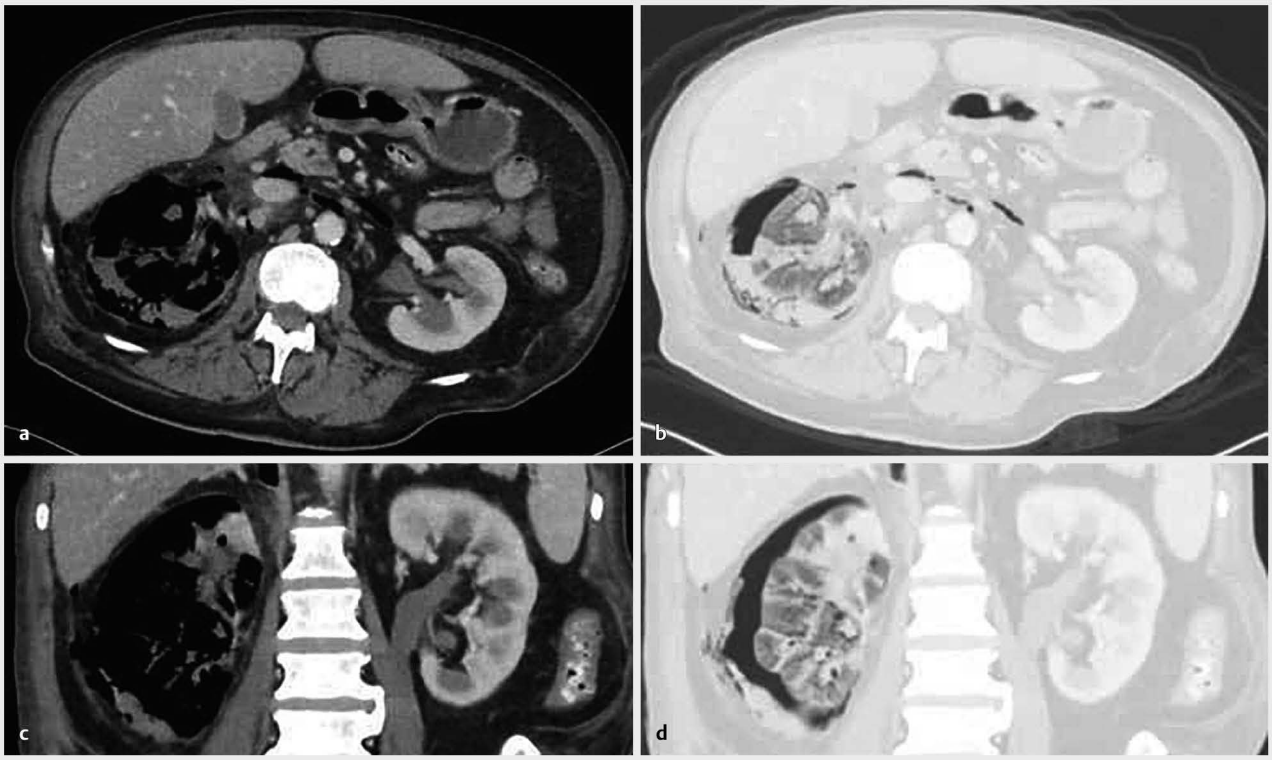


▶ **Abb. 1**

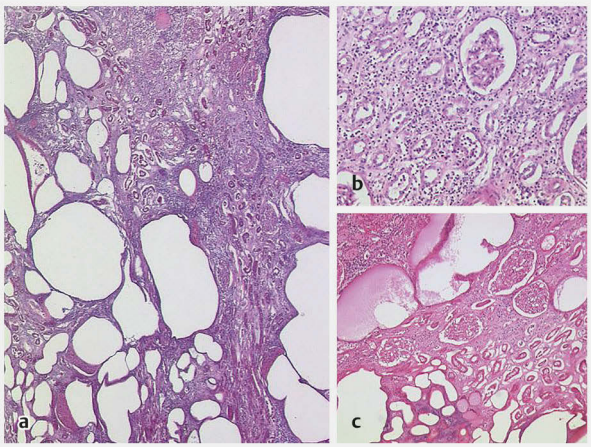


▶ **Abb. 2**

Gaskollektionen im umgebenden Gewebe gefunden [1]. Wir berichten von einem Fall einer emphysematösen Pyelonephritis, der Diagnostik und Therapie vor dem Hintergrund der aktuellen Literatur.

**Anamese** Es erfolgte die notfallmäßige Zuverlegung eines 55-jährigen Patienten mit einem unklaren septischen Geschehens. Zuvor wurde der Patient bei unklarer Liegedauer in seiner Wohnung vorgefunden. Die laborchemische Kontrolle bestätigte eine septische Blutwertkonstellation, ein akutes Nierenversagen sowie eine hyperglykämische Entgleisung. In der orientierenden sonographischen Untersuchung konnten ausgedehnte Gaseinschlüsse im Bereich der Nierenloge rechts detektiert werden. Es erfolgte eine Kontrastmittel-gestützte Computertomographie des Abdomen mit dem Vollbild einer emphysematösen Pyelonephritis sowie Gaseinschlüssen bis ins perinephritische Gewebe (▶ **Abb. 1**). Anschließend erfolgte eine notfallmäßige Nephrektomie mit histologischer Aufarbeitung (▶ **Abb. 2**).

**Diskussion** In 60–70% der Fälle ist die emphysematöse Pyelonephritis mit einem schlecht eingestellten Diabetes mellitus vergesellschaftet [2]. Häufig zeigt sich ein schwerer Krankheitsverlauf mit Urosepsis. Als Erreger liegen am häufigsten gasproduzierende Aerobier und fakultativ Anaerobier vor [3], überwiegend durch E. coli verursacht. Therapeutisch wird ein konservatives Vorgehen bevorzugt, die Nephrektomie nur bei fortgeschrittenem Krankheitsverlauf.

**Quellen** [1] Schopp et al. Emphysematöse Pyelonephritis RÖFO 1995
[2] Shengxian L et al. Emphysematous pyelonephritis and cystitis J Int Med Res 2018
[3] Schleder S et al. Eine seltene aber schwerwiegende radiologische Blickdiagnose – die emphysematöse Pyelonephritis. RÖFO 2013



Fortschr Röntgenstr 2021; 193: S1–S61 | © 2021. Thieme. All rights reserved.

## Case Report13 Seltener Fall einer abdominellen Raumforderung bei einer schwangeren Patientin

**Autoren** Kloth C[1], Beck A[2], Deniz M[3], Hüner B[3], Bolenz C[4], Beer M[1], Schmidt S[1], Vogele D[1]

**Institute** **1** Universitätsklinikum Ulm, Klinik für Diagnostische und Interventionelle Radiologie, Ulm; **2** Universitätsklinikum Ulm, Institut für Pathologie, Ulm; **3** Universitätsklinikum Ulm, Klinik für Frauenheilkunde und Geburtshilfe, Ulm; **4** Universitätsklinikum Ulm, Klinik für Urologie und Kinderurologie, Ulm

**DOI** 10.1055/s-0041-1723269

**Einleitung** Einblutungen in die Nebennieren sind selten, diese können spontan oder nach Traumata auftreten. Spontane Einblutungen innerhalb der Schwangerschaft werden repetitiv in der Literatur beschrieben, wenngleich in erster Linie als Einzelfallberichte. Wir berichten von einem Fall einer Nebenniereneinblutung innerhalb einer Schwangerschaft, dem klinischen Erscheinungsbild, der Diagnostik und Therapie vor dem Hintergrund der aktuellen Literatur.

**Anamese** Eine 33-jährige Patientin stellte sich in der Notaufnahme mit seit einem Tag bestehenden Schmerzen im linken Oberbauch vor. Zum Zeitpunkt der Vorstellung befand sich die Patientin in der 8. Schwangerschaftswoche. Es war kein Trauma erinnerlich, Vorerkrankungen bestanden keine. Zur initialen Diagnostik wurde eine Sonografie des Abdomens durchgeführt (▶ **Abb. 1**). Diese zeigte eine große Raumforderung kranial der Niere. Zur weiteren Einordnung des Befundes wurde eine native Magnetresonanztomografie angefertigt (▶ **Abb. 2**) mit der Diagnose einer Nebennierenblutung. Auf eine operative Versorgung wurde bei klinisch stabiler Patientin verzichtet. Bei ausbleibender Regredienz wurde aufgrund der Größe und des raumfordernden Effekts die Indikation zur Operation gestellt. In der histopathologischen Aufarbeitung ergab ein älteres abgekapseltes Hämatom (▶ **Abb. 3**).

**Diskussion** Die exakte Ätiologie einer Nebennierenblutung innerhalb der Schwangerschaft ist nicht abschließend geklärt. Es kommt während der Schwangerschaft zu einer physiologischen Hypertrophie der Nebennierenrinde als möglicherweise begünstigenden Faktor [1]. Bildgebend ist in der Schwangerschaft der Ultraschall oder die MRT Mittel der Wahl [2]. Das therapeutische Vorgehen richtet sich nach der klinischen Situation: neben einem Zuwarten kann eine radiologische Embolisation oder ein chirurgisches Vorgehen in Betracht gezogen werden.

**Quellen** [1] Charalampakis V et al. Spontaneous adrenal hemorrhage. J Surg Case Rep 2018

[2] Yang L et al. Spontaneous adrenal hematoma in pregnancy: A case report. Medicine 2018

▶ **Abb. 1**

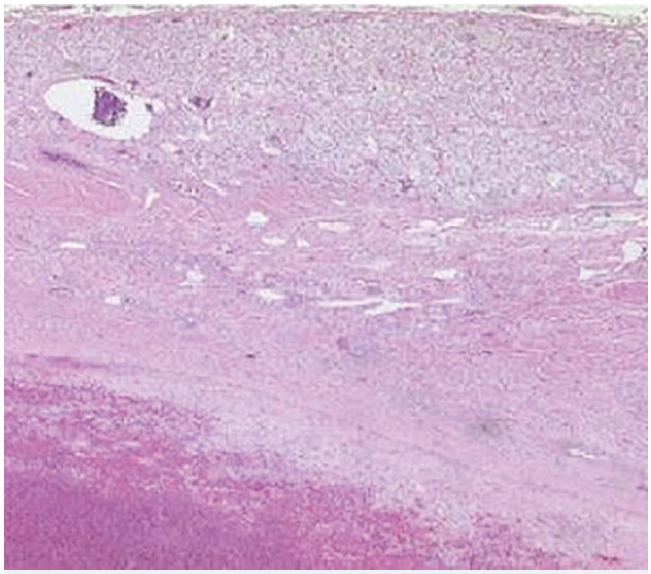

▶ **Abb. 3**

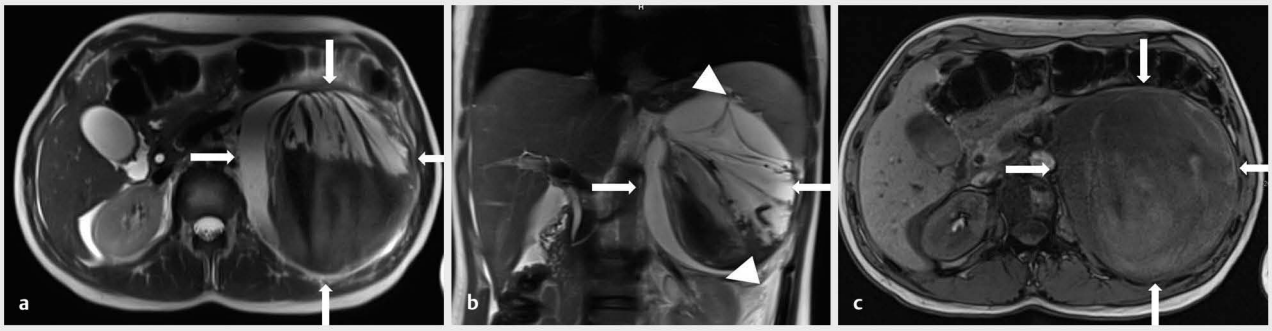


▶ **Abb. 2**

## Case Report14 Seltene Diagnose einer malignen Raumforderung des Samenstrangs

**Autoren** Schön F[1], Kühn J[1], Hoffmann R[1]
**Institut** 1 Universitätsklinikum Carl Gustav Carus an der TU Dresden, Institut und Poliklinik für Diagnostische und Interventionelle Radiologie, Dresden
**DOI** 10.1055/s-0041-1723270

**Einleitung** Maligne Tumoren des Samenstrangs sind eine seltene Tumorentität und stellen eine radiologische Herausforderung dar.

**Anamese** Wir berichten von einem 64-jährigen Patienten, der sich zur elektiven Hydrozelenresektion links vorstellte. Nebenbefundlich fand sich eine unklare palpable Raumforderung der rechten Leiste, welche sich sonographisch vorwiegend echoreich präsentierte. Laborchemisch war das β-HCG mit 12 146 IU/L (Referenz < 2,6 IU/L) stark erhöht. In einer ergänzenden CT-Untersuchung zur weiteren Abklärung zeigte sich eine max. 15 cm messende inhomogene, septierte Raumforderung mit fettigen Anteilen (▶ **Abb. 1** und ▶ **Abb. 2**, Fett mit Pfeil markiert). Differentialdiagnostisch kamen insbesondere ein Leiomyom, Sarkom oder eine Metastase in Betracht. Im Verlauf erfolgte eine radikale Orchiektomie unter Mitnahme des Samenstrangs. Histologisch zeigte sich die seltene Diagnose eines dedifferenzierten Liposarkoms des Samenstrangs mit großteils rhabdoider Morphologie.

**Diskussion** Nur ein kleiner Anteil der Samenstrangtumoren ist maligne und meist Sarkomen zuzuordnen. Liposarkome machen dabei bis zu 7 % aller paratestikulärer Sarkome aus und sind für den Radiologen ein seltenes Bild. Nur wenige imponieren histologisch dedifferenziert und neigen zu einer hämatogenen Metastasierung. In der CT/MRT zeigen sich Liposarkome zumeist umschrieben, teils septiert und mit fettigem Anteil. Zeichen der Dedifferenzierung können zudem eine inhomogene Kontrastmittelaufnahme und Verkalkungen sein. Jedoch ist die Bildgebung unspezifisch und eine korrekte präoperative Diagnose selten. Gerade die Abgrenzung zu Lipomen und anderen Sarkomtypen ist schwierig. Neben der bildgebenden Differentialdiagnostik des Primärbefundes besteht die Aufgabe des Radiologen in der Detektion von Fernmetastasen zur weiteren Therapieplanung. Therapeutisch stehen eine radikale Tumorentfernung und ggf. ergänzende Radio-/Chemotherapie im Vordergrund.

**Quellen** [1] Woodward PJ et al. Radiographics 2003; 23: 215–240
[2] Bhosale PR et al. Radiographics 2008; 28: 819–835

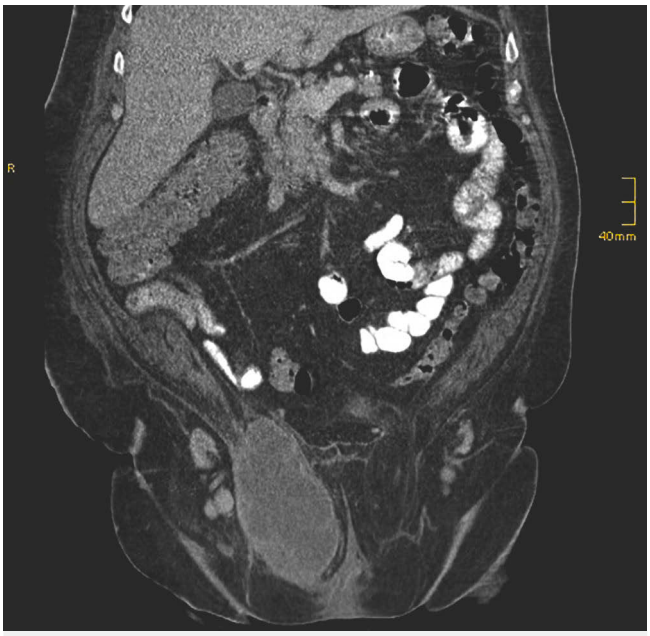


▶ **Abb. 1**

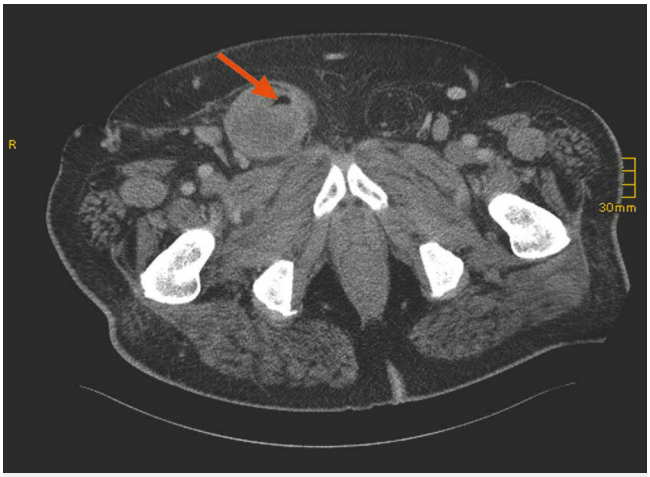


▶ **Abb. 2**

# Namenverzeichnis


A
Abdullayev N S49
Abend M S31
Abrar D S19 – S20, S23 – S24, S34
Ackermann H S15
Adam G S2 – S3, S8 – S9, S13, S17, S22, S25 – S26
Adwan H S15
Aerts H S29
Afat S S6
Ahlborg M S4
Aissa J S33 – S34, S36
Albers P S34 – S37
Alizadeh L S10 – S11, S15
Amthor T S17
Andree M S33 – S34
Andresen J S40
Andresen R S40 – S41
Andriole K S29
Antke C S36
Antoch G S19 – S20, S23 – S24, S28, S33 – S38, S55
Appel E S33 – S34
Arkudas A S22
Arsov C S34 – S37, S55
Artzner C S7, S11 – S12, S40 – S41
Attenberger U S5 – S10, S17
Ayub T S9

B
Backhaus P S18
Baldus J S38
Balster S S42
Baltzer P S19, S27
Bannas P S2, S8, S17, S25 – S26
Barkhausen J S4
Barth P S18
Baskaya F S5
Basten L S15 – S16, S30
Bauernfeind F S8
Baum T S21, S25
Bay C S29
Becher U S9
Bechstein W S15
Beck A S55 – S56
Becker B S31
Becker L S11 – S12
Beckers S S39
Bedke J S35, S37
Beer M S37, S46, S52, S55 – S56
Bel Hadj jrad H S48
Berkmann K S42
Bernatz S S39, S42
Bickel H S19, S27
Bischoff L S17
Bittersohl B S20
Bittner A S28
Bitzer M S41
Blankenberg S S9
Block W S5, S7
Blum S S3
Bode M S42
Böhm C S21
Bohnen S S9
Bolenz C S55 – S56
Bonekamp D S36, S38
Bongers M S7
Booz C S10 – S11, S39
Borm P S4
Bos D S30
Boschheidgen M S34, S38, S55
Breining T S46, S52
Brendel A S40
Brendel J S40
Bridge C S29
Brockmann M S31
Bruckmann N S26 – S28, S36
Bruners P S28
Bücker A S3, S32
Budzko Y S53
Buhk J S17
Bunck A S9
Burck I S42
Burdenski T S32
Burg M S18
Burgkart R S23
Busse A S2
Buzug T S4

C
Cam E S2
Cao J S6
Caspers J S12, S16, S24 – S25
Cheng L S37
Chitavishvili N S4
Christiani D S29
Chu P S30
Clauser P S19, S27
Conrades L S30
Cremers S S4
Cyran C S4

D
Dabir D S8 – S9, S17
de Graaf R S40
Delorme S S29
Deniz M S56
Dewald C S11 – S12
Diao N S29
Diebels S S3
Dietzel F S28
Dietzel M S19, S27
Dittmann H S18
Döbel K S26
Dold L S6
Dörfler S S34
Dornberger J S21
Dosch M S15
Dusoi A S48

E
Eichler K S15 – S16, S30
Eisenschenk A S21
Ekmekciu N S39
El Nemr S S11
Elhawash E S15
Elisabeth A S33
Ellermann J S22
Ellmann S S19
Endler C S5 – S6, S9, S17
Engler M S12, S39
Entz K S31
Erlangga S S39
Esposito I S37
Esser M S18, S32, S41
Estler A S12, S35

F
Faber C S3
Faron A S5 – S9, S17
Farschtschi S S25 – S26
Fedders D S38, S44
Fellmann C S37
Feuerriegel G S20
Figiel J S13
Fischer I S24
Fischer S S16
Foreman S S20, S23
Frenken M S20
Freppon F S3
Friedrich T S4
Fuchs J S18

G
Gassenmaier S S6, S16, S18, S40
Gassert F S21, S23
Gatidis S S18
Gawlitza J S3, S32
Gehling K S27
Gersing A S20 – S21, S23
Gerwing M S14
Giesel F S27
Glemser P S29
Gliem M S12, S16
Gölz L S21
Görtz M S36, S38
Gosheger G S14
Graepler-Mainka U S18, S32
Graeser M S3
Gress T S13
Greulich S S40
Grimm R S18
Gröger M S42
Große Hokamp N S9
Grosse U S41
Groth M S17
Grözinger G S7, S11 – S12, S40 – S41
Gruber-Rouh T S15 – S16, S30
Grzyska U S4
Güttler F S12, S39

H
Haarburger C S28
Haberkorn U S27
Häberle L S28
Hägele J S4
Hagen F S35, S37, S40
Hantke T S31
Harders F S14
Hardes J S14
Haus J S13
Hauser T S16
Heeger A S24
Hegele A S13
Heindel W S3, S14, S18
Heine A S8
Heinrich A S12, S39
Heiß R S8, S22
Heiss P S7
Helbich T S19, S27
Hellmich M S19, S27
Hepp T S37
Herrmann J S6, S17
Herrmann K S28
Heußel C S29
Hickethier T S9
Hielscher T S29
Hiester A S36
Hinrichs J S11 – S12
Hinrichs M S11
Hoberück S S38
Hoffmann R S3, S6 – S7, S38, S44, S57
Hoffmann U S29
Hohenfellner M S36, S38
Hönning A S21
Horch R S22
Horger M S41
Hosten N S42
Hott L S25
Hüner B S56

I
Ingenwerth M S28
Ingrisch M S4
Isaak A S5 – S6, S8 – S9, S17
Ittermann T S3, S7
Ittrich H S13
Ivan V S12, S16

J
Jahnke C S9
Jakobi J S31
Jander S S12, S16
Jung A S3
Juratli M S15
Jürgens J S17

K
Kaatsch H S31
Kachelrieß M S29
Kaiser D S38
Kambadakone A S6
Kannengiesser S S6
Karampinos D S20 – S21
Kaschner M S12, S16
Kasprowski L S34, S55
Katemann C S17
Katou S S14
Kauczor H S27, S33
Kaufmann S S35, S37
Kaul M S3
Keitel V S33 – S34
Keller S S2
Kiefer L S32
Kieninger A S41
Kiessling F S5
Kirchner J S28, S36
Kirschke J S21

Kleiner I S25
Klenk D S44
Klingebiel M S35
Kloth C S46, S55 – S56
Kluwe L S26
Knapp J S17
Knebel C S20 – S21, S23
Koch A S30
Koch M S4
Koch V S22, S39
Köhler D S13, S22
Köhler M S14, S33 – S34
Kolb C S7
Kolb M S7
Koletnik S S5
Kollmann M S24
Kopetsch C S41
Kopp F S20
Kording F S17
Kose R S3
Kramp D S20
Kraus M S18, S32, S41
Krause L S25
Kromrey M S7, S43
Kronberg R S24
Kronthaler S S21
Kruck S S35, S37
Krug B S19, S27
Krumm P S40
Kübler J S40
Kuetting D S9, S17
Kufner A S21
Kuhl C S42
Kühn J S3, S7, S44, S57
Kukuk G S5
Kulmer E S51
Kümmerle-Deschner J S41
Kupczyk P S5 – S6
Kütting D S5 – S6, S8, S10

L
Lakes J S36
Landsberg J S8
Langenbach M S9, S49
Langer E S44
Laqmani A S22
Laura G S22
Lederle W S5
Lee J S12, S16
Lennartz S S6
Lenz A S8, S17
Lenze U S21
Leonhardt Y S21, S23
Leyhr D S16
Libon L S4
Liedke M S40
Limbourg F S11
Ljimani A S33 – S34
Loberg C S33, S36
LU J S29
Lu M S29
Lüdin D S16
Lüdtke-Buzug K S4
Luetkens J S5 – S10, S17
Lummel N S25
Lund G S9
Luong J S30
Lutz A S11

M
Mader C S39, S42 – S43
Mader D S43
Madesta F S25
Mahmoudi S S39, S42
Mahnken A S13
Maintz D S9, S19, S27
Mak R S29
Makowski M S20 – S21, S23
Malich A S4
Mamlins E S36
Männlin S S18
Martin I S40
Martin R S38
Martin S S39, S42
Martirosian P S40
Maschke S S11 – S12
Masthoff M S3, S14
Matrood S S13
Matthias B S35
Maurer M S41
Mautner V S25 – S26
May M S8
Mayer P S29
Meine T S12
Meister R S17
Meixner C S8
Mentzel H S4
Merz W S9
Meškelevičius D S24
Mesropyan N S5 – S7, S17
Meyer B S11 – S12
Michalik S S39, S43
Minobu K S2
Mittelstrass F S23
Mogler C S23
Mohrmann S S28
Mokry T S27, S33
Moll M S41
Molwitz I S2, S22, S25
Morawitz J S28, S36
Morgül H S14
Morsch C S42
Moser S S37
Muharram M S39
Müller-Lutz A S20
Müllerleile K S9
Mummert T S3
Murr D S16
Mutze S S21

N
Nagel A S8, S22
Naguib N S15
Nähle C S49
Nähle P S9
Navarro F S20
Nebelung S S19 – S20, S23 – S24
Nestler K S31
Netzer N S36, S38
Nguyen T S2
Nickel D S6
Niemann S S3
Nikolaou K S7, S11 – S12, S35, S37, S40 – S41
Nolte T S5
Norz V S35
Notohamiprodjo M S25
Nour-Eldin N S15
Nowak S S5, S7

O
Oliver H S16
Olthof S S40
Oppermann E S15
Ostheim P S31
Othman A S6
Otto S S43
Ozga A S2

P
Panahi B S15
Papageorgiou I S4
Parakh A S6
Pascher A S14
Peeters J S5
Peisen F S11, S35, S41
Peldschus K S13
Pennig L S9
Pfeiffer D S20
Pieper C S6, S8 – S10, S17
Port M S31
Post M S23
Pusch A S42

Q
Qin X S36, S38
Quentin M S34 – S35, S37 – S38

R
Rademacher C S33 – S34
Rademacher G S21
Radke K S19 – S20, S23 – S24, S34
Radosa C S3
Radunski U S9
Raghu V S29
Rahbar K S14
Rausch S S37
Rehnitz C S22
Rengier F S33
Reuter M S5, S7
Richter A S33
Riedel C S3, S8
Riegelbauer L S15
Riepl C S46
Ringe K S11
Rinke A S13
Ristow I S22, S25
Rix A S5
Roemer F S8, S22
Rohde H S13
Roland M S3
Romann M S16
Rosenthal M S29
Rotkopf L S29
Röttinger M S25
Rubbert C S12, S16, S24 – S25
Ruppert C S24
Ruprecht C S17

S
Sabel B S4
Sabel M S24
Salamon J S3, S25 – S26
Sallakhi A S40
Sardo G S16
Sauer M S2
Sawall S S29
Sawicki L S28, S36
Schachtner B S4
Schacky C S23
Schäfer B S31
Schäfer J S18, S32, S41
Schäfer V S23
Schäfers M S18
Scheer F S40 – S41
Scheer M S18
Scherthan H S31
Scherwin M S30
Schick F S40
Schimmöller L S34 – S38, S55
Schindler P S14
Schlamann M S49
Schleder S S47
Schleich C S20
Schlemmer H S29, S36, S38
Schlöricke E S40
Schmidt A S18
Schmidt S S37, S56
Schmitt R S22
Schneider K S14
Schock J S23
Schön F S3, S57
Schönnagel B S8, S17
Schüle S S31
Schüler G S21
Schulz V S5
Schulz-Wendtland R S19
Schulze-Hagen M S28
Schütz V S36, S38
Schwab C S36
Schwab K S8
Schwaiger B S20 – S21
Schwarz R S18, S32
Schweikhard F S42
Seith F S6
Seppelt D S7
Seume N S2
Shafer A S29
Shenas F S13, S25
Sieren M S4
Sinn M S8 – S9
Sinzig R S3
Sirokay J S8
Smith-Bindman R S30
Specht K S21
Sprinkart A S5, S7, S9 – S10, S17
Sprinkart M S6
Stein S S15
Steiner A S37
Stengel D S21
Stenzel A S37
Stenzinger A S38
Stenzl A S35
Sternberg A S22
Steuwe A S33 – S34
Stöver T S42
Strassburg C S6
Stroeder J S32
Struecker B S14
Sturm L S50
Syha R S41
Syperek A S43


Fortschr Röntgenstr 2021; 193: S1–S61 | © 2021. Thieme. All rights reserved.

T
Tahir E S9
Taskin B S55
Tavares de Sousa M S17
Teichgräber U S12, S39
Thaiss W S35, S37
Thalhammer A S30
Theis M S7
Tietz E S28
Tio J S18
Tomov T S20
Trausnitz L S51
Trinkmann F S32
Truhn D S23, S28
Trzmield A S15
Tsiflikas I S18, S32, S41
Turowski B S12, S16, S24 – S25

U
Uder M S8, S19, S22, S27
Ullmann R S31
Ullrich T S28, S34 – S35, S37 – S38, S55
Umutlu L S28
Ungerer A S22
Utz P S18, S32

V
Vach M S10
Valentin B S33 – S34, S37
van Voorden J S4
Viniol S S13
Vogele D S46, S52, S55 – S56
Vogelhuber J S10
Vogl P S43
Vogl T S10 – S11, S15 – S16, S30 – S31, S39, S42
Voland L S4
Volmer E S2
von Düring F S8, S25
von Eisenhart-Rothe R S21, S23
von Kodolitsch Y S8
von Krüchten R S10
von Schacky C S20, S23

W
Wacker F S11 – S12
Waldeck S S31
Wang X S36, S38
Wang Y S30
Warncke M S2, S9
Weber M S2, S8, S10, S22
Weber T S27, S33
Weberhofer P S51
Wedekind I S2
Wegner F S4
Wehrse E S29
Weiß J S29
Weismüller T S6
Weiss D S16
Weisser C S38
Well L S2, S8, S25 – S26
Werncke T S11
Werner R S25
Wesp P S4
Wessendorf J S13
Wetter A S30
Wichmann S S44
Wienemann T S33 – S34
Wiese N S2
Wiesmüller M S8
Wildgruber M S3, S14
Wilhelm N S23
Wilken E S3
Wilkens H S32
Winzer R S38, S44
Wissgott C S41
Wittschieber D S4
Wolf L S25
Wolf-Baldauf L S2
Wollschläger L S19, S23 – S24
Wörtler K S20 – S21, S23
Wu J S4
Wuest W S8

Y
Yamamura J S2, S17, S22
Yu S S30

Z
Zangos S S30
Zarbock A S3
Zhang S S8, S17, S42
Zhao J S2
Zhrarov V S15
Ziayee F S34, S38
Ziener C S29
Zimmer S S9
Zinn A S15
Zondler L S3