Indikationen zur zahnärztlichen Radiologie bei Kindern

R. Heinrich-Weltzien

Ziel des Vortrages

Darstellung …

… rechtfertigende Indikationen zur Röntgendiagnostik (§ 23, RöV, 2003) im **Kindes- und Jugendalter**

- Diagnostik & Therapie im Milchgebiss
- Diagnostik & Therapie im jugendlich bleibenden Gebiss
- Verlaufskontrollen (Monitoring)

… alternativer Verfahren

Hintergrund

Verfügbare Empfehlungen - D

WISSENSCHAFTLICHE STELLUNGNAHME
Deutsche Gesellschaft für Zahn- Mund- und Kieferheilkunde
DGZMK
gegr. 1859

Keine Empfehlungen zur zahnärztlichen Anwendung von Röntgenbildern im Kindes- und Jugendalter verfügbar

Hintergrund

Verfügbare Empfehlungen - EU

EAPD guidelines for use of radiographs in children

I. ESPELID*, I. MEJÀRE**, K. WEERHEIJM***

ABSTRACT. Guidelines in dental radiology are designed to avoid unnecessary exposure to X-radiation and to identify individuals who may benefit from a radiographic examination. Every prescription of radiographs should be based on an evaluation of the individual patient benefit. Due to the relatively high frequency of caries among 5 year old children it is recommended to consider dental radiography for each child even without any visible caries or restorations. Furthermore, radiography should be considered at 8-9 years of age and then at 12-14, that is 1-2 years after eruption of premolars and second molars. Additional bitewing controls should be based on an overall assessment of the caries activity/risk. The high-risk patient should be examined radiographically annually, while a 2-3 years interval should be considered when caries activity/risk is low. Routine survey by radiographs, except for caries, has not been shown to provide sufficient information to be justified considering the balance between cost (radiation and resources) and benefit.

EAPD (2003)

Hintergrund

Verfügbare Empfehlungen - USA

Guideline on Prescribing Dental Radiographs for Infants, Children, Adolescents, and Persons with Special Health Care Needs

Originating Committee
Ad Hoc Committee on Pedodontic Radiology

Review Council
Council on Clinical Affairs

Adopted
1981

Revised
1992, 1995, 2001, 2005, 2009

Reaffirmed
1997, 2012

American Academy of Pediatric Dentistry (2012)

Hintergrund

Verfügbare Empfehlungen – D, USA

Deutsche Gesellschaft für Kinderzahnheilkunde (DGK)	
07.03.2011	Indikation und Gestaltung von Lückenhaltern nach vorzeitigem Milchzahnverlust
04.03.2011	Endodontie im Milchgebiss

DGZMK

Guideline on Pulp Therapy for Primary and Immature Permanent Teeth

American Academy of Pediatric Dentistry (2009)

Hintergrund

Verfügbare Empfehlungen - IADT

Dent Traumatol. 2012; 28: 2-12
International Association of Dental Traumatology guidelines for the management of traumatic dental injuries: 1. Fractures and luxations of permanent teeth.

Dent Traumatol. 2012; 28: 88-96
International Association of Dental Traumatology guidelines for the management of traumatic dental injuries: 2. Avulsion of permanent teeth.

Dent Traumatol. 2012; 28: 174-182
International Association of Dental Traumatology guidelines for the management traumatic dental injuries: 3. Injuries in the primary dentition

Gründe für Rö-Untersuchungen

Diagnostik und Therapie von .....

- Karies an Milch- und bleibenden Zähnen
- Dentale Traumata an Milch- und bleibenden Zähnen
- Zahnunterzahl (Hypo- und Oligodontie)
- Entwicklungs- und Strukturstörungen der Zähne
- Nicht kariös bedingte pathologische Prozesse
  - Parodontale Erkrankungen: Prävalenz der aggressiven Parodontitis 1-4%

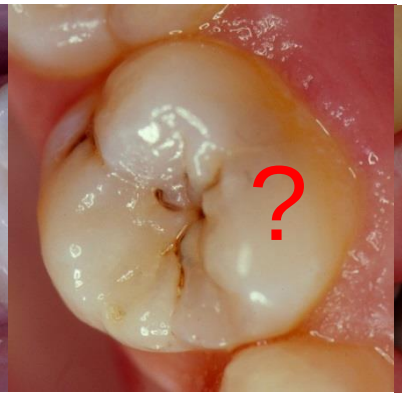

Gründe für Rö-Untersuchungen

Diagnostik und Therapie von .....

- Karies an Milch- und bleibenden Zähnen
- Dentale Traumata an Milch- und bleibenden Zähnen
- Zahnunterzahl (Hypo- und Oligodontie)
- Entwicklungs- und Strukturstörungen der Zähne
- Nicht kariös bedingte pathologische Prozesse
  - Parodontale Erkrankungen: Prävalenz der aggressiven Parodontitis 1-4%

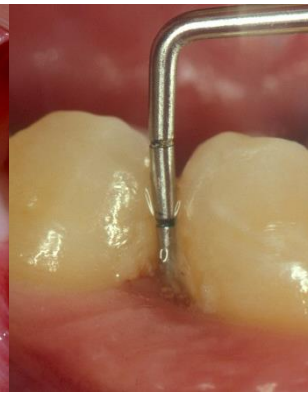

Röntgenologische Verfahren

- Bissflügel-Aufnahme (BF)
- Zahnfilm (ZF)
- Orthopantomogramm (OPG)
- ~~Sonstige Verfahren:~~
  - ~~OK/UK-Aufbissaufnahme~~
  - ~~DVT~~

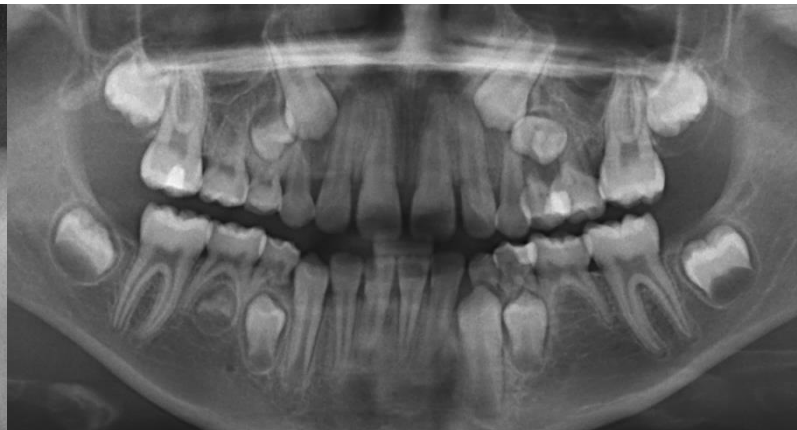

Bissflügel-Aufnahme (BF)

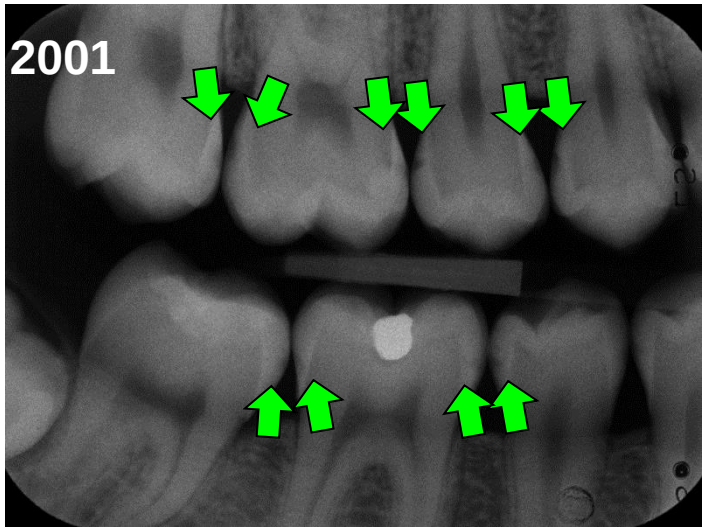

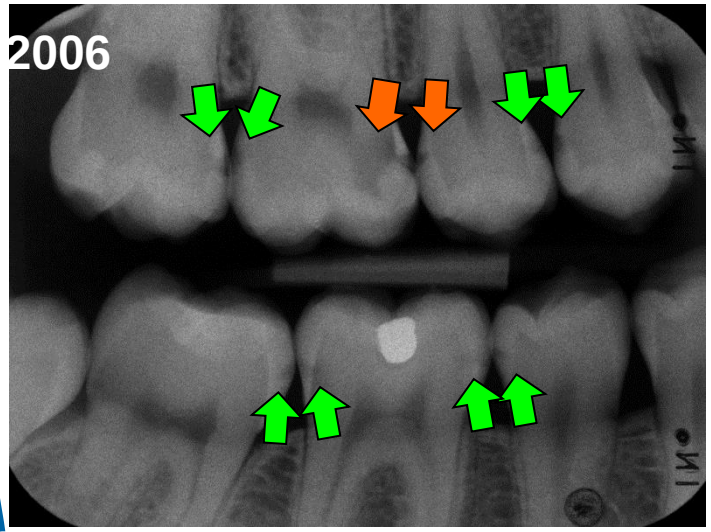

BF ist ein wesentliches **ergänzendes Verfahren zur klin. Kariesdiagnostik** im Kindes- und Jugendalter

Beitrag zur Kariesdiagnostik und Therapieentscheidung:

- Erkennung klinisch nicht diagnostizierbarer Dentinläsionen
- Beurteilung der Größe bzw. Progressionsgrades einer Läsion
- Frühdiagnostik von Schmelz begrenzten Läsionen & des Kariesmonitoring bei präventiver Therapie

BF zur Kariesdiagnostik

- Nutzen von BF zur Kariesdiagnostik unbestritten
- 30-90% aller approximalen Läsionen nur röntgenologisch detektierbar

  u.a. Kidd & Pitts 1990, Hintze & Wenzel 1994, Poorterman et al. 1999, 2000, 2003, Bomann et al. 1999, Radaal et al. 2000, Kühnisch et al. 2001, EAPD 2003, AAPD 2009
- 30-50% aller versteckten okklusalen Dentinläsionen diagnostiziert

  u.a. Weerheijm et al. 1992, Lussi 1993, Ricketts et al. 1995, Heinrich-Weltzien et al. 2001, EAPD 2003
- Seltener Gebrauch von BF durch Zahnärzte
- Konkretisierung der Indikation unter Berücksichtigung der „Rechtfertigenden Indikation" der RöV

BF zur Kariesdiagnostik

Indikation zur röntg. Kariesdiagnostik mit BF orientiert sich am....

- Individuellen Kariesrisiko des Patienten
  - Manifester Kariesbefall, Vorkommen von initial kariösen Läsionen
  - Fluoridexposition
  - Mundhygiene & Ernährungsgewohnheiten
  - Sozialstatus

- Kariesverbreitung in der kindlichen und jugendlichen Population
  - Kenntnis und Berücksichtigung des alterstypischen Kariesbefallsmusters

EAPD 2003
AAPD 2012

Kariesbefallsmuster

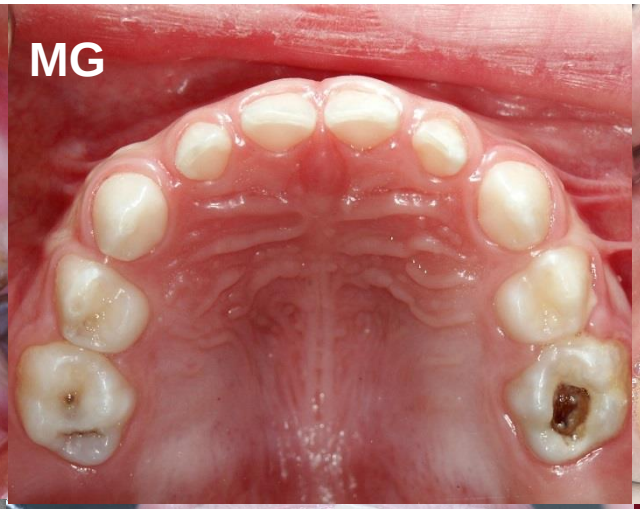

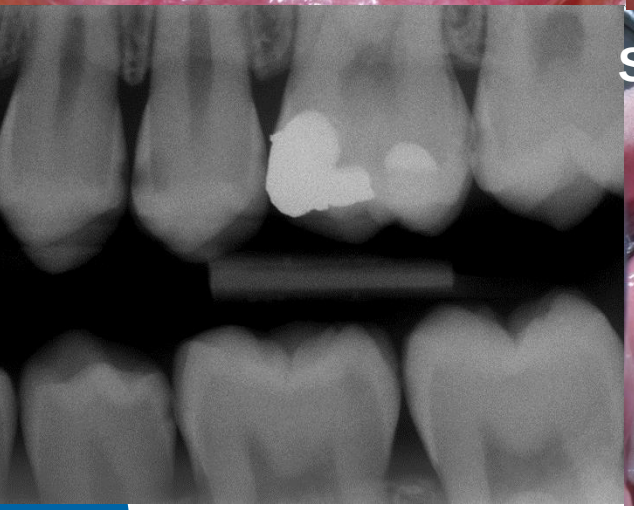

Wann sollen BF zur Kariesdiagnostik angefertigt werden?

Erstaufnahme	Intervall der Folgeaufnahmen	
Alter	Niedriges Kariesrisiko	Hohes Kariesrisiko
5 Jahre	3 Jahre	1 Jahr
8/9 Jahre	3-4 Jahre	1 Jahr
12-16 Jahre	2 Jahre	1 Jahr
16 Jahre	3 Jahre	1 Jahr

EAPD 2003

WISSENSCHAFTLICHE STELLUNGNAHME

Deutsche Gesellschaft für Zahn-, Mund- und Kieferheilkunde

DGZMK

gegr. 1859

Wann sind zur Sicherung von Diagnose und Therapie Röntgenaufnahmen nötig?

1992

Kariesdiagnose: Verdacht auf klinisch nicht erkennbare Approximalkaries

Bislang kein Bezug
- zum Alter
- zum Kariesrisiko des Patienten
- zur vorliegenden epidemiologischen Situation

Röntgenologische Beurteilungskriterien

Approximal-Kariesdiagnostik

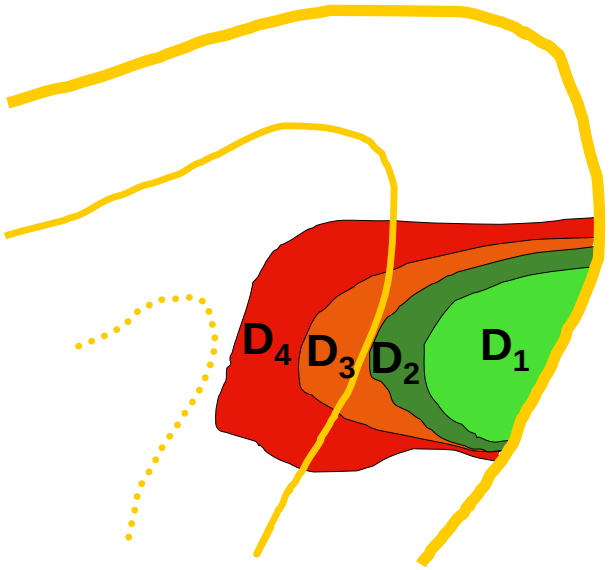

Marthaler et al. 1966

D1-2 = Schmelzkaries
D3-4 = Dentinkaries

Okklusal-Kariesdiagnostik

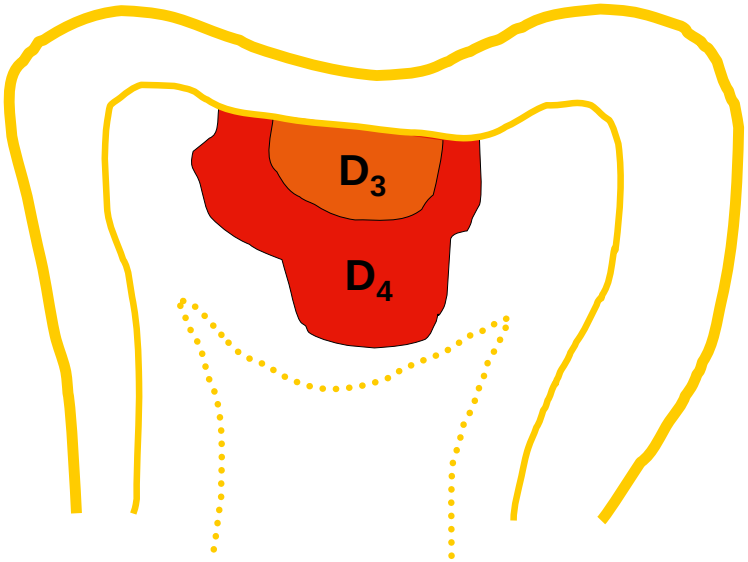

Weerheijm et al. 1992

D1-2 nicht diagnostizierbar
D3-4 = Dentinkaries

Röntgenologische Beurteilungskriterien

BF einer 12-jährigen Patientin

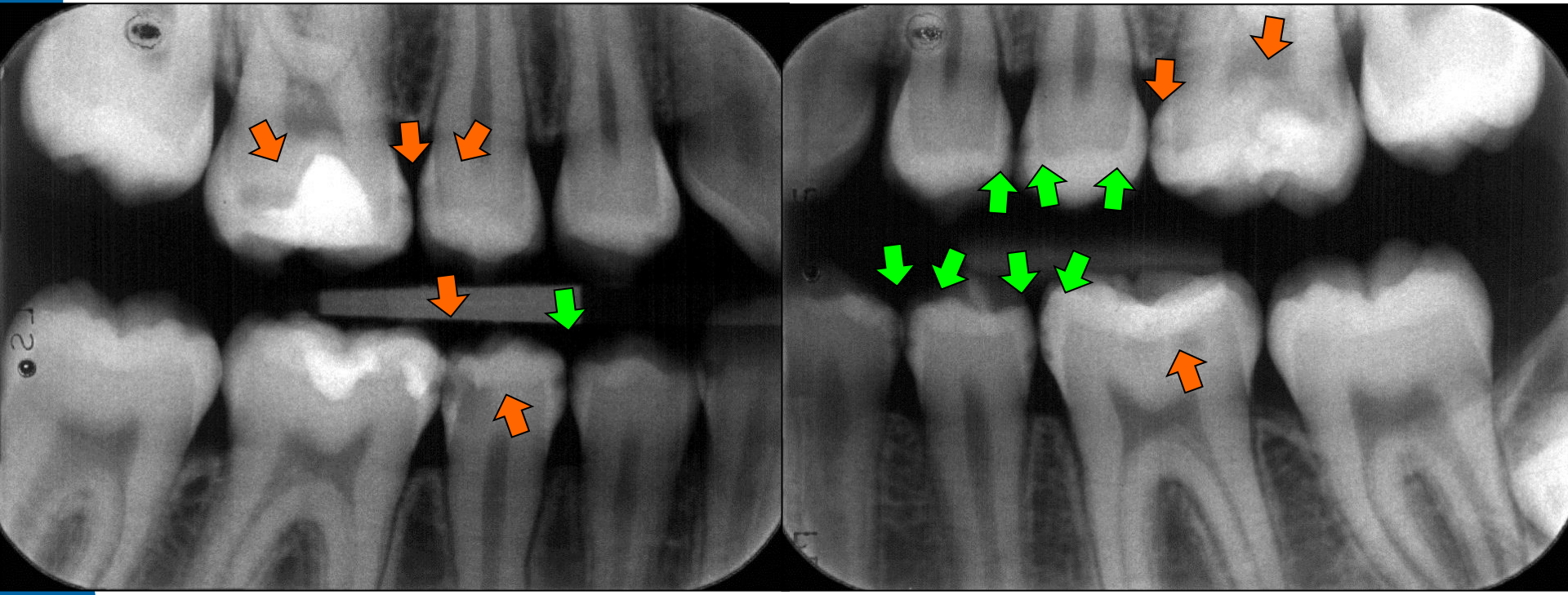

Vergleich unterschiedlicher Diagnostikansätze bei einer 12-Jährigen

Diagnostikniveau	Initialkaries D1-2	Anzahl notwendiger Füllungen
Kassenbefund (Klin.)	-	3
D_{3-4} S-Status (Klin.)	-	5
D_{1-2} + D_{3-4} -Status (Klin.)	18	5
D_{1-2} + D_{3-4} -Status (Klin.-röntgenol.)	20	10

Σ: BF zur Kariesdiagnostik

- Größter diagnostischer Nutzen ist bei Kindern und Jugendlichen erzielbar, wenn die Indikation
  - individualisiert, auf Grundlage des klinischen Befundes und der Kariesrisiko-Einschätzung

  gestellt wird.
- Altersgruppen mit dem größten diagnostischen Nutzen – Detektion klinisch nicht erfassbarer Schmelz- und Dentinläsionen – sind
  - 5-, 8- und 14- bis 16-Jährige

Zahnfilm - ZF

Röntgenaufnahme der Wahl für diagnostische und therapeutische Einzelzahn-Entscheidungen

- Endodontische Behandlung an Milch- und bleibenden Zähnen
- Diagnostik und Therapie von dentalen Traumata

Therapie – MZ & BZ

Symptomlose kariöse Läsionen

- Prä-operativer Zahnfilm erbringt keinen diagnostischen Zugewinn für die Füllungstherapie
- **Nutzen des Rö-Bildes**:
  Nur bei Pulpaexposition zur prä-operative Diagnostik vor endontontischen Therapieverfahren
- **Alternative Diagnostikverfahren**: Klinische Diagnostik

Therapie – MZ & BZ

Symptomlose Karies & Pulpabeteiligung

- Prä-operativer ZF zur Abwägung der Therapieoptionen erfoderlich
- **Nutzen des Rö-Bildes**:
  - Physiolog. Resorption $<^1/_3$ Wurzellänge cut-off für MZ-Endo
  - Erfassung pathologischer Resorptionen apikal, bifurkal und intradentär
  - Beurteilung der Wurzelkanalanatomie
- **Alternative Diagnostikverfahren: -**

Therapie - MZ

Parodontitis apicalis chronica/acuta

- Klinik bei chronischen Prozessen
  - Anamnestisch kurzzeitige Beschwerden
  - In der Regel Fistelgang, Perkussion +/-
- Klinik bei akuten Prozessen
  - Druckdolente, intraorale Schwellung
- Symptomatische Therapie
  - Antibiose & Analgesie, ggf. Trepanation
- Kausaltherapie
  - Extraktion
- **Nutzen des Rö-Bildes:**
  - Lokalisation osteolyt. Prozess & Zahnkeim
- **Alternative Diagnostikverfahren: -**

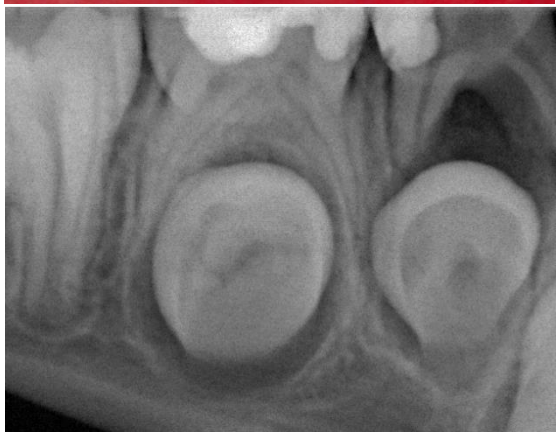

Therapie - BZ

Parodontitis apicalis chronica/acuta

- Diagnostik anhand der Klinik - Beschwerden, Vitalität, Perkussion, Druckdolenz, Fistel, intraorale Schwellung - **und des ZF**
- Therapieoptionen: Wurzelkanalbehandlung oder Extraktion
- **Nutzen des Rö-Bildes**:
  - Abwägung der Therapieoptionen
  - Bei Wurzelkanalbehandlung 4 Standardaufnahmen
- **Alternative Diagnostikverfahren: -**

Therapie – MZ & BZ

Dentogene Abszesse

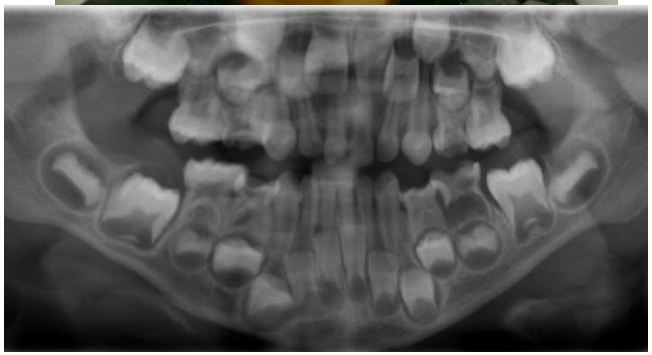

- **Symptomatische Therapie**
  - Antibiose & Analgesie, Trepanation, Inzision
- **Ursächliche Therapie**
  - MZ: Extraktion
  - PZ: Endodont. Therapie evtl. Extraktion
- **Nutzen des Rö-Bildes:**
  - Bessere Akzeptanz vom OPG als ZF in akuter Phase
  - OPG: Lokalisation therapeutisch relevanter Strukturen, Erfassung der Gesamtsituation
- **Alternative Diagnostikverfahren:-**

Therapie – Frontzahn-Trauma-MZ

- Dislokationen > Frakturen
- Therapie immer nach **klinisch-röntgenologischer Diagnostik**
- Zahnerhaltung vs. Extraktion
- Extraktion bei Wurzelfraktur
- **Nutzen des Rö-Bildes**:
  - **ZF**: Diagnostik von Wurzelfrakturen; Basisaufnahme für Verlaufskontrollen
  - **OPG**: Kiefer(gelenkfortsatz)frakturen, i.R. beim älteren Kind, Stand der Gebissentwicklung
  - Problem: Kooperation bei kleinen Kindern
- **Alternative Diagnostikverfahren**: -

Therapie – Frontzahn-Trauma-PZ

- Frakturen > Dislokationen
- Therapie immer nach **klinisch-röntgenologischer Diagnostik**
- Zahnerhaltung ggf. Extraktion
- **Nutzen des Rö-Bildes**:
  - **ZF**
    Diagnostik von Wurzelfrakturen;
    Basisaufnahme für Verlaufskontrollen
  - **OPG**
    Kiefer(gelenkfortsatz)frakturen,
    Stand der Gebissentwicklung
- **Alternative Diagnostikverfahren**: -

Therapie – Frontzahn-Trauma-BZ

- Frakturen > Dislokationen
- Therapie immer nach **klinisch-röntgenologischer Diagnostik**
  Zahnerhaltung ggf. Extraktion
- **Nutzen des Rö-Bildes**:
  - **DVT:**
    Ergänzende Primär- & Verlaufsdiagnostik
- **Alternative Diagnostikverfahren**: -

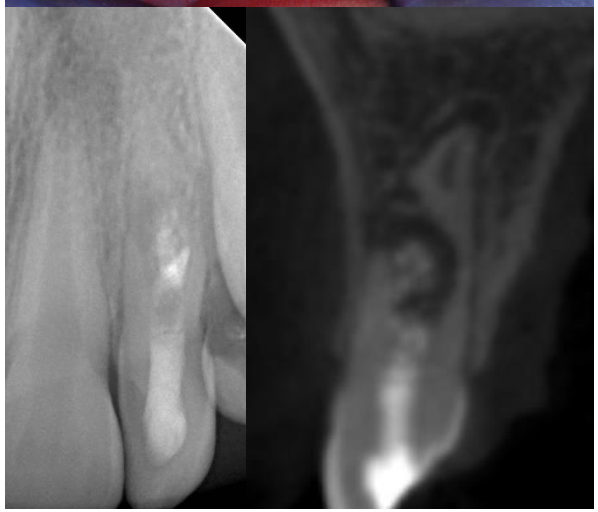

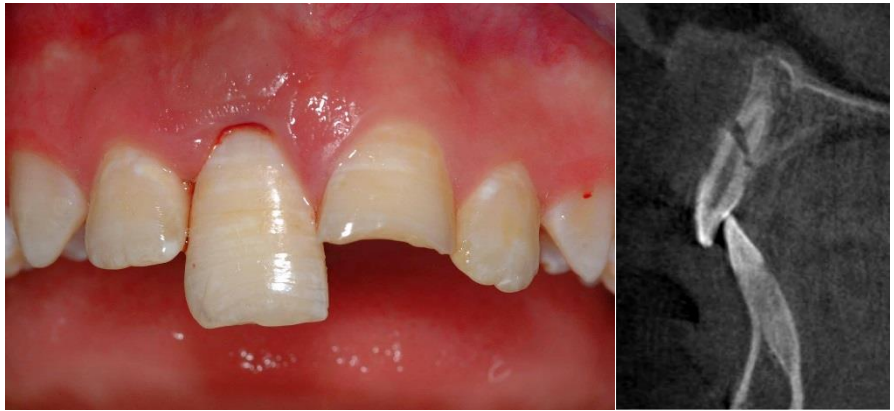

Therapie – Frontzahn-Trauma-BZ

Röntgenol. Monitoring zum Fortgang Wurzelwachstum, Beurteilung Heilungsverlauf, interne & externe Resorptionen, apikale Parodontitis, Frakturen

Permanenter Zahn	**1-3 Wochen**	**6-8 Wochen**	**½ Jahr**	**1 Jahr**
Unkomplizierte Frakturen	-	-	-	-
Komplizierte Frakturen	-	-	+	(+)
Wurzelfrakturen	-	+	+	+
Dislokationen	-	+	+	+
Intrusion/Avulsion	+/ WF		+	+

IADT, 2012

Orthopantomogramm - OPG

Ablösung des intra-oralen Rö-Status aufgrund der besseren Übersicht und Akzeptanz sowie geringeren Strahlenbelastung

Orthopantomogramm - OPG

Indikationen zur OPG-Anfertigung

- Abklärung der Zahnzahl bei regelrechtem Durchbruch der Frontzähne - ca. 9. LJ beim gesunden Patienten
- Beurteilung des Standes der Gebissentwicklung und des dentalen Alters
- Abklärung der Lage, Mineralisation, Form und Größe von Zahnkeimen
- Ergänzende Diagnostik von parodontalen Veränderungen bei der klinischen Erfassung einer Taschentiefe >3mm

Orthopantomogramm - OPG

Amelogenesis imperfecta hereditaria
10-jährige Patientin

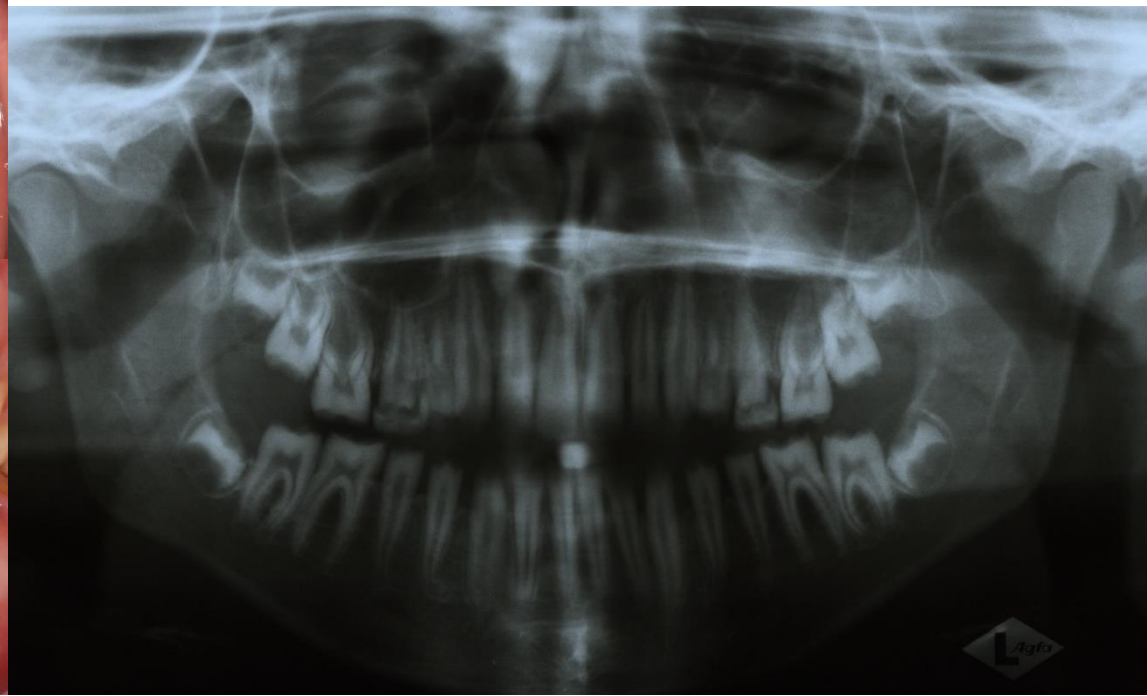

Orthopantomogramm - OPG

Dentinogenesis imperfecta hereditaria
15-jähriger Patient

Orthopantomogramm - OPG

Ektodermale Dysplasie
3-jährige Patientin

Orthopantomogramm – OPG

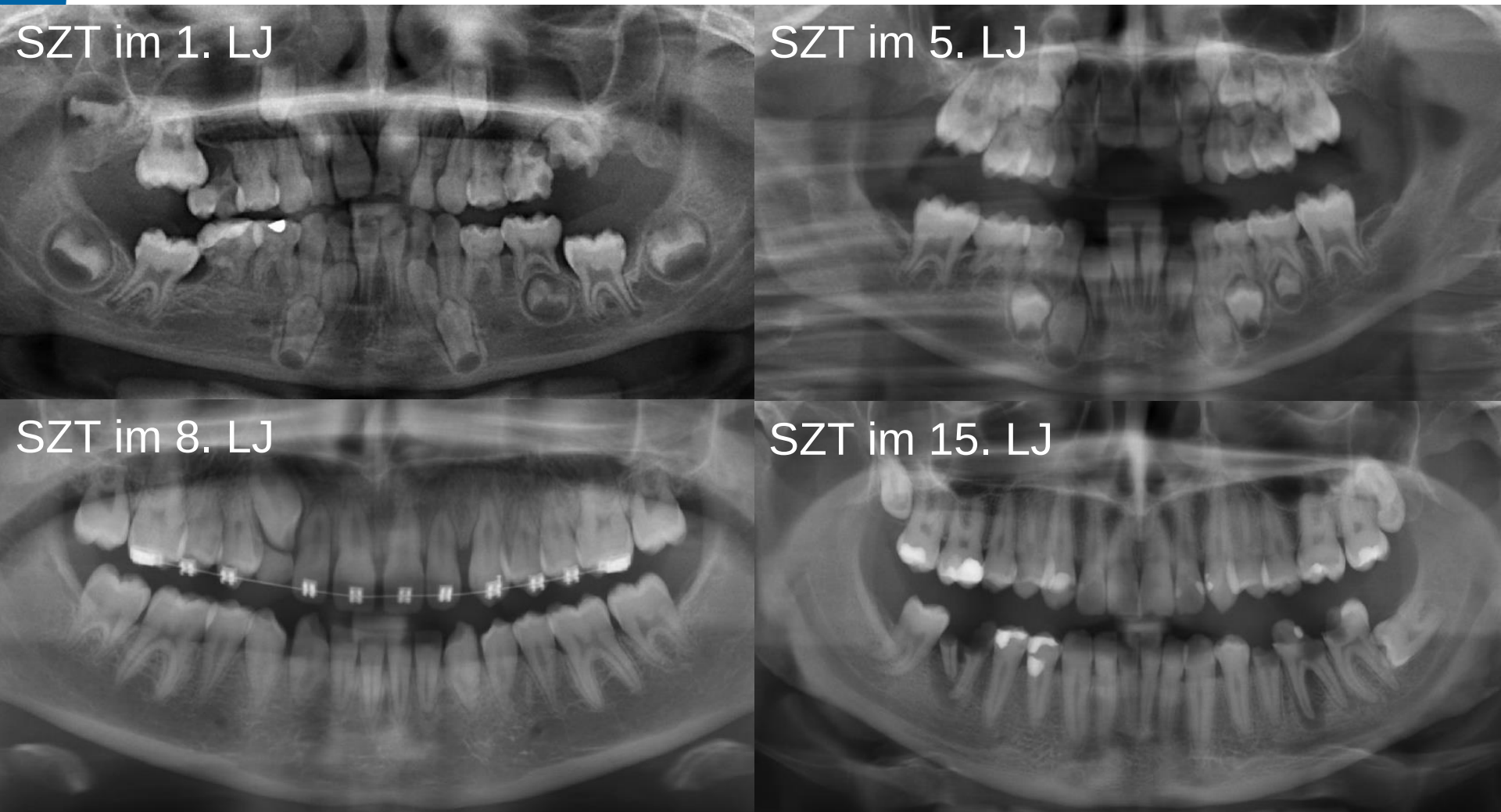

Σ: Alternative zum Rö-Bild

- Differenzierte klinische Diagnostik
  - Sensibilitätsprüfung (Kälte, Wärme, Strom)
  - Perkussionskontrolle
  - Lockerung
  - Apikale Druckdolenz
- Endometrische Bestimmung der Wurzelkanallänge
- FOTI
- Alternatives Verfahren zur Kariesdiagnostik - **Diagnocam**

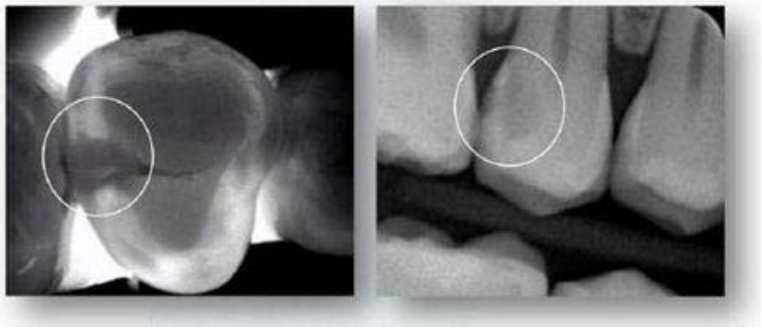

Σ: Rö-Diagnostik & Koop

Eingeschränkte Kooperation begrenzt die Anfertigung bzw. technisch korrekte Durchführung der Röntgenuntersuchung

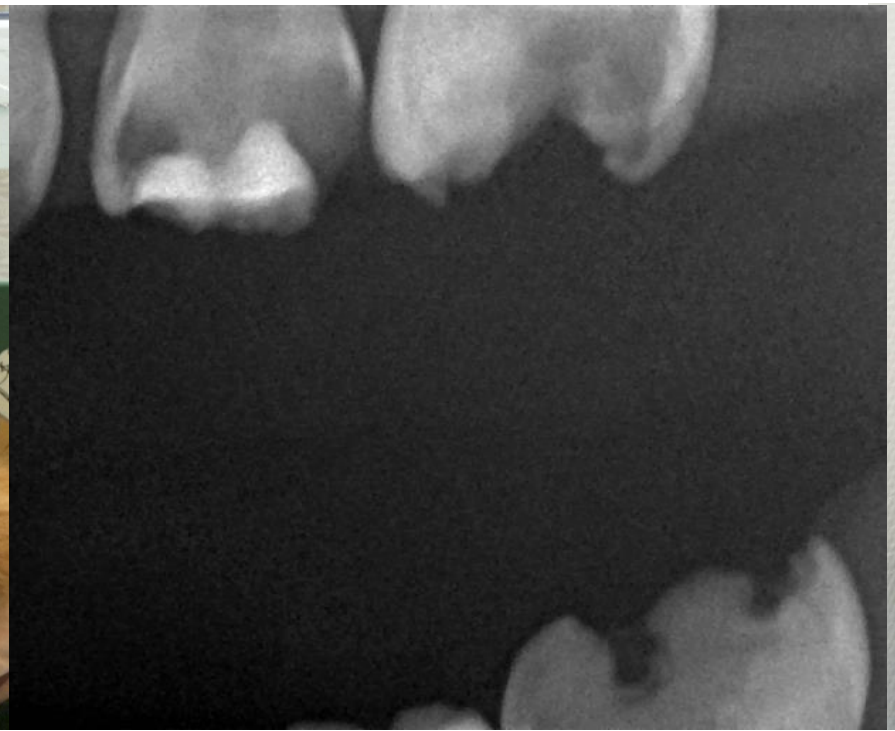

Σ: Rö-Diagnostik & Koop

Kindgerechte Verhaltensführung

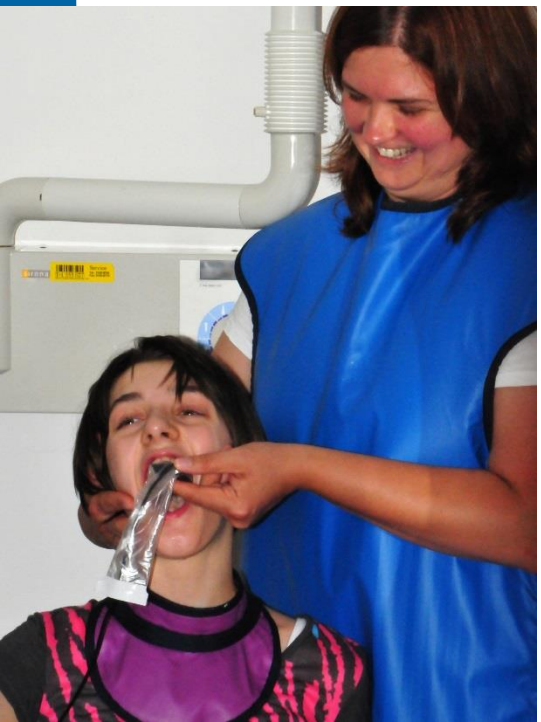

Unterweisung für eine helfende Person

§ 36 RöV, 1 Jahr aufzubewahren

Name: _____

Vorname: _____

Geburtsdatum: _____

Ich wurde darüber unterrichtet, dass ich als helfende Person im so genannten Kontrollbereich tätig sein soll. In diesem Bereich werde ich einer Strahlenexposition ausgesetzt sein. Die Strahlenexposition des Patienten ist bereits sehr gering, meine Belastung ist noch kleiner. Bei einer Zahnaufnahme beträgt sie zwischen 0 und 1 μSv.
Dennoch werde ich zu meinem Schutz eine Strahlenschutzschürze tragen und weitere Anweisungen des Praxisteams beachten.

Ich habe den Unterweiser darüber informiert, ob ich bereits im letzten Jahr als helfende Person im Kontrollbereich tätig war.

Ich erkläre hiermit, dass ich bereit bin, als helfende Person tätig zu sein.

Bei weiblichen Personen: Nach meinem Kenntnisstand liegt bei mir keine Schwangerschaft vor.

Datum _____

_____ _____

Unterschrift helfende Person — Zahnarzt mit Fachkunde im Strahlenschutz

Σ: Röntgen bei Kindern

- Rö-Bilder sind in zahlreichen klinischen Situationen zur Diagnosestellung unverzichtbar
- Rö-Bild ist Bestandteil etablierter endodontischer Therapieverfahren
- Problem No. 1: Fehlende Empfehlungen seitens der Fachgesellschaften & Verunsicherung in der Praxis
- Problem No. 2: Fehlende Alternativen
- → Notwendigkeit der Formulierung eines Korridors zur Röntgendiagnostik

EIN HERZ FÜR KINDERZÄHNE
Vielen Dank
für Ihre Aufmerksamkeit!
© Poliklinik für Präventive Zahnheilkunde und Kinderzahnheilkunde