UNIVERSITÄTS KLINIKUM jena

Bildgebung bei Erbrechen im Kindesalter

Institut für Diagnostische und Interventionelle Radiologie
Sektion Kinderradiologie

Hans-J. Mentzel

Erbrechen

Emesis - Vomitus

Schwallartige Entleerung von Magen- oder Speiseröhren-inhalt entgegen der natürlichen Richtung durch die Speiseröhre und den Mund

Eintrag vom "Stammbuchmaler mit dem schwarz-goldenen Rande", Jena um 1750

er·bre·chen
Verb [*mit OBJ*] (jmd. erbricht etwas)
1. Nahrung aus dem Magen unverdaut wieder durch den Mund abgeben, weil man Übelkeit verspürt.
"Er hat sein Essen erbrochen."
Verb [*mit SICH*] (jmd. erbricht sich)
1. Nahrung erbrechen. "Ihr wurde schlecht, sie musste sich erbrechen."
2. bis zum Erbrechen bis zum Überdruss. "Er hat dieses Musikstück bis zum Erbrechen gespielt."

Erbrechen bei Kindern

Häufiges Symptom im Kindesalter - Ursachen oft harmlos

- zu kaltes Getränk
- Magen „verdorben"
- „durcheinander gegessen"
- Vorfreude/Stress
- Durchfall/Fieber/Husten

http://www.heike-dahl.de/2013/07/17/hom%C3%B6opathische-reiseapotheke-iii-reise%C3%BCbelkeit/

er·bre·chen
Verb [*mit OBJ*] (jmd. erbricht etwas)
1. Nahrung aus dem Magen unverdaut wieder durch den Mund abgeben, weil man Übelkeit verspürt.
"Er hat sein Essen erbrochen."
Verb [*mit SICH*] (jmd. erbricht sich)
1. Nahrung erbrechen. "Ihr wurde schlecht, sie musste sich erbrechen."
2. bis zum Erbrechen bis zum Überdruss. "Er hat dieses Musikstück bis zum Erbrechen gespielt."

Erbrechen bei Kindern

Häufiges Symptom im Kindesalter - Ursachen oft harmlos

Einteilung nach Prädilektionsalter u. Ätiologie

Neonate	Infancy	Childhood	Adolescence
Physiologic reflux or GERD	Physiologic reflux or GERD	Gastroenteritis	Gastroenteritis
Pyloric Stenosis	Gastroenteritis	Peptic ulcer	Peptic ulcer
Necrotizing enterocolitis	Anatomic	Cyclic vomiting	Appendicitis
Malrotation with midgut vulvulus	Obstruction (eg, intussusception, malrotation, Hirschsprung disease, pyloric stenosis)	Psychogenic	Psychogenic
Gastroenteritis	Munchausen syndrome by proxy	Increased intracranial pressure (tumor, hydrocephalus, subdural hematoma from child abuse)	Intracranial mass
Hirschsprung disease	Infant rumination	Adrenal crisis	Cyclic vomiting
Congenital atresias, stenoses, webs	Dietary protein intolerance (eg, milk protein induced enteritis)	Urinary tract infection	Bulimia
Metabolic disorders	Adrenal crisis	Toxic ingestion	Pregnancy
Feeding intolerance (may be associated with cardiac, pulmonary, renal, or neuromotor disorders)	Urinary tract infection	Eosinophilic esophagitis	Drugs of abuse
Adrenal crisis	Toxic ingestion	Streptococcal pharyngitis	Suicide attempt
Dietary protein intolerance (eg, milk protein enteritis)	Increased intracranial pressure (subdural hematoma from child abuse, hydrocephalus)	Obstruction (eg, malrotation, intussusception, incarcerated hernia)	Eosinophilic esophagitis
Hepatobiliary disease	Hepatobiliary disease	Posttussive (asthma, infection, foreign body)	Adrenal crisis
	Pancreatitis	Hepatobiliary disease	Streptococcal pharyngitis
		Pancreatitis	Obstruction (eg, malrotation, intussusception, incarcerated hernia)
		Gastroparesis	Posttussive (asthma, infection, foreign body)
		Functional dyspepsia	Hepatobiliary disease
			Pancreatitis
			Gastroparesis
			Adolescent rumination syndrome
			Functional dyspepsia

er·bre·chen
Verb [*mit OBJ*] (jmd. erbricht etwas)
1. Nahrung aus dem Magen unverdaut wieder durch den Mund
"Er hat sein Essen erbrochen."
Verb [*mit SICH*] (jmd. erbricht sich)
1. Nahrung erbrechen. "Ihr wurde schlecht, sie musste sich er
2. bis zum Erbrechen bis zum Überdruss. "Er hat dieses Musi

Erbrechen bei Kindern

Anamnese ! (bestenfalls entspricht das den klin. Angaben)

Merkmale des Erbrochenen (gallig, sauer, blutig)

Brechakt (schlaff, schwallartig, übel)

Häufigkeit, Tageszeit, Nahrungsaufnahme

Fütterungstechnik, Nahrungsmittel, Gewicht

Begleitsymptome (Fieber, Diarrhoe, Bauschmerz, Puls)

Auslöser (Infekt, Nasenbluten, Intox, AM, Impfung, DM)

Psychische Belastung

Familienanamnese (Migräne, Kinetose)

er·bre·chen
Verb [*mit OBJ*] (jmd. erbricht etwas)
1. Nahrung aus dem Magen unverdaut wieder durch den Mund abgeben, weil man Übelkeit verspürt.
"Er hat sein Essen erbrochen."
Verb [*mit SICH*] (jmd. erbricht sich)
1. Nahrung erbrechen. "Ihr wurde schlecht, sie musste sich erbrechen."
2. bis zum Erbrechen bis zum Überdruss. "Er hat dieses Musikstück bis zum Erbrechen gespielt."

Erbrechen bei Kindern

Red flags

- Bluterbrechen
- Galliges Erbrechen
- Schwallartiges Erbrechen
- Schwere Bauchschmerzen
- Druckschmerz
- Tachykardie
- Hypotension
- Nackensteife … neurologische Symptome

Welche Fragen an die Bildgebung ?

The major imaging question to answer in patients with vomiting is whether there is a mechanical obstruction

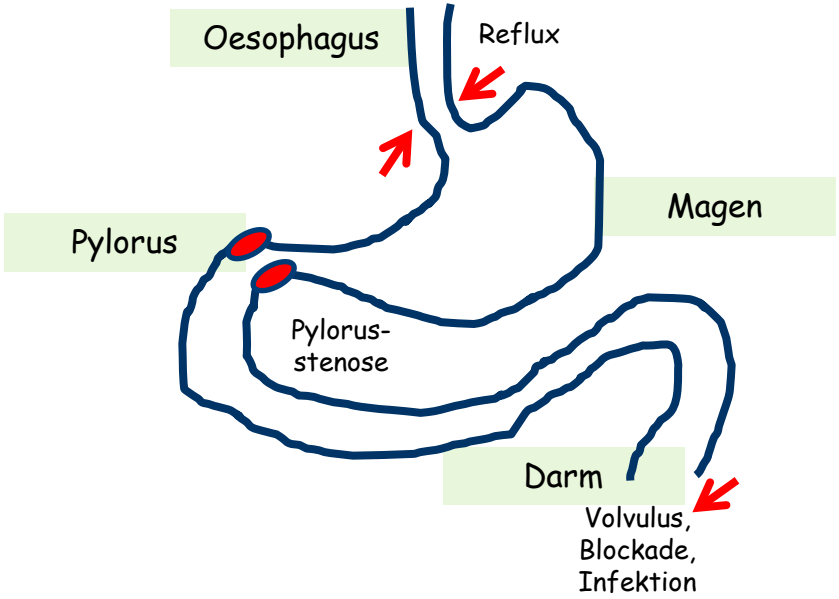

Welche Bildgebung ?

AWMF online
Das Portal der wissenschaftlichen Medizin

AWMF-Register Nr.	064/017	Klasse:	S1

Erbrechen bei Kindern – Bildgebende Diagnostik

Die Wahl der Bildgebung richtet sich zum einen nach der Art des Erbrechens: gallig, nicht gallig oder blutig, intermittierend, schwallartig oder intermittierend im Tagesverlauf, z. B. morgendlich. Zum anderen wird die Methode entsprechend der Diagnose, die auf Grund des Alters zu erwarten ist, gewählt.

Methode der ersten Wahl ist die Sonografie, gefolgt von der Abdomenübersichtsaufnahme und evtl. der Kontrastmitteluntersuchung. Sind anatomische oder funktionelle Veränderungen nicht erkennbar, ist eine metabolische oder cerebrale Genese des Erbrechens auszuschließen.

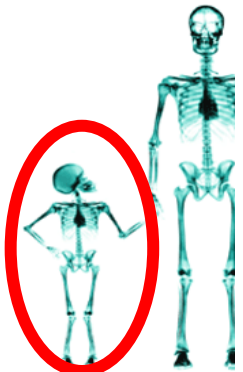

Welche Bildgebung ?

Alter	Fragestellung	Bildgebung	Kommentar
Neugeborene	Angeborene Obstruktion	Rö. ap + US	Ggf. MDP, Kolonkontrast-einlauf
	Malrotation	US + MDP	
	Volvulus	US + Rö. ap	Ggf. MDP CAVE: Diagnose bildgebend nicht immer zu sichern!
	NEC, Sepsis	Rö. ap, US	Ggf. Aufnahme in Linksseitenlage (horizontaler Strahlengang) bei Frage Perforation
	Mekonium-Ileus, -Pfropf	US + Kolonkontrasteinlauf	Hyperosmolares KM (CAVE: Dehydratation)
Säuglinge u. ältere Kinder	Gastroösophagealer Reflux / Hernie	US	pH-Metrie Obere MDP mit gepulster Durchleuchtung zum Ausschluss Hernie
	Volvulus	US + Rö. ap	Ggf. MDP CAVE: Diagnose bildgebend nicht immer zu sichern!
	Inkomplette Obstruktion	Rö. ap + US	Ggf. MDP
	Hypertrophische Pylorusstenose	US	
	Gastroenteritis		in der Regel keine Bildgebung erforderlich
	Funktionelle Störung	US	Ausschluss organischer Ursache
	Achalasie	US, obere MDP	
	ZNS: Hirndruck	MRT/CT US + FKDS	Sonographie bei offener Fontanelle

Typische Szenarien

AWMF-Register Nr. 064/017 Klasse: S1

(1) Galliges Erbrechen des Neugeborenen

Das ist eine Notfallsituation

Rasche und exakte Diagnose ist notwendig

Galliges Erbrechen ist das Ergebnis von Sepsis oder Obstruktion

Anlage einer Magensonde u. Radiografie

Blumer et al. Ultrasound Quarterly 2004

1. Radiografie 2. Obere MDP/Ultraschall

(1) Galliges Erbrechen des Neugeborenen

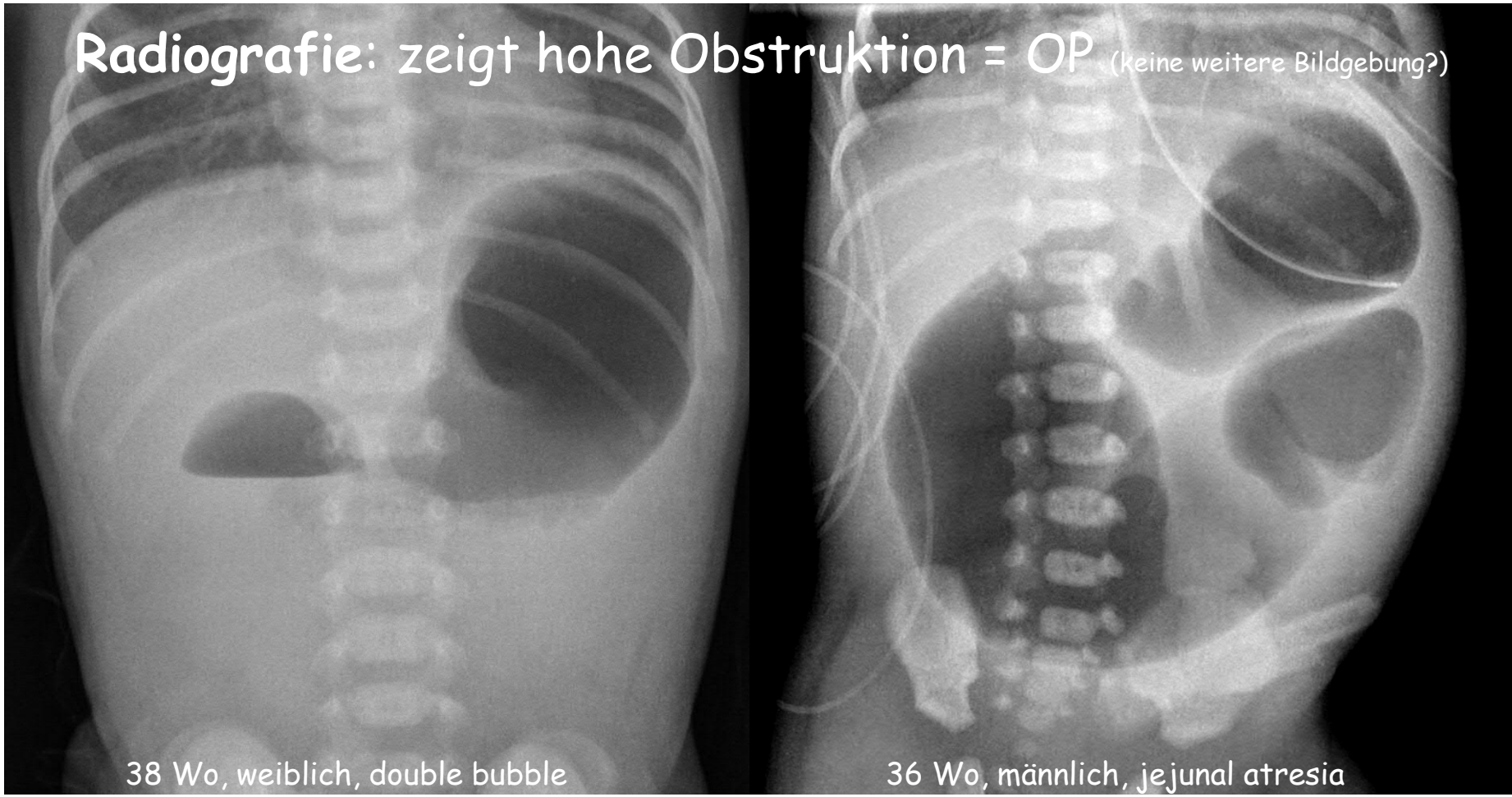

1. Radiografie 2. Obere MDP/Ultraschall

(1) Galliges Erbrechen des Neugeborenen

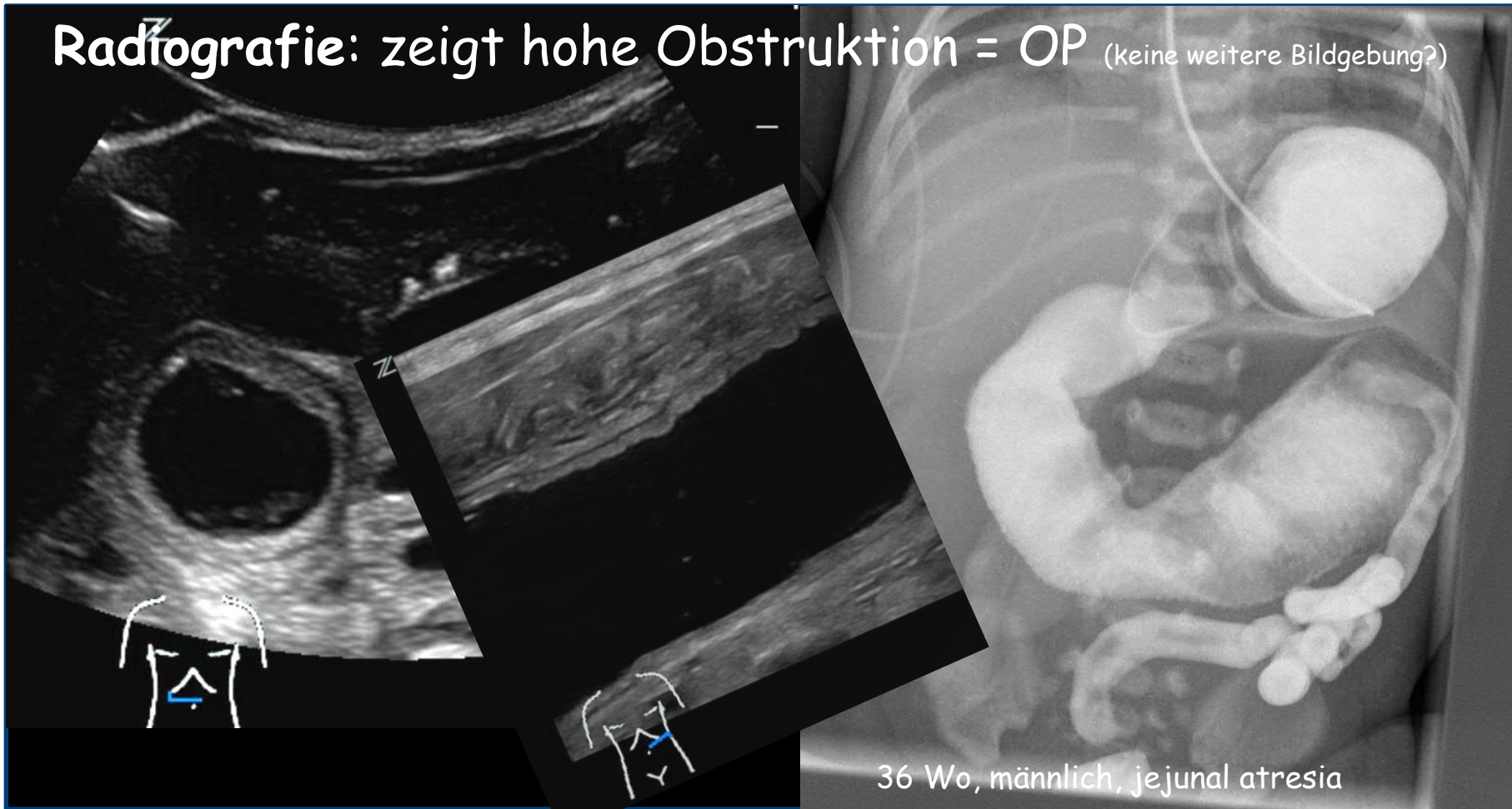

ACR-SPR Practical Guideline 2010; Wright et al. Br J Radiol 2002

1. Radiografie 2. Obere MDP/Ultraschall

(1) Galliges Erbrechen des Neugeborenen

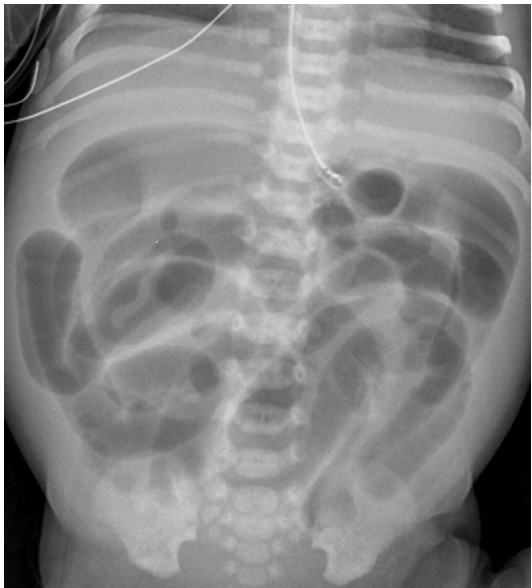

Radiografie:

- **proximale** Obstruktion (wenige dilatierte Schlingen)
  ggf obere MDP zur Beurteilung einer Malrotation mit Volvulus
- **distale** Obstruktion (viele dilatierte Schlingen)
  erfordert Kontrasteinlauf
  Microcolon, Meconium plug, Coecum

Komplette MDP ist nicht erforderlich!

ACR-SPR Practical Guideline 2010; Wright et al. Br J Radiol 2002

(1) Galliges Erbrechen des Neugeborenen

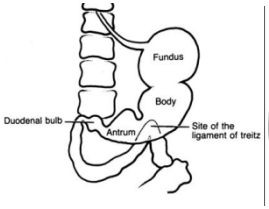

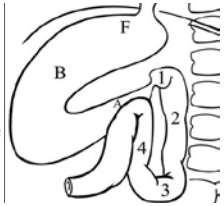

1. Radiografie 2. Obere MDP/Ultraschall

Obere MDP:

= Goldstandard, Akutsituation niedrig-osmolar Jod-KM

Rückenlage, Re-SL, Rückenlage – Tempo, Keine Überfüllung!

„Z"-Form, Korkenzieher

Evtl. Kontrasteinlauf,
um Coecum zu identifizieren

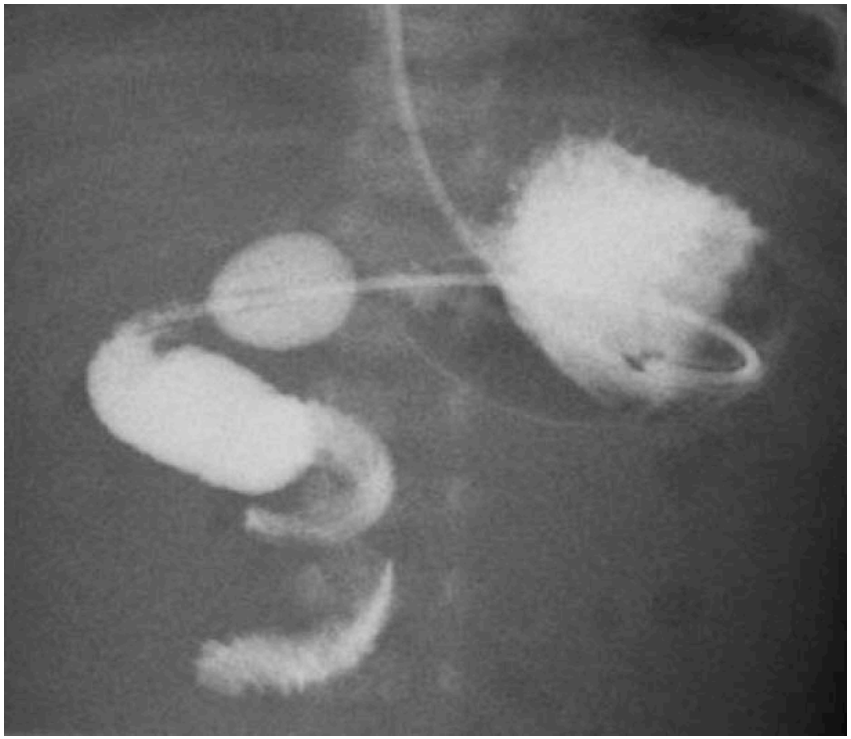

Volvulus

= abnormales Verdrillen des Dünndarms um die mesenteriale Achse

**Arthur Imaging 2004; Williams Arch Dis Child Educ Pract 2007 Radiopaedia.org*

(1) Galliges Erbrechen des Neugeborenen

Farbdoppler: VMS windet sich um AMS „Whirlpool sign"

Sensitivität 83-92 %, Spezifität 100 %,

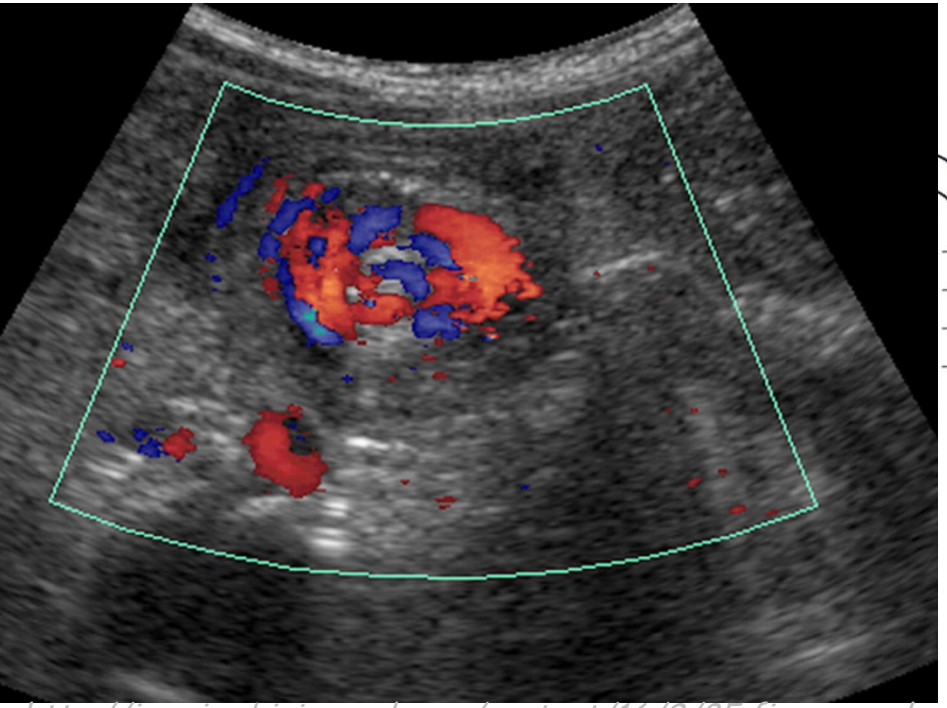

http://imaging.birjournals.org/content/16/2/85.figures-only

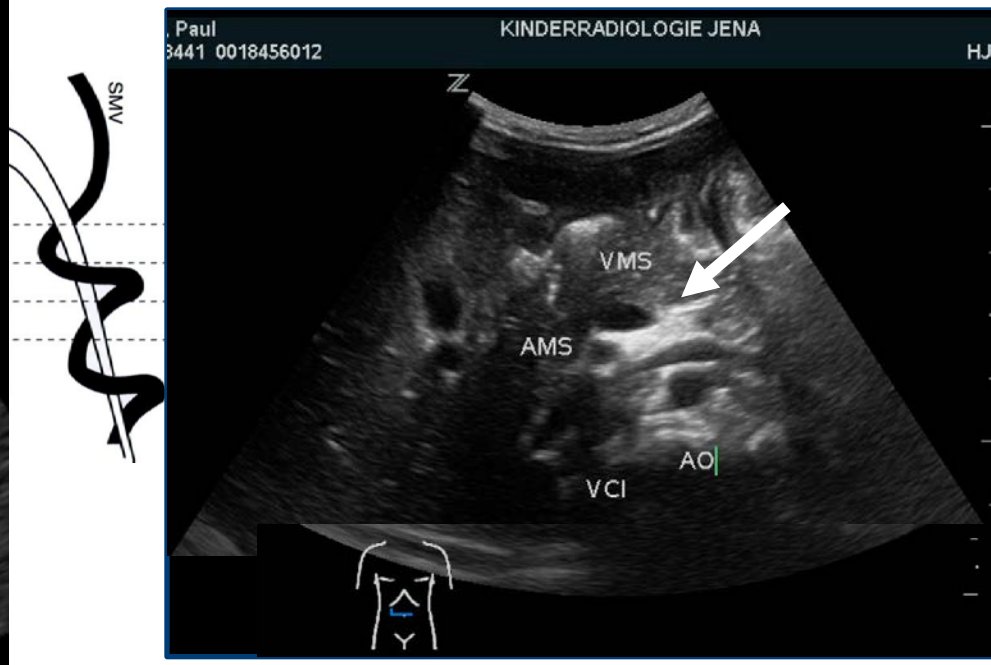

Pracros 1992, Shimanuki 1996

(1) Galliges Erbrechen des Neugeborenen

Malrotation: Farbdoppler US --- B-mode

Abnormale Fixierung des Dünndarmmesenteriums. Risiko des Verdrehens (Volvulus)

SMA/SMV Beziehung

- Sensitivität 67 - 100 %
- Spezifität 75 - 85 %

Dünndarm re., Colon asc li., Coecum hoch

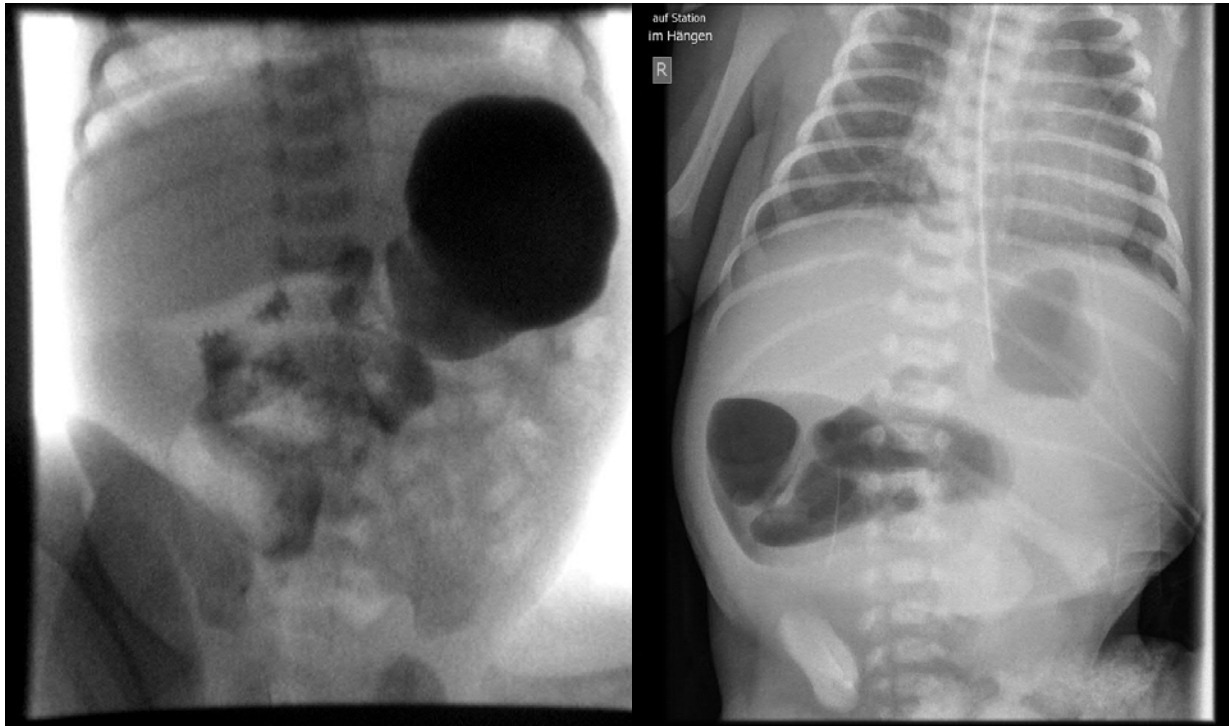

Applegate 2009

14 die, w, Erbrechen, dystroph

(1) Galliges Erbrechen

Differentialdiagnosen

1. Ultrasound 2. UGI

- Malrotation – Volvulus
- **Duodenalstenose**
- Enterische Duplikationszysten
- Hiatushernie
- Magen - Volvulus
- Mb. Hirschsprung/CF/Intest. Dysplasie/Hypothyreose

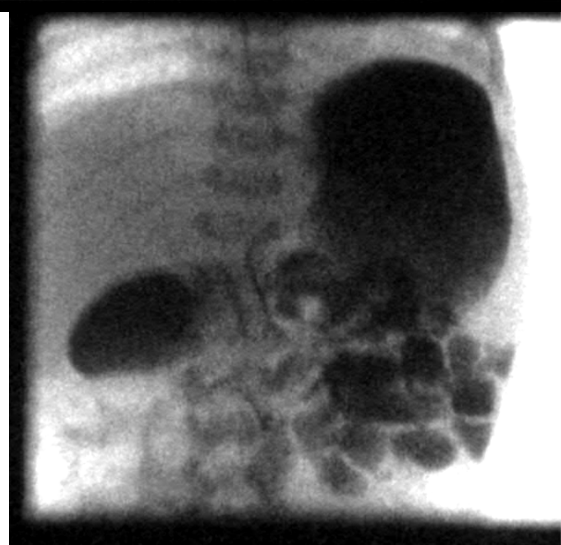

2 Mo- 2 J

- Malrotation/Web
- Invagination
- Dünnarmobstruktion

(2) Intermittierendes Erbrechen seit Geburt

(((2. UGI)))

1. Ultrasound

GERD 24-h pH Monitoring = Goldstandard Refluxösophagitis

KM-Schluck - Sensitivität 43 %

GER **US** - Sensitivität 100 %, Spezifität 87,5 %
in Bezug zum 24h-pH-Monitoring

Riccabona 1992

Aufgaben der Bildgebung:

Ausmaß des Refluxes (Anzahl der Refluxe pro Zeiteinheit)

Ausmaß der Höhe der Refluxsäule

Aspiration in die Lunge

DD Hiatushernie

(2) Intermittierendes Erbrechen seit Geburt

(((2. UGI)))

1. Ultrasound

US

Linear-SK hochfrequent (7-14-20 MHz)

Gastroösophagealer Übergang

10 – (15) min (20 min nicht akzeptabel)

Anzahl Refluxe (3 x Reflux in 10 min)
Klinik – Unruhe, Husten …

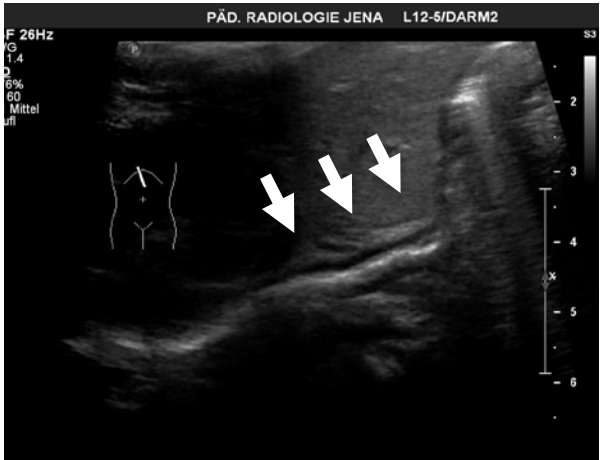

(2) Intermittierendes

1. Ultrasound (((2. UGI)))

US

10 – (15) min (20 min nicht akzeptabel)

Anzahl Refluxe (3 x Reflux in 10 min=
= pathologisch
Ausmaß des Refluxes – Pendeln - Klaffen

Sensitivität 82 %, Spezifität 85 %
Farbdoppler vs. pH-Metrie Sens 98 %, schwierig

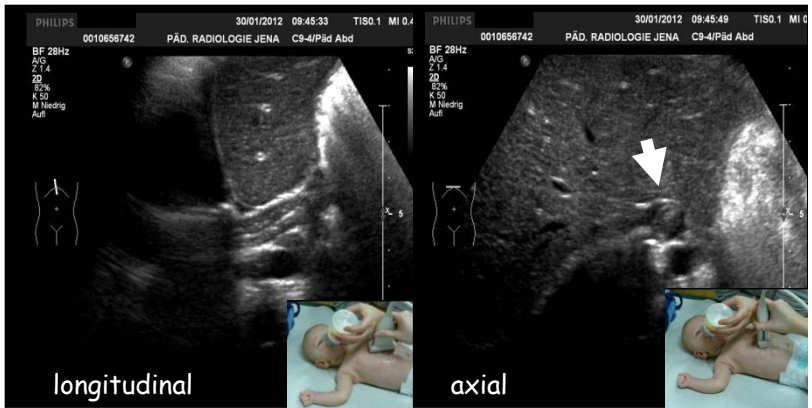

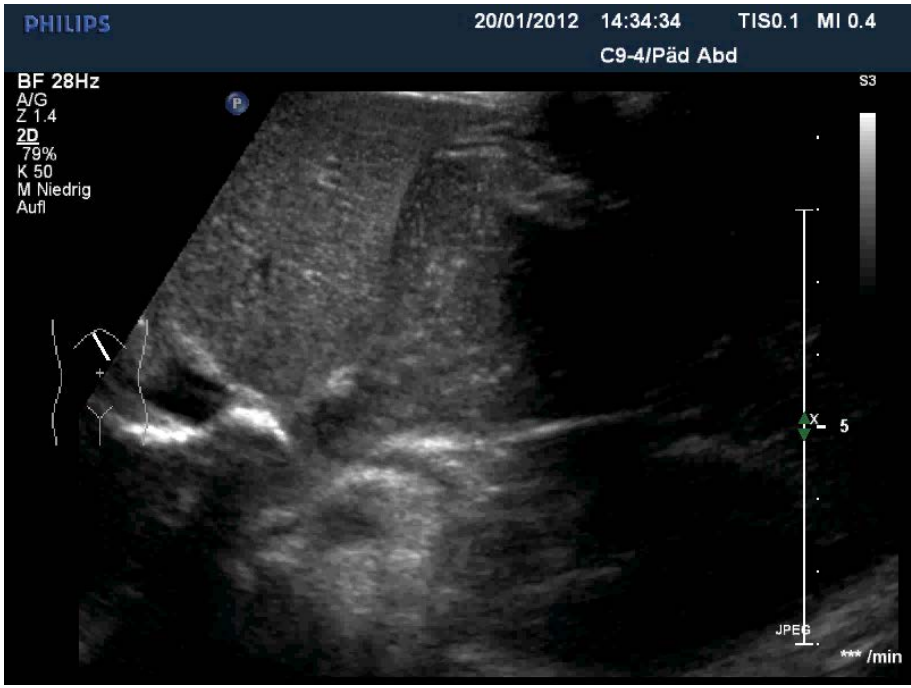

*Hirsch Ped Radiol 1996, Jang 2001

(2) Intermittierendes Erbrechen seit Geburt

Präventive Faktoren für GERD

Ösophago-diaphragmale Membran

Unterer Ösophagussphinkter

Länge abdomineller Ösophagusanteil

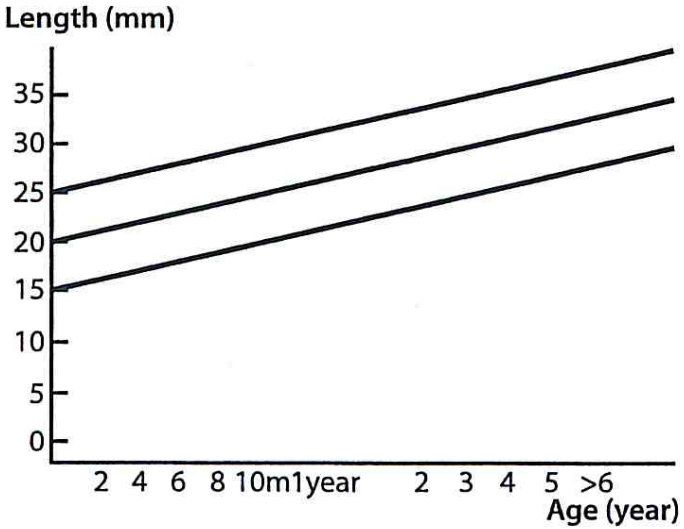

Fig. 2.4. The age-correlated length of the sonographic abdominal esophagus

*J.L. Ferran in Gastrointestinal tract sonography in fetuses and children. Springer 2008

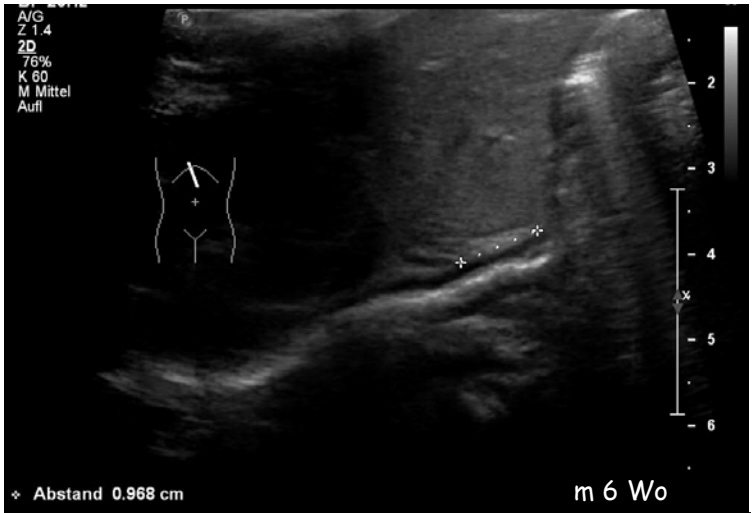

(3) Schwallartiges Erbrechen des jungen Säuglings

Entwickelt sich nach einigen Wochen bei gesundem Säugling

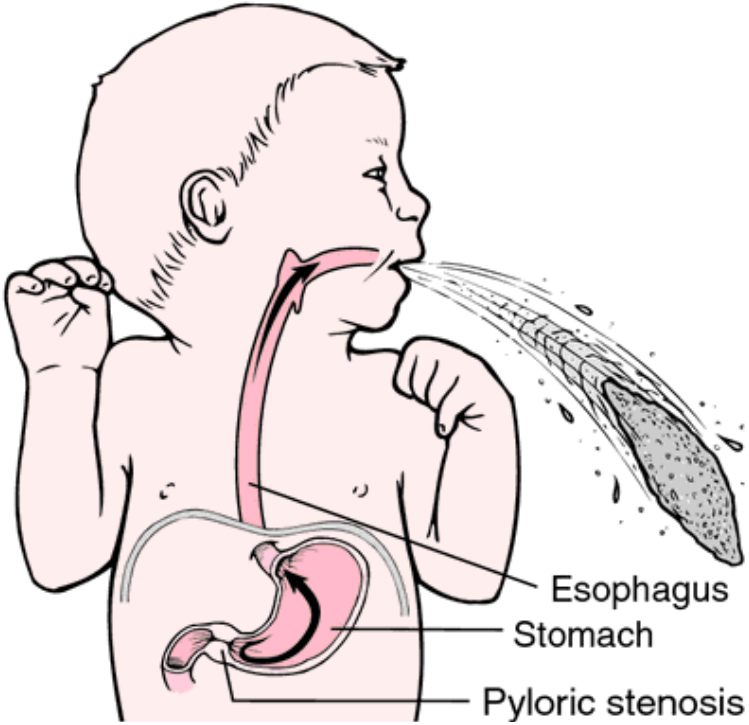

http://img.tfd.com/mk/P/X2604-P-60.png

(3) Schwallartiges Erbrechen

Hypertrophe Pylorusstenose 2-5/1.000 Geburten

Häufigster Grund für Laparotomie < 1 Jahr

Risikofaktoren: Knaben 4:1, Erstgeborene, Kaukasier, Familiäre Häufung

Klinischer Befund mit moderater Sensitivität

Alter > 4 Wochen, olivenartige Wölbung, Gewichtsverlust, Dehydratation, Hypochlorämische Alkalose

Hernanz-Schulman M. Radiology 2003

(3) Schwallartiges Erbrechen des jungen Säuglings

US empfohlen - 100 % Sensitivität u. Spezifität, abh. von der Erfahrung

Methode der Wahl für Diagnose u. Ausschluss

7,5 – 14 MHz Linear-Schallkopf

1. Ultrasound

Hernanz-Schulman M et al Radiology 2003, Leaphart CL et al. J Ped Surg 2008, Stunden RJ et al. Ped Radiol 1986

(3) Schwallartiges Erbrechen

1. Ultrasound

Messungen - Länge des Pyloruskanals
Dicke der echoarmen Muskulatur
normal 1 mm, Spasmus 1-3 mm
Durchmesser des Pylorus

Table 9.5 Pyloric muscle dimensions

	Normal pylorus	Hypertrophic pyloric stenosis
Pyloric length (mm)	< 15	≥ 16
Pyloric width (mm)	< 11	≥ 11
Muscle thickness (mm)	< 2.5	≥ 3

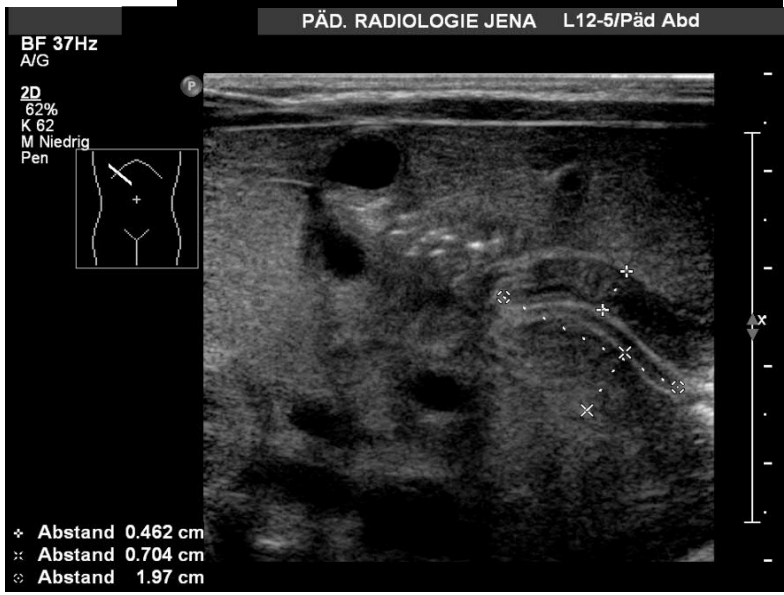

Bates J Abdominal Ultrasound, Livingstone 2004, Hernanz-Schulman et al. Radiology 1994, Leaphart et al. J Ped Surg 2008, Stunden et al. Ped Radiol 1986

(3) Schwallartiges Erbrechen

1. Ultrasound

Verdickter und elongierter Pylorus

Target sign (heterogene Echotextur der muskulären Schichtung)

Verstärkte, aber ineffektive Peristaltik

Mangelnde Erschlaffung und fehlende Öffnung

Retrograde Peristaltik oder Hyperperistaltik

Antral nipple sign

(Prolaps der Mucosa in das Antrum = Pseudomasse)

(3) Schwallartiges Erbrechen des jungen Säuglings

CAVE - Pitfall

Pylorospasmus entspricht dem häufigsten Grund einer Magenausgangsobstruktion bei Neugeborenen oder bei Frühgeborenen

Dg.: antro-pylorische Motilität

Behandlung erfolgt konservativ

ACR Appropriateness Criteria. Vomiting in Infants 2011
Blumer et al. Ultrasound Quarterly 2004

Erbrechen des Neugeborenen/jg. Säuglings

Klinik	Initiale Bildgebung
Galliges Erbrechen This is an emergency	NG Magensonde + Röntgen proximale Obstruktion: ob MDP distale Obstruktion: Kontrasteinlauf
Nicht-galliges Erbrechen (oft seit Geburt) + Normalgewicht	KEINE Bildgebung; GERD möglich Ultraschall, Antireflux-OP
Nicht-galliges Erbrechen + Atemwegssymptome (Husten, stridor)	Ob MDP erforderlich Gefäß-Ring möglich KEINE fraktionierte MDP
Nicht-galliges Erbrechen bei 4-8 Wochen altem Sgl	Pylorus-Sonografie Pylorusstenose wahrscheinlich KEINE ob oder fraktionierte MDP

Erbrechen des Kleinkindes

Erbrechen ist häufig
Virale Gastroenteritis

Bildgebung meist nicht nötig!
Bei unschlüssiger Klinik bzw. Persistenz

Ultraschall
Oberer MDT

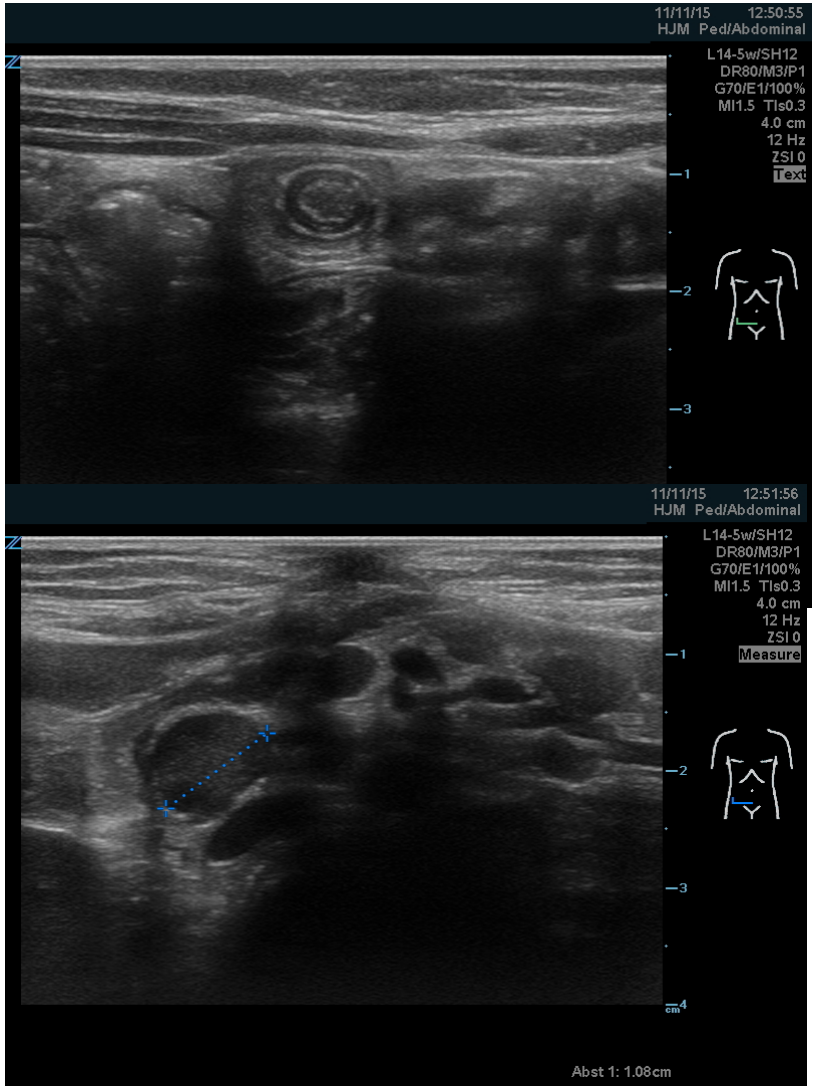

Infancy
Physiologic reflux or GERD
Gastroenteritis
Anatomic
Obstruction (eg, intussusception, malrotation, Hirschsprung disease, pyloric stenosis)
Munchausen syndrome by proxy
Infant rumination
Dietary protein intolerance (eg, milk protein induced enteritis)
Adrenal crisis
Urinary tract infection
Toxic ingestion
Increased intracranial pressure (subdural hematoma from child abuse, hydrocephalus)
Hepatobiliary disease
Pancreatitis

Allen K. Aust Fam physiciaan 2007; 38: 684

Melina 2J- anhalt. Erbrechen

Erbrechen des Kleinkindes

Erbrechen ist häufig

….. Anatomische Gegebenheiten

DD bei Regurgitation, Dysphagie
bei Mangelgedeihen, Aspirationen

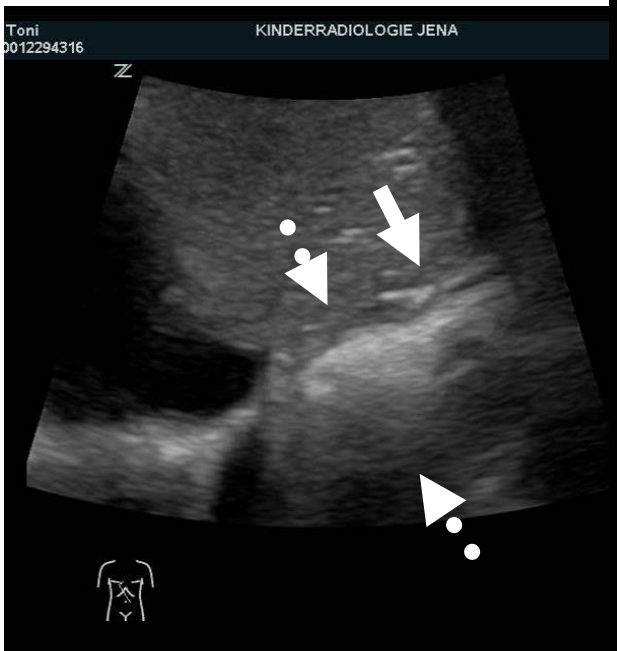

Toni 12 Mo

Erbrechen des Kleinkindes

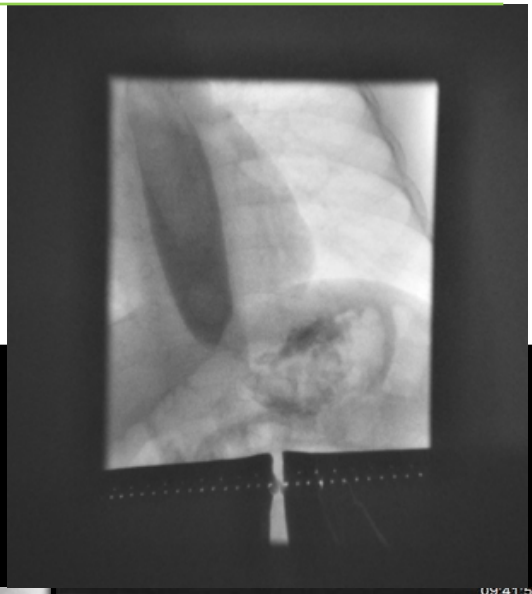

Achalasie – selten bei Kindern (5 %; Erw. 1:100.000), Manometrie

„Erbrechen" unverdauter Nahrung

Hypermotiler Typ (= Stadium I)

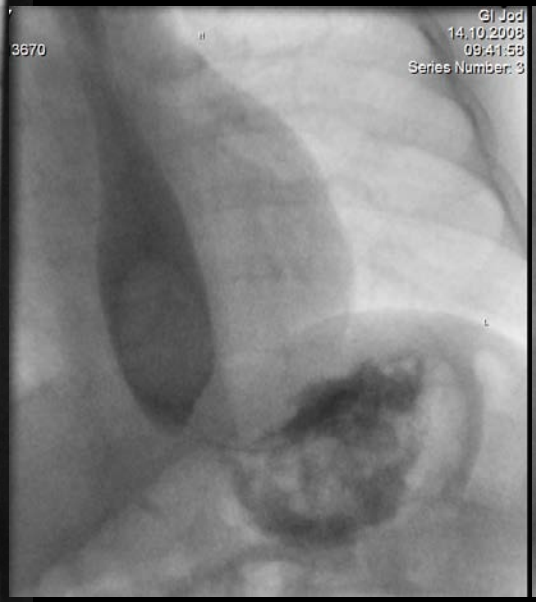

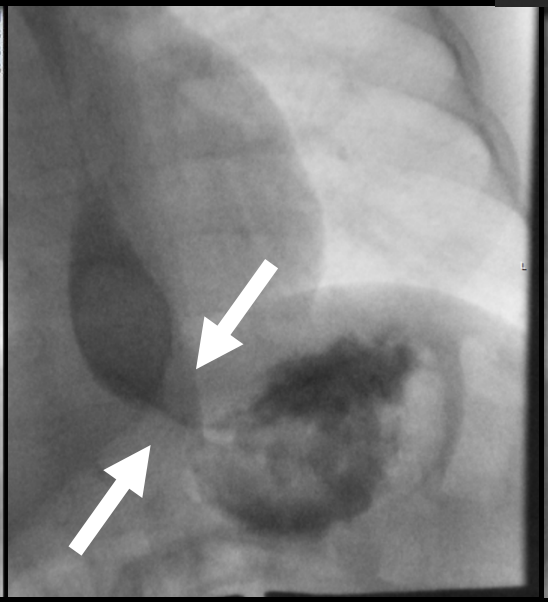

Erbrechen des Kleinkindes

Erbrechen ist häufig
Virale Gastroenteritis

Bildgebung meist nicht nötig!

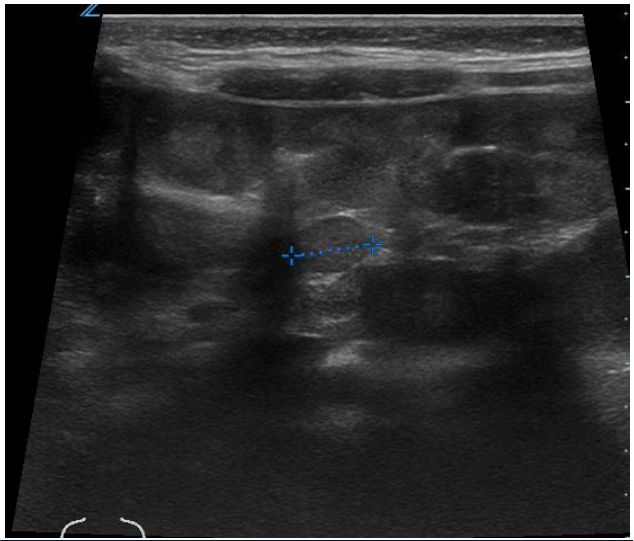

Ultraschall
Oberer MDT
MRT (ZNS)

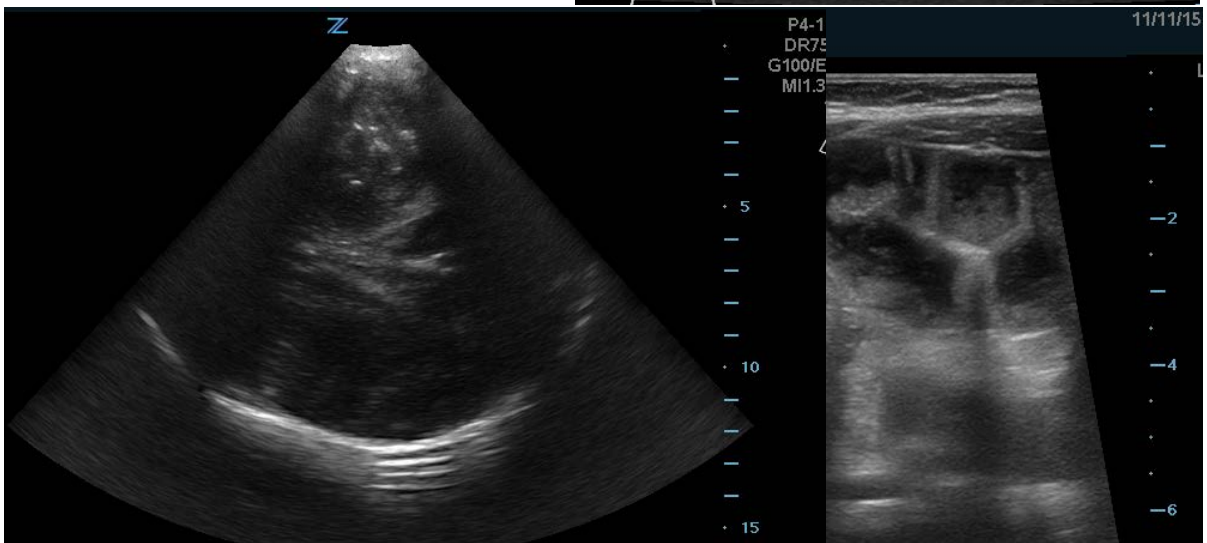

Allen K. Aust Fam physiciaan 2007; 38: 684; Lee NK. RadioGraphics 2010; 30: 1489

Nils 3J – Infekt, Erbrechen nächtlich

Erbrechen des Kleinkindes

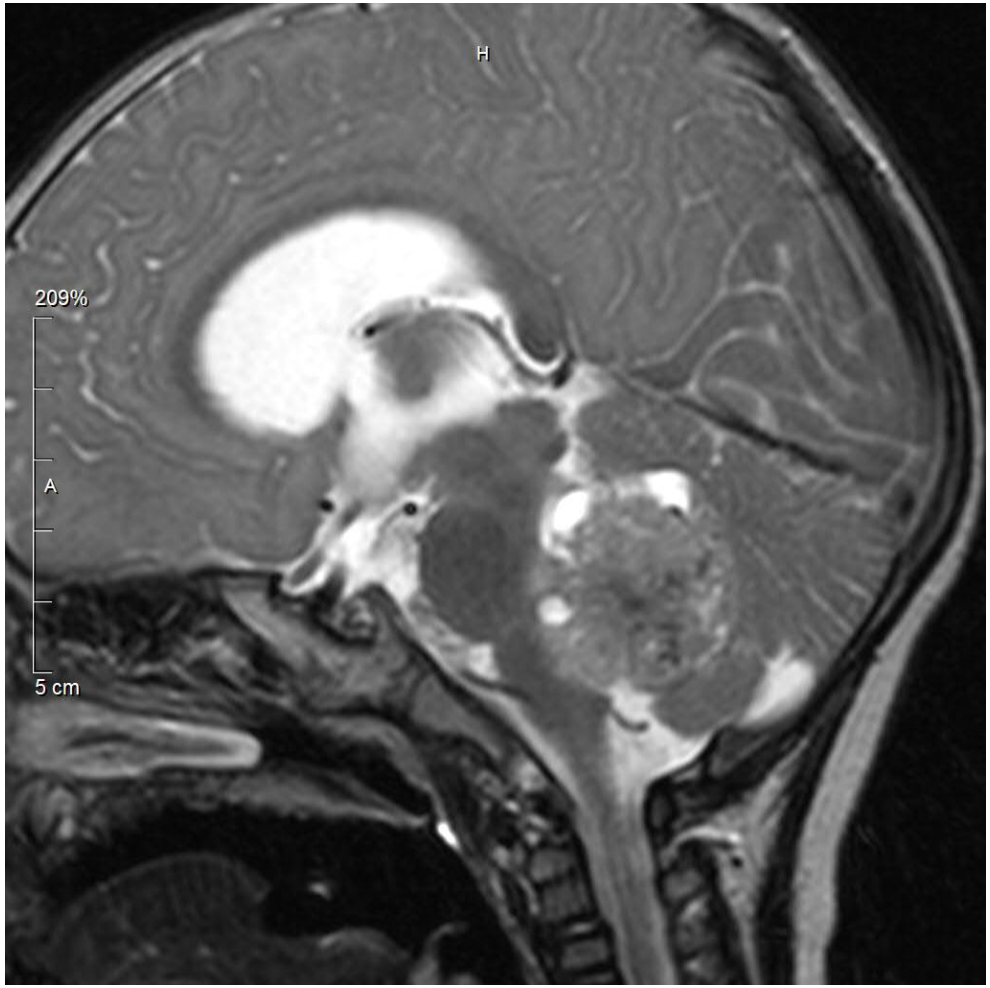

Kimia 2J– Schreiattacken, Blähbauch, Koliken,
2 Mo. später Erbrechen

Erbrechen des Schulkindes/Jugendlichen

C A V E

Erbrechen häufig Resultat einer Erkrankung eines pathologischen Prozesses in einem anderen Organsystem

Bedeutende Rolle der Radiologie

Ultraschall

Oberer MDT

MRT (ZNS)

Gastroenteritis	Gastroenteritis
Peptic ulcer	Peptic ulcer
Cyclic vomiting	Appendicitis
Psychogenic	Psychogenic
Increased intracranial pressure (tumor, hydrocephalus, subdural hematoma from child abuse)	Intracranial mass
	Cyclic vomiting
	Bulimia
	Pregnancy
Adrenal crisis	Drugs of abuse
Urinary tract infection	Suicide attempt
Toxic ingestion	Eosinophilic esophagitis
Eosinophilic esophagitis	Adrenal crisis
Streptococcal pharyngitis	Streptococcal pharyngitis
Obstruction (eg, malrotation, intussusception, incarcerated hernia)	Obstruction (eg, malrotation, intussusception, incarcerated hernia)
Posttussive (asthma, infection, foreign body)	Posttussive (asthma, infection, foreign body)
Hepatobiliary disease	Hepatobiliary disease
Pancreatitis	Pancreatitis
Gastroparesis	Gastroparesis
Functional dyspepsia	Adolescent rumination syndrome
	Functional dyspepsia

Erbrechen des Schulkindes/Jugendlichen

Patient: 14jähriges **Mädchen**,
Erbrechen, Bauchschmerzen, Fieber

Klinik: DS im Unterbauch, Abwehrspannung

Bildgebung: Appendizitis?

Erbrechen des Schulkindes/Jugendlichen

US

Durchmesser ≥ 7 mm

Hyperperfusion

Echoreiche Umgebung

Freie Flüssigkeit

Appendikolith

Sonopalpation

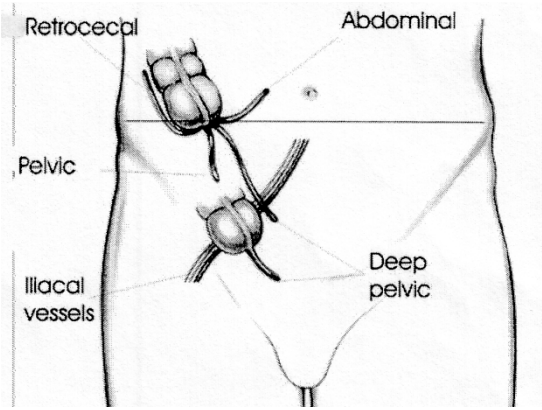

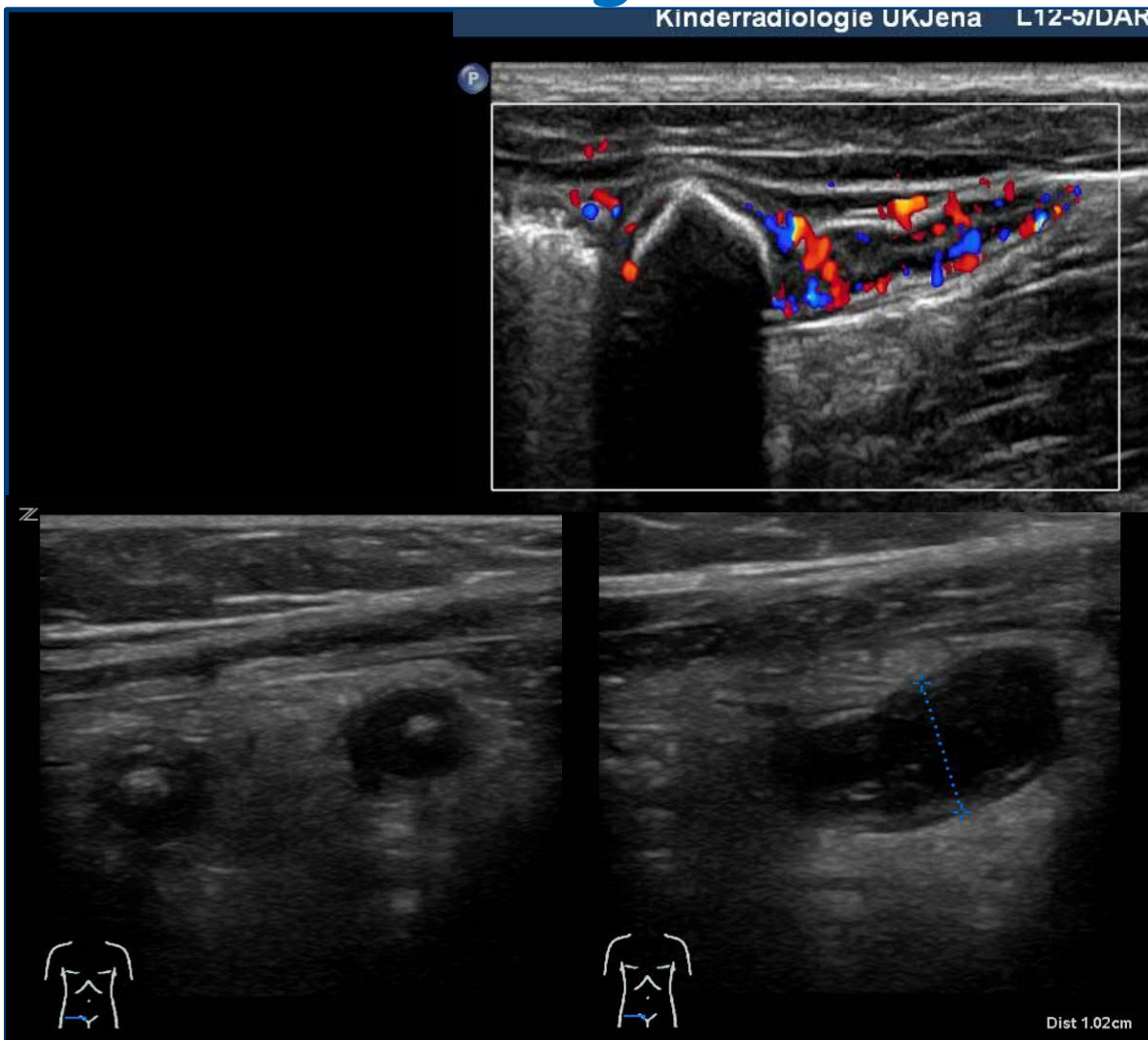

Erbrechen - Fazit

… beim **NG** in Verbindung mit:

Husten, Gedeihstörung, Stuhlverhalt, Hungerstuhl

erfordert Bildgebung – US, Rö

Neurologie u/o Ikterus

erfordert – ZNS-US, Stoffwechsel, Infektologie

Auffälliger Dehydratation u/o Durchfällen erfordert Labor

… bei **Sgl** und **älteren Kindern** in Verbindung mit:

Neurologie erfordert US, MRT, (CT)

Diarrhoe erfordert Stuhldiagnostik und nicht immer Ultraschall …

Bauchschmerz ohne Diarrhoe erfordert HWI-Diagnostik, Akutes-Abdomen-Dg

oder anderes mehr …

Take home points

Ultraschall ist erste (und oft einzige) Bildgebung

Aber:

Vergiss nicht Radiografie & Fluoroskopie !



Rechne mit dem Seltenen

- Untersuche & Befunde
- Denke nach & Lies (frag') nach
- Schau' nochmals nach & (Be)urteile

UNIVERSITÄTS KLINIKUM Jena

Vielen Dank für die Aufmerksamkeit